HOKKAIDO UNIVERSITY

Title	矯正学的歯の移動後の歯槽骨再形成に対する低出力超音波パルスの効果
Author(s)	彦根, 敦; 日下部, 豊寿; 佐藤, 嘉晃; 飯田, 順一郎
Citation	北海道歯学雑誌, 36(2), 63-71
Issue Date	2016-03
Doc URL	http://hdl.handle.net/2115/60941
Type	article
File Information	36-02_04_Hikone.pdf

Instructions for use

Hokkaido University Collection of Scholarly and Academic Papers : HUSCAP

原　著

矯正学的歯の移動後の歯槽骨再形成に対する低出力超音波パルスの効果

彦根　　敦　　日下部豊寿　　佐藤　嘉晃　　飯田順一郎

抄　録：低出力超音波パルス（Low-Intensity Pulsed Ultrasound，以下LIPUS）は骨形成を促進することが知られており，骨折の治療などに臨床応用されている．本研究の目的は矯正学的歯の移動後の歯槽骨にLIPUSを照射することで，歯槽骨吸収部の骨再形成におよぼすLIPUSの影響を検討することである．

10週齢ウィスター系雄性ラットの上顎第一臼歯と第二臼歯間にゴムを挿入し，７日間歯を移動させた後，保定を目的にスーパーボンドにて固定した．７日間の保定期間中にLIPUS照射を行った．観察は歯の移動を行わない群（無処置群），歯の移動後の観察群（保定０日群），保定期間中にLIPUSを照射する群（LIPUS照射群）および照射しない群（対象群）に分けて行った．LIPUS照射条件は1.0MHz，240mW，出力モード20%とし，保定開始時より安楽死させる２日前まで１日１回15分，計６回頭頂部より照射を行った．歯の移動後，ならびに保定後７日後に安楽死させ，歯槽骨のμCTを撮影し，三次元解析ソフトにより上顎第一臼歯遠心口蓋根および上顎第二臼歯近心口蓋根間の歯槽骨の体積を計測した．また，組織学的観察を行った．

上顎第一臼歯遠心口蓋根および上顎第二臼歯近心口蓋根間の歯間中隔部歯槽骨の体積は無処置群に比して保定０日群で著しく減少し，７日間の保定期間後は増加していた．保定７日後のLIPUS照射群の歯槽骨体積は対照群に比して歯根中央部の範囲において有意に大きい値を示した．また，組織学的所見においてLIPUS照射群は対照群に比して歯間中隔部歯槽骨の骨形成が進んでおり，LIPUS照射によりすみやかな骨添加が生じることで時間的な差が生じていることが考えられた．これらの結果よりLIPUS照射は保定期間中の歯槽骨形成の促進に効果的であった．

キーワード：低出力超音波パルス（LIPUS），マイクロCT，保定

緒　　言

歯科矯正臨床において治療の成否を決める重要な点に「後戻り」があげられている[1-3]．矯正治療による歯の移動後の後戻りは矯正力に対する歯周組織の生理的反応であり，咬合の安定性の崩壊や伸展した歯間水平線維によってもたらされる機械的張力そのものが原因になると考えられている[4, 5]．すなわち歯間水平線維に蓄えられた張力そのものが移動後の歯に対して後戻りの矯正力となり，移動方向とは逆方向に歯槽骨のリモデリングが生じる．

このような矯正治療後の後戻りを防ぎ，移動後の歯をその位置に安定させる方法としては，装置による機械的保定が最も一般的である．しかし，その方法，期間に関しての統一的見解はないのが現状である．これを踏まえ，近年では歯の移動後に歯周組織の改造が完全に終了するまで張力は存在し続けることを前提に[6]，逆に骨形成の促進と骨吸収の抑制を行う事によって後戻りを防ぐという試みが行われている[7-10]．

骨の形成を促進する刺激として，薬物による刺激[7-10]のほかに物理的刺激[11-14]があげられる．低出力超音波パルス（Low-Intensity Pulsed Ultrasound，以下LIPUS）は1968年にDysonら[15]による超音波パルスの創傷治癒効果の報告に始まり，近年ではLIPUSを骨折部位に照射することにより骨密度が高まること[16, 17]や，治療期間が短縮すること[18]が報告され，すでに骨折の治療などでは臨床応用されている．LIPUSの生体刺激作用（bio-stimulatory effects）はIL-8，basic-FGF，VEGF，TGF-b，alkaline phosphatase，the non-collagenous bone proteinsといった造骨性因子の発現を増加し[19-22]，また，骨破壊性の因子の発現を減少させる[19, 20]ことが細胞培養実験で明らかになっている．このようにLIPUSの照射は骨形成を促進する作用が高いと考えられ，しかも薬物投与のような副作用[23]も今のとこ

〒060-8586 札幌市北区北13条西７丁目
北海道大学大学院歯学研究科　口腔機能学講座　歯科矯正学教室（主任：飯田　順一郎 教授）

ろ認められていないことから，今回吸収された歯槽骨にLIPUSを照射することで，歯槽骨の回復を早めることができないかと考えた．

これらの背景を踏まえ，本研究の目的を矯正学的歯の移動後の歯槽骨を中心とした歯周組織にLIPUSを照射することで，矯正的歯の移動後に生じる歯槽骨吸収部位の骨再形成におよぼすLIPUSの影響を検討することとした．

材 料 と 方 法

1．実験動物

実験動物には生後10週齢のWister系雄性ラットを用いた．歯の移動にはWaldo[24] の方法を用いることとした．すなわち，上顎の左側第一臼歯と第二臼歯とのコンタクト部に厚さ約0.5×1mm ～ 1 ×1mmのゴムを挿入することで左側第一臼歯を近心へ，第二臼歯を遠心に傾斜移動させた（図１）．初回のゴム挿入は，８％抱水クロラール腹腔内投与による深麻酔下で行った．ゴムの挿入を容易にする目的，および脱落を防止する目的で，初回に挿入するゴムは厚さ0.5×1mm のゴム（Zoo pack Elastics 3/16 light カボデンタルデンタルシステムズジャパン株式会社）を用い，これをもって歯の移動の開始とした．歯の移動１日後にジエチルエーテルによる吸入麻酔下にて厚さ約１ ×1mmのゴム（Zoo pack Elastics 3/16 Medium heavy カボデンタルデンタルシステムズジャパン株式会社）に交換した．ゴムの脱落がなく歯の移動が終了したラット13匹に対し，８％抱水クロラール腹腔内投与による深麻酔下にてゴムを除去し，コンタクト部の水洗洗浄を行った後，保定を目的として，離開した第一臼歯と第二臼歯歯間部にレジンセメント（スーパーボンドサンメディカル株式会社）を充填し固定した．これら13匹を次の４群に分けた．①移動終了時の群（以下，保定０日群）４匹，②移動終了後に保定期間７日間を経た群（以下，対照群）４匹，③移動終了後の保定期間７日間に合計６回LIPUS照射を併用した群（以下，LIPUS照射群）５匹，さらにLIPUS照射を行っていない８匹のうちから５匹を抽出し，歯の移動を行っていない上顎右側第一臼歯を観察部位とし，④歯の移動に対する対照群（以下，無処置群）とした（表１）．本実験計画は北海道大学動物実験計画申請システムにより承認されている（承認番号：11-0138）．

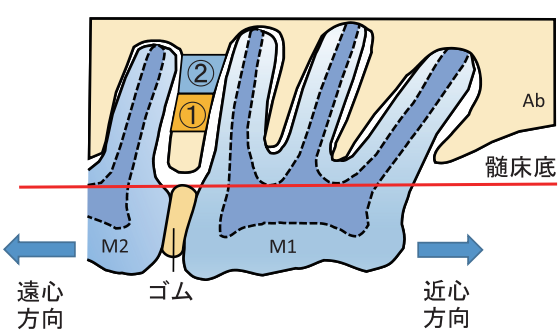

図１　実験方法模式図
青矢印：歯冠の移動方向　M1：第一臼歯　M2：第二臼歯　Ab：歯槽骨　①：歯根中央部体積計測範囲（髄床底下754～1334μm）
②：歯根尖側部体積計測範囲（髄床底下1363～1943μm）

表１　実　験　群

実　験　群		匹
無処置群	歯の移動を行っていない群	5
保定０日群	７日間の歯の移動を行った群	4
対照群	７日間の歯の移動後に７日間の保定を行った群	4
LIPUS照射群	７日間の保定期間中にLIPUS照射を６回行った群	5

2．LIPUS照射方法

設定したLIPUS群の実験動物に対し，保定期間である７日間にBRソニックプロ（伊藤超短波）を用いてLIPUS照射を行った．照射は山路[25] らの方法に準じ，ラットの目と鼻の間の皮膚表面上より超音波ゲルを介して，頭頂方向から上顎を目指して照射した（図２）．照射条件は山路ら[25]，和田[26] の条件を参考に1.0MHz，240mW，出力モード20%，照射時間は１日１回15分とし，保定装置装着時（保定０日）より安楽死させる２日前までの計６回照射した（図３）．

図２　LIPUS照射
a：低出力超音波パルス　BRソニックプロ（伊藤超短波）
図右はプローブであり，図左の超音波ゲルを介して照射した．
b：プローブを密着させた範囲
目と鼻の中央で顔面正中線が通る部位にプローブの中心を合わせ照射した．
c：照射時のプローブの位置

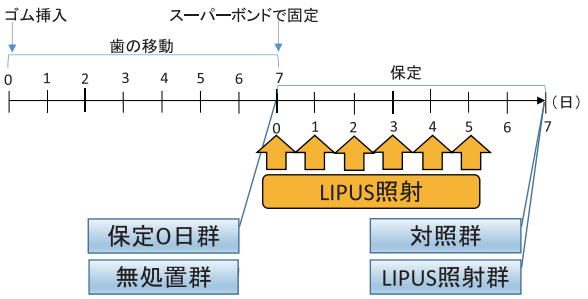

図３　タイムスケジュール

３．観察試料の採得と組織学的観察および三次元形態計測

設定した保定０日群，ならびに保定期間の７日間を経過した対照群とLIPUS照射群それぞれの実験終了後に８％抱水クロラール腹腔内投与による深麻酔を施し，４％パラフォルムアルデヒド固定液（pH7.2，４℃）を用いて，心尖部より注射針を挿入し，針先が上行大動脈内に達していることを確認した後，灌流固定を行った．固定後に頚部より断頭し，上顎骨を摘出したのち，同固定液にて浸漬固定を行った．ラットの上顎左右第一および第二臼歯部の撮影をマイクロフォーカスX線CTシステム（inspeXio SMX-225CT　島津製作所）を用いて行った．撮影条件は管電圧160kV，管電流100mA，VOXEL SIZEは0.029mm/voxel，画像サイズは512×512，スケーリング係数は10とした．撮影終了後，得られたTIFFデータを用い，三次元解析ソフト（TRI/3D-VOLⅡ　ラトックシステムエンジニアリング株式会社）を用いて断層面の観察，立体構築，および三次元形態計測を行った．

計測断層面の設定手順を示す．初めに，第一臼歯および第二臼歯歯冠部を含む水平面断像にて第一臼歯と第二臼歯のコンタクト部に接する接線Xを設定した．この線が垂直となる像をもって水平面断像（図４－ａ）とした．続いて，矢状面断像にて第一臼歯近心根遠心部の髄床底豊隆部および第二臼歯の髄床底最大豊隆部に接する接線Yを設定した．この線が水平になる像をもって矢状面断像（図４－ｂ）とした．最後に冠状断面にて第一臼歯近心口蓋根および近心頬側根が現れる部位にて，頬側，舌側それぞれにおいて歯根と歯冠に接する接線（Z1およびZ2）を設定し，これらの２等分線をZと設定した．この線が画面上で垂直となる像をもって冠状面断像（図４－ｃ）とした．

計測範囲を含む試料として，上記基準をみたした上顎第一臼歯および第二臼歯の近心２根を含む範囲で近遠心方向６mm，高さ４mm，頬舌方向３mmの直方体を抽出した（図５－ａ）．次にCT断層像の画像処理により骨および歯質を２値化により抽出し，さらに骨と歯質の分離を行った．計測試料にて第一臼歯および第二臼歯の髄床底最豊隆部が観察された水平面断像を基準（以下，髄床底と定義）とし，根尖方向へ向かう深さ29μmの連続した水平面断像を計測断層面とし，次の計測を行った．（図５－ｂ，ｃ）

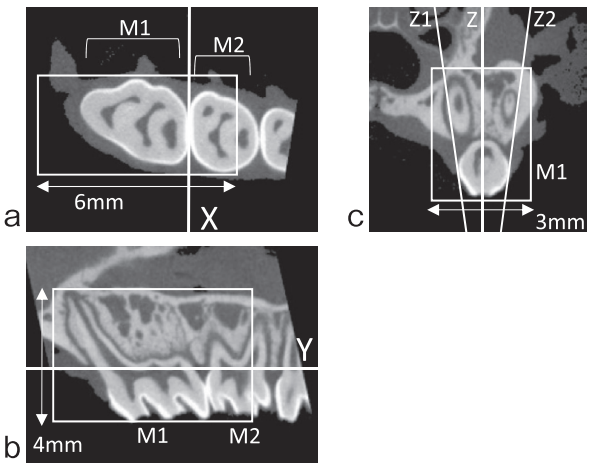

図４　計測断層面の設定手順

ａ：水平面断像　M1：第一臼歯　M2：第二臼歯　X：第一第二臼歯コンタクト部に接する接線

ｂ：矢状面断像　M1：第一臼歯　M2：第二臼歯　Y：第一第二臼歯髄床底最豊隆部に接する接線

ｃ：環状面断像　M1：第一臼歯　Z1：第一臼歯近心口蓋根と歯冠に接する接線　Z2：第一臼歯近心頬側根と歯冠に接する接線　Z：Z1およびZ2の２等分線

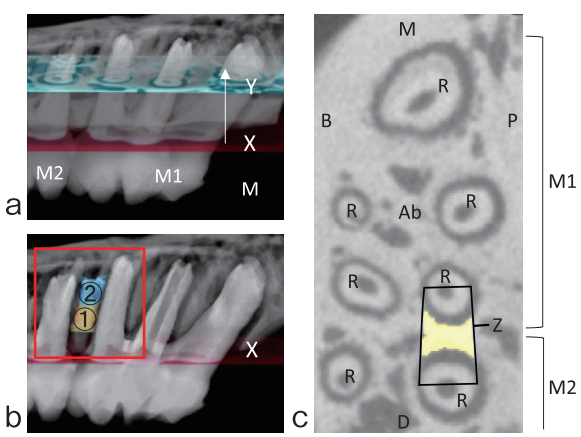

図５　μCT立体構築画像と水平面断像による計測範囲の設定

ａ：髄床底（X）を基準平面とし，根尖方向（矢印）へ向かう厚さ29μmの連続した水平断層面（Y）を用いて計測した．M：近心側　M1：第一臼歯　M2：第二臼歯

ｂ：計測範囲の骨をラベリングした後の立体構築画像　黄色で示された①は歯根中央部体積計測範囲（髄床底下754～1334μm）における骨を示し，青色で示された②は歯根尖側部体積計測範囲（髄床底下1363～1943μm）における骨を示す．X：髄床底

ｃ：水平面断像　第一臼歯（M1）遠心口蓋根と第二臼歯（M2）近心口蓋根の接線を接点で結び，Z枠内における骨体積（ｂにおける①および②）を計測した．M：近心側　D：遠心側　P：口蓋側　B：頬側　R：歯根　Ab：歯槽骨

３-(1)．第一臼歯遠心口蓋根と第二臼歯近心口蓋根間の骨量計測

第一臼歯遠心口蓋根と第二臼歯近心口蓋根の頬側および舌側に接する２本の接線を引き，歯根間に接点により囲まれる四角形を作図し，この範囲に含まれる歯槽骨の体積を

抽出した．計測範囲は髄床底下754μmから第二臼歯の根尖が消失する手前の1943μmまでとし，さらにこれを二分して754μm ～1334μm，および1363μm ～1943μmとした．このうち754μm ～1334μmを以下「歯根中央部」，1363μm ～1943μmを以下「歯根尖側部」とした（図５-ｂ）．両範囲において抽出された歯槽骨の体積の総和をもってそれぞれの部位における歯槽骨の体積とした．

３-(2)．脱灰薄切標本の作製と組織観察

μCTを撮影した後，上顎骨を５％ギ酸で脱灰し，通法に従いパラフィン包埋した．保定に用いたスーパーボンドは脱灰中に除去した．その後，試料から厚さ５μmの水平断連続薄切標本を作成した．連続薄切標本の作成は，咬合面方向より行い，髄床底付近においては第一および第二臼歯の髄床底最豊隆部が等しく観察されるように試料の近遠心的な傾きを調整しながら薄切を行った．また，試料の頬舌的な傾きは，第一臼歯咬合面の頬舌的な傾きが可及的に水平になるように調節をおこなった．距離に関しては連続薄切切片の厚さと枚数より，髄床底からのおよその距離にてほぼ同部位と考えられる切片を選択した．薄切片はヘマトキシリン・エオジン染色を施し，光学顕微鏡による観察を行った．

４．統計処理

統計処理に関しては，各群における「歯根中央部」および「歯根尖側部」の歯間中隔歯槽骨体積を用いて検討を行った．各群の比較に対しては同一部位同士で一元配置分散分析（one-way ANOVA）を行い，Post hoc testとして群間の多重比較にはStudent's t-testにて差異を検討した．統計学的解析には解析ソフトJMP Pro（SAS Institute Japan株式会社）を用い，有意水準は５％とした．

結　　果

１．μＣＴによる計測部位の変化（図６）

無処置群（反転像）において「歯根中央部」，および「歯根尖側部」の計測範囲のいずれにも歯槽骨が一様に観察された．歯槽骨頂はすべての個体で計測範囲より歯冠側に位置していた．保定０日群では，歯間中隔歯槽骨は高さ，近遠心的厚さともに著しく減少しており，「歯根中央部」の計測範囲において骨はほとんど認められなかった．次に対照群においては，「歯根尖側部」の範囲では歯槽骨の近遠心的厚さは保定０日群に比して増大していた．しかし，「歯根中央部」の範囲では歯槽骨の高さにばらつきがみられた．また，骨頂部の形態は近遠心に二峰性に骨が伸びている状態のものや，歯間中隔中央の骨形成がされておらず空洞となっている状態の所見がみられた．LIPUS照射群においては，「歯根尖側部」の範囲の骨は保定０日群に比して近遠心的厚さが増しており，無処置群に近似した形態をしていた．一方，「歯根中央部」においては対照群に比して近遠心的厚さは大きかった．骨頂部の高さはLIPUS照射群のすべての個体で無処置群に比して低い位置にあることが認められたが，対照群と比較して高い位置にあった．また，骨頂の形態はすべて一様に丸みを帯びた形態であった（図６）．

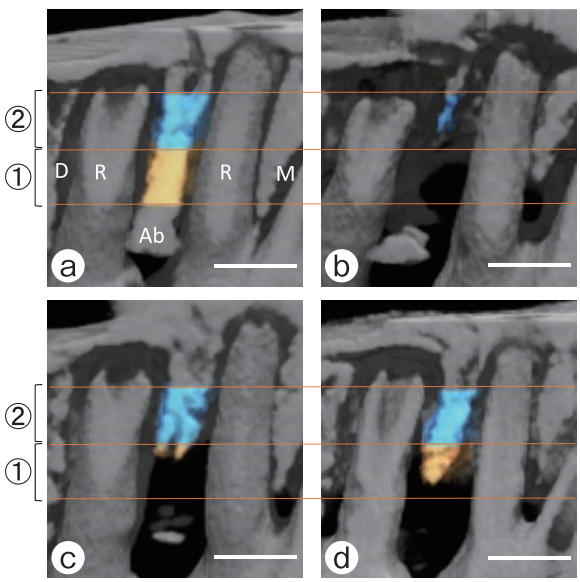

図６　μCTによる三次元立体構築画像の比較
ａ：無処置群　ｂ：保定０日群　ｃ：対照群　ｄ：LIPUS照射群　黄色範囲:歯根中央部体積計測範囲における骨　青色範囲:歯根尖側部体積計測範囲における骨　①：歯根中央部体積計測範囲（髄床底下754～1334μm）　②：歯根尖側部体積計測範囲（髄床底下1363～1943μm）M：近心側　D：遠心側　R：歯根　Ab：歯槽骨
Bars：1.0mm

２．光学顕微鏡による所見（図７）

「歯根中央部」においては，無処置群の第一臼歯に面する歯間中隔歯槽骨面には一部破骨細胞による吸収窩が認められた（図７-(1)-ａ）．また，保定０日群において，第一臼歯と第二臼歯の歯根の距離は無処置群と比して開大していた．歯間中隔歯槽骨は著しい吸収をうけて消失しており，第一臼歯遠心口蓋根と第二臼歯近心口蓋根は歯根膜線維でつながっていた．歯根膜に面した口蓋側歯槽骨には破骨細胞を含む吸収窩を認め，頬側方向にわずかに残った歯槽骨においても破骨細胞による吸収が認められた（図７-(1)-ｂ）．一方，一週間後における対照群，LIPUS照射群の歯間中隔歯槽骨表面には，保定０日群に比して新生骨の添加が認められた．しかし，対照群の歯根膜は一部第二臼歯歯根膜と交通しているのに対し，LIPUS照射群歯根はすべて幅広い歯槽骨で覆われていた．LIPUS照射群では歯根膜線維束に沿った骨添加が顕著にみられ，太く伸びた歯槽骨のかたわらには骨髄腔が形成されているものも認められた．それに対し，対照群では歯根膜線維の伸展がみられ一

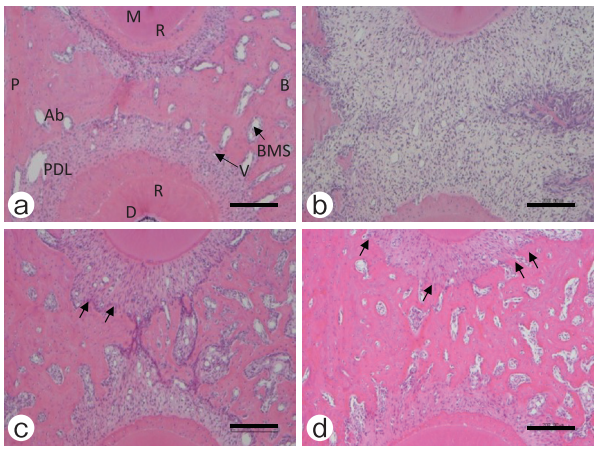

図７-(1)　「歯根中央部」における組織像
a：無処置群　b：保定０日群　c：対照群　d：LIPUS照射群　M：近心側　D：遠心側　B：頬側　P：口蓋側　Ab：歯槽骨　R：歯根　PDL：歯根膜　BMS：骨髄腔　V：血管
矢印：歯根膜線維の走行に沿って形成された歯槽骨
Bars：200 μm

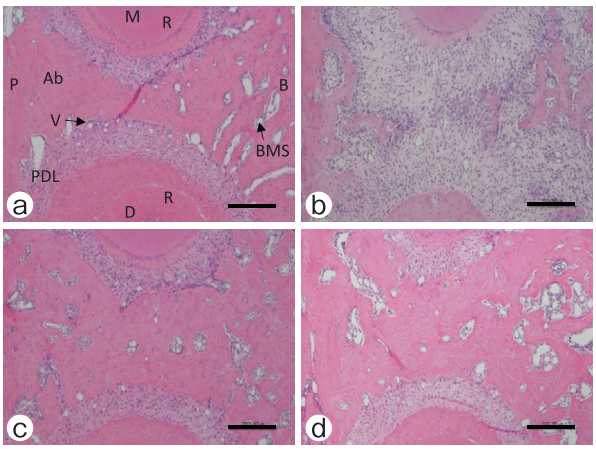

図７-(2)　「歯根尖側部」における組織像
a：無処置群　b：保定０日群　c：対照群　d：LIPUS照射群　M：近心側　D：遠心側　B：頬側　P：口蓋側　Ab：歯槽骨　R：歯根　PDL：歯根膜　BMS：骨髄腔　V：血管
Bars：200 μm

部に歯根膜線維に沿った骨添加を認めるものの骨の形成状態はLIPUS群に比して遅れていた（図７-(1)-ｃ，ｄ）．

次に，「歯根尖側部」の所見を示す．「歯根中央部」の所見と同様に，無処置群の第一臼歯に面する歯間中隔歯槽骨面には一部破骨細胞による吸収窩が認められた（図７-(2)-ａ）．また，保定０日群において，第一臼歯と第二臼歯の歯根の距離は無処置群と比して開大していた．歯間中隔は「歯根中央部」の所見と同様に吸収を受けていたが，口蓋側に加え頬側方向にも骨が一部残存していた．骨面には破骨細胞を含む吸収窩が形成されていた（図７-(2)-ｂ）．一方，７日間後においては対照群，LIPUS照射群ともに無処置群に比して歯槽骨の近遠心的厚さは増加しており，対照群およびLIPUS照射群ともに同程度の歯槽骨がみられた（図７-(2)-ｃ，ｄ）．なお，「歯根中央部」のLIPUS照射群は「歯根尖側部」の対照群と組織所見が近似していた．

３．第一臼歯遠心口蓋根と第二臼歯近心口蓋根間の歯槽骨体積

図８に無処置群，保定０日群，対照群とLIPUS照射群の「歯根中央部」，および「歯根尖側部」における歯槽骨体積の平均値を示す．「歯根中央部」の計測範囲において無処置群に対し保定０日群，対照群，LIPUS照射群の骨体積はすべて５%水準で有意に小さい値を示した．次に，保定０日群に比して対照群には有意差は見られなかったものの，

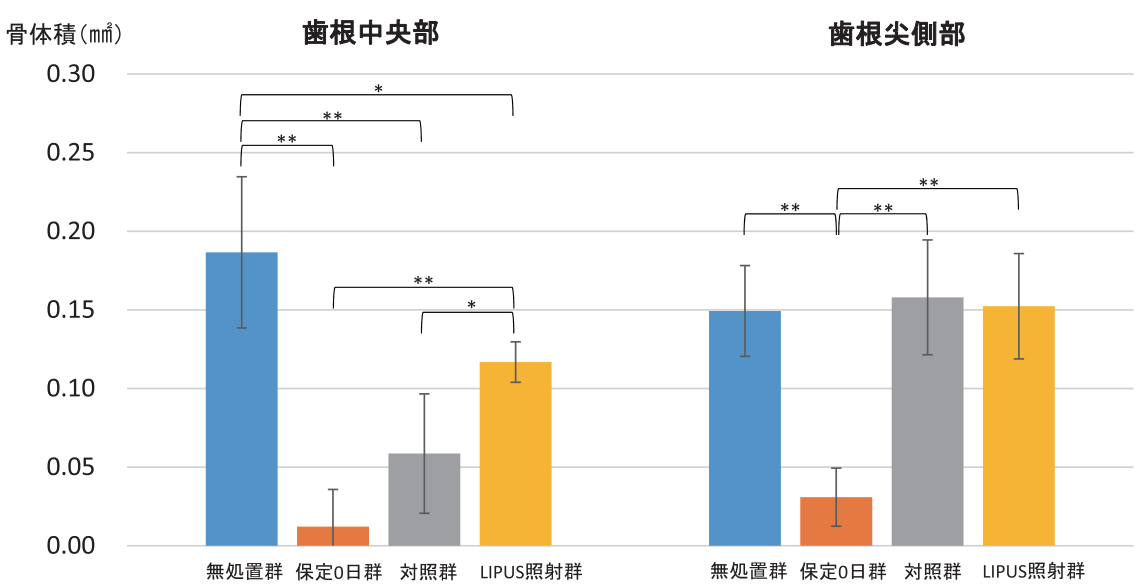

図８　歯根中央部および歯根尖側部における歯槽骨体積
歯根中央部：髄床底下754～1334 μm　歯根尖側部：髄床底下1363～1943 μm　*p<0.05　**p<0.01

LIPUS照射群の歯槽骨体積は有意に大きい値を示した．さらに，LIPUS照射群の歯槽骨体積は対照群に比しても有意に大きい値を示した．一方，「歯根尖側部」においても保定０日群の骨体積は無処置群に比して有意に小さい値を示した．また，保定０日群に比して，対照群およびLIPUS照射群はいずれも有意に大きい値を示した．一方，無処置群と対象群およびLIPUS照射群の間，ならびに対照群とLIPUS照射群の間で歯槽骨体積に有意な差は見られなかった．

考　　察

１．実験方法について

骨に物理的刺激を加えることによりさまざまな経路により骨芽細胞の活性が上がることが多くの研究者により報告されている[11-14]．今回用いた手法であるLIPUSは生体刺激作用（biological stimulus）を有し，扱いやすく，低侵襲であり，現時点で副作用がない点から骨折の治療においては臨床的に広く用いられている．一般的に骨折の治癒過程は，軟骨の形成（cartilage formation），軟骨内骨化（endochondral ossification）および骨リモデリング（bone remodeling）の３段階に分けられる．Azuma[27]らはこれらそれぞれの過程においてLIPUSの効果を評価し，３段階すべてにおいてLIPUS照射が骨折の治癒を促進していることを報告している．Katano[28]らはLIPUS照射により軟骨の骨化が完成するまでの期間が骨折後４週間から３週間に減少したとし，骨折の治癒過程においてLIPUS照射は軟骨の骨化および骨のリモデリングを加速させることを報告している．また，Hui[29]らはLIPUS照射によりHGF/Runx2/BMP-2の発現が亢進し，矯正学的な歯の移動が加速することを報告している．なお，これまでの文献から，LIPUSの物理的刺激は直接骨にあてずに，皮膚や粘膜を介在しても到達することが報告されていることから[25, 29]今回の照射方法を採用した．また，LIPUSの有する物理的刺激では，振動や温熱効果が骨形成に影響を与えるといわれているものの，詳細についてはまだ不明な点も多く今後の検討課題である．

LIPUSの矯正治療への応用はまだ少なく，特に保定中の歯槽骨の形成については報告がない．このことから本研究においては，保定に着眼し，矯正学的歯の移動後の歯槽骨を中心とした歯周組織にLIPUSを照射することで，矯正学的歯の移動後に生じる歯槽骨吸収部位の骨再形成におよぼすLIPUSの影響を検討した．

実験方法として今回Waldo法を用いた．本法は力の大きさをコントロールしにくいという欠点を有するものの，ラットは世代が短く，かつ多産であり系統が画一化でき，genetic variabilityが最小限にとどめられること，したがって実験結果の再現性が高く，歯の移動における組織反応の研究等に対しても有用であることなど[30]が長所としてあげられる．今回は歯槽骨の観察部位および体積の計測部位を第一臼歯と第二臼歯の間に設定した．同部位はゴム片圧入の直下にあることから，炎症を誘発するという欠点は有する[30, 31]．しかし，Waldoの方法により確実に歯槽骨を吸収できるという点，組織学的所見からわかるようにこの部位は第一臼歯と第二臼歯が互いに離れる力が働くため，本実験方法の中でも唯一牽引側のみが存在するという点を考慮し，骨形成の計測にはもっとも優れた部位であると考える．一般にWaldoの方法を用いた研究では第一臼歯の近心根近心などを使うことが多い．しかし，今回用いた部位以外は骨吸収と骨添加が共存する，あるいはその境界があいまいであるという点から骨形成のみを見るときには適切とは言いがたい．今回用いた方法は根尖付近では一時的に圧迫の可能性はあるものの，少なくともWaldo法により歯の移動を行った後，保定期間の７日間の経過では組織学的所見に示した通り，骨形成のみを観察できるという点で優れた方法であると考える．なお，ゴム片挿入部位の歯槽骨を実験対象部位とすることから，ゴム片挿入による炎症や上皮の回復形成の影響がなく，歯間水平線維の配列が確認されるという背景から750μmより根尖側を対象とした．

設定したLIPUSの照射条件は，和田[26]，山路ら[25]の報告を参考として決定した．照射条件を決定する因子はHz数，W数，出力モード，一回あたりの照射時間，照射回数，など多数あり，どのような条件が最適かについては一定の結論が出ていないのが現状である．最適な照射条件を検証することは今後の課題といえる．照射方向に関して，山路ら[25]は口蓋中央を標的とし，ラット頭頂方向（目と鼻の間の皮膚表面）から照射を行っている．一方，Huiら[29]は第一臼歯部の皮膚表面より，第一臼歯部に向けて照射している．今回の実験では，山路らの方法を採用した．標的に確実に超音波の刺激を到達させるためには，標的が超音波の到達可能深度内であることと，プローブを確実に皮膚に密着させ，組織に確実に到達させることが重要と考える．山路らの方法は，プローブを皮膚表面に広い面積にわたって確実に密着させることができ，また，皮膚表面から標的である第一臼歯部までの距離はおよそ１cmであり，今回用いた１MHzの超音波の到達可能な深度であった．

２．実験結果について

三次元的な歯槽骨の体積計測より，歯槽骨は「歯間中央部」，「歯根尖側部」の部位によらず，７日後には無処置群に比して減少しており，組織学的にも，７日後では「歯根中央部」から根尖に近い「歯根尖側部」までほとんどの歯槽骨が吸収していた．一般的に歯を近心に傾斜移動させた場合，遠心歯根膜は歯冠付近で牽引側となり，接する歯槽骨には骨添加が生じる．一方，根尖付近は圧迫側となり，接する歯槽骨は吸収される．しかし，本実験では７日間の歯の移動後の第一臼歯遠心口蓋根と第二臼歯近心口蓋根の歯根間距離は組織学的所見から増加していたことから（図

7-(1)，(2)，(3))，歯の移動が終了した時点においては第一臼歯遠心口蓋根の遠心歯根膜と第二臼歯近心口蓋根の近心歯根膜は牽引側歯根膜であったことを意味する．いずれにしても，今回の実験から，保定開始0日の段階では歯間中隔歯槽骨がほとんど存在せず，この状況から歯槽骨添加の確認をすることができるラットのモデルを作製できたことになり，今後のさまざまな実験に対しても有用な結果であると考える．

次に，歯槽骨体積の計測結果から，「歯根尖側部」においてはLIPUSの照射に関わらず，保定7日においては，すでに一定程度の歯槽骨が回復していたと考えられる．一方，「歯根中央部」ではLIPUS照射群の方が歯槽骨の新生は対照群よりは大きいものの，無処置群ほどには回復していない．

以上より，骨の形成は根尖部の歯槽骨から高さと近遠心的な厚さの回復として早い時期から生じるが，歯間中隔部歯槽骨中央部の回復はそれに遅れて生じると考える．また，歯の移動中に消失した歯間中隔部歯槽骨は，中隔部に骨が根尖方向より再生することで，正常な牽引側歯槽骨の骨形成の過程を経て骨添加が進むと考える．この中で対照群と照射群とで差異が見られたことから，LIPUSは特に歯間中隔部歯槽骨の回復に効果的であったと考える．さらに，LIPUS照射群の骨形成段階は対照群のやや根尖方向のものと近似していることから根尖から歯槽骨頂方向にかけて垂直的な骨形成の時間差が現れていると考える．

これまでの文献からLIPUSの効果は，全体の骨量の増大を期待するものではなく，骨の形成を早める効果であることが報告されている[25, 27, 28]．これらから，根尖の近くにおいては，照射1週間の時点においてすでに十分な骨量に到達していたため，LIPUSの有無による有意差は認められなかったが，1週間よりも早い3日程度の時期では根尖近くにおいて対照群とLIPUS照射群との間に有意な差があったとも推察できる．一方，歯根中央部においては照射1週間においてもまだ骨形成が盛んに生じている段階と考えられ，LIPUS照射群においてその速度が有意に速かったものと考えられる．

また，LIPUSの照射は到達する体積は同じでも骨形成を早めるという観点から，すみやかに歯槽骨を回復させるという点で，保定を考える上では有用な手段であると考えることができる．

結　　論

一度消失した歯槽骨の形成を促進するにはLIPUS照射が効果的であることが示された．

謝　　辞

本研究の一部は，文部科学省科学研究費補助金挑戦的萌芽研究23659959，文部科学省科学研究費補助金基盤研究(C) 24593072および25463165の補助により行った．また実験を行うにあたりご理解，ご協力くださいました北海道大学大学院歯学研究科口腔機能学講座歯科矯正学教室の皆様，北海道大学大学院歯学研究科学術支援部の皆様に心よりお礼申し上げます．

参　考　文　献

1) Riedel PA : A review of the retention problem. Angle Orthodont 30 : 179-199, 1960.
2) Sadowsky C, Schneider BJ, BeGole EA, Tahir E : Long-term stability after orthodontic treatment: nonextraction with prolonged retention. Am J Orthodont 106 : 242-243, 1994.
3) Kahl-Nieke B, Fischbach H, Schwarze CW : Post-retention crowding and incisor irregularity : a long-term follow-up evaluation of stability and relapse. Br J Orthodont 22 : 249-257, 1995.
4) Sadowsky C, Schneider BJ, BeGole EA, Tahir E : Long-term stability after orthodontic treatment : nonextraction with prolonged retention. Am J Orthodont 106 : 242-243, 1994.
5) Parker GR : Transseptal fibers and relapse following bodily retraction of teeth: a histologic study. Am J Orthodont 61 : 331-344, 1972.
6) Reitan K : Principles of retention and avoidance of posttreatment relapse. Am J Orthodont. 55 : 776-790, 1969.
7) Adachi H, Igarashi K, Mitani H, Shinoda H : Effects of topical administration of a bisphosphonate (Risedronate) on orthodontic tooth movements in rats. J Dent Res 73 : 1478-1484, 1994.
8) Igarashi K, Mitani H, Adachi H, Shinoda H : Anchorage and retentive effects of a bisphosphonate (AHBuBP) on tooth movements in rats. Am J Orthodont 106 : 279-289, 1994.
9) Kim TW, Yoshida Y, Yokoya K, Sasaki T : An ultrastructural study of the effects of bisphosphonate administration on osteoclastic bone resorption during relapse of experimentally moved rat molars. Am J Orthod Dentofacial Orthop 115 : 645-653, 1999.
10) Han G, Chen Y, Hou J, Liu C, Chen C, Zhuang J, Meng W : Effects of simvastatin on relapse and remodeling of periodontal tissues after tooth movement in rats. Am J Orthod Dentofacial Orthop 138(5) : 550. e1-e7, 2010.
11) Cowin SC, Moss-Salentijn L, Moss ML : Candidates for the mechanosensory system in bone. J Biomech Eng 113 : 191–197, 1991.

12) Mitsui N, Suzuki N, Maeno M, Yanagisawa M, Koyama Y : Optimal compressive force induces bone formation via increasing bone morphogenetic proteins production and decreasing their antagonists production by Saos-2 cells. Life Sci 78 : 2697–2706, 2006.
13) Kim SJ, Moon SU, Kang SG, Park YG : Effects of low-level laser therapy after Corticision on tooth movement and paradental remodeling. Lasers Surg Med 41 : 524–533, 2009.
14) 羽生芽里, 金　壮律, 佐藤嘉明, 飯田順一郎：三次元立体培養ヒト歯根膜線維芽細胞を用いた最適矯正力に関する検討. 北海道歯誌, 34 : 97-105, 2014
15) Dyson M, Pond JB, Joseph J, Warwick R : The stimulation of tissue regeneration by means of pulsed ultrasound. Clin Sci 35 : 273–285, 1968.
16) Rutten S1, Nolte PA, Korstjens CM, Klein-Nulend J : Low-intensity pulsed ultrasound affects RUNX2 immunopositive osteogenic cells in delayed clinical fracture healing. Bone 45(5) : 862-869, 2009.
17) Shakouri K1, Eftekharsadat B, Oskuie MR, Soleimanpour J, Tarzamni MK, Salekzamani Y, Hoshyar Y, Nezami N : Effect of low-intensity pulsed ultrasound on fracture callus mineral density and flexural strength in rabbit tibial fresh fracture. J Orthop Sci 15(2) : 240-244, 2010.
18) Watanabe Y, Matsushita T, Bhandari M, Zdero R, Schemitsch EH : Ultrasound for fracture healing : current evidence. J Orthop Trauma 24 : 56-61, 2010.
19) Sun JS, Hong RC, Chang WH, Chen LT, Lin FH : In vitro effects of low-intensity ultrasound stimulation on the bone cells. J Biomed Mater Res 57 : 449–456, 2001.
20) Li JK, Chang WH, Lin JC, Ruaan RC, Liu HC : Cytokine release from osteoblasts in response to ultrasound stimulation. Biomaterials 24 : 2379–2385, 2003.
21) Sena K, Leven RM, Mazhar K, Sumner DR, Virdi AS : Early gene response to low-intensity pulsed ultrasound in rat osteoblastic cells. Ultrasound Med Biol 31 : 703–708, 2005.
22) Sant'Anna EF, Leven RM, Virdi AS, Sumner DR : Effect of low intensity pulsed ultrasound and BMP-2 on rat bone marrow stromal cell gene expression. J Orthop Res 23 : 646–652, 2005.
23) Sedghizadeh PP1, Stanley K, Caligiuri M, Hofkes S, Lowry B, Shuler CF : Oral bisphosphonate use and the prevalence of osteonecrosis of the jaw : an institutional inquiry. J Am Dent Assoc 140(1) : 61-66, 2009.
24) Waldo CM : Method for the study of tissue response to tooth movement. J dent Res 32 : 690-691, 1953.
25) 山路公造, 塩出信太郎, 小田島朝臣, 西谷佳浩, 伊澤俊次, 田中久美子, 大原直子, 西村麻衣子, 横山章人, 菅谷勉, 川浪雅光, 吉山昌宏：リコンビナントヒトBMP-1を成体ラットに移植した場合の骨形成に対する低出力超音波パルスの影響. 日歯保存誌, 56(4) : 318-324, 2013.
26) 和田隆史：低出力超音波パルスがラット脛骨の骨欠損部治癒過程に及ぼす影響. 日歯保存誌, 53(3) : 309-319, 2010.
27) Azuma Y, Ito M, Harada Y, Takagi H, Ohta T : Low-intensity pulsed ultrasound accelerates rat femoral fracture healing by acting on the various cellular reactions in the fracture callus. J Bone Miner Res 16 : 671–680, 2001.
28) Katano M, Naruse K, Uchida K, Mikuni-Takagaki Y, Takaso M : Low intensity pulsed ultrasound accelerates delayed healing process by reducing the time required for the completion of endochondral ossification in the aged mouse femur fracture model. Exp Anim 60 : 385–395, 2011.
29) Xue H, Zheng J, Cui Z, Bai X, Li G, Zhang C, He S, Li W, Lajud SA, Duan Y, Zhou H : Low-intensity pulsed ultrasound accelerates tooth movement via activation of the BMP-2 signaling pathway. PLoS One 8(7) : e68926, 2013.
30) 尾崎浩史：ラット歯間乳頭部への器械的圧迫および除去後の歯周組織の変化. J Fukuoka Dent Cell 19(2) : 147-170, 1992.
31) 松浦哲郎：食片圧入による歯周組織の変化に関する光顕的ならびに走査電顕的研究. 九州歯学会誌, 42 : 733-752, 1988.

ORIGINAL

Effect of low-intensity pulsed ultrasound on alveolar bone reformation following orthodontic tooth movement

Atsushi Hikone, Toyohisa Kusakabe, Yoshiaki Sato and Junichiro Iida

ABSTRACT : Low-intensity pulsed ultrasound (LIPUS) promotes bone formation and is widely used for fracture healing in clinical medicine. The purpose of this study was to evaluate the effects of LIPUS on alveolar bone reformation following orthodontic tooth movement.

An elastic band was inserted between the upper first and second molars of 10-week-old rats. After 7 days, the band was removed and the molars were fixed by a retainer (super bond).

Four experimental groups were included : 1) rat with 7 days-tooth movement (Ret-0day group), 2) rat with subsequent observation (retention) for 7 days without LIPUS (control group), 3) rat with LIPUS(LIPUS group) ,and the untreated group.

A low-intensity pulsed ultrasound (1.0 MHz, 240 mW, 20% duty cycle, 15 min per day, 6days) was used. Animals were euthanized after tooth movement or after following retention period.

Bone volume of interalveolar septum between the first and second molars were determined using microfocus x-ray tomography and 3D-reconstruction technology. Histological evaluations were performed under a light microscope.

The bone volume of the Ret-0 day group was significantly lower when compared with the untreated group, and increased after retention. Bone volume of the LIPUS group at around the middle portion of the root was higher than the control group. Histological analysis pointed out bone formation in the interalveolar septum advanced in the LIPUS group rather than the control group. LIPUS accelerated bone formation thereby a difference occurred in time between the LIPUS group and the control group. The present study demonstrates that LIPUS promotes alveolar bone reformation in retention period.

Key Words : Low-intensity pulsed ultrasound (LIPUS), microfocus x-ray tomography, retention

Department of Orthodontics, Division of Oral Functional Science, Graduate School of Dental Medicine, Hokkaido University (Chief : Prof. Junichiro Iida) Kita 13 Nishi 7, Kita-ku, Sapporo 060-8586, Japan.