



Title	家畜に於ける腦軟化症に関する病理組織學的研究
Author(s)	山極, 三郎; 田島, 正典
Citation	北海道大學農學部邦文紀要, 1(2), 145-158
Issue Date	1952-07-31
Doc URL	<a href="http://hdl.handle.net/2115/11509">http://hdl.handle.net/2115/11509</a>
Type	bulletin (article)
File Information	1(2)_p145-158.pdf



[Instructions for use](#)

# 家畜に於ける腦軟化症に關する病理組織學的研究

山極 三郎・田島 正典

(北海道大學農學部比較病理學教室主任 山極教授)

## Neuro-histologische Studie über die Encephalomalacia bei Haustieren.

SABURO YAMAGIWA und MASANORI TAJIMA.

(Aus dem vergleichenden Pathologischen Institut der tierärztlichen Abteilung  
von der landwirtschaftlichen Fakultät der Hokkaido Universität zu Sapporo.

Dir. Prof. Dr. S. Yamagiwa).

### I 緒 言

中樞神經系統において、局所性機能性血行障碍を發生要約とする所謂血管因由性限局巢を基礎的變化とする病は、人醫界においては最近、研究方法の進歩と、觀察例數の累加とに相俟つて著しくその數を加えるに到つた。

今その主要なものを挙げれば癲癇<sup>(1),(2),(3)</sup>、一酸化炭素中毒症<sup>(4),(5),(6)</sup>、モルヒウム中毒症<sup>(11)</sup>、百日咳癆瘵<sup>(12),(13)</sup>、VOGT氏病<sup>(15)</sup>、子癇<sup>(16)</sup>、疫病<sup>(17)</sup>、並びに二硫化炭素<sup>(18)</sup>、インシュリン<sup>(19),(20)</sup>、青酸<sup>(21)</sup>、一酸化炭素<sup>(22)</sup>、電氣刺激<sup>(23)</sup>等による實驗的癆瘵性疾患等がこれに屬する。

周知の如く、これ等疾患の或るものは、曾ては Pathoklisenlehre VOGTS によりその發生機序を説明せられたのであるが、その後 SPIELMEYER 及びその學派の廣範にわたる系統的研究によつて、純形態學的立場より局所性機能性血行障碍説が提唱せられるに及び、今日これ等の病における腦髓限局巢の病理成因として多くの支持を受けるに到つた。わが國においては、この種疾患に關し特に和氣<sup>(24)</sup>によつて精細な綜説が試みられている。

獸醫文献においては、從來かかる腦病變に關する記載は殆んど見られなかつたが、1937年、著者の1人(山極<sup>(25)</sup>)は元滿洲興安緬羊改良場に多發した緬羊の腦軟化症に關して病理學的研究を行いそれが病理發生的に機能性血行障碍に基因するものであることを明かにした。

その後、私共は北海道で緬羊2例、馬1例に類似腦病變を觀察した。即ち、かかる病は獸醫學分野においても意義を有するは勿論、比較病理學的にも極めて貴重な症例であると考えられるのでその後、檢索を終わり、未發表のままに残されていた滿洲例と共に一括報告する次第である。

### II 研究材料及び研究方法

研究材料は Tabelle 1. に掲げように緬羊滿洲例 25 例、北海道例 2 例及び馬北海道例 1 例よりなる。

滿洲例は元扎拉木特興安緬羊改良場において 1937年2月7日初發以來、毎日或は隔日に數頭宛發生し、同年4月8日終熄に至るまでに發生總數 83 頭、全羊群の約 14% が罹患した。患者は發病當初より表示の如き特徴ある神經症狀を主徴として經過し、多くは 2~6 日目に斃死した。2歳より9歳に至る各種年齢のものに發生したが、特に2歳羊並びに妊娠羊に多發の傾向が認められた。

北海道例のうち、緬羊2例は當地における日本腦炎の流行と年を同じくして發生し、馬の症例はその發生時期が日本腦炎流行期に一致し、且つその症狀が該病に極めて近似のものであつたため臨床診斷においては共に日本腦炎疑症とされた。それ故上述のように外觀上疫狀流行を呈して、或る種の傳染性疾患を多分に疑われた滿洲例と共にウィールス學的並びに細菌學的檢索が試みられたのであるが、それ等の實驗は總て陰性に終つた。

Tabelle 1. Übersicht der untersuchten Materialien.

Tierart	Jahr des Ausbruchs	Ort des Ausbruchs	Zahl der untersuchten Fälle	Klinisches
Schaf	1937 (Feb. ~ April)	Mandschurei	25	Depression, Schwankender Gang, Appetitlosigkeit, Benommenheit, Opisthotonus, Fieberlos, Mortalität 100%-ig.
	1948 (Sep. und Dez.)	Hokkaido, Japan	2	Ataxie, Depression, Zahnknirschen, Niederlegen, dann Strampeln mit den Beinen, Mortalität 100%-ig.
Pferd	1949 (Juli)	Hokkaido, Japan	1	Depression, Schwankender Gang, Appetitlosigkeit, Zahnknirschen, Hinlegen, Strampeln, Ohne Fieber, Exitus letalis.

検索例は死或は殺後、可及的速かに剖検し、採出した脳脊髄は直ちにアルコール及びホルマリン液に、他の諸内臓器は總てホルマリン液を以て固定した。

脳脊髄よりは毎例終脳套各葉、線状体、間脳、中脳、脳橋、延髄、小脳及び脊髄各部を含む切片に對して NISSL 氏法染色を施し、更に必要に應じてヘマトキシリン・エオジン重染色法、BIELSCHOWSKY 氏鍍銀法、SPIELMEYER 氏髓鞘染色法、HOLZER 氏神經グリア染色法、HERXHEIMER 氏シャールラッハ染色法を適用した。

諸内臓器よりはパラフィン包埋、ヘマトキシリン・エオジン重染色標本を製して檢した。

## ■ 研究成績

### 1. 諸内臓器の變化

#### A. 綿羊症例

滿洲例並びに北海道例共に毎例に必發する特徴的變化は見られず、剖検によつては比較的高頻度に肝臓の黄色調の強きこと、胃腸のカタル性變化、腎臓の硬度減少を認め、稀にカタル性肺炎、化膿性淋巴腺炎及び寄生蟲結節を觀察し得たに過ぎない。

組織學的には殆んど毎例に肝臓の脂肪沈着を認めた他、ネフローゼ並びに腎、脾及び肺臓等の鬱血を屢々みだ。

#### B. 馬症例

肉眼的には肝臓の軽度の腫大、胃の潰瘍、カタル性腸炎、全身淋巴節の軽度の腫大並びに心内膜、肋膜及び膀胱粘膜下の出血等が觀察された。

各臓器の組織學的所見は多彩であるが、それ

を一貫して傳染性貧血性の諸變化が前景に立つている。肝臓所見は傳染性貧血の所謂抵抗型(山極<sup>5,6)</sup>の特徴を具えるものであつた。

### 2. 中樞神経系統の變化

#### A. 肉眼的變化

綿羊症例においては、脳脊髄の發育は何れも尋常であり形、大きさに特に記すべき變状をみないが、馬の症例では兩半球後頭葉内側面において對稱的位置に、異常回轉(Druckwulst DEXLERS)の形成があり、それに接する四丘体は軽度以後方に壓排されていた。

綿羊並びに馬を通じ例外なしに、軟腦膜血管は血液を以て高度に充盈擴張を示した。

脳脊髄剖面には屢々微小血點を散見したが、何處にも限局巢は認められない。各脳室の形態、廣さ、脳室壁の性状、脳脊髄液の量及び透明度等に著變をみない。

#### B. 組織學的變化

全検索例の脳髓に認められた基本的變化は、質的には一脈相通するところの神經組織の限局性壞死であるが、その量的分布並びにそれに対する崩壞、清掃及び修復過程は極めて多様多態であつて到底一律には論ぜられない。然し個々の病巢は夫々の病變程度に應じて、不完全壞死第1期及び第2期並びに完全壞死に區別することが出来る。勿論、これ等各期の間には種々なる程度の移行像があり、且つ各症例は夫々程度を異にする幾つかの病巢を併わせ有するため、嚴密に類別することは困難であるが、ここには紙幅の關係上、綿羊症例に就ては全症例の例別記載を避け、上記病變程度區分に從つて夫々代表的なもの各1例の所見を

記載し、全檢索例所見に關しては次節において概括的に述べることとする。

a. 綿羊症例

i) 不完全壞死第1期例 (Abb. 1, 2, 3).

滿洲例動物番號 4052, 571, 259, 2529, 112, 北海道例剖檢番號 2664 の6例は何れも不完全壞死中、比較的新鮮な病巢のみを有するを以て本期例に屬せしめた。

滿洲例動物番號 4052, ♀, 1歳, 斃死, 經過1日。

病巢は専ら終腦套凸面並びに内側面皮質に限局し、前頭葉においてその發現最も顯著である。個々の回轉では概ね回轉頂部或は脚部に位置し、皮質の表層乃至中層を侵すものが多い。病巢は NISSL 像において、肉眼或は弱擴大觀察により不正楕圓の小褪色變化巢として認められるもの多く稀に第3層を中心として線狀乃至假層狀を呈する (Abb. 1)。その限界は巢内に認められる變性神經細胞の多寡、脱落の程度に應じて常に明瞭ではない。

神經細胞は胞体狭長な三角形を呈するもの多く、原形質は均質に淡染し、核は萎小濃染すると共に胞体基底部に轉位するものが多い。又、屢々核壁濃染、核崩壞に陥るものを見る。病巢周邊部にては胞体及び突起に多數の暗青色或は青褐色の微細顆粒狀或は塵埃狀物が沈着し、所謂 Inkrustation の像を呈するものがある。即ち、巢内の神經細胞の大部分は典型的な乏血性細胞變化像を呈する。なお病巢邊緣部には NISSL の重篤細胞變化及び急性腫脹に陥れるものも見られる。

神經膠細胞は平靜を保ち、病巢内では時に核濃縮、核壁濃染を示す。腦幹及び小腦に於ては、急性腫脹像を呈する神經細胞が孤立散在性に少數觀察されたに過ぎない。

血管は何れも高度に充盈擴張し、特に病巢該當部軟腦膜血管に著しい。巢内細血管壁細胞には僅かに腫大を示すものがある。

大部分の病巢において好中球の疎鬆瀰漫性遊走が注目された (Abb. 3)。

ii) 不完全壞死第2期例 (Abb. 4, 5, 6).

本期例には滿洲例動物番號 2545, 2546, 2630, 2638, 526, 1418, 2610, 2541, 203, 2570, 2491,

293, 562, 207, 246, 306, 231, 北海道例剖檢番號 2706 の18例が屬する。これ等症例は不完全壞死中、病變程度が可なり進み著しき混合膠質中胚葉性活動型崩壞の證明せられたものである。然しこれ等の症例においても所々に不完全壞死第1期に相當する新鮮病巢の介在が認められる。

滿洲例動物番號 293, ♂, 2歳, 殺, 經過6日。

終腦套においては各葉に病巢あり、凸面腦回轉に特に高度であるが、底面にも少數の斑狀巢が見られる。個々の病巢の性状には著しき逕庭がある。即ち、帶回轉及び嗅葉等一般に半球底面から内外側面下部にわたる皮質に見られるものは、神經實質の變性壞死に對して組織反應概して輕微なため褪色變化巢として認められるもの多く、一方、凸面各葉における病巢は一般に病變程度の進んだもの多く、膠質中胚葉性組織反應の高度な發現を伴い却つて細胞稠密な限局巢として認められるものもある。頭頂葉における腦回轉は各々その回轉谷部を除き全表に病巢あり、皮質は著しく幅を減じ、構築像は高度に亂れる。分子層にはオルテガ・グリアと共にカハール・グリアの繁殖著しく屢々グリアラゼンを形成し、肥胖型となるものも散見される。該部腦表面は凹凸不規則に收縮し軟腦膜は核の腫大圓形化を呈する線維芽細胞に富み、少數の淋巴球浸潤をみる。HOIZER 氏神經グリア染色標本についてみるに、かかる部位においても神經膠細胞の増殖は明かではない。巢内部にては著しく神經細胞稀薄を呈し、周緣部には定型的乏血性細胞變化に陥るもの多數をみる他、NISSL 重篤細胞變化及び急性腫脹像を呈するものを混在する。

脂肪顆粒細胞は皮質全層を侵す病巢にては主として巢内外縁に緻密に集簇し、該部においては細血管の肥大増生も亦旺盛である。線狀乃至假層狀を呈する病巢は多くの場合、皮質第3層中心性に發現する傾向が窺われる。

髓鞘標本においては、NISSL 像における各病巢に一致して限界截然たる髓鞘脱落巢を現わす (Abb. 9, 10)。

アンモン角にては背腹兩端において、錐体細胞帶は終板及び所謂抵抗帶部の一部の錐体細胞を

残して殆んど全く壊死脱落し、齒状筋鞘においても神経細胞の脱落により細胞の稀薄と狭小化が認められる。

四丘体後丘、視丘内側核及び外側核の病巣は何れも限界比較的不鮮明な斑状を呈する。3種神経膠細胞共に活性化し、桿状細胞の出現も目立つ。細小血管壁細胞は腫大を示すも、脂肪顆粒細胞の出現はなお證明せられない。

小脳蟲垂部プルキンエ細胞は大部分均質性細胞變化に陥り、2回轉では殆んど全く脱落し、神経膠細胞はプルキンエ細胞層に沿つて繁殖すると共に分子層の表層に向つて彌蔓性繁殖の傾向を示す。所々にプルキンエ細胞に對するグリア抱擁像をみる。

血管は何れも高度に擴張充盈し、特に病變腦回轉部軟膜血管に著しい。

### iii) 完全壊死例 (Abb. 11).

滿洲例動物番號 313, 251, 613 の3例においては、不完全壊死第2期病巣が腦髓病變の主体をなすが、他に不完全壊死第1期病巣に相當するもの並びに高度の病巣にては、實質、間質の別なく神経組織内各要素は全く壊死消失し、或は連続喪失を來して完全軟化の組織像を具えるものを有した。

滿洲例動物番號 613, 6, 2歳, 斃死, 經過7日。

終腦套には廣く凸面並びに内外側面上部に病巣を認め、就中、前頭葉及び頭頂葉において顯著である。大部分の病巣は皮質全層にわたつて座を占め、神経細胞の壊死脱落著しく、巢内においては、僅かにヘマトキシリン・エオジン重染色法によつて、瘦削し、エオジンに均質に淡染する原形質をもち、核の萎小濃染するもの、或は崩壊に陥るもの等少數を觀察し得るに過ぎない。病巣中心部では血管及び神経膠細胞も亦著しくその數を減じ、壁細胞の腫大を呈する少數の細血管と一般に種々なる核病變を示す神経膠細胞及び脂肪顆粒細胞を散在性に遺残するのみで、限界鮮鋭な淡明病巣を形成する。前頭葉1回轉頂部の病巣中心部は既に周圍組織との連続喪失を來し、不規則囊胞状小空隙をなした。

病巣の外縁、即ち皮質表層では神経膠細胞並びに細血管壁細胞の腫大增數著しく、所々に毛細血管新生像を認める。その部にはまた脂肪顆粒細胞も層状緻密に集簇する。軟腦膜下、膠質性限界膜に沿う分子層表層には、特にカハール・グリアの繁殖著しく、胞体周圍に繊細な突起多數を具え、色質に乏しい淡明胞状核を有するもの密に出現し所々にグリアラーゼンを形成し、また肥胖膠細胞を散見する (Abb. 12)。頭頂葉における回轉頂部病巣はその軟腦膜面不規則顆粒状に收縮する。

病巣の内縁、即ち皮質深層並びに時には皮質下髓質においては、反應層の形成は表層部に劣るも、脂肪顆粒細胞形成と共にカハール・グリア並びにオリゴデンドロ・グリアも亦病變に参加する。

アンモン角にては終板、所謂抵抗帶部、ゾンメル扇形帶及びアンモン角臺移行部に夫々1個所小斑状に錐体細胞の乏血性變化並びに軽度の脱落を示す所をみた。

視丘外側核に一致して大なる長楕圓形壊死巢、内側核に小斑状巢各1個あり、共に神経細胞稀薄を示し、神経膠細胞の繁殖及び細血管の肥大像が認められ、前者にては脂肪顆粒細胞が少數の肥胖型膠細胞をまじえて疎鬆に集簇した。

小脳においては蟲垂部、錐体深部及び小葉の數回轉にて病巣に遭遇した。何れもプルキンエ細胞層を中心として廣く分子層及び顆粒細胞層にまたがり、一部髓板に波及する脂肪顆粒細胞集簇巢あり、細小血管の肥大増生も亦旺盛である。

上述各病巣に一致して明瞭な脱髓現象が證明された。

以上の他、皮質、腦幹において病巣外にても屢々 NISSL 急性腫脹及び重篤變化像を目撃した。なお病巣近傍には軽度の淋巴球性血管性浸潤がある。腦膜及び腦質内血管は著しく充盈擴張し、軽度の出血を伴うものをみた。

### b. 馬症例

剖檢番號 2807, ♀, 7歳, 殺, 經過10日。

終腦套各葉皮質に病巣が見られる。緬羊症例と軌を一にして凸面に最も著しく、個々の回轉にては頂部或は脚部に位置し稀に谷部に及ぶ。病巣は一般に表在性であり主として皮質第2, 第3層

の神經細胞が層狀に乏血性細胞變化に陥る。病巢によつては神經細胞の壞死消失著しく、淡明な細胞稀薄巢として認められるものもある。巢内の神經膠細胞にも屢々核崩壞、核壁濃染等を見るが、一方病巢表層就中、分子層においてはオルテガ・グリア並びにカハール・グリアが旺盛な繁殖を營む。前者はその核腫大圓形化し或は桿狀を呈し原形質突起は不恰好に増容する。細小血管壁細胞は腫大增容する。

脂肪染色によつては、増容したオルテガ・グリアの原形質突起内、並びに細小血管外膜位における大喰球様細胞原形質内に少許の微細脂肪顆粒が證明された。豐圓な脂肪顆粒細胞は病變程度の進んだ病巢に稀に認められるに過ぎない。

髓鞘標本にては、巢内における切線線維髓鞘は限界明瞭に不染淡明となり、境界部では線維走行の亂れと不規則な斷裂とが見られる。髓放線部には著變を認めない。

爾他の腦脊領域には、變性に陥つた神經細胞が孤立散在性に觀察せられるに過ぎない。

軟腦膜及び腦質内血管は高度に充盈擴張し、所々に新鮮圍管性出血をみる。

### 3. 中樞神經系統における組織學的所見の概括

全検索例における組織病變を概括的に述べ前節の記載を補遺する。

不完全壞死巢のうち極初期病巢と見るべきものにおいては、神經細胞の乏血性細胞變化が目立ち、膠質性並びに中胚葉性組織は未だ平靜を保っている。加之、神經膠細胞には屢々核壁濃染、核濃縮或は核崩壞等に陥るものが認められる。従つて變性神經細胞が巢狀に出現する部域は、NISSL標本上、肉眼或は弱擴鏡下において、限界鮮明な褪色變化巢として指摘し得る。この時期には髓鞘及び脂肪標本によつて、髓鞘の傷害、脂肪性崩壞を證明することは殆んどない。かかる病巢を有する症例のうち3例(滿洲例 4052, 259, 112)にては、巢内に疎鬆瀰蔓性に好中球の遊走が見られた(Abb. 1, 2, 3)。

次で巢狀變化部には、膠質中胚葉性組織反應

の参加が認められる。巢内にては細胞構築像の障礙が著しく、神經細胞は壞死脱落に陥り、細胞稀薄となり、遺残するものは定型的乏血性細胞變化像を呈し、配列は雜然となる。巢周縁部には乏血性細胞變化の他に、屢々均質性細胞變化、急性腫脹、及び重篤性細胞變化像を呈するものを混在する。乏血性細胞變化に陥つた神經細胞、並びに突起の周圍に認められた GOLGI 網狀物質の破壊結痂 Inkrustation 像は一般に經過4日以内の症例において明瞭に觀察された。

病巢内並びにその周邊部における細血管にては、外膜細胞及び内皮細胞共に核腫大、圓形となり、原形質も兩端の尖銳性を失い、屢々圓形化した壁細胞の將に剝離逃走せんとする像をみる。また各所に核分割像、毛細血管新生像が觀察される。従つて神經細胞の染色性の減退乃至脱落により淡明となつた病巢内において、獨り索狀に肥厚した細血管網が目立つ場合が多い。

神經膠細胞の變化としては、オルテガ・グリアの繁殖並びに脂肪顆粒細胞形成が最も著しく核腫大し、突起を失い、原形質豐圓となり、遂に定型的脂肪顆粒細胞へと移行する各種の階程を追求することが出来る。核分割を營むものも屢々見られる。症例によつては桿狀細胞の出現の著しきものがある。

脂肪標本についてみると、脂肪顆粒細胞には勿論多數の脂肪滴を證明するが、細小血管外膜細胞は未だ壁着のままその原形質内に微細脂肪顆粒を攝取し、オルテガ・グリアはなお圓形化せぬもの、或は桿狀細胞においてもその原形質突起内に僅かの脂肪顆粒を擔うものがある。

カハール・グリアの繁殖は、終腦套における病巢就中、皮質分子層において最も著しい。核は腫大し、色質纖細となり、淡明胞狀を呈するもの多く、周縁に多數の纖細な突起を具える。また屢々グリアラーゼンを形成し、壞死程度の進んだ病巢にては所々に肥大型となるものが散見される。神經膠線維の増殖は少數例において、膠質性限界膜直下に軽度にこれを認めたに過ぎない。

オリゴデンドロ・グリアの變化は最も目立たない。一般に巢内において瀰蔓性に活性化するが

増数は輕微である。然し腦幹及び小腦皮質における病巣では、屢々旺盛に繁殖し、後者にてはプールキンエ細胞層にてグリア抱擁像を呈するものがある。

髓鞘及び神經線維標本にては、上述病巣に一致して限界鮮鋭な不染淡明巣或は線維稀薄巣を現わす。即ち NISSL 像における細胞壊死と竝んで神經線維、髓鞘も亦變性脱落に陥ることを知り得る。

症例によつては神經實質の壊死消失が極めて輕微であるに反し、膠質中胚葉性組織の積極化が著しく活潑であつて、弱擴張下にては巢狀細胞稠密部として現われ、一見、増生機轉のみが注目される場合もある。

完全壊死巣と認むべきものは、緬羊症例 27 例中僅かに 3 例にこれを見たに過ぎない。何れも廣範にわたる皮質の不完全壊死巣の略々中央において、小部域に限られている。該部では神經實質と共に、神經膠組織及び血管系も亦壊死消失に歸するため、NISSL 像においては限界鮮明な、淡染無造構病巣として現われる。更にその一部においては、周圍との連続喪失により不規則な囊胞狀空隙を形成するものがある。巢周縁には細血管の肥大増生、竝びに脂肪顆粒細胞の集簇を主變化とする著しい組織反應層の圍繞が見られる。

中樞神經系統における、巢狀性病變の分布は Tabelle 2. に示す通りである。

**Tabelle 2.**  
Lokalisation der örtlich umschriebenen  
Veränderungen im Zentralnervensystem.

Gebiet	Tierart	Schaf	Pferd
	Zahl der Fälle	27	1
Grosshirnrinde		27 (100.0%)	1 (100.0%)
Ammonshorn		18 (66.6%)	
Mandelkern		1 (3.7%)	
Putamen		1 (3.7%)	
Sehhügel		9 (33.3%)	
Corpus geniculatum mediale		2 (7.4%)	
Vierhügel		9 (33.3%)	
Kleinhirnrinde		11 (40.7%)	

終腦套皮質は馬及び緬羊の全検索例を通じて

病巣を有し、然もその病變程度は他領域のそれに比して毎常高度であつた。病巣は半球凸面竝びに内外側面の殆んど各葉に分布し、稀に梨子狀葉、外側嗅線及び後頭葉底面に認められる。個々の腦回轉では回轉頂部に最も頻發し、次で回轉脚部に位置するものが多い。この場合好んで腦溝を挟んで對向する隣接回轉脚部に對稱的に座を占める。回轉谷部に病巣をみることは稀である (Abb. 4)。

皮質における病巣はその廣さ竝びに形狀に従つて、小斑狀巢、線狀乃至假層狀巢及び皮質全層、或は稀に皮質下髓質をも含む廣部域にわたるもの等を區別するが、何れにおいても皮質の表層乃至中層、就中、第 3 層を中心として最も高度の變化を示し、層狀擴張の傾向を有することが注目される。

回轉頂部に高度の層性脱落を有する症例のうち 4 例 (滿洲例 2638, 2610, 2491, 613) では、該部軟腦膜面は不規則に收縮し、一見大腦皮質顆粒萎縮を想起せしめた。その部は高度の實質傷害により皮質は幅を減じ、カハール・グリアの繁殖特に著しく、軟腦膜は線維芽細胞に富み僅かに肥厚を示すものもみられた。

アンモン角に巢狀性病變を認め得たものは緬羊症例 27 例中 18 例である。何れにおいても錐体細胞帶の神經細胞の巢狀脱落を主變化とする。この場合ゾメル扇形帶に變化の發現最も高度で、18 例中 17 例にこれを見、次で終極部に 13 例、所謂抵抗帶部に 9 例において觀察された。勿論變化の高度な症例では上記各部の錐体細胞は一様に壊死消失し、或は抵抗帶部のみを残して他部に重篤な變化を認めることが屢々ある。齒狀筋鞘には 6 例において概して輕微な神經細胞の變性及び脱落を觀察し得たに過ぎない。なお巢狀性病變を有しない症例においても、錐体細胞には孤立散在性に乏血性、或は均質性細胞變化に陥るものが見られる。

小腦の病巣は専ら小葉、小結節、蟲垂、小舌、小腦扁桃等、半球底面の回轉竝びに髓体に接する錐体、山腹等の深部回轉に見られる。然もその際プールキンエ細胞層を中心として皮質に主坐するを特徴とする。明瞭な巢病變は 11 例においてこ

れを認めたが、うち4例の病巣は分子層及び顆粒細胞層にも及び、脂肪性崩壊も亦高度である。プールキンエ細胞は均質性細胞變化像を呈し、神經膠細胞はプールキンエ細胞層に沿つて層狀に繁殖し、屢々グリア抱擁像を現わす。また該層より分子層表層に向つて稍々彌蔓性の繁殖を示すものもあるが、定型的なグリア灌木叢の形成は認められない。病變部皮質、就中、分子層はその幅を減じ時に小葉萎縮像を呈するものをみた。

腦幹にては視丘内側及び外側核、四丘体、内膝狀体が限局性病變の好發部位として擧げられるが、病變の出現頻度並びにその程度共に上述各領域に比して著しく劣る。病巣は一般に不正圓形斑狀を呈し、神經細胞には乏血性細胞變化の他に、均質性細胞變化、重篤性變化及び急性腫脹像を呈するものを混じ、既に脱落に歸するものも可なりあるが、神經膠細胞の繁殖が概して旺盛であるため、巢限界は一般に明瞭を缺く。

腦橋、延髓、脊髓に巢狀性病變の認められたものは全くない。

次に全検索例に共通的に認められた變化として特記すべきは循環障碍である。軟腦膜及び腦質内血管、特に靜脈は血液を以て高度に充盈擴張する。就中、病變部大脳回轉に接する軟腦膜靜脈に著しい。出血は検索例の約半數において、軟腦膜下並びに腦質内の主として充盈を示す細血管周圍性に軽度のもを認めた。血管系統に對しては特に細心に觀察したが、前述の如き病巣内における細小血管壁細胞の反應性増數と認むべきものを除けば、炎症、血栓形成その他、循環障碍の原因と思われる器質的變化は全く見出されなかつた。

緬羊症例中 11 例には、病巣該當部軟腦膜並びに病巣内或はその近傍における小口径靜脈ウィルヒョー・ロバン氏腔内に、1, 2 層に疎に、或は横斷血管の一側性に、少數の淋巴球或は稀に好中球を混する輕微な細胞性浸潤が觀察された。

次に腦病變と疾病經過との關連に關しては、前にも述べたように、個々の症例が夫々病變程度を異にする幾つかの病巣を併有するために、嚴密にそれを求めることは困難である。然し一般に經過 3 日以内の症例にては、不完全壞死巢中比較的

新鮮なもののみを有し、經過 4 日以上に及べば崩壊、清掃過程の進んだ限局巢を具える傾向が窺われた。但し經過 12 日の 2 症例(滿洲例 231, 306)においては組織傷害が主として終腦套の小領域に限局し、その程度も極めて輕微であつた。

#### IV 考 按

研究成績の記載によつて明かなように、緬羊及び馬の症例を通じ、全検索例に等しく認められた特徴的な臨床症狀、並びに重篤な疾病經過を説明し得べき本態的變化は、毎常腦髓の組織學的檢索によつてのみ證明せられた。

その腦髓病變の主体をなし、且つ全例に共通的に觀察された所見は、終腦套、小腦及び腦幹領域に主坐する巢狀性壞死性變化である。

緬羊症例中 11 例において、主として壞死性病巣並びにその近傍組織に輕度な血管性浸潤をみたが、その程度は廣範にわたる神經組織の壞死性變化に比すれば、著しく輕微であつて、急激且つ重篤な腦實質の崩壊に隨伴された症候性炎性變化と解するを妥當とするのであろう。

それ故、私共はこれ等症例を腦軟化症なる診斷名の下に總括記載した次第である。

扱て、私共は検索例の腦髓に認められた壞死性限局巢と、緒言に引用したところの Vasaler Typus SPIELMEYERS に屬する各種疾患の夫との間に、多くの共通點を見出す。この場合、特に全症例に例外なしに觀察された乏血性細胞變化、並びに屢々同時に認められた均質性細胞變化こそ、この種限局巢の發生機制推論に對して有力な根據を提供するものである。

即ち、前者は SPIELMEYER 及びその學派の研究により、血行障碍に基く局所性凝固壞死の標徴とされ、更にその後多くの研究者によつて、腦髓における特殊限局巢の血管因由性説の組織學的表現と見做されるに到つたものである。均質性細胞變化も亦 SPIELMEYER<sup>27)</sup>によりチフス、ガス浮腫等の小腦プールキンエ細胞に就て最初に記載されその後 HUSLER und SPATZ は百日咳痙攣患兒の大脳皮質、線狀体、アンモン角等にこれを見、更に NEUBÜRGER, SCHOLZ, BODECHTEL<sup>28)</sup>、西野



等により夫々空氣栓塞、百日咳、癲癇、VOGT氏病、縊死、疫痢等においてもその出現が觀察され、これ又、局所性循環障礙に基く神經細胞變化像、即ち乏血性細胞變化の亞型乃至その前階程として理解せられるに到つた。

更に腦髓における限局巢はその形態、配列及び擴燃の状態においても、上述各種疾患の夫と軌を一にする。特に終腦套皮質の病變に就ては、HILLER, MEYER, GRINKERの記載する一酸化炭素中毒症、STRÄUSSLER und KOSKINAS<sup>1)</sup>の麻痺性癡呆患者腦における皮質の層性荒廢、SCHOLZ, BODECHTELの癲癇腦皮質の小限局巢、モルヒウム中毒症におけるWEIMANNの記載、NEUBÜRGER<sup>2)</sup>, SPIELMEYER<sup>3)</sup>, PENTSCHEW<sup>4)</sup>, BRINKMANN<sup>5)</sup>等の報ずる腦動脈硬化症における皮質の限局性新鮮巢、その他和氣によつて述べられている各種傳染性並びに中毒性疾患における血管因由性限局巢に多くの類似性を見出すことが出来る。なお皮質の病變に關連して、私共は回轉頂部に高度の層性脱落を有する症例において、一見PENTSCHEWの謂うGranuläre Rindenatrophieを想起せしむる變化を觀察したが、これは寧ろ古川<sup>29)</sup>の廣義の顆粒萎縮に屬せしむるを妥當とするように思われる。

綿羊症例においてはアンモン角及び小腦皮質に夫々66.6%、40.7%の高率に限局巢を認めたと上述各種疾患にても屢々病巢好發部位とされるところである。SPIELMEYERは癲癇において、局所性變化としての兩部域の變化を特に重視して精細な研究を遂げ、その成因が機能性血行障礙にあることを明かにした。即ち氏は癲癇における痙攣疊積と關係して、アンモン角及び小腦皮質には檢索例の約80%に巢狀神經細胞變性、脱落及び神經膠細胞の反應性變化が認められるが、これは血管運動神經の刺戟による血管攣縮を發生機制とするものであり、この場合特に局所選擇的にアンモン角と小腦皮質に病巢の發現するのは、これ等部域の血管分布状態の不利なことによるものであるとした。内村<sup>30), 31)</sup>は兩部域の血管構築の特殊性を明かにして、該説に更に確實な根據を與えたのである。

和氣等<sup>32)</sup>は血管因由性變化の形態學的標識として、1)顆粒狀又は疣贅性腦萎縮 2)不規則な斑狀神經細胞脱落 3)假葉狀又は線狀神經細胞脱落 4)特殊性神經細胞變性として乏血性並びに同質化性神經細胞變化を擧げている。上に述べるところによつて明かなように、私共の檢索例はこれ等各項に概ね一致する變化を具えている。但し何れも新鮮期例に屬するため、人類腦において屢々觀察される變化の總てを盡してはおらない。

更に私共の自驗例において、軟腦膜並びに腦質内血管、就中、病變部大脳回轉に接する軟腦膜靜脈に毎例、高度の充血の存在したことは、病變の循環障礙性發生機制の推論に對して一つの支持を與えている。而してその際、限局巢内において明かに反應性變化と認むべき細小血管の肥大増生を見たことを除けば血管壁並びに血管腔内には何等の器質的變化をも證明し得なかつたのである。

従つて全檢索例の腦髓に認められた巢狀性壞死性病變は、病理成因的に正しく機能性血行障礙の基礎に立つものとして理解される。

家畜において腦髓に認められる特殊限局巢を明かに機能性血行障礙に由來すると考察した報告は、後述の如くWOLF and PAPPENHEIMER<sup>33)</sup>の一編があるのみである。以下病變質的に私共の自驗例と幾分なりとも類似性を有する數編の報告を引用し、併せて本病の原因に關して考按を試みた。

PAPPENHEIMER and GOETTSCHE<sup>34)</sup>は雛についてビタミンE缺乏試験を行い、運動失調、震顫、頭部捻轉、肢の間代性痙攣及び昏睡等を呈するものを認め、病理學的檢索によつて、腦特に小腦に水腫、壞死及び出血よりなる限局巢を觀察した。而して、その限局巢の病理成因として、病巢内外に見られる毛細血管の硝子様血栓に重大意義を與えた。その後WOLF and PAPPENHEIMERは更に同一試験による罹患雛多數につき、神經病理組織學的檢索を遂げ、その病巢は、曾てSPIELMEYERが癲癇において觀察した早期小腦病巢と總ての點で一致することを認め、病理發生的に機能性血行障礙に基因するものであるとした。

これに類似する症例の發生は、その後KEE-

NAN, KLINE, ELVEHJEM, HART and HALPIN<sup>35)</sup>及び ELVEHJEM, PHILLIPS and HART<sup>36)</sup>により、夫々ビタミン B<sub>4</sub> 缺乏食餌を以つて雛を飼育することにより經驗されたが、これ等の報告には病理組織學的所見の記述は保留されている。

SEIFRIED<sup>37)</sup>は雛及び成鶏の實驗的ビタミン A 缺乏症に關して、高率に意識障碍、失明、運動失調、痙攣及び搐搦を呈することを報じ、病理組織學的に皮質運動領域、齒狀核、延髓、稀にプルキンエ細胞、脊髓前角神經細胞に逆行性、並びに NISSL 重篤變化像に類する退行性變化を認め、腦、脊髓及び末梢神經(坐骨、上膊及び視神經)に、概して散在性の髓鞘變化を觀察した。

以上の他、動物の實驗的ビタミン缺乏症に關する報告は極めて多いが、神經系統の變化に關しては、ZIMMERMAN<sup>38)</sup>、ZIMMERMAN and BURACK<sup>39)</sup>、WINTROBE, MITCHELL and KOLB<sup>40)</sup>の報告に見られるように、何れも主として脊髓後索、特に GOLL 氏索及び末梢神經の髓鞘變化を認めているのみであつて、腦髓の變化は殆んど問題とされておらない。

自然發生ビタミン缺乏症として興味深いものは、BENDINGER und RSHANITZINA<sup>41)</sup>及び PALLASKE<sup>42)</sup>による緬羊に關する報告である。前者の報告例にては、通常成羊及び妊娠羊が罹患し、臨床的に運動失調、食欲喪失、麻痺、後弓反張等を主徴として經過し、致命率 100% に達する。病理解剖學的には肝臓の脂肪變化、各臓器の鬱血等が見られるが、中樞神經系統にては單に炎症變化が否定されているのみである。PALLASKE は前者の報告例と同一疾患と思われる 1 緬羊斃死例を検索し腦において延髓、中腦、視丘、線狀体に主坐する限局性變化並びに清掃過程とを認め、腦軟化症なる病理組織學的診斷を與えた。而して兩者共、夫々の報告例を實驗的ビタミン缺乏症との類似性、酵母の治療効果等からビタミン B 缺乏症と推論している。

更に緬羊の類似疾患としては Sway-back (“Swing-back”, “Swingle-back”, “Jink-back”) が挙げられる。これは初生羊、幼若仔羊において通常後肢の痙攣性麻痺、運動失調、失明等を主徴として經

過する病である。INNES<sup>43), 44)</sup>の精細な病理學的研究によれば、變化は殆んど中樞神經系統に限局しており、特徴的病變は小限局巢から半球の完全な髓鞘脱落に至る、種々なる程度の腦白質の瀰漫性對稱的變化であり、且つ運動経路の 2 次性變化が常に見られる。而してこの病の起元は常に子宮内において發するものであるという。

BENNETTS and CHAPMAN<sup>45)</sup>は、さきに INNES により Sway-back 類似の疾患とされた仔羊の地方病性失調症 Enzootic ataxia は、妊娠羊に銅を投與することにより豫防し得ることを確めた。その後 Sway-back に對する銅の豫防効果は更に DUNLOP and WELLS<sup>46)</sup>及び DUNLOP, INNES, SHEARER and WELLS<sup>47)</sup>の廣範な野外實驗によつても確認せられた。

次に馬の症例に關しては、腦髓に見出された特殊限局巢と、諸内臓器檢索によつて確められた傳染性貧血との關係が一應顧慮せられなければならない。何んとなれば最近著者等<sup>48)</sup>によつて、傳染性貧血馬腦脊髓において 138 例中 14 例には、神經組織の巢狀性變化乃至軟化の存在することが確認されたからである。然し乍ら傳染性貧血における病巢は、血管壁メセンヒームの増殖を一次性變化とすると考察されるものであつて、かかる場合には同時に、全腦脊髓に殆んど瀰漫性に多かれ少なかれ著しい血管周圍細胞増數が證明されるのである。従つて兩者の間には、組織學的に確然たる一線が劃されることは確實であつて、傳染性貧血の基礎病としての意義は認め難い。

私共の知る限りにおいては、馬の類似疾患として米國において報告された Moldy corn poisoning (“Cornstalk disease”, “Leukoencephalitis”, “Acute hemorrhagic encephalitis”) が挙げられる。この病は發黴玉蜀黍を採食することにより惹起されると言われるが、精細な病理組織學的研究は見られない。SCHWARTE, BIESTER and MURRAY<sup>49)</sup>によると、病變は主として大脳半球白質に限局するところの液化壊死、水腫及び出血である。而してその大部分は、既に肉眼的に指摘し得る粗大な軟化巢を示すものであるといわれるから、ここに謂う血管因由性限局巢とは當然別扱すべきも

のようである。

なお、わが國の研究者により精細な研究が積まれた緬羊<sup>(50), (51)</sup>及び馬<sup>(52), (53), (54)</sup>のセクリア症 (所謂腰麻痺病) においても、時に本症類似の病巣を具えることが經驗されているが、この場合には原發性病變として、一定部域に限局性に器械的因子に基くと考えられる空地、空洞形成、出血等が多くの症例において既に肉眼を以て認め得られる。又その組織像における本報告例との差異に至つてはここに饒舌を要しないであろう。

更に最近、主としてアメリカ學派<sup>(55), (56), (57)</sup>によつて猿、家兎、モルモット等における實驗結果より、脱髓性病巣が脳アレルギーの特有な組織學的表現であると見做されるに至つた。然しこの場合には、それが脱髓性腦炎と呼ばれるように、一次性變化として圍管性細胞浸潤、神經膠細胞の變化等が同時に認められるとされている。従つて本報告例とは組織像において本質的に異なるものである。なお私共の検索例はアレルギーの顧慮を要すが如き何等の既往歴を有していない。

以上私共は臨床所見並びに病變質的に多少共類似性を有する報告例の引例を試みたが、夫々の發生狀況、個々神經組織要素の變化、病變の量的分布等の細目に至つては、PAPPENHEIMER 等及び WOLF 等の栄養性腦軟化症を除けば、著しい懸隔が存在する。その病因としてはビタミン或は微量元素たる銅の缺乏、或る種の毒性因子等が挙げられているが、今日の知見を以てすれば、これ等の推論が必ずしも肯綮に當るものとは思われない。例えばビタミン缺乏症に就ては實驗的症例は暫く措くとしても、BENDINGER 等及び PALLASKE の自然發生例は、それをビタミン缺乏症と斷じた根據に、なお幾多論議の餘地が残されているように思われる。Sway-back にしてもその原因を單に銅缺乏に歸することは今日満足すべき説明とはなつていないようである (INNES<sup>(58)</sup>)。

翻つて著者等の自驗例は、厩舎衛生、飼料等に關する調査において缺くところが多いため、病因問題に關して貢獻するところが甚だ少ないのであるが、前述の二硫化炭素、インシュリン、靑酸及び一酸化炭素等による實驗的痙攣腦に關する

一連の研究、並びに家畜における類似症例の報告に手掛りを求むる限りにおいては、病因として中毒症、缺乏病等が一應考慮せらるべきものように思われる。

## V 總 括

組織病理發生的に明かに機能性血行障礙の基礎に立つものと解される腦軟化症、緬羊 27 例及び馬 1 例に關して病理組織學的研究を行つた。従來、獸醫文獻においてはこの種の症例報告は極めて乏しいので、紙幅の許す限り腦病變を詳細に記載した。

その成績は次の如く總括される。

1) 腦以外の諸内臓器には、本症の重篤にして特徴ある臨床症狀を説明し得べき變化は見出されない。

緬羊においては高頻度に肝臓の脂肪沈着、胃腸のカタル性變化、ネフローゼ及び實質臓器の鬱血を認め、馬にては傳染性貧血性諸變化が確認された。

2) 腦脊髄の肉眼的觀察によつては特殊病巣を認め得ない。軟腦膜血管の高度の充盈を全例にみた他、馬の症例において Druckwulst DEXLERS の形成を觀察し得たのみである。

3) 中樞神經系統の組織學的檢索によつて、全検索例に特徴ある神經組織の巢狀性壞死の存在を認めた。該限局細は褪色變化より完全壞死(軟化)に至る種々なる程度のものであるが、完全壞死巢と見るべきものは緬羊症例中 3 例において、小部域にこれを認め得たのみであつて、他は總て不完全壞死に屬するものであつた。組織傷害に對する膠質中胚葉性反應の程度も亦極めて多様である。

4) 中樞神經系統における限局巢の分布は Tabelle 2. に示した通りである。

終腦套にては凸面における腦回轉頂及び脚部の皮質を主坐領域とし、皮質表層乃至中層において小斑狀、線狀或は假層狀神經細胞脫落を示すもの多く、アンモン角にてはゾンメル扇形体に比較的好發した。

腦幹においては、主として視丘内側及び外側核、四丘体、内膝狀体に斑狀巢を認め、小腦の病

巢は大部分, 底面皮質に位置しプールキンエ細胞層を中心として發達した。

腦橋, 延髓及び脊髄には病巢を見ない。

5) 個々の症例は病變程度を異にする多數の病巢を併有するを常とするため, 腦病變と臨床的經過との間に嚴密な關連を求むる事は困難である。

6) 巢狀性壞死性病變は巢内に認められる個々神經組織要素の變化, 病巢自己の形態, 擴燃の状態, 占居部位等より病理發生的に局所性機能性血行障得によるものと考えられる。

それは人類腦において Vasaler Typus SPIELMEYERS に屬するとされる各種の痙攣性疾患, 傳染性及び中毒性疾患並びに各種の實驗的痙攣腦における腦髓内循環基因性限局巢と軌を一にするものである。

7) 馬の症例における腦病變は傳染性貧血と直接的な關連のないものと考察された。

8) 本症の原因はなお不明である。然し各種の痙攣毒による動物實驗成績, 家畜における類似症例に關する報告の検討によつて中毒, 栄養缺乏等が一應考慮せらるべきものように思われる。

## 文 献

- 1) SPIELMEYER, W.: *Z. Neur.*, **109**, 501 (1927).
- 2) SCHOLZ, W.: *Z. Neur.*, **145**, 471 (1933).
- 3) BODECHTEL, G.: *Z. Neur.*, **123**, 485 (1930).
- 4) HILLER, F.: *Z. Neur.*, **93**, 594 (1924).
- 5) GRINKER, ROY R.: *Z. Neur.*, **98**, 433 (1925).
- 6) MEYER, A.: *Z. Neur.*, **100**, 201 (1926).
- 7) NEUBÜRGER, K.: *Z. Neur.*, **101**, 452 (1926).
- 8) SPIELMEYER, W.: *Msch. Psych. u. Neur.*, **68**, 605 (1928).
- 9) BRINKMANN, F.: *Z. Neur.*, **100**, 182 (1926).
- 10) PENTSCHEW, G.: *Arch. f. Psych.*, **101**, 80 (1934).
- 11) WEIMANN, W.: *Z. Neur.*, **105**, 704 (1926).
- 12) HUSLER, J. und H. SPATZ: *Z. Kinderhkl.*, **38**, 428 (1924).
- 13) NEUBÜRGER, K.: *Z. Neur.*, **95**, 278 (1925).
- 14) STRÄUSSLER, E. und G. KOSKINAS: *Z. Neur.*, **105**, 55 (1926).
- 15) SCHOLZ, W., J. WAKE, und G. PETERS: *Z. Neur.*, **163**, 193 (1938).
- 16) BRAUNMÜHL, A.: *Z. Neur.*, **117**, 698 (1928).
- 17) 西野: *日新醫學*, **9**, 99 (1940).
- 18) 荒木: *神經學雜誌*, **31**, 57 (1929).
- 19) STIEP, A. und I. TOKAY: *Z. Neur.*, **139**, 434 (1932).
- 20) 谷: *精神神經學雜誌*, **39**, 51 (1935).
- 21) MEYER, A.: *Z. Neur.*, **143**, 333 (1933).
- 22) MEYER, A.: *Z. Neur.*, **139**, 422 (1932).
- 23) 渡邊: *精神神經學雜誌*, **40**, 161 (1936).
- 24) 和氣: *日本病理學會會誌*, **32**, 577 (1942).
- 25) 山極, 岩下, 淺見, 丹羽, 遠藤, 岩村: *滿洲獸醫畜産學會雜誌*, **19**, 1 (1937).
- 26) 山極: *獸醫畜産新報*, **39**, 6 (1950).
- 27) SPIELMEYER, W.: *Z. Neur.*, **54**, 1 (1920).
- 28) BODECHTEL, G.: *Z. Neur.*, **140**, 657 (1932).
- 29) 古川: *精神神經學雜誌*, **44**, 238 (1940).
- 30) UCHIMURA, U.: *Z. Neur.*, **112**, 1 (1928).
- 31) UCHIMURA, U.: *Z. Neur.*, **120**, 774 (1929).
- 32) 和氣, 大久保: *日本病理學會會誌*, **31**, 133 (1941).
- 33) WOLF, A. and A. M. PAPPENHEIMER: *J. Exp. Med.*, **54**, 399 (1931).
- 34) PAPPENHEIMER, A. M. and M. GOETTSCH: *J. Exp. Med.*, **53**, 11 (1931).
- 35) KEENAN, J. A., O. L. KLINE, C. A. ELVEHJEM, E. B. HART and J. G. HALPEN: *J. Biol. Chem.*, **103**, 671 (1933).
- 36) ELVEHJEM, C. A., P. H. PHILLIPS and E. B. HART: *Proc. Soc. Exp. Biol. and Med.*, **36**, 129 (1937).
- 37) SEUFRIED, O.: *Arch. Tierhkl.*, **65**, 140 (1932).
- 38) ZIMMERMAN, H. M.: *J. Exp. Med.* **57**, 215 (1933).
- 39) ZIMMERMAN, H. M. and E. BURACK: *J. Exp. Med.*, **59**, 21 (1934).
- 40) WINTROBE, M. M., D. M. MITCHELL and L. C. KOLB: *J. Exp. Med.*, **68**, 207 (1938).
- 41) BENDINGER, G. und I. RSHANITZINA: *Tierärztl. Rdsch.*, **4**, 191 (1935).
- 42) PALLASKE, G.: *Arch. Tierhkl.*, **70**, 278 (1936).
- 43) INNES, J. R. M.: *Vet. Rec.*, **48**, 1539 (1936).
- 44) INNES, J. R. M.: *J. Comp. Path. and Therap.*, **53**, 1 (1940).
- 45) BENNETTS, H. W. and F. E. CHAPMAN: *Aust. Vet. J.*, **13**, 138 (1937). [*Vet. Rec.* **49**, 1618 (1937)].
- 46) DUNLOP, G. and H. E. WELLS: *Vet. Rec.*, **50**, 1175 (1938).
- 47) DUNLOP, G., J. R. M. INNES, G. D. SHEARER and H. E. WELLS: *J. Comp. Path. and Therap.*, **52**, 259 (1939).
- 48) 田島, 山極: *日本獸醫學雜誌*, 發表豫定.
- 49) SCHWARTE, L. H., H. E. BUSSTER and CHAS. MURRAY: *J. A. V. M. A.*, **90**, 76 (1937).
- 50) 朝鮮總督府獸疫血清製造所: *緬羊腰麻痺調查會第1~5回報告* (1939-1943).
- 51) 山極, 莊保: *日本獸醫學雜誌*, **6**, 413 (1944).

- 52) 田中, 嵩, 莊保, 山極: 日本獸醫學雜誌, 7, 117 (1945).  
 53) 稻川: 日本獸醫學雜誌, 10, 61 (1948).  
 54) 小國, 野村: 日本獸醫學雜誌, 10, 93 (1948).  
 55) RIVERS, T. M., D. H. SPRUNT, and G. P. BERRY: *J. Exp. Med.*, 58, 39 (1933).  
 56) RIVERS, T. M., and F. F. SCHWENTKER: *J. Exp. Med.* 61, 689 (1935).  
 57) FREUND, J., M. M. LIPTON, and L. R. MORRISON: *Arch. Path.*, 50, 108 (1950).  
 58) INNES, J. R. M.: *Multiple sclerosis and the demyelinating diseases*, 28, 75 (1950).

### R é s u m é

In der Human-Neuropathologie wurden die Kenntnisse in den vasalbedingten örtlich-umschriebenen Veränderungen, die durch lokale funktionelle Kreislaufstörung hervorgerufen werden, nach den systematischen Arbeiten Spielmeyers und seiner Schule in weiterem Umfang sehr vertieft und erweitert, so dass wir mit einiger Vorsicht annehmen können, dass die Pathologie der verschiedenen Nervenkrankheiten hauptsächlich mit zirkulatorisch bedingten Gehirnschädigungen beinahe vollständig aufgeklärt worden sei.

Im Gegensatz dazu begegnen wir in unserer Tierneuropathologie kaum einem Berichte über Nervenkrankungen, deren Pathogenese man durch funktionelle Kreislaufstörung zu erklären versuchte, abgesehen von einem Bericht von Wolf und Pappenheimer über die Ernährungencephalomalacia bei experimenteller E-Avitaminose der Kücken.

Unsere Arbeit umfasst die Befunde von histologischen Untersuchungen an Gehirnen von 27 Schafindividuen und einem Pferde, in denen herdförmige Veränderungen festgestellt wurden, die anscheinend auf funktionelle Kreislaufstörung zurückgeführt werden dürfen.

Die Einzelheiten der Materialien sind von der beigefügten Tabelle I ersichtlich.

Die Ergebnisse unserer Untersuchung können kurz wie folgend zusammengefasst werden.

1) In den wichtigen Organen der Eingeweide wurden keine besonderen Veränderungen festgestellt, welche dem typischen und schweren Symptom dieser Erkrankung entsprechen.

Bei Schafen wurden Fett-Infiltration der Leber, katarrhalische Veränderung der Verdauungsorgane, Nephrose und Stauung an den parenchymatösen Organen verhältnismässig oft festgestellt, während bei dem Pferd die bei infektiösen anämischen Pferden allgemeinen Veränderungen beobachtet werden konnten.

2) Bei den makroskopischen Untersuchungen am zentralen Nervensysteme wurde keine eigentümliche herdförmige Veränderung festgestellt, abgesehen davon, dass bei allen untersuchten Fällen Kongestion an den Pialgefäßen beobachtet wurde. Ausserdem wurde beim Pferd ein Gebilde, ähnlich wie der Druckwulst Dextlers, am Occipitallappen festgestellt.

3) Histologisch wurden bei allen untersuchten Fällen herdförmige Parenchymschädigungen festgestellt, die verschiedene Intensitäten der Schädigung von der Erbleichung Spielmeyers bis zur vollkommenen Nekrose (=Erweichung) zeigten. Der vollkommene Nekroseherd, der dem Erweichungsherd gleichgestellt werden kann, wurde nur in 3 Schaf-Fällen, und zwar in sehr beschränkten Umfang vorgefunden, während bei den sonstigen Fällen die gefundenen Schädigungen noch unvollkommen nekrotisch und die gliös-mesodermale Reaktion gegen solche Parenchymschädigungen auch verschiedenartig waren.

4) Die Lokalisation der örtlich umschriebenen Veränderungen sind von der Tabelle II ersichtlich.

5) Der Hauptsitz solcher Veränderungen ist am häufigsten an Windungs-kuppe und -schenkel des Grosshirnmantels zu finden, so dass sie Konvexität zeigen. Auch am Ammonshorn wurden sie verhältnismässig oft angetroffen. Im Grosshirnmantel nehmen sie gern ihren Sitz in der oberen oder mittleren Rindenschicht im Gestalt von kleinfleckigen, streifenförmigen oder pseudolaminären Ganglienzellausfällen und am Ammonshorn kommen sie vorzugsweise in dem Sommerschen Sektor vor.

6) Am Hirnstamm wurden sie hauptsächlich an Nucleus medialis und lateralis thalami, Corpus quadrigeminum sowie an Corpus geniculatum mediale, im Gestalt fleckförmiger Herde angetroffen. Die Herde im Kleinhirn waren meistens an der basalen Kleinhirnrinde zu finden und entwickelten sich gern von der Purkinjzellschicht aus. An Pons, Medulla oblongata und Rückenmark wurde kein einziger Herd vorgefunden.

7) Die Korrelation zwischen den pathologischen Befunden und dem klinischen Verlauf ist schwer

festzustellen, da der Einzelfall gewöhnlich mehrere Herden besitzt, die verschiedene Intensität der Schädigungen aufweisen.

8) Der histologische Befund von der ischämischen und homogenisierenden Zellerkrankung Spielmeyers, sowie Form, Ausbreitung und Lokalisation der einzelnen Herde beweisen, dass die örtlich umschriebene Veränderung pathogenetisch auf lokale funktionelle Kreislaufstörung zurückzuführen ist. Daher kann dies mit den krampfhaften Erkrankungen, sowie mit den nervösen Erkrankungen infektiöser oder toxischer Herkunft in der Humanmedizin, welche dem vasalen Typus Spielmeyers angehören, und auch mit den zirkulatorisch bedingten Veränderungen an verschiedenen experimentellen Krampftieren gleichgestellt werden.

9) Die Gehirnveränderung in dem Pferdefall wurde aufgefasst, keinen Zusammenhang mit der ansteckenden Blutarmut zu besitzen.

10) Die Ätiologie dieser Erkrankung ist bis jetzt nicht aufgeklärt. Jedoch durch Vergleichung mit den Berichten über Resultate von Versuchen an Versuchstiere durch verschiedene Krampfgifte und über ähnliche Fälle von Haustieren dürfen die Intoxikation und die Mangelkrankheit als Gründe dieser Erkrankung in Erwägung gezogen werden.

### Erklärung der Abbildungen.

#### Tafel I.

Abb. 1. Tier-Nr. 4052. Nissl-Färbung. Zeiss  $3 \times 10$  (16 cm).

Gyrus praecentralis. Fleckförmiger Erbleichungsherd (n) in der mittleren Rindenschicht. (Erstes Stadium der unvollkommenen Nekrose).

Abb. 2. Tier-Nr. 259. Nissl-Färbung. Zeiss  $3 \times 10$  (16 cm).

Gyrus frontalis superior. Ausgedehnter Erbleichungsherd (n) in der ganzen Rindenschicht. (Erstes Stadium der unvollkommenen Nekrose).

Abb. 3. Tier-Nr. 4052. Nissl-Färbung. Zeiss  $3 \times 90$  (40 cm).

Ischämische Zellerkrankung und Leukozytenemigration im Erbleichungsherd aus der Abb. 1 bei starker Vergrößerung.

Abb. 4. Tier-Nr. 293. Nissl-Färbung. Zeiss  $3 \times 10$  (16 cm).

Lobus occipitalis. Zwei symmetrisch liegende bandförmige nekrotische Herde (n) in den anliegenden Windungsschenkel. Äussere Zone des Herdes zeigt ziemlich lebhaft gliös-mesodermale Abräumreaktion (mA).

(Zweites Stadium der unvollkommenen Nekrose).

#### Tafel II.

Abb. 5. Tier-Nr. 246. Nissl-Färbung. Zeiss  $3 \times 10$  (25 cm).

Lobus occipitalis. Ausgedehnter nekrotischer Herd mit lebhafter gliös-mesodermale Abräumreaktion (n). Gegenüberliegende Windung (Rechtseitig) zeigt fast normales Aussehen.

(Zweites Stadium der unvollkommenen Nekrose).

Abb. 6. Tier-Nr. 562. Nissl-Färbung. Zeiss  $3 \times 10$  (16 cm).

Gyrus praecentralis. Ausgedehnter nekrotischer Herd, der sich über die ganze Rindenschicht erstreckt. Zentrum (n) erscheint fast völlig nekrotisch. Äussere Zone zeigt höchst lebhaft gliös-mesodermale Abräumreaktion (mA).

(Zweites Stadium der unvollkommenen Nekrose).

Abb. 7. Tier-Nr. 526. Nissl-Färbung. Zeiss  $3 \times 20$  (50 cm).

Lobus frontalis. Kräftige Hortega gliaproliferation im nekrotischen Herd.

Abb. 8. Tier-Nr. 562. Herxheimersche Scharlachfärbung. Zeiss  $3 \times 10$  (25 cm).

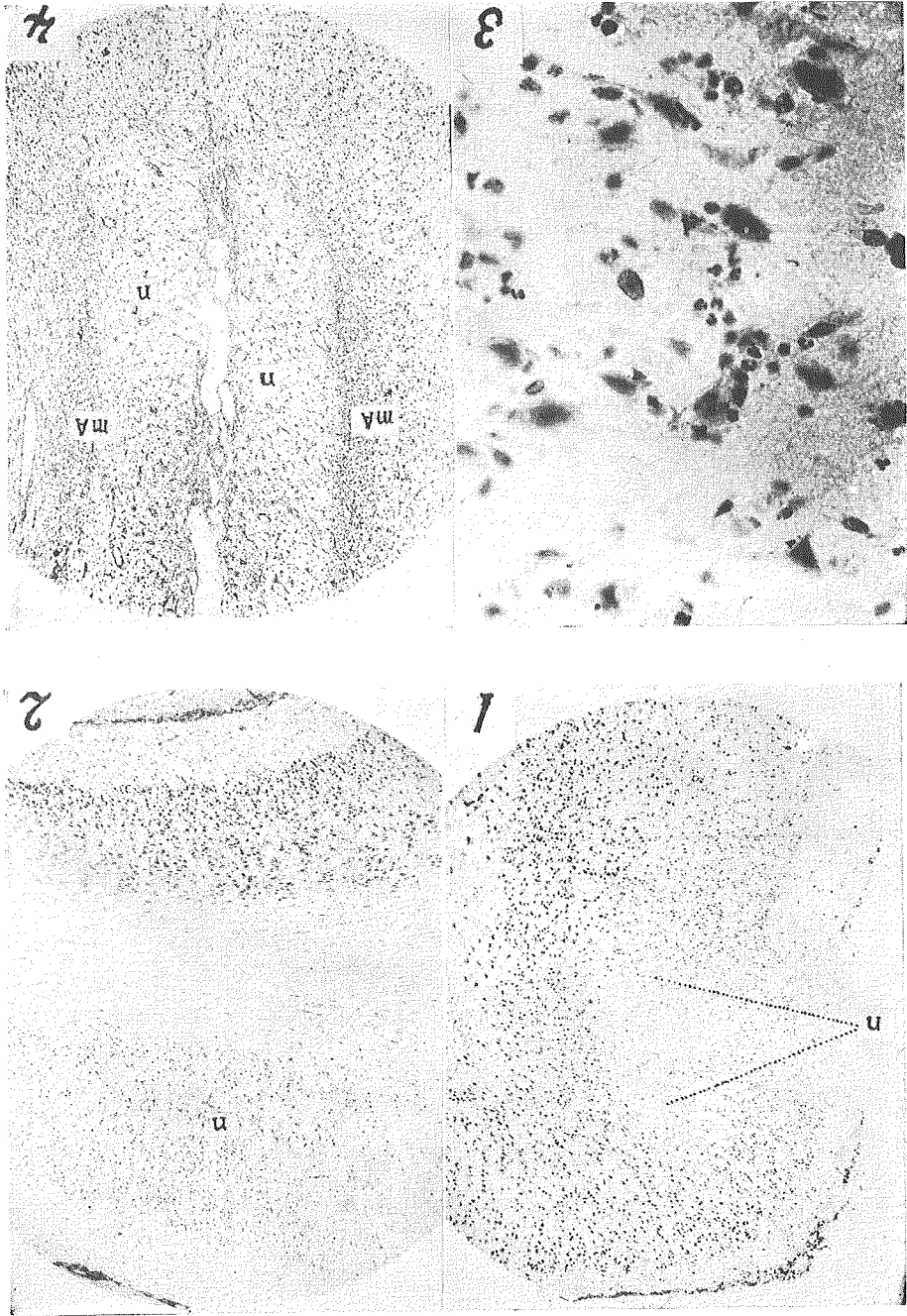
Lobus frontalis. Ansammlung von Fettkörnchenzellen (dunkler Punkt) im nekrotischen Herd (n).

#### Tafel III.

Abb. 9. Tier-Nr. 293. Spielmeyersche Markscheidenfärbung. Zeiss  $3 \times 10$  (16 cm).

Windungskuppe im Lobus frontalis. Entmarkungsherd (n) in den Markstrahlen.

- Abb. 10. Tier-Nr. 562. Spielmeyersche Markscheidenfärbung. Etwa dreimalige Vergrößerung.  
Frontalschnitt in der Höhe des Striatums. Scharf begrenzte Entmarkungsherde(n), die sich über die Rinde und die Markstrahlen erstrecken.
- Abb. 11. Tier-Nr. 313. Nissl-Färbung. Zeiss  $3 \times 10$  (16 cm).  
Gyrus praecentralis.  
Vollkommener Nekroseherd (Erweichung) (x—x). mA zeigt die Abräumreaktion in der oberen Rindenschicht der nächstliegenden Windung.
- Abb. 12. Tier-Nr. 313. Nissl-Färbung. Zeiss  $3 \times 90$  (25 cm).  
Lobus parietalis. Cajal gliaproliferation in der Molekularschicht. Einige gemästete Gliazellen sind im Feld zu sehen.



YAMAGIWA u. TAMINA.

TABLE I.



