



Title	札幌市立動物園飼育動物の寄生蟲に就て： . 1 9 5 1 年より 1 9 5 3 年に亘る 3 ヶ年間に發見された内部寄生蟲に就て
Author(s)	山下, 次郎; 中俣, 充志
Citation	北海道大學農學部邦文紀要, 2(2), 149-156
Issue Date	1954-10-20
Doc URL	<a href="http://hdl.handle.net/2115/11576">http://hdl.handle.net/2115/11576</a>
Type	bulletin (article)
File Information	2(2)_p149-156.pdf



[Instructions for use](#)

# 札幌市立動物園飼育動物の寄生蟲に就て

I. 1951年より1953年に亘る3ケ年間に  
發見された内部寄生蟲に就て

山下次郎

(北海道大學農學部動物學教室)

中俣充志

(札幌圓山動物園)

## The parasites of vertebrates in the Sapporo Zoological Garden.

I. The internal parasites found during three years from 1951 to 1953

By

JIRO YAMASHITA

(Zoological Institute, Faculty of Agriculture, Hokkaido University)

and

MITSUSHI NAKAMATA

(Zoological Garden, Sapporo, Hokkaido)

熱帯地方に於ける寄生蟲病は多種に亘り、而も重篤な疾病を惹起するものが多い。動物園飼育獸の中でこれらの地方より輸入せられた動物の殆んどに寄生蟲を證明し、これら寄生蟲が何れも既に彼の地に於て感染したものであることも現在までの著者等の觀察によつて明らかである。札幌市立圓山動物園に於ては開設以來上記の點を痛感し、病獸の病因究明と治療に際しては、寄生蟲病に對しても深い關心を寄せ、寄生蟲検査、驅蟲に努力すると共に、斃死獸の寄生蟲検査にも慎重を期してきた。又熱帯産動物の寄生蟲の中には國內に於て極めて珍しい種類が多く、寄生蟲學上からしても亦興味深いものが多い。茲に著者等は開設以來昨年までに發見した内部寄生蟲のみを先ず一括報告し、併せて糞便検査により檢出した虫卵に就いて附記し、參考に供し度いと思ふ。

なお本報告中に掲げる寄生蟲の中マレーニシキヘビより發見した一種は既に本誌第1卷3號に報告したものであり、同種宿主よりの他3種寄生

蟲は本誌第1卷4號に報告した稚内某サーカスに於ける材料と同一種に屬するものである。又本報告中ミシシッピーワニから發見したのもののみは糞便と共に自然排泄されたものであり、他は何れも斃死後解剖により發見されたものである。

### I. 寄生蟲の種類と宿主及び寄生部位

内部寄生蟲の種類と宿主並びにその寄生部位との關係は第1表に示す通りである。

第1表中マレーニシキヘビより得た *Polydelphis oculata*, *Capillaria longispicula* 及び *Bothridium pythonis* の3種は稚内某サーカスで斃死した錦蛇からも發見され、著者の一人山下と藤本及び大林により共同報告されていることは前述の通りである。これら10種の寄生蟲の寄生部位は夫々肺臟、消化管、皮下織、腹腔、心臟等であり、ミシシッピーワニより得た *Dujardinia helicina* は糞便内に自然排泄されたものであり、寄生部位が消化管であることは先ず疑いのない所である

Table 1. The internal parasites collected from the vertebrates in the Sapporo Zoological Garden during the past three years.

Host	Parasite	Habitat
<i>Python reticularis</i> SCHNEIDER	<i>Armillifer moniliformis</i> var. <i>heymonsi</i> SAMBON 1922	Lung
	<i>Polydelphis ocurata</i> (v. LINSTOW, 1899)	Oesophagus, stomach, small intestine
	<i>Capillaria longispicula</i> (SONSINO, 1889)	Small intestine
	<i>Bothridium pythonis</i> BLAINVILLE, 1824	Small intestine
	<i>Dracunculus</i> sp.	Subcutaneous tissue
<i>Equus zebra</i> LINNÉ	<i>Setaria equina</i> (ABILDGAARD, 1789)	Abdominal cavity
	<i>Parascaris equorum</i> (GOEZE, 1782)	Small intestine
	<i>Gastrophilus zebrae</i> n. sp.	Stomach, duodenum
<i>Felis leo</i> LINNÉ	<i>Dirofilaria sudanensis</i> (v. LINSTOW, 1903)	Heart
* <i>Alligator mississippiensis</i> DAUDIN	<i>Dujardinia helicina</i> (MOLIN, 1860)	(Intestine)

\* This species was collected from the faeces.

が、その詳細は不明である。これらの種類中最も興味あるものは錦蛇の皮下織より得た *Dracunculus* 属寄生虫と、シマウマの胃壁及び十二指腸壁に咬着した *Gastrophilus zebrae* (新種) の幼虫である。

## II. 寄生虫の形態

各種寄生虫の形態に就いて記載するが、前述の如く第1表中マレーニシキヘビより得た前4種の形態に就いては既に詳細報告したので、今回は省略し度い。なお他種寄生虫中既知種の記載は簡略に止めた。これら全10種寄生虫の外形は圖版Iに示す通りである。

### (1) *Dracunculus* sp.

若虫1隻のみ発見。体は乳白色素状体で前端は鈍圓をなし、尾端は僅かに曲る。尾端に2箇の乳頭らしきものがあるが明瞭でない。体長450mm 体幅2.0mmを有する。前端中央に小さな口があり、周囲は僅かに隆起した方形の楕状肥厚が見られ、口唇を缺く。8箇の口部乳頭が口の周圍に相稱的に配列し、その中背腹に位置するものは大形で基部は腎臓形をなして廣がり先端は突出する。亞中乳頭4箇はこれより小さく圓錐状をなし、側部乳頭は2箇存在するが、若虫の爲か明瞭でない。

食道は短い。体の角皮は滑澤で頭部乳頭は生殖孔より少しく下方に存在する。肛門は明らかでない。生殖孔は体の前端より少しく後方腹面に開く。

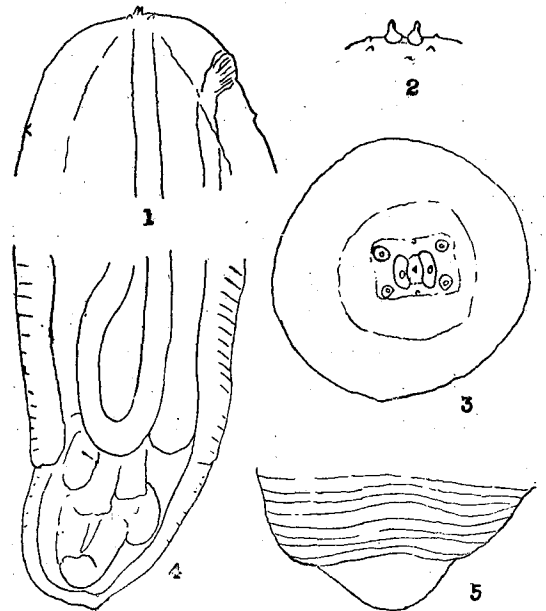


Fig. 1. *Dracunculus* sp. (young worm)

1. Anterior extremity, ventro-lateral view.
2. Head, lateral view.
3. Head, end-on view.
4. posterior extremity, ventral view.
5. Posterior end, dorsal view.

子宮は二叉し、殆んど全体腔を占めて曲走する。仔虫は未完成で、このことからしても本虫が未熟な若虫であることが明らかである。

本種はアジア及びアフリカの熱帯地方に於て蛇状線虫症 (*Dracontiasis*) の病原虫として知られ、重要な人体寄生虫として有名な *Dracunculus medinensis* と同属で而も近似するものであることは極めて興味深い。現在本属寄生虫はこの *D. medinensis* の外に3種が報告されている。その1種は NEUMANN (1895) が *Python natalensis* (錦蛇の1種) から得た *D. dahomensis* であるが、このものの♂1隻に就いての氏の記載は簡單で、而も YORK & MAPLESTONE (1926) はこれを *D. medinensis* の synonym であろうと解している。又他の1種は MACKIN (1927) により *Chelydra serpentina* (snapping turtle) の腸間膜及び腹腔から得た *D. globocephalus* である。又他の1種は Hsü (1933) が *Natrix piscator* から得た *D. houdemeri* である。今回著者等の発見した材料は口部乳頭の位置及び他種に於て大形の乳頭として存在する側部乳頭が明瞭でない點に於て特に相異なる。前述の如く本種が未だ若虫と認められることにこれらの相異が生ずるものかとも考えられ、なお又仔虫の發育未熟なため本種の仔虫と *D. medinensis*, *D. globocephalus* 及び *D. houdemeri* の仔虫との異同も論じ得ない。依つて著者等は現在の所本虫を *Dracunculus* sp. として報告するに止めることとする。

## (2) *Setaria equina* (ABILDGAARD, 1789)

アフリカ産シマウマの腹腔より♂1, ♀1を得た。

♀, 体は細長で後方は稍螺旋状に巻曲する。体長120mm, 体幅0.9mmを有する。口は小さく2箇の側唇と2箇の隆起した中間突起を有する。頭部には2箇の側器と4箇の亞中乳頭があり、これらの乳頭の前方に角状の4箇の亞中突起がある。食道は2部に分れ、後部は幅廣い。尾部は1對の側部突起を有し、背側に曲り、後端に近く4箇の小乳頭を見る。生殖孔は神經環の後方にある。

♂, 体長65mm, 体幅0.5mmで、尾端に近く1對の小さな側部突起を有し、4對の前肛乳頭

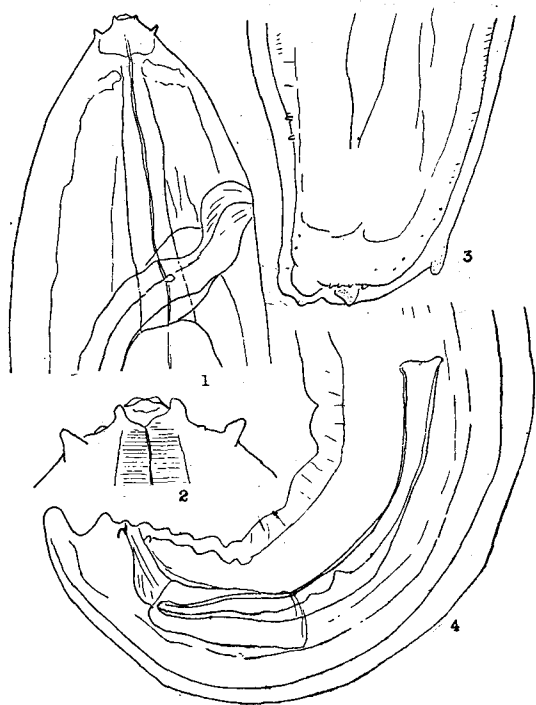


Fig. 2. *Setaria equina*.

1. Anterior extremity of female, lateral view.
2. Head, lateral view.
3. Posterior extremity of female, ventral view.
4. Posterior extremity of male, lateral view.

と後肛乳頭を有する。2本の交接刺はその大きさ及び形状が著しく異なる。

本種は我が國に於ても馬の腹腔内に普通に見られるものと同一種である。

## (3) *Parascaris equorum* (GOEZE, 1782)

シマウマの小腸より幼若虫1隻のみ発見された。その大きさは46×0.85mmである。生殖器の發育を除き、頭部、尾部其の他体制は殆んど成虫と同様で、3箇の亞三角形の口唇を有し、内面に透明な膜状物が附隨する。各口唇の内側中央部には深い缺刻がある。背部口唇には2箇の2頭乳頭があり、亞背部口唇には各1箇の2頭乳頭を有する。然しこれら乳頭は成虫に於ける程大きくない。又小形の interlabia が存在する。尾端には短い圓錐狀附屬物がある。

本種は馬に普通に発見される馬蛔虫の幼若虫である。なお嘗て SKRJABIN (1916) によりシマウマから *Parascaris zebrae* (SKRJABIN, 1916) が發

見命名されたが、其の後このものも *P. equorum* (馬蛔虫) の若虫であると解されている。

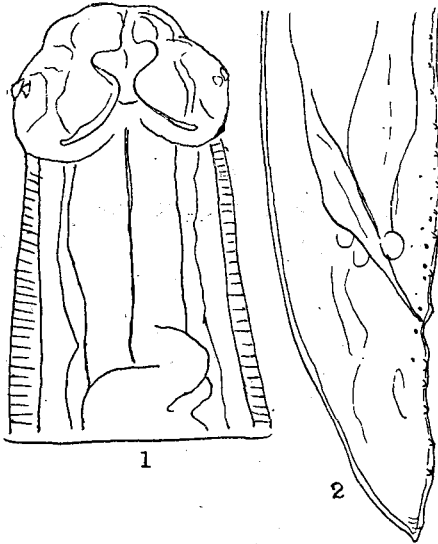


Fig. 3. *Parascaris equorum* (young worm).  
1. Anterior extremity, ventral view.  
2. Posterior extremity, lateral view.

(4) *Gastrophylus zebrae* n. sp.

シマウマの胃及び十二指腸の壁に多数咬着したものに就いて成熟幼虫の形態を記す。

成熟幼虫は暗紅色、且つ少々黄色を帯び、楕圓形を呈し、12~13 × 5~6.0 mm で、口器の1對の鈎狀突起は口外に突出し、頭部の觸角狀乳頭は大きく、口内側に位置する。第2~第10環節腹面前縁には2列に列生する刺棘を有し一般に前方列の刺棘は後方列に比して大きい。これら腹面各節




Fig. 4. *Gastrophylus zebrae* n. sp.  
1. Anterior extremity, ventral view.  
2. Matured larva, dorsal view.  
3~11. Spines of the 2nd-10th segment

Table 2. Known species of *Gastrophilus* found from vertebrates in the world.

Botfly	Host	Habitat
<i>G. intestinalis</i> ( <i>G. equi</i> )	Horse, ass, mule	Stomach
<i>G. haemorrhoidalis</i>	Horse	Stomach, rectum, anus
<i>G. nasalis</i> ( <i>G. veterinus</i> )	Horse, mule	Pharynx, stomach, duodenum
<i>G. pecorum</i>	Horse, ass, mule, rarely rabbit, man	Stomach, duodenum
<i>G. inermis</i>	Horse	Stomach, rectum, anus
<i>G. flavipes</i>	Ass	Stomach
<i>G. intestinalis</i> ( <i>G. equi</i> ) var. <i>asinina</i>	Ass	Stomach

Botfly	Host	Habitat
<i>G. conjugens</i>	Rhinoceros	Stomach
<i>G. meruensis</i>	"	"
<i>G. rhinoceroutis</i>	"	"
<i>G. sumatrensis</i>	"	"

刺棘を見れば、第2環節前縁のものは一見1列の如く見えるが、些細に観察すれば明らかに2列に列生する。第3環節以下第9環節までの腹面刺棘の前後列に於ける差異は明瞭で、特に第5及び第6環節に於てこの差異が顯著である。第10節に於ける刺棘の配列は亂れ、恰かも1列の如く見える。刺棘の先端は何れも濃褐色乃至褐色を呈し、後部と判然と區劃される。

背面の刺棘は第6環節の中央に於て幅狭い中斷が初まり、第7環節ではこの中斷部はかなり幅廣くなり、第7環節では更に廣く、兩側に僅かに刺棘を見るに止まる。第9環節以下では背面刺棘は認められない。

上記第2表中本種と最も近縁のもの成熟幼虫の標徴を比較表示すれば第3表の如くである。

Table 3. The comparison of morphological characters of the matured larvae of the closely related species in Genus *Gastrophilus*.

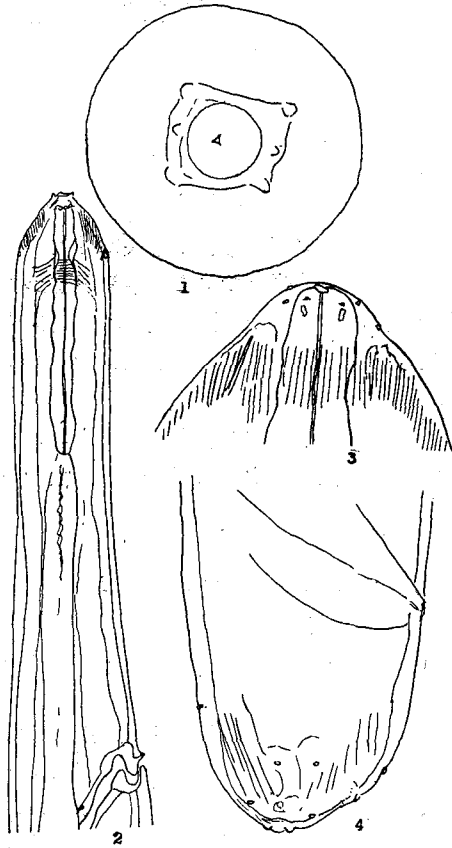
	<i>G. intestinalis</i>	<i>G. nasalis</i>	<i>G. haemorrhoidalis</i>	<i>G. pecorum</i>	<i>G. zebrae</i> n. sp.	
Body colour	dark redish brown	Yellowish brown	dark pink	blackish pink	dark pink (slightly yellowish)	
Mouth hooks	protrude from mouth	curve, wide between two, slightly protrude from mouth	curve, large, not protrude from mouth	within mouth deeply	slightly curve, protrude from mouth	
Antennae (Papillary sensory organ)	out of mouth	small, within mouth	within mouth	large, ovoid	large, out of mouth	
spines	are at ventral surface of	2nd-10th segment, double rows.	2nd-10th segment, single row	3rd-10th segment, double rows, (spines of each row are almost same size)	2nd-8th segment, double rows	2nd-10th segment, double rows
	interrupted at mid-dorsal area of	8th-10th segment	(almost no spine in 10th segment)	9th-10th segment	6th-8th segment	6th-8th segment

第3表で明らかな通り、これらの種類中各環節背面の刺棘との關係に於て本種は *G. pecorum* と同様であるが、腹面刺棘は *G. pecorum* より多環節に存在する。又他の諸點に於ては *G. intestinalis* (ツマバエ) と *G. nasalis* (ムネアカツマバエ) との中間型を呈する。即ち以上成熟幼虫に於ける諸相異點より著者等は本種を新種と認め次第である。なお本材料は採集後直ちにフォルマリ

ン標本とされた爲に羽化試験による成虫観察が出来なかつたことを著者等は遺憾とするものである。

(5) *Dirofilaria sudanensis* (LINSTOW, 1903)

アフリカ産10歳の雄ライオンの右心室から♀のみ11隻を得た。体は276~297 × 1.0~1.1mmの大きさを有し、頭端に口を有し、口唇を缺く。2箇の側部乳頭と4箇の亞中乳頭がある。なおこ

Fig. 5. *Dirofilaria sudanensis*.

1. Head, end-on view.
2. Anterior extremity, ventro-lateral view.
3. Head, ventral view.
4. Posterior extremity, ventro-lateral view.

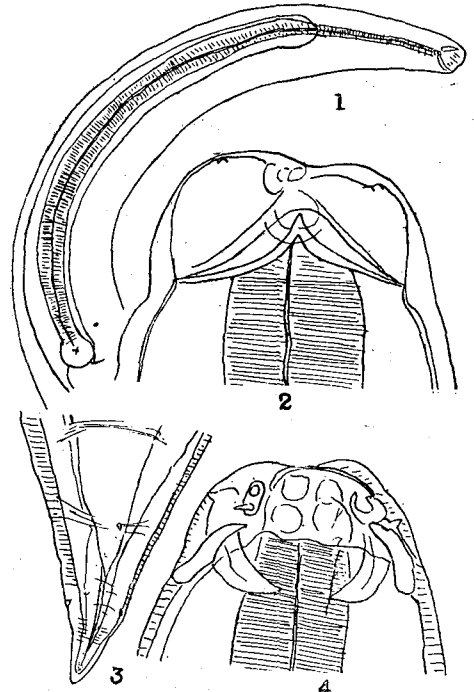
の他に小形の乳頭らしきもの數箇があるが明瞭でない。食道は比較的短く、2部に分れるがその境界線は著明でない。頭部乳頭は神經環の少しく前方に存在し、尾部後端に近く不明な小隆起が散在し、尾端は丸味を帯び、中央に小缺刻を見るが、その底部に小さな乳頭状突起を有する。生殖孔は283mmの虫体では体前端より2.8mmの位置に開く。肛門は尾端より少しく前方に有る。本種は *D. immitis* と近縁である。

#### (6) *Dujardinia helicina* (MOLIN, 1860)

幼ミシシッピーワニの排泄便中から螺旋状に巻いた♀3隻を得た。

本種の体は14.3~15.2mm × 1.0~1.1mmあり、interlabiaは著明でその基底は口唇の底部に

まで広がる。各口唇の前縁には3箇のキチン質の肋條がある。食道は細長くその終端は小球状を呈し、腸は腸盲部を有し、該部は体前方に向つて走り、盲端は食道の前1/5の位置に達する。食道小球

Fig. 6. *Dujardinia helicina*.

1. Anterior extremity, lateral view.
2. Head, ventral view.
3. Posterior extremity, ventral view.
4. Head, dorsal view.

状部は腸盲部始部に凹入連結する。食道附屬部はない。尾端は稍々尖鋭で、生殖孔は体の中央より前方に於て吸盤様を呈して開くが、この吸盤状態は比較的明瞭でない。

### III. 糞便内寄生虫卵

著者等は上記寄生虫を発見した以外に、ライオン及び黒豹の糞便検査を實施し、前者から *Toxascaris leonina* の虫卵を少數ながら證明した。本虫卵は歐米諸國に於ては犬蛔虫 *Toxocara canis* の虫卵と共に犬に屢々発見されるものであるが、我が國に於ては犬に本種が発見された例は從來殆んどないと見てよい。本種のライオン寄生は普通であるが我が國に於て本虫卵を見る機會は極めて

特殊の場合に限られるのである。

黒豹の糞便内に発見した虫卵は現在の所未だ不明卵とする外ないが、多數證明された。本虫卵は大きさ平均  $65.6 \times 35.0 \mu$  で、寫眞に示す如く、楕圓形で淡黄色を帯び、卵殻は比較的薄く、卵細胞は殆んど卵内を満し、且つ既に分割する。小蓋は認められない。本虫卵が線虫卵であることは先ず疑いのない所であるが、種名決定は困難である。猛獸類の虫卵検査による寄生虫種名決定は特殊なものを除き従來困難な場合が多いが、本例も亦その例であり、將來驅虫によつて得られた寄生虫の子宮内卵との照合によつて決定する外ない。

終りに臨み札幌園山動物園獸醫師後藤義英氏始め職員各位の御協力を感謝する。

## 文 献

- 1) BROWN, A. W. A. (1951): Insect control by chemicals. New York.
- 2) ESSIG, E. O. (1947): College entomology, New York.
- 3) FREITAS, J. F. T. & H. LENT (1937): Contribuição ao estudo do genero *Dirofilaria* RAILLIET & HENRY, 1911. Mem. Inst. Osw. Cruz, 32, 37.
- 4) HOBMAIER, A. & M. HOBMAIER (1928): Morphologie und Biologie der Larve von *Gastrophilus pecorum*. Cetr. Bakt. I, Orig., 108.
- 5) HSÜ, H. F. (1933): On *Dracunculus houdemeri* n. sp., *Dracunculus globocephalus* and *Dracunculus medinensis*. Z. f. Parasitkd, 6, 101.
- 6) MACKIN, J. G. (1927): *Dracunculus globocephalus* n. sp. from *Chelydra serpentina*. Journ. Parasitol., 14, 91.
- 7) TAYLOR, E. L. (1924): Notes on some nematodes in the Museum of the Liverpool School of Tropical Medicine. I & II. An. Trop. Med. & Parasitol., 18, 601 & 19, 54.
- 8) YORK, W. & P. A. MAPLESTONE (1926): The nematode parasites of vertebrates. London.
- 9) 山下次郎・中俣充志 (1952): 錦蛇の肺臓より得た 1 舌虫に就て, 北大農學部邦文紀要, 1 卷, 3 號, 309.
- 10) 山下次郎・藤本 胖・大林正士 (1953): 錦蛇の腸内寄生虫 3 種に就て. 北大農學部邦文紀要, 1 卷, 4 號, 509.

## Résumé

The species of the internal parasites found from vertebrates of the Sapporo Zoological Garden during three years from 1951 to 1953 are shown in Table 1, and the morphological characters of these species are also described. *Dracunculus* sp. is of particular interest in view of its close relationship with the famous human parasite, *Dracunculus medinensis*.

The character of the larva of new botfly, *Gastrophilus zebrae* n. sp. found from the stomach and duodenum of a zebra is shown in Table 3, comparing with the related species.

Also the writers found the eggs of *Toxascaris leonino* from the faeces of a lion, and found many parasitic eggs, as are shown in the photograph, from the faeces of a black leopard. The size of the latter is  $65.0 \times 35.0 \mu$  in average, but this is not identified yet.

### *Gastrophilus zebrae* n. sp.

Habitat. Stomach and duodenum of *Equus zebra* LINNÉ imported from Africa.

Locality. Sapporo Zoological Garden, Hokkaido.

Type and paratypes in YAMASHITA Parasitological Collection.

Body: dark pink (slightly yellowish), ellipsoid,  $12-13 \times 5-6$ mm.

Mouth hooks: slightly curve, protrude from mouth. Antenna: large out of mouth.

Body spines: double rows, on ventral surface of the 2nd to 10th body segment and dorsal surface of the 2nd to 8th body segment, interrupted on mid-dorsal surface of 6th and 8th body segment. The size of body spines of the front row are far little than that of the hind row in each segment.

Adult unknown.



**Explanation of Plate**

1. *Dracunculus* sp. (young worm).
2. *Polydelphis oculata*.
3. *Bothridium pythonis*.
4. *Capillaria longispicula*.
5. *Armillifer moniliformis* var. *heymonsi*.
6. *Dirofilaria sudanensis*.
7. *Dujardinia helicina*.
8. *Setaria equina*.
9. *Gastrophilus zebrae* n. sp.
10. *Parascaris equorum* (Young worm).
11. Egg found from the faeces of a black leopard.

圖 版

