HOKKAIDO UNIVERSITY

Title	ミンク皮膚の季節換毛に伴う組織化学的変化
Author(s)	近藤, 敬治; 西海, 理之; 中村, 富美男
Citation	北海道大学農学部邦文紀要, 17(3), 365-375
Issue Date	1991-03-30
Doc URL	http://hdl.handle.net/2115/12133
Type	bulletin (article)
File Information	17(3)_p365-375.pdf

Instructions for use

Hokkaido University Collection of Scholarly and Academic Papers : HUSCAP

北大農邦文紀要 17(3)：365～375, 1991

ミンク皮膚の季節換毛に伴う組織化学的変化

近藤敬治・西海理之*・中村富美男
（北海道大学農学部畜産学科皮革製造学教室）
（*広島大学生物生産学部畜産物利用学研究室）
（平成2年12月28日受理）

The Histochemical Changes of Mink Skin with Seasonal Moulting

Keiji KONDO, Tadayuki NISHIUMI* and Fumio NAKAMURA
(Department of Animal Science, Faculty of Agriculture, Hokkaido University, Sapporo 060, Japan)
*(Faculty of Applied Biological Science, Hiroshima University, Higashi-hiroshima 727, Japan)

I. 緒　　言

毛皮動物は全身を表皮から分化した毛で被われており，毛は毛周期に従って交代する。毛周期は活性期，退行期，休止期の3つに大別される[1]。活性期（anagen）には，毛の生産現場である毛包や毛球が最大となり，これらの周囲には毛細血管網が発達する[2]。毛球で増殖する毛の細胞は表皮基底層や毛包毛球細胞と同様に軟らかいが，毛包内を上方へ移動する間に分化•角質化（keratinization）し，硬化する[3]。角質化は毛細胞内に蓄積された構造タンパク質ケラチンのSH基のS-S結合化を意味する[4]。退行期（catagen）に入り成長を停止した毛はその端末が毛包上部に移行し，毛包も短くなり，休止期となる。毛皮用に供されるのはこの時期のものである。

代表的毛皮用家畜であるミンクは季節型の毛周期を有し，年2回換毛する[5]。著者らは，季節換毛に伴うミンク皮膚組織の一般形態および構成成分の含量やその可溶性が換毛期を中心に顕著に変化することを明らかにし，報告している[6,7]。本研究では，ミンクの季節換毛に伴う皮膚組織の変化，特に，毛および毛包の変化を組織化学的手法，すなわち，ズダン染色法で皮脂腺を，PAS染色法で毛包グリコーゲンを，フェリシアン化鉄染色法で角質化領域を，オルセイン染色法で弾性線維を，DACM法でSH基およびS-S結合の存在状態を検討した。

II. 実験材料および方法

1. 供試材料

5月上旬に生まれた雄親を同じくするサファイア種ミンクの雄を，出生後1週間毎に1頭屠殺した。なお，屠殺時までの飼育管理条件は同じであった。屠殺後直ちに冷凍（−20℃）したミンク背中部より5 mm角の皮膚を切り出した。採取した皮膚片はOCTコンパウンド（Tissue-Tek, MILES）に包埋し，矢状断および毛包垂直断凍結切片（厚さ10 μm）をクリオスタット（Minotome, DAMON）で作成した。

2. ズダン染色

10%ホルマリンで固定した切片を50%エタノールで処理した後，アセトン−ズダンⅣ染色液で染色した[8]。ヘマトキシリンによる対比染色後グリセリンゴムで封入した。

3. オルセイン染色

10%ホルマリンで固定した切片を蒸留水で洗浄後，オルセイン溶液（1% orcein, 1% HCl in 70% ethanol）で約1時間染色した。脱水後カナダバルサムで封入した。

4. PAS染色

100%エタノールで固定した切片を蒸留水で洗浄後，0.5%過ヨウ素酸水溶液で5分間処理した。酸化した切片をシッフ試薬[8]で15分間染色し，亜硫

酸溶液(0.5% $NaHSO_3$ in 0.05 N HCl)で洗浄した。ヘマトキシリンによる対比染色後カナダバルサムで封入した。

5. フェリシアン化鉄染色

10%ホルマリンで固定した切片を用時調製したフェリシアン化鉄溶液 (0.025% $K_3[Fe(CN)_6]$, 0.75% $Fe_2(SO_4)_3$ in H_2O)[8] で4分間4回処理・染色後，流水で60分間洗浄した。ケルンエヒト赤による対比染色後カナダバルサムで封入した。

6. DACM 染色

N-(7-dimethylamino-4-methyl-3-coumanyl)-maleimide (DMCM, 和光純薬) を用い，タンパク質に結合しているSH基およびS-S結合の蛍光染色をTanedaらの方法[9] に従って行った。

1) SH　基

空気乾燥させた切片をTAS (0.85% NaCl in 5 mM Tris acetate, pH 6.8) で5分間(4℃)洗浄後，DACM溶液 (0.01 mM DACM in TAS) と5分間(室温)反応させた。TASで洗浄した切片はPerma Fluor (Lipshow, USA) で封入した。

2) S-S 結合

空気乾燥させた切片はTAS洗浄後，NEMI溶液 (0.15 M N-ethylmaleimide in TAS) で10分間(37℃)処理し，SH基をブロックした。TAS洗浄した切片をDTT溶液 (40 mM ditiothreitol, 0.5 mM EDTA in TAS) 中で5分間(37℃)処理し，S-S結合を還元した。S-S結合に由来するSH基は1)で述べた方法によって染色した。

7. 観　　察

DACM法により蛍光染色した標本は蛍光顕微鏡により，他は光学顕微鏡により観察した。

III. 結　　果

1. HE 染色像

顕微鏡標本の最も一般的な染色方法であるHE染色によって，Fig. 1に示したように毛包や皮脂腺の皮膚組織における位置関係が明かである。Fig. 1Aの16週令矢状断切片では休止期の夏毛の下方で冬毛の新たな毛包が皮下脂肪層にまで伸長していた。換毛時の毛包横断面 (Fig. 1B) では，休止期の毛 (冬毛) と活性期の毛 (夏毛) が同一毛包群に混在することが観察された。しかし，HE染色では，これら季節換毛時の組織像の大きな変化に伴う皮膚構成物質の状態は明かにできなかった。

2. ズダン染色像

脂質を赤染するズダンに対して，真皮では皮脂腺のみが陽性反応を示した (Fig. 2)。刺毛を有する毛包群の両側に毛包群を囲むように存在する皮脂腺は2週令で出現し，9週令まで成長・増大した。しかし，毛周期との関連で見ると，大きさ，染色性とも変化せず，いずれの皮脂腺もズダン陽性であった。

3. オルセイン染色像

オルセインによって濃赤褐色の糸状に染色された弾性線維は毛包，特に刺毛毛包から放射状に真皮に伸びている像として観察された (Fig. 3)。毛包周囲のオルセイン陽性弾性線維の本数，長さは活性期および休止期で顕著な変化を示めさず，毛包の長短に関係なく一定していた。

4. PAS 染色像

PASで赤染されるグリコーゲンは刺毛，綿毛を問わず毛包に存在していた (Fig. 4)。18週令のミンク皮膚は換毛期に相当し，活性期と休止期の毛が共存している。矢状断 (Fig. 4A) および毛包垂直断切片 (Fig. 4B) のいずれにおいても，休止期毛包はPAS陰性であり，活性期毛包は皮脂腺下部から毛球上部の範囲が陽性であった。新たに成長しつつある毛包は，毛球を含む全体がPAS陽性反応を示したが (Fig. 4C)，活性期毛包においては，主に外根鞘で陽性反応が観察された (Fig. 4D)。退行期に入っても陽性反応は観察されたが，染色性は弱く，皮脂腺下部に限局されていた (Fig. 4E)。

5. フェリシアン化鉄染色像

フェリシアン化鉄によって青染されたものは刺毛，綿毛を問わず活性期の毛のみであり，毛包は陽性反応を示さなかった (Fig. 5)。陽性反応を示す活性期の毛においても，その陽性部位は毛球上部から皮脂腺下部までの範囲であった (Fig. 5A, B)。毛髄質は陽性反応を示さないために，横断面ではリング状に，新生毛の縦断面ではコーンカップ状に染色されていた (Fig. 5E)。

6. DACM 染色像

DACMと陽性反応を示すSH基は休止期でも毛包，毛および皮脂腺で観察された (Fig. 6A)。逆に，活性期毛包の毛球部および毛にもS-S結合が存在していたが，毛真皮乳頭ではほとんどDACM陽性反応が観察されなかった (Fig. 6B)。活性期の真皮全層を観察すると，SH基は皮脂腺下部の毛包および毛で強陽性であり，S-S結合は逆に，皮脂腺より

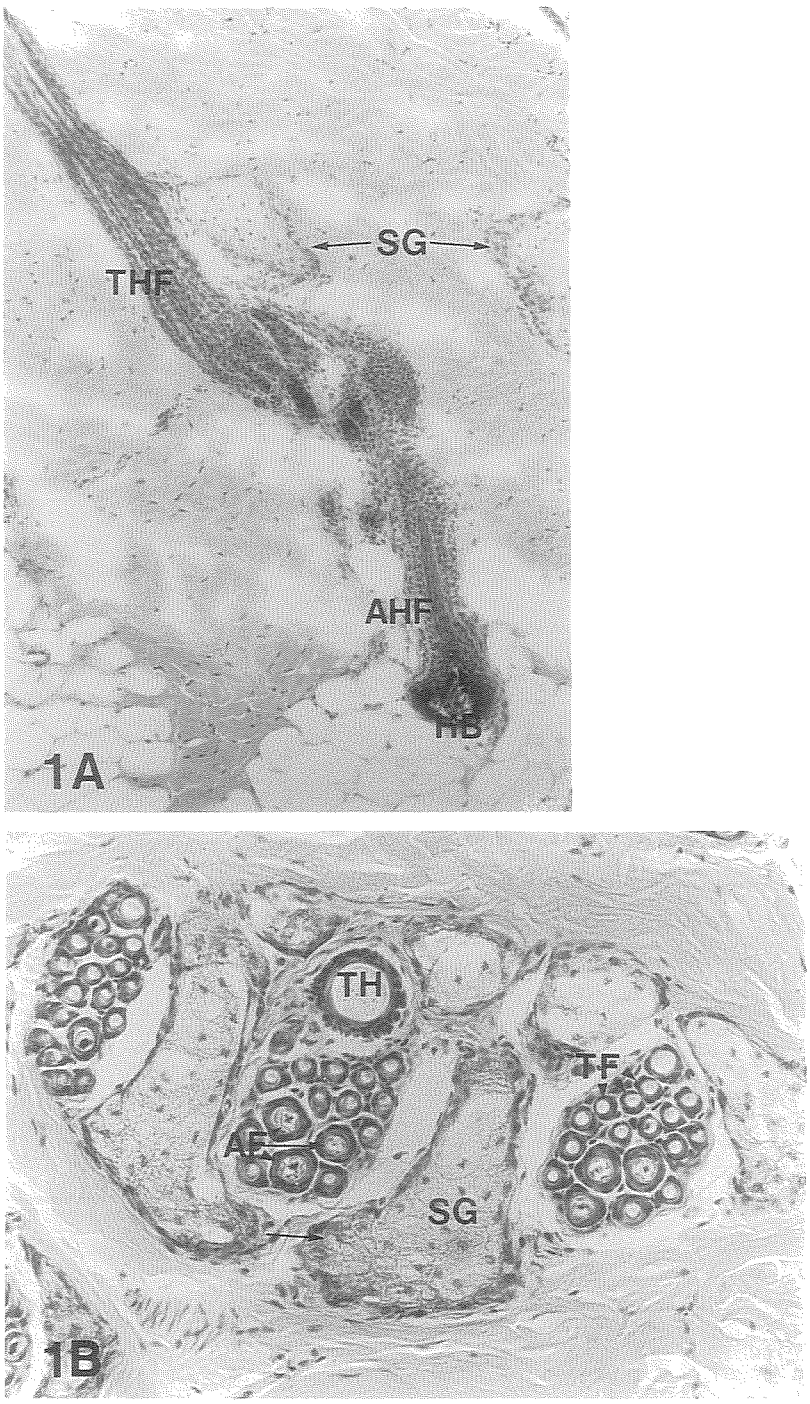

Fig. 1. Photomicrographs of mink skin sections stained with hematoxylin-eosin. In sagittal section (A) at 16 weeks old, hair follicles in telogen (THF) and newly growing anagen hair follicle (AHF) are observed. ×120. In the section of vertical to hair follicle (B) at the level of sebaceous gland (SG) of 54 weeks old, underfur in anagen (AF), hair in telogen (TH) and underfur in telegen (TF) are observed. ×240. The abbreviations are at the same as following Figures.

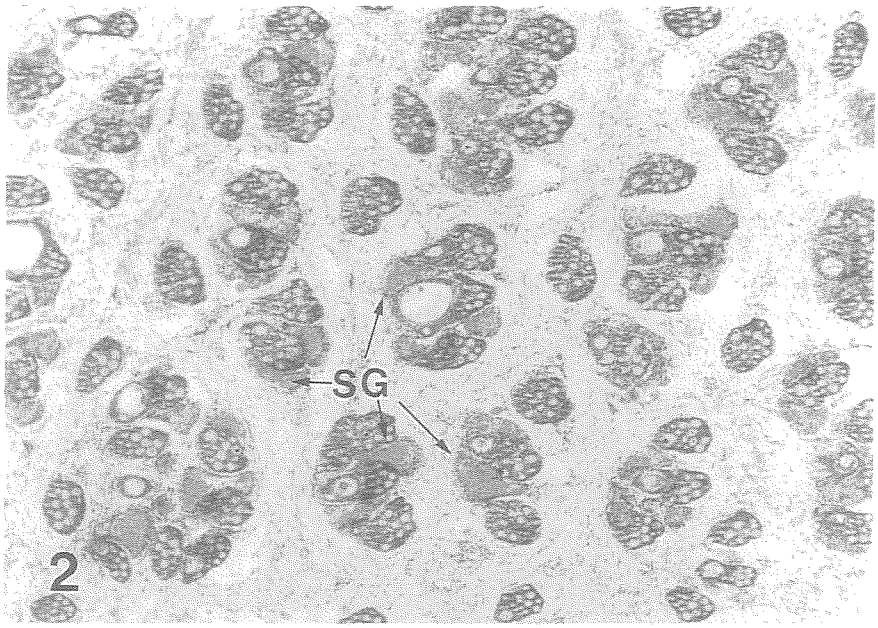

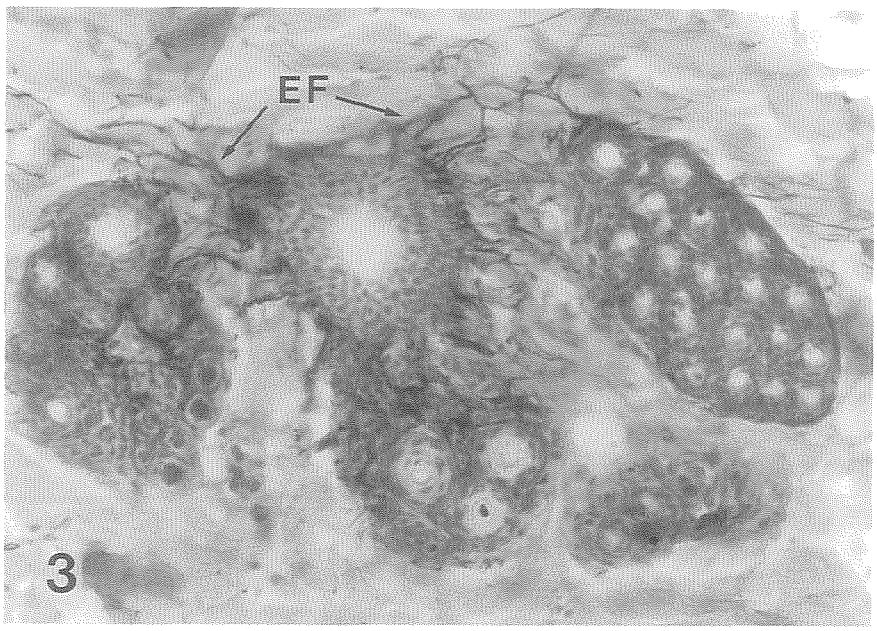

Fig. 2. Photomicrograph of mink skin section stained with sudan IV. All sebaceous glands (SG) in the section of vertical to hair follicle at 10 weeks old are stained vermilionaly. ×50.

Fig. 3. Photomicrograph of mink skin section stained with orcein. Orcein positive elastic fibers (EF) spread radially from hair follicle in the section of vertical to hair follicle at 26 weeks old. ×240.

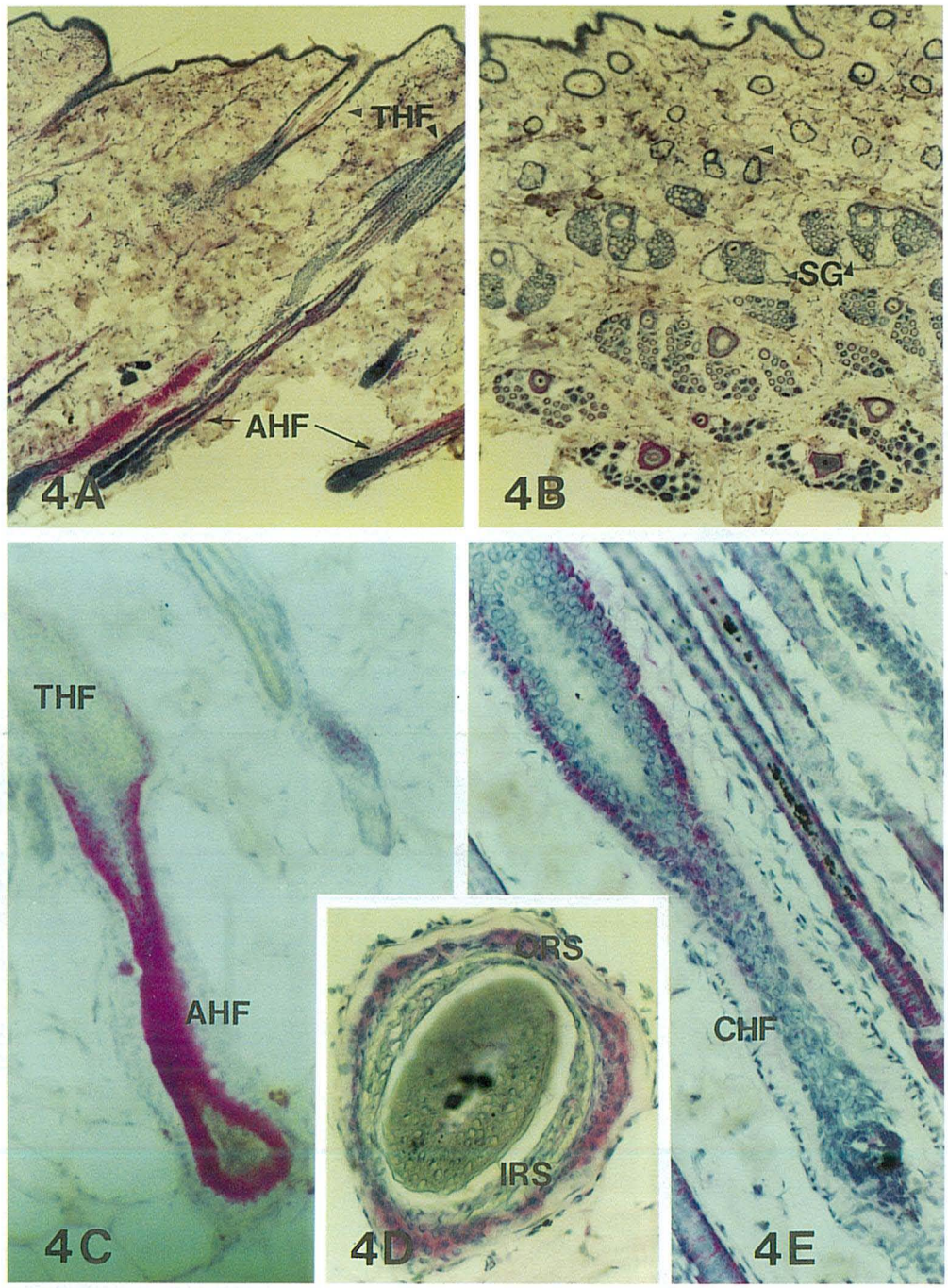

Fig. 4. Photomicrographs of mink skin sections stained with PAS. In sagittal (A) and vertical to HF (B) sections at 10 weeks old, red colored PAS positive reactions are observed on AHFs below SG but THFs are negative. ×50. Whole growing AHF at 18 weeks old is PAS positive except hair bulb (HB) in Figure C (×180), PAS positive glycogen is stored mainly in outer root sheath (ORS) but scarce in inner root sheath (IRS) in Figure D (×360) at 9 weeks old and catagen hair follicle (CHF) at 18 weeks old reacts with PAS weakly in Figure E (×240).

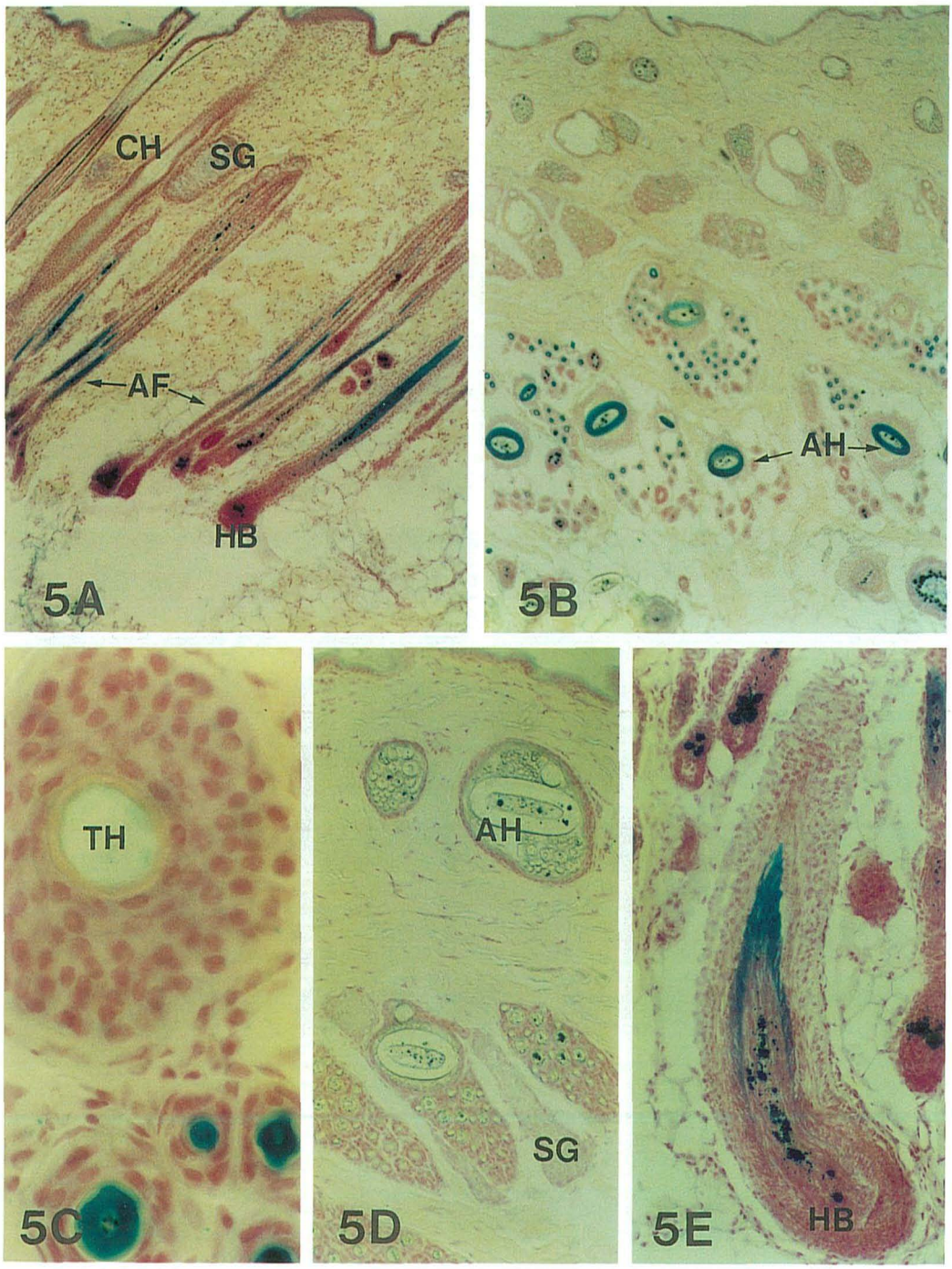

Fig. 5. Photomicrographs of mink skin sections stained with ferric ferricyanide. Keratinizing zone of AHs colored blue are observed between SG and HB in Figures A (sagittal) and B (vertical to HF). ×50. TH and AH above SG are negative in Figures C (×480) and D (×120). Corn cup like staining of newly growing hair at 4 weeks old is in Figure E (×120). A and C are at 10 weeks old and B and D are at 18 weeks old.



Fig. 6. Photomicrographs of mink skin sections stained with DACM. Fluorescent green DACM positive sulfhydryl groups (A, C and E) and disulfide bonds (B, D and F) are observed in hairs and hair fllicles throughout anagen and telogen, but the intensely stained regions are different. Figure A (×90) at 30, B (×180) at 6, C (×50), D (×50), E (×250) and F (×250) at 20 weeks old.

上部の毛包および毛で強い反応を示した（Fig. 6C, D)。皮脂腺レベルの横断面を拡大すると，SH基染色では毛包外根鞘，活性期刺毛，綿毛の毛髄質および休止期毛の毛小皮が強陽性であった（Fig. 6E)。一方，S-S結合染色では毛包外根鞘および活性期の毛皮質が弱陽性で，休止期の毛では全体が強染されていた（Fig. 6F)。

7. 角　質　化

フェリシアン化鉄染色で同定される角質化領域における刺毛角質化の進行状態をFig. 7に示した。毛球頸部では毛小皮のみが淡青色に染色され，毛皮質および髄質では陽性反応を示さなかった（Fig. 7A)。毛根下部では毛小皮が濃染され，毛皮質が淡染されていたが，毛髄質は染色されていなかった（Fig. 7B)。さらに上部になると，毛小皮は再び淡青色となり，毛皮質は濃染されていたが，毛髄質は染色されていなかった（Fig. 7C)。

DACMによるSH基染色像では毛根下部の外根鞘，内根鞘，毛小皮および毛髄質が陽性であり（Fig. 8A)，皮脂腺下部(角質化領域上端)においては外根鞘，毛小皮および毛髄質が陽性反応を示した（Fig. 8C)。休止期では，全体に染色強度は弱いが，外根鞘，ヘレン層および毛小皮は陽性であった（Fig. 8E)。一方，S-S結合染色像は毛根下部において，内根鞘，外根鞘全体が弱陽性を示した。一方，ヘレン層，毛小皮および毛皮質が強染されていた（Fig. 8B)。皮脂腺下部では外根鞘の陽性反応は強かったが，毛髄質は陽性反応を示さなかった（Fig. 8D)。休止期においては，外根鞘，内根鞘ヘレン層および毛小皮が強陽性であり，毛皮質も染色されていた（Fig. 8F)。また，休止期では結合組織性毛包がSH基，S-S結合両者で強染された。

IV. 考　　察

細胞の増殖・分化・移動が同時に進行する活性期には毛の生産母体である毛包，特に毛球周囲にバスケット状の毛細血管網が発達し，養分供給が盛んになることが知られている[2]。活性期の毛包が強いPAS陽性反応を示したことから，活性期の毛包がグリコーゲン（エネルギー）貯蔵庫としても機能しており，毛細血管網からの直接的な養分供給だけでなく，エネルギー貯蔵システムが毛の成長・分化には必要と思われる。

PAS陽性部位は活性期の期間内でも変化していた。すなわち，初期には新生毛包全体に貯蔵されていたグリコーゲンが最盛期の毛球では観察されなくなった。このことは，細胞増殖工場である毛球では増殖機能の発現が最優先され，そのためのエネルギー消費も高いためと思われる。活性期の終わりから退行期にかけてはPAS陽性部位がさらに上部に移行し，染色強度も低下する。これは，毛の成長・分化に伴いグリコーゲンが消費され，貯蔵しておく必要性がなくなったためであろう。

活性期におけるPAS陽性部位，すなわち，毛球上部から皮脂腺下部までの範囲は，同時期にフェリシアン化鉄によって染色された角質化領域と一致していた。角質化は毛の最終分化段階であり[8]，角質化領域を通過した毛細胞は硬化・死亡し，体表外へ出る。毛の成長・分化の組織化学的指標であるPASおよびフェリシアン化鉄染色の陽性反応が皮脂腺下部でしか観察されないことは，体表面現象である換毛が真皮深部で生起していることを明らかにしている。このことはHE染色像による定量形態観察の結果，すなわち，換毛に伴う毛包の伸長・退縮現象がこの部位で生起することと一致していた[6]。

毛となるための角質化は毛球頸部の小皮に始まり皮脂腺下部の毛皮質に終わる。すなわち，外から内へ，下部から上部へ進行する。この角質化進行過程はフェリシアン化鉄染色像で明かとなり，DACMのS-S結合染色によって確認された。しかし，同時にDACM染色によって，角質化がケラチン構成含硫アミノ酸の全SH基がS-S結合化するのではないことも明かとなった。特に，毛小皮には休止期においても相当量のSH基が残存しており，強いS-S結合染色性と共に，毛小皮が高硫黄ケラチンを含有する[10]ことを示唆していた。さらに，フェリシアン化鉄染色では毛だけの角質化しか観察できなかったが，DACM法では毛包の角質化を明らかにすることが出来た。

毛髄質の角質化は，フェリシアン化鉄およびDACM染色いずれでも確認できなかった。一般には，毛髄細胞は角質化領域で死滅・空胞化し，同時に角質化するといわれている[4]が，本実験では，どのレベルの横断面においても毛髄質は強いSH基染色性を示し，S-S結合の明確な染色像は観察されなかった。

ミンク脱脂乾燥皮粉のエラスチン含量は換毛期に一時的に増加する[11]が，オルセイン染色像では変

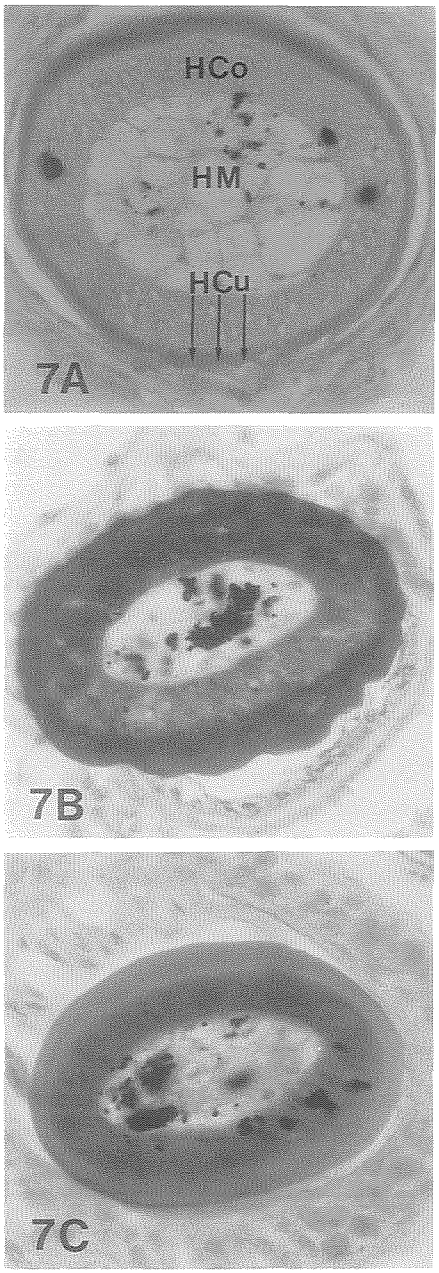

Fig. 7. Photomicrographs of mink hair follicle cross sections stained with ferric ferricyanide. Section A is cut at the level of hair bulb servix, C is cut below the sbaseous gland and B is cut at the middle of A and C. Hair cuticle (HCu) and cortex (HCo) are positive but medula (HM) is negative. All sections are at the age of 6 week. ×480.



Fig. 8. Photomicrographs of mink hair follicle cross sections stained with DACM. Figures A, C and E are DACM positive sulfhydryl groups and B, D and F are disulfide bonds. All hair and hair follicles in Figures A, B, C, and D are in anagen and E and F are in telogen. Figure A and B at 18 weeks old and others at 10 weeks old. ×180.

化を観察できなかった。このことは，コラーゲン線維で被覆された弾性線維をオルセインでは染色できなかったためであろう。毛包から放射状に真皮に向って伸びている弾性線維は，活性期，休止期とも観察され，弾性線維は毛包の支持組織として機能しているものと思われる[12]。

脂質を赤染するズダンの陽性反応は休止期にも活性期と同様であった。皮脂腺は全分泌腺であり，皮脂の生産は皮脂細胞の連続した増殖・分化を意味する[13]。従って，毛包付属器官である皮脂腺は，毛包自体は休止状態にあるにも関わらず，皮脂を生産・分泌し続けていることになる。言い換えれば，休止期の毛包では皮脂腺だけが活性状態にある。

V. 要　　約

ミンクの季節換毛に伴う皮膚組織，特に，毛，毛包および毛包付属器官の変化を組織化学的手法，ズダン，オルセイン，PAS，フェリシアン化鉄およびDACM染色法によって検討した。得られた結果の大要は以下の通りであった。

(1) ズダンと陽性反応を示す皮脂の染色性は活性期，休止期を通じて変化がなく，皮脂腺は毛包休止期にも活性状態にあった。

(2) オルセインと陽性反応を示す弾性線維の染色像も活性期と休止期で変化がなく，弾性線維は季節を問わず毛包を支持する役割を果たしていた。

(3) PASと陽性反応を示すグリコーゲンは，活性期にのみ皮脂腺より下部の毛包外根鞘に蓄積されていた。

(4) フェリシアン化鉄で染色される活性期毛の角質化領域は，PAS陽性部位と一致しており，毛の角質化は毛球頸部の毛小皮から皮脂腺下部の毛皮質へと進行した。

(5) DACM法で検出されたSH基とS-S結合は，フェリシアン化鉄法で観察された毛の角質化の進行過程を確認させる一方，休止期の毛にもSH基が残存しており，毛包も角質化することを明らかにした。

VI. 引用文献

1. LYNE, A. G. and SHORT, B. F.: Biology of the skin and hair growth. 461, Angus and Robertson, Sydney, 1965
2. MONTAGNA, W. and ELLIS, R.: The biology of hair growth. 314, Academic Press Inc., New York, 1958
3. BEREITER-HEHN, J., MATOLTSY, A. G. and RICHARDS, K. S.: Biology of the integment Vol. 2 Vertebrates. 695, Springer-Verlag, Berlin, 1986
4. ORFANOS, C. E., MONTAGNA, W. and STUTTGEN, G.: Hair research. 123, Springer-Verlag, Berlin, 1979
5. MAUREL, D., COUTANT, C., BOISSIN-AGASSE, L. and BOSSIN, J.: Seasonal moulting patterns in three fur bearing mammals. *Can. J. Zoll.*, **64**: 1757-1764. 1986
6. 西海理之・近藤敬治・大杉次男：ミンク皮膚，特に毛包と真皮の成長に伴う変化．皮革化学，**32**: 145-151. 1986
7. NISHIUMI, T., NAKAMURA, F., KONDO, K. and OSUGI, T.: Protein and collagen changes in young mink skin. *Scientifur*, **13**: 19-24. 1989
8. 佐野　豊：組織学研究法．407，南山堂，東京，1974
9. TANEDA, A., OGAWA, H. and HASHIMOTO, K.: The histochemical demonstrations of protein-bound sulfhydryl groups and disulfide bonds in human hair by a new staining method (DACM staining). *J. Invest. Dermatol.*, **75**: 365-369. 1980
10. ROGERS, G. E., REIS, P. J., WARD, K. A. and MARSHALL, R. C.: The biology of wool and hair. 69, Chapman and Hall, London, 1989
11. NISHIUMI, T., NAKAMURA, F., OSUGI, T. and KONDO, K.: The change of the connective tissue components in mink skin during the hair cycle and growth. *Scientifur*, in press
12. MEYER, W., NEURAND, K. and RADKE, B.: Elastic fibre arrangement in the skin of the pig. *Arch. Dermatol. Res.*, **270**: 391-401. 1981
13. TOSTI, A.: A comparison of the histodynamics of sebaceous glands and epidermis in man. *J. Invest. Dermatol.*, **62**: 147-152. 1974

Summary

The histochemical changes of mink skin, particularly hair and hair follicle during the seasonal moult were studied using the staining methods of sudan, orcein, PAS, ferric ferricyanide and DACM.

The results are summarized as follows.

1) The staining intensity of sebum that reacted

with sudan in the sebaceous gland was constant throughout anagen and telogen, and the sebaceous gland secreted sebum actively even in telogen.

2) The number of elastic fibers stained with orcein was also constant throughout anagen and telogen. The features shown when using the orcein stain suggested that the elastic fibers played a role in anchoring the hair follicle.

3) PAS positive glycogen was observed only at the outer root sheath between sebaceous gland and hair bulb in anagen.

4) The keratinizing zone of hair in anagen, stained with ferric ferricyanide, was the same as the PAS positive zone, but the hair in telogen was negative to ferric ferricyanide. Keratinization progressed from the hair cuticle at hair bulb cervix to the hair cortex below the sebaceous gland.

5) The localization of sulfhydryl groups and disulfide bonds detected by DACM suggested the keratinizing process of hair obseved in ferric ferricyanide staining. DACM staining showed the existence of sulfhydryl groups in hair in telogen and the keratinization of hair follicles.