HOKKAIDO UNIVERSITY

Title	Étude sur l'Hématopoièse dans l'Utérus Gravide de Tupaja=Javanica et d'Autres Mammifères, et dans la Moelle Osseuse Rouge des Mammifères Adultes
Author(s)	Groot, J.G.
Citation	Journal of the College of Agriculture, Hokkaido Imperial University, Sapporo, Japan, 8(4), 111-142
Issue Date	1919-06-30
Doc URL	http://hdl.handle.net/2115/12547
Type	bulletin (article)
File Information	8(4)_p111-142.pdf

Instructions for use

Hokkaido University Collection of Scholarly and Academic Papers : HUSCAP

Étude sur l'Hématopoièse dans l'Utérus Gravide de Tupaja-Javanica et d'Autres Mammifères, et dans la Moelle Osseuse Rouge des Mammifères Adultes

par

J. G. DE GROOT

Conservateur au Musée et au Laboratoire
Zoologique de l'Université à Utrecht (Hollande)

Préface.

Les derniers faits des résultats de la recherche dont les pages suivantes portent le récit étaient communiqués à feu le professeur HUBRECHT, le 17 juin 1913. Je suivais, comme on peut lire, ces recherches à d'autres objects et ensuite, après qu'on avait fait des vains efforts au Laboratoire d'Histologie à Utrecht au tissi vivant, afin de voir quelque chose de ce que mes recherches m'avaient porté, prof. HUBRECHT me dirigea à Gent, où le professeur V. D. STRICHT voulait bien me recevoir pour consulter mes préparations microscopiques. J'étais là du 11–22 janvier 1914. Là il me fait clair que je ne me pouvais encore tenir debout contre les oppositions faites à mes résultats obtenus. Il me semblait nécessaire de nouvelles recherches, qui étaient d'une suite tellement, qu'enfin le prof. HUBRECHT me permettait la publication. Mais ça a tardé, et encore de plus parce que au commencement de 1915 le prof. HUBRECHT nous a été enlevé, trop tôt pour beaucoup. Lorsque je recommençais, les circonstances dans le monde étaient que maintenant encore, et on ne pouvait pas admettre mes écrits dans un journal à l'étranger. Je faisais une tentation pour en avoir la publication ici dans le pays, mais ..... on l'a

[Jour. of the College of Agr., Hokkaido Imp. Univ., Sapporo, Vol VIII, Pt. 4, June, 1919]

repoussé.

Pour ne pas le laisser en portefeuille et pour l'importance des résultats obtenus, je prenais la résolution o'en faire un court extrait et de laisser imprimer cela pour mon compte.[1] Je l'ai distribué autant que possible et envoyé aussi un exemplaire au professeur RETTERER, à Paris, ce qu'on m'avait recommandé de le faire.

Heureusement je suis en état de faire mention que j'avais l'honneur de faire la connaissance avec le professeur S. HATTA, directeur de l'Institute de Zoologie de l'Université Impériale à Sapporo, au Japon. Je lui ai remis à main un exemplaire de mon travail, car il se trouvait sur un voyage d'étude qui le portait à Utrecht le mois de septembre 1916.

Il a examiné aussi des préparations sur cela et il était tellement convaincu de l'importance des résultats obtenus de l'hématopoièse qu'il vient me proposer de vouloir donner une place à mes écrits dans un journal japonnais, et que je pourrais y ajouter les figures que je croirais y nécessaire.

Avec de grande reconnaissance j'ai accepté son aimable soutien, pour lequel il ne mérite pas seulement ma reconnaissance mais, à ce que je crois de certain, aussi celle du monde scientifique, et j'ose dire qu'une fois qu'on sera convaincu des résultats obtenus, il sera au première place à feu le prof. HUBRECHT, qui me jugeait capable à faire cette étude sur l'hématopoièse, et au seconde place à prof. S. HATTA que la science se devra tournei pour les être reconnaissant.

Pour moi-même, avec les mêmes sentiments je tiens en souvenir tous qui, soit par l'intéresse dans mon travail, ou par y jeter d'oppositions, m'ont poussé à chercher de nouvelles preuves.

UTRECHT, décembre 1917.

1) Pour qui s'en intéresse je veux encore envoyer gratuitement un exemplaire. Dans le texte je m'ai servi de la langue allemande.

En 1913 feu le professeur HUBRECHT me demanda de vouloir faire une recherche sur la formation du sang dans les utéri gravides des mammifères, surtout chez Tupaja javanica et Tarsius, dont le Département d'Embryologie du Musée Zoologique de l'Université à Utrecht avait une belle collection.

Pour ne pas me confondre dans les multiples écrits sur la formation du sang et surtout pour être libre dans mes futures conclusions, je me bornai de lire le travail de HUBRECHT lui-même sur ce sujet dans sa publication de 1898, intitulée: Ueber die Entwickelung der Placenta von Tarsius und Tupaja, nebst Bemerkungen über deren Bedeutung als hämatopoietische Organe, Extr. from the Proceed. of the Intern. Congres of Zoology, Cambridge.

Dans ce travail il donne (pag. 382) à la fois une revue abrégée des opinions des différents écrivains sur ce thème.

Je commençais les préparatifs d'une série d'utéri en voie de gravidité de Tupaja, dont la figure 1 est un représentant, pour les encastrer dans le paraffine, afin d'avoir de nouvelles coupes d'une mince épaisseur, et avec cela je combinais l'examen des préparations microscopiques de la collection et qui avaient déjà été étudiées par HUBRECHT lui-même.

On voit à la figure 1 que l'utérus de Tupaja est bicorne; la gravidité donne toujours deux embryons, un dans chaque corne.

En étudiant la muqueuse utérine dès le moment où l'on trouve dans l'oviduct l'oeuf fécondité, on voit là deux choses remarquables.

1°. Chez toutes les préparations de Tupaja je trouvais dans la plupart des noyaux du tissu conjonctif, des noyaux de l'épithel des glandes et dans les cavités des glandes une substance de la couleur jaunâtre, en grandeur allant des plus fins granules (dans les cavités) jusqu'à la demie-grandeur d'une hématie adulte, voir fig. 2.

Cette substance jaunâtre est le plus fréquent là où les glandes se trouvent le plus près de la bande des muscles longitudinales qui borne les glandes, fig. 2, et se diminue dans la direction de l'umen de l'utérus tellement qu'on ne la voit là de temps en temps représentée que par une petite

groupe. Parmi les noyaux du tissu conjonctif on voit de grands morceaux, colorés vivement par le picrocarmin et qui portent les traces de la substance jaunâtre. De ces morceaux (voir fig. 2 chez *a*) je n'ai pas pu suivre la destination. Quant à la substance jaunâtre qui semble faire se mêler avec les noyaux, des épreuves m'ont appris que ce n'était pas une substance graisse. JENKINSON[1] fait mention d'avoir vu quelque chose de semblable chez les souris et a trouvé que cette substance donne la réaction sur fer. Moi je n'avais pas de material fraîche de Tupaja, mais malgré cela j'ai fait une preuve avec les coupes, collés sur deux petits verres, par détacher en trempant les verres couvertures; aprés avoir laissé passer ces coupes dans le ferrocyankalium et après par l'acide de sel (HCl), la couleur de la substance donne un peu la teinte bleuâtre. Pour cela cette preuve était insuffisante.

Maintenant, après quatre années, j'étais si heureux de trouver dans la grande collection une préparation déjà monté dans la baume Tupaja no. 140[2] où la substance jaunâtre est très richement représentée. L'autre moitié de l'utérus se trouvait encore dans l'alcool, mais semblait déjà être colorée avec picrocarmin à la fois avec le part déjà monté.

J'ai coupé cette moitié à 10 Micron et; après que les coupes avaient passé le ferrocyankalium et le HCl et étaient montés, je voyais la substance jaunâtre mais maintenant ayant une belle couleur bleue. On a donc certainement à faire avec une substance qui contient du fer. Dans les coupes de l'utéri virginals, p.e. Tupaja 124, je n'ai pas trouvé la substance jaunâtre. Tantôt je reviens à ce chapitre.

2°. La deuxième chose à voir dans le mucosa de Tupaja est qu'on voit deux endroits vis à vis l'un de l'autre (voir photogr. fig. 3 et 4) et prédestinés à avoir le premier contact avec l'embryon, c.à.d. avec la partie

1) Observations in the histology and physiology of the Mouse. Tijdschrift der Ned. Dierk. Vereeniging, d. 7. 1902.

2) Je donne le numéro de quelque préparation afin qu'on puisse la retrouver dans la collection d'embryologie à Utrecht.

de la vessie embryonnaire à laquelle HUBRECHT a donné le nom de Trophoblast.

On voit que dans ces endroits prédestinaires les glandes de la muqueuse ont fait place à une masse compacte de noyaux qui ne permet pas la présence des vaisseaux sanguins; c'était en vain que j'examinais sur ce point toutes les coupes d'une même préparation (Tupaja no. 27 a); je trouvais le sang maternel seulement aux contours de ces masses compactes. L'épithel de l'umen de l'utérus peut en ce cas encore être intact, mais cela change dès que le Trophoblast est venu en contact avec cet épithel. Alors on voit qu'à ces lieus une sorte de cellules géantes se sont fomées, et dans les noyaux géants de ces cellules je voyais des petites boules (voir les fig. 5–8), une sorte d'hématies qui avaient la même couleur qu'une hématie adulte.

Pendant que l'embryon se développe, les endroits prédestinaires ne restent pas en retard, deviennent plus épais et plus larges, à quel stadium HUBRECHT a donné le nom de Trophospongia, et qui, à son tour, se change en ce que nous connaissons sous le nom de placenta.

Aussi dans le placenta on voit deux choses très remarquables.

1°. Les noyaux ont formé des masses plus ou moins grandes, c.à.d. ont formé des groupes plus ou moins grandes (voir fig. 7–10). Parmi eux on en voit dont tous les noyaux possèdent encore leur propre membrane ou contour, voir fig. 7 et 9. Il y en a d'autres où l'on voit que certains noyaux ont perdu la moitié de leur membrane, voir fig. 7 et 8, et encore d'autres où l'on ne voit que l'indication de leur contour, représenté seulement par de petits points, voir fig. 8 et 10.

Le contenu des noyaux a également subi un changement remarquable.

La granulation s'est augmentée, et l'on en voit quelques-unes qui se sont rangés en forme d'un petit cercle, voir fig. 11 chez *a*; ou bien on voit déjà de petits cercles sans granulation dans leurs contours, fig. 11, *b* et *c*.

En colorant les préparations avec une coloration qui ne colore pas les noyaux mais seulement les hématies et un peu le plasma (orange G.), on voit que quelques-uns de ces petits cercles *dans les noyaux* ont la couleur des hématies adultes, fig. 10 et fig. 11 chez *d*.

Mais on voit également des noyaux qui ne contiennent seulement que de petits cercles, fig. 12, 13 et 14, pas encore de la grandeur de l'hématie adulte, mais en grandeur et en couleur tout égaux à de petites hématies ou érythrocytes qu'on voit dans les vaisseaux sanguins voisins.

Si le contour de quelques noyaux a disparu, ces petits cercles en question ne sont entourés que d'un peu de plasma et l'on serait tenté de croire que ces petits cercles ou boules sont formés de ce plasma (fig. 15 et 16), mais même en de tels cas *on voit de temps en temps encore dans ces masses les minces traces des contours des noyaux, ou mieux la mince trace d'un demi-contour d'un noyau*, voir fig. 10.

Conclusion: ce sont donc *le nucléus et la granulation du noyau qui donnent ici l'existence à des hématies.*

2°. La deuxième chose remarquable est qu'on voit dans le placenta, plus près du côté de l'embryon que du côté opposé, des lacunes, une sorte de petites espaces étroits qui peuvent être plus allongés à d'autres places, voir les photogr. fig. 17, 18 et 19. On y trouve des noyaux qui n'avaient peut-être pas l'occasion de se joindre aux groupes de noyaux, nommés ici haute, voir fig. 20; mais en outre on y trouve les formes de vrais uninucléaires leucocytes et des formes qu'on voudrait définir comme lymphocytes. Mais on les voit dans de différentes stadies. Les uns, voir la fig. 22 chez *a*, montrent le noyau au milieu enfoncé, la fig. 27 chez *a* et *b* fait voir cet enfoncement plus profond et chez fig. 27, *b*, et fig. 22 *b*, le résultat est que cet enfoncement a divisé le noyau en trois parties encore liées. On voit *les mêmes* formes d'uninucléaires leucocytes dans les fig. 23, 24 et 25, mais ici l'enfoncement ou la division s'est continué et fait voir deux, trois, quatre ou cinq boules (de la fig. 23 chez *a* on doit

se figurer que le noyau semble se montrer tourner pour 90 degrés pour avoir la comparaison avec la fig. 22 chez *b*). Le fig. 26 chez *a* et fig. 28 chez *a* et *b* font voir encore d'autres constellations. Colorés d'origine égal que les noyaux ordinaires du placenta on voit dans les fig. 22, 23, 26 et 27 que des parties du corps divisé ont la couleur des hématies abultes (jaune dans les préparations). Quand on examine exactement les formes de la fig. 27 chez *a* et *c*, il n'y a de différence que seulement celle de la couleur. Chez *b* de la fig. 22 cette couleur tient le milieu entre rouge et jaune, et c'est sans doute le changement de rouge en jaune, ou si l'on veut dire plus précisément, *le changement des parties chromatiques du noyau en parties hémoglobiques.*

Mais nous n'y sommes pas encore, car de çà et là dans les noyaux ordinaires du placenta en dehors des lacunes, et surtout dans ces lacunes, on rencontre de si différentes formes qui par de minutieuses études comparées ne laissent pas doute qu'on a à faire à des changements étranges des noyaux chromatiques en formes qui deviennent hémoglobiques et ensuite deviennent des hématies.

Pour que également le lecteur pourra se faire une idée de ces formes étranges je donne les figures 29–45 et je prie le lecteur de vouloir comparer la fig. 29 avec la fig. 35, *a* et *b*; les fig. 32, 33 et 34; les fig. 36, 38, 39 et 42; les fig. 40 et 41; et pour finir les fig. 39, 40, 41 et 42. Surtout cette dernière figure donne des formes que l'on reconnaîtra, mais même dans ces formes il y en a qui ont encore de bonne ressemblance avec les précédentes figures, p. ex. avec 32, 39 et 42. Le résultat du changement des noyaux et des lymphocytes dans les lacunes va parallèle avec celui des masses de noyaux réunis, voir les fig. 46–49, car il n'y a presque pas de différence entre les images des fig. 43, 44, 46 chez *a*, 47, et celles des fig. 45, 48 et 49.

Excepté les lacunes et les masses de noyaux réunis, il nous reste à parler du changement des noyaux qui n'appartiennent pas à ces deux groupes nom-

mées. Ce sont les noyaux qu'on trouve seul ou réuni par deux, trois ou quatre, mais qui illustrent encore de plus le changement graduel de leur contenu en hématies, voir les fig. 50–74. Parmi eux ont voit des formes qui portent encore la couleur rouge noirâtre; d'autres ont la couleur jaune des hématies adultes, mais ces deux formes se ressemblent comme deux gouttes d'eau, voir la fig. 64 chez *a* et les fig. 51 chez *a*, 52 chez *a*, 53 chez *a*, fig. 55, 57 et 58 chez *a*, fig. 60 et 62 chez *a* etc, On voit que toutes ces formes semblent avoir un trou au milieu, quel trou peut sembler rouge chez d'autres figures.

En examinant avec soin les formes que montrent ces taches rouges, on en voit parmi elles qui ont la tache rouge de grandeur différente, mais tandis que la jeune hématie s'accroît, ce qui semble aller bien vite, la tache devient plus pâle et à la fin elle paraît disparue, c.à.d. on ne voit qu'une boule, uniformément hémoglobique, avec un contour noir; après ce contour noir disparaît aussi et on ne voit que le petit cercle hémoglobique, *c'est l'hématie nouveau.*

Naturellement que les parties du noyau ou de lymphocyt ne se changent en hématies en nous montrant toujours la même côté, e'est par là qu'on trouve de si différentes formes entre les parties qui vont faire le nouveau hématie. Les figures 64, 66, 67, 68, 69, 70, 71, 72, 73 et 74 y donnent l'idée. *Le lecteur lui-même peut voir, non seulement la ressemblance entre les figures* 67, 69, 73 chez *a*, fig. 74, et la figure 64 chez *a*, *mais que les formes de la figure* 50 (où deux petits boules se fondrent), 68 chez *a* et 71 chez *a* (où trois petits boules se fondrent) *sont les formes qui précèdent les formes des figures* 67, 69, 73 chez *a*, 74 etc. *dans leur développement* jusqu'à leur forme définitive, que c'est l'hématie.

La forme connue de la figure 75 appartient également chez les formes nommées, et illustrées dans les figures 71–73.

En outre j'ai rencontré encore une forme rare, représentée dans les figures 76 et 77, colorées encore rouge. Je crois que de ces formes sont nées seulement *une* hématie. Celle de la figure 77 a déjà la forme d'une hématie.

Toutes ces formes citées se représentent donc *chez Tupaja*, dans toute l'étendue du placenta discoïde duplex. On a donc à faire avec la tissue de la

muqueuse utérine, dont les noyaux conjonctifs, et l'épithel des glandes étaient auparavant couverts de la substance jaune, mais dans laquelle on peut indiquer la présence du fer. Le sang contient également du fer, et ici, *où les noyaux sont trempés pour ainsi dire avec la substance nommée, et quels noyaux se changent pour la plus grande partie en hématies, l'hypothèse n'est pas si hasardé qui déclarerait que le nouveau sang reçoit le fer de cette substance jaune.*

Il me semble encore d'importance de faire mention du fait qu'après la réaction sur le fer chez la substance colorée jaunâtre, non seulement cette substance montrait la couleur bleue, mais que même le sang maternel que je voyais dans les environs des lieus prédestinaires à l'attachement de l'embryon, avait reçu également la couleur bleue, mais moins forte.

Pour donner l'épreuve que nous sommes ici dans la bonne direction à ce qui concerne le fait d'où viennent les formes qui livrent le sang auquel l'embryon semble avoir besoin au premier lieu, on doit consulter les figures 78–87. Ici on a à faire avec des glandes encore restés intacts gisant à côté du placenta. La figure 78 représente la vraie forme d'un uninucléaire leucocyt et, quand on examine un peu exactement les autres figures, on reconnaîtra tous les images que nous avons déjà laissés passer la revue. Chez fig. 79 indiqué chez *a* on voit la cavité de la glande, chez *b* une hématie à demie avancée pour venir l'hématie ordinaire. On voit bien de certain que ce ne sont pas des capillaires.

Mais on voit aussi de cela que les formes de leucocytes en question ici *se forment sur place*, ce que c'est aussi le cas avec les formes des leucocytes dans le placenta lui-même, mais qu'ici la tissue a subi un tel changement qu'on ne peut plus reconnaître les glandes déformées (excepté en des cas rares on rencontre encore une forme restée intacte, ou demie intacte). Le fait est que l'épithel de ces glandes est composée des noyaux petits et des plus grands; que ces noyaux se détachent un peu parce que le contour de la cellule se liquéfie; alors le noyau, entouré de son cytoplasme, fait l'apparence de ce que nous connaissons sous le nom de leucocyte uninucléaire (le grand noyau) ou

de lymphocyte (le petit noyau).

Je dois encore demander l'attention pour une forme qui appartient au changement des noyaux en hématies, mais qui donnent l'aspect des noyaux en voie de mitose, fig. 88; ces formes sont bien représentées.

Cinq années à peu près se sont écoulées depuis que je pouvais communiquer les cités résultats à mon maître, le professeur HUBRECHT, qui en ces jours jouit encore d'une bonne santé, et qui s'intéressait beaucoup pour ces recherches. Depuis il ne m'a pas manqué de venir en contact avec des Physiologues et avec des Histologues. Laissant eux voir p.ex. les petits boules de sang qui se trouvent dans les cités lacunes, on croirait d'avoir à faire avec du sang altéré ou déformé par la mode de conservation ou par la liquide conservateur. *Mais nous tous avaient oublié qu'auparavant il n'y avait pas de sang là;* que même plus tard le sang maternel ne peut venir là non plus *et.....que le sang maternel qu'on voit de ça et là en dehors du placenta croissant chez Tupaja, a un aspect tout autre.*

Les boules des hématies adultes de la mère sont d'une forme carrée ou anguleux et surtout le teint est très mat, tandis que le teint du sang nouvellement formé est d'une couleur très vive.

Le but des lacunes se laisse voir presque clairement, car j'ai rencontré des plus longues, remplis avec des formes de leucocytes à moitié avancés dans leur but de changer en hématies, voir fig. 89; on voit déjà entre eux de petits boules colorés jaunes; on a donc à faire avec de nouveaux vaisseaux de sang, *qui cherchent contact avec les vaisseaux maternels et rétablissent sur cette manière le contact interrompu avec les vaisseaux sanguins maternels.* Les autres formes de formation de sang me semblent donner soutien aux tentations des lacunes.

Naturellement que mes résultats de l'hématopoièse semblent être très douteux aux Histologues, même en de tels points que l'un p.ex. disait "je veux le croire, dès que j'ai vu cela dans le tissu vivant," mais qui ont de tels idées ne doivent sur les mêmes raisons pas croire en des pétrifications, *ils ne l'aient pas vu eux-mêmes.* Mais à la fois on a adouci un peu cette idée par dire que, si l'on trouve dans les préparations quelque chose de particulier ou de spécial,

on n'ai pas le droit de prendre directement un conclusion. C'est autre chose quand on fixe des préparations avec de différents autres liquides fixateurs. Quand dans ce cas la chose spéciale se répète, alors une conclusion est bien permise non seulement, mais.....la vérité est en marche.

Plus loin on lira des différents liquides fixateurs utilisés par moi.

Mais encore d'autres Histologues me disaient que de tels procès fins que je viens de citer et que je dois encore laisser suivre, ne peuvent pas être montrés dans le tissu vivant, et que ce sera pour l'embryologie de donner les détails de l'hématopoièse.

C'était dommage de n'avoir pas des Tupaja vivants, pour conserver leur utéri gravides dans d'autres liquides conservateurs que le picrine sulfurique, liquide avec lequel étaient conservés tous les utéris de Tupaja. Car on disait a.o.: *bien, je vois que le chromatolyse* (ce qu'on nomme le changement d'un noyau en de petits morceaux) *dans vos préparations laisse voir des formes tout à fait égaux à celles des hématies, mais vous ne trouverez pas cela en conservant vos utéri gravides dans d'autres liquides conservateurs.*

Me voilà de nouveau en chemin de conservation, et pour cela je commencais la cultivation des souris blanches. Ça ne se laisse pas attendre si longuement et je pouvais bientôt conserver de belles jeunes stadies de la grandeur différentes. Je prenais huit liquides conservateurs différents et je prenais soin de pas molester dans auquel points les utéri. Lorsque enfin je pouvais consulter ces préparations avec le microscope, *je ne voyais seulement les mêmes images qu'avaient donné les Tupaja, mais encore même de plus belles.*

C'étais bien curieux qu'en ce temps, en manipulant avec la conservation de mes souris blanches (Mus musculus albinos), je pouvais consulter les préparations d'une autre souris, c'était le Jaculus, souris sauterelle d'Afrique du Nord, collectionnée par le professeur HUBRECHT lui-même à un voyage dans ces régions (Algérie, Tunisie), été 1913. Ça me donnait l'occasion de voir si mes conclusions de l'hématopoièse de Tupaja seraient comparables avec d'autres espèces de Mammifères, *ce n'était donc pas l'étude complète de l'hématopoièse chez ces autres animaux.*

Pour cela, je pouvais être court, mais ça serait dommage pour le lecteur et pour l'affaire générale, surtout pour lui qui veut faire d'études nouvelles basées sur ce que nous avons pu citer de cela, comme pour l'orientation générale des différentes images qu'on rencontre dans la muqueuse utérine des jeunes stades de gravidité chez l'hématopoièse.

Les souris, et je veux me borner, si c'est possible, chez Jaculus, n'ont qu'un placenta, s.d. discoïde. A partir des plus jeunes stades embryonnaires, le nid (chambre) de l'embryon*) est entouré des noyaux plus grands que le sont les noyaux ordinaires de la muqueuse.

Avant qu'il n'y ait raison d'un placenta, la muqueuse elle-même prend part à la formation du sang. On voit dans la muqueuse, qui semble être extrêmement vitale, des noyaux qu'on nomme "noyaux acidophiles," ce sont les premiers qui se changent en érythrocytes ou hématies. Les figures 90–92 y donnent des représentants. La fig. 93 représente une petite partie de la fig. 94 et on voit que les petits boules (hématies croissantes) des fig. 90–93 sont égales de formes et de la couleur. La figure 95 représente également un vaisseau sanguin en naissance, chez *a* on voit un noyau dont le membrane est pour la plus grande partie encore intacte. Les figures 96–102 montrent également de divers noyaux grands en substitution dans d'hématies, tandis que le noyau de la figure 99 montre bien la preuve, car les autres noyaux là (excepté les noyaux acidophiles) contiennent déjà aussi de boules, encore plus petits que celui de la figure, mais ils ont la couleur noirâtre. La pensée que cette petites hématies seraient sur quelque manière pressées dans l'intérieur du noyau, en passant la membrane, doit être repoussée, car celui de la figure 99

*) Je veux me tenir à ce terme de "nid ou chambre" de l'embryon, mais on comprendra que j'ai en vue la limite entre le décidua et l'oeuf. Dans "l'Archiv für Mikrosk. Anat. und Entwicklungsgeschite," Bonn, 1907 (Bnd 70), on trouve un article de KONST. MELISSINOS über "Die Entwicklung des Eies der Mäuse"; sur pag. 616, b), règle 4, il dit: "Der sich an die Ektoplacentarplatte anschliessende Ektoplacentarconus *zeigt viele Mitosen und setzt sich* mit einer Zellenschicht der Decidua, und *mit den grossen Fortsätzen der Riesenzellen in Verbindung. Die Decidua bildet um das Ei einen Gürtel aus Riesenzellen (reflexa) welche untereinander durch dicke Fortsätze verbunden sind, zwischen denen Blutkörperchen eingeschlossen sind.*" (Lettres italiques de moi, de Groot).

Mais comme je dirai plus loin que chez Tarsius p.ex. la formation des noyaux géants est plus accentuée que chez Tupaja; je trouve la même différence entre le Jaculus et le Mus musculus albinos, en ce qui concerne les noyaux géants appartenant à l'entourage de l'oeuf. C'est chez Jaculus qu'on le trouve le plus énergique.

a encore deux membranes, celle de la cellule et celle du noyau, et je suis en bonne compagnie en citant ce que p.ex. professeur PEKELHARING dit dans son livre "Lectures de la connaissance du tissu," Harlem 1905, page 37,*) indiquant ce que Flemming dans son ouvrage "Zellsubstanz, Kern und Zellteilung" dit a.o.: "drittens können Zellen Körperchen enthalten, die von aussen aufgenommen wurden und später, nachdem sie gewöhnlich einige Veränderung erlitten haben, wieder ausgestossen werden können. *Der zuletzt genannte Falle ist natürlich nur bei Zellen möglich deren cytoplasma nicht durch eine Membrane von der Umgebung getrennt ist.*" Mais déjà de l'autre côté on m'a donné raison *que ces hématies sont nées dans ces noyaux.*

Nous voyons encore de nos figures 97, 98 et 99 chez *a* que les noyaux là sont bien grands. Mais dans les préparations il y en a encore de plus grands et que chez cela appartiennent les noyaux géants qui bornent le nid de l'embryon (voir les figures 103, 104, 105, 108, 109, 110–113 et 118. D'où vient cette grandeur? La photogrmme fig. 123, et les fig. 105–113 nous l'apprennent. Il y a des noyaux là, surtout ceux qui entourent le nid de l'embryon, fig. 105, 108, 109, 110, 111 et 112, et dans d'autres parties de la muqueuse, photogr. fig. 123 et les fig. 107 et 113, qui se joignent par deux, trois, quatre etc., dont les figures photogr. 123 et 107, 108, 109 donnent l'exemple. Les fig. 105, 107, 108, 109 et 110 laissent voir le commencement, qui est plus avancé chez la fig. 111 et achevé chez fig. 112. C'est presque le même de ce que nous avons vu chez Tupaja, voir les fig. 12 et 14, avec cette différence que les noyaux qui se réunissent ici sont plus petits, quoique cela est bien en équilibre parce qu'ici il y a si beaucoup de noyaux qui se réunissent, c.à.d. forment des groupes bien aussi grandes que p.ex. la grandeur du noyau de la fig. 112 représente.

Autour de ces noyaux réunis, même chez Tupaja, voir fig. 12 et 14, une ligne paraît, voir fig. 109–111, qui donne à ces images l'aspect d'une cellule gigante avec un noyau gigant. Parce que nous avons suivi exactement les différentes stades de ce changement, il nous est facile de déterminer un si

*) Texte hollandais.

grand noyau comme nous voyons p.ex. sur la fig. 103; fig. 114–116, fig. 117 et le photogr. fig. 122 de Jaculus, et fig. 119 de Tupaja et de tous les noyaux géants qui bornent le nid de l'embryon.

Cela vient de la réunion des noyaux. Par là qu'on voit dans ces noyaux géants deux, et en des cas trois grand nucleoli. Les préparations laissent voir dans la fig. 124 qu'un tel nucléolus ne reste toujours en place dans le noyau. La granulation dans ce noyau là montre la place de départ et la direction dans laquelle le nucleus s'a mu.

En outre il y a des exemples que ce grand nucleus ne se change pas si vite en hématies que la granulation. De çà on le rencontre de temps en temps seul dans les vaisseaux sanguins en naissance, nés ici parce que sur une longue étendue les noyaux se sont substitués en hématies. On en voit un chez *a* de la figure 125. Dans les fig. 94 et 95 on voit deux vaisseaux sanguins qui se développent. Dans fig. 94 chez *a* on en voit plusieurs de ces grands nucléoli et fig. 95 chez *b* montre un de ces grands nucléoli presque encore intacte, mais déjà divisé par de petits lignes noirâtres dans plusieurs boules. Je n'ai pas coloré tous les figures représentées, mais l'aspect dans les préparations est égal.

De mes figures on voit bien qu'un tel noyau gigant peut livrer de centaines d'hématies; dans les fig. 103, 105, 114–116, on voit les petits points de la granulation, rangés en de petits cercles dans lesquelles l'hémoglobine va paraître. La figure 118 représente un noyau gigant appartenant sur l'entourage du nid de l'embryon. On voit qu'il a encore son membrane dans lequel on ne trouve pas naturellement des noyaux endothélials (noyaux aplatis). On peut bien rencontrer ces noyaux aplatis de çà et de là des cotés des lacunes et chez les figures représentées sous no. 94 et 95. Mais tous ces deux formes, je l'ai dit déjà, sont les nouveaux vaisseaux sanguins prochains. Laissant voir aux intéressants p.ex. le noyau géant représenté dans les fig. 114–116 et celui de la fig. 117 on pensait d'avoir à faire à des capillaires. Le lecteur qui a suivi à tête reposée le cité développement des ces formes, jugera comme moi qu'on a à faire aux formes nouvelles qui se substituent en hématies. En outre, les fig. 114–116 sont les représenteurs du même noyau en trois coupes à

l'épaisseur de 10 Micron, celui de la figure 117 de deux coupes de la même épaisseur de 10 Micron, et quel dernier montre dans le coupe suivant sur celui de la figure encore plus fort le membrane que dans celui de la figure. Mais il y a encore une autre différence et pour montrer cela, je donne dans la figure 120 à voir le sang adulte maternel ; la figure 120 donne à voir le sang nouvellement formé. Il y a bien de différence entre ce sang de la figure 120 et celui des autres figures.

Les figures 126 et 127 représentent deux noyaux géants et la figure 128 un vaisseau sanguin en voie de développement chez la souris commune (Mus musculus albinos) ; on voit bien que ces figures sont du même caractère que nous les avons écrivez chez Jaculus et chez Tupaja, tandis que, chez la dernière espèce d'animal, on rencontre déjà ces formes dans le lieu de l'attachement de l'embryon, voir les figures 5 et 6. Naturellement qu'on voit une sorte de sincytium si les contours des noyaux sont presque disparus, mais je l'ai dit déjà, on voit dans ces amas de petits boules, semblent encore pour la moité chromique, pour la moitié hémoglobique (en ce cas colorés jaunes, comme les hématies plus avancées) *les traces des membranes des noyaux*, voir la fig. 133. Aussi les formes figurant la mitose sont de la même nature, voir la fig. 129 de Tupaja, et les fig. 130–132 de Jaculus.

Il me porterait trop loin de parler beaucoup des préparations du Tarsius spectrum, un insectivore de l'île de Java (le Maki) ; alors je dois me borner à présenter mes lecteurs les figures 134–137, qui donnent le témoignage que dans le jeune placenta de cet animal on rétrouve ce que j'ai déjà montré de Tupaja, Jaculus et Mus musculus ; mais il me faut dire que chez Tarsius, les images sont pour ainsi dire encore plus accentuées et il tire l'attention qu'au milieu du placenta de Tarsius on voit une partie du tissu qui semble être très hémoglobique (peut-être de la couleur jaunâtre ?) et qui est tellement sensible à des colorations avec des matières colorantes acides qu'on ne peut bien le voir clair. Les coupes des préparations étaient un peu trop épais, et je n'avais pas l'occasion pour expérimenter dans cette direction. Mais il ne m'étonnerait pas d'apprendre un jour que cette tache sera également d'une substance

jaunâtre, contenant du fer.

Également on retrouve chez le Jaculus, Mus musculus et Tarsius maint des formes que nous avons rencontré chez Tupaja sous le nom d'uninucléaire leucocyt.

La cultivation de Mus musculus albinos a eu pour moi encore un autre avantage que celui de la comparaison avec le Tupaja. Tous les utéri de la collection d'embryologie étaient conservés dans le picrine-acide sulfurique. De la, pour tenir l'hémoglobine intact je conservais quelques jeunes stades de gravidité de Mus musculus dans le formol à 10 %. Mais ça ne me suffit pas encore, car je voulais voir si je pouvais colorer seulement les noyaux, dans l'espoir de voir l'hémoglobine dans les hématies certainement reconnues comme cela, et dans les petits boules (pas couvert d'une couleur dénaturelle), se changeant dans le noyau de la manière comme j'ai raconté, en hématies.

Pour cela je colorais seulement avec le hémalun et je montais les coupes dans le glycerine-gélatine de KAISER. Maintenant les hématies agées et aussi la cellule de l'hématie nuclée de l'embryon avaient, vu à la lumière du jour, la couleur jaunâtre comme j'avais vu qu'ils aient dans le tissu vivant. Vu à la lumière artificielle, la couleur semble être bleuâtre.

Parce que c'est seulement pour comparaison, je donne ici pas plus que les figures 138–145. Tous ces formes ont la couleur jaunâtre vues à la lumière du jour, aussi la cellule de l'hématie de l'embryon à cette couleur, elles sont donc bien comparable ou égales à celles vu dans le tissu vivant.

La fig. 138 représente la forme presque normale, c.à.d. comme l'hématie adulte, les formes des autres fig.: 139—145 représentent les hématies croissantes, fig. 139—142 ayant plusieurs boules dans les noyaux; les fig. 143 et 145 portent seulement un boule, mais presque de la forme adulte. La fig. 144 montre deux boules dans le noyau dont l'un chez *a* est de forme égale comme celle de chez *b*, quelle dernière est libre, mais tous les deux, *a* et *b*, ont déjà tout à fait *la forme* de l'hématie adulte, pas encore la grandeur.

On doit bien observer que tous les citées formes se changent en hématies qui directement sont comparables avec l'hématie adulte (l'hématie de la mère), c.à.d.

des formes d'hématies anucléées.

Le changement en hématies rouges que subissent les leucocytes chez Tupaja, voir p.ex. la fig. 89, se montre presque en de plus haute degré chez Tarsius, Jaculus et Mus musculus. On voit dans les préparations de ces animaux que sur une grande étendue s'écoulent des sortes de lacunes, comme chez Tupaja, et que ces lacunes sont remplis uniquement avec des leucocytes dans l'état de changement. Je ne donne de cela pas de figures parce qu'ils ressemblent trop à celles de Tupaja, voir la figure 89. Je donne seulement à voir dans la figure 146 une partie d'un tel lacune. Chez *a*, le leucocyt porte la couleur encore des autres noyaux là, chez *b* on voit la couleur qui va se pencher à l'orange-jaune, les autres ont la même couleur que les hématies dans le voisinage. Pour pouvoir nous orienter au besoin de ces figures je veux mémorer qu'on les trouve chez Tupaja no. 673 a^9, Mus musculus 13 a^1 et Tarsius 848 a^5 (*).

HUBRECHT croyait que ces formes chez Tarsius devaient être dérivées des grandes cellules, comparable avec les masses de noyaux chez Tupaja, que nous avons parlé ici haute. Il ne parle pas *de l'origine* de ces grandes cellules, mais il les indique seulement avec un mot, c.à.d.: grand noyau; et il croyait ensuite que des petits noyaux se détachent de ce grand noyau, et que ces petits noyaux, ayant tant soit peu la grandeur d'une hématie, vont devenir les hématies nouvelles. Il voit bien les petits boules que portent ces petits noyaux, *mais il dit que ces petits boules se liquiféent gradatim.* Mais celui qui a bien suivi ma description de ces formes, sait maintenant *que ce sont justement ces petits boules qui se changent en hématies.*

HUBRECHT donne des figures de cela dans sa publication de l'hématopoièse, *mais ces figures représentent des leucocytes.*

En outre j'ai consulté les préparations de Tarsius sur ce point et ce que HUBRECHT a indiqué, on peut le voir aussi dans les préparations des autres animaux cité dans ce thème. Ce ne sont que des Leucocytes, et le nouveau nom qu'il donne à ces formes "Hämatogonien" est presque superflu.

(*) On trouve ces numéros sur les verres qui portent les coupes.

L'institut d'ici possède des préparations microscopiques faites par moi des parties de tissu d'un très jeune stade de gravidité d'un utérus de l'Homo, que le professeur GROSSER de Prague avait envoyé au professeur HUBRECHT.

Dans ces préparations je trouvais la substitution des leucocytes en hématies en divers stades de changement, voir les fig. 147—149. Dans la fig. 149 chez *a* et dans la fig. 148 on voit la forme charactéristique dans le développement d'une hématie que nous avons si beaucoup rencontrée déjà (semblant avoir un trou au milieu).

Quoique ces petits morceaux de tissu furent des coupures bien éloignés du lieu de l'attachement de l'embryon, ils sont néanmoins très remarquables et instructifs.

La formation du sang dans la moelle osseuse.

Parce que j'avais trouvé des formes de leucocytes se changeant en hématies rouges chez Tupaja, Tarsius, Jaculus, Mus musculus et même quelques indications de cela chez Homo, on le trouvait nécessaire d'aller voir la moelle osseuse rouge, afin de constater, si possible, si les formes de leucocytes là seraient peut-être comparables avec les formes de leucocytes trouvés dans le placenta et dans la muqueuse utérine des animaux cités.

A ce but je conservais des pièces de la moelle rouge d'un petit lapin âgé de $5\frac{1}{2}$ mois, dans le formol à 10 %, et je prenais les coupes avec le microtome à une épaisseur de $2\frac{1}{2}$ Microns. Je colorais ces coupes sur trois manières: 1° avec hémalun, 2° avec hémalun, noir de noyau et $\frac{1}{2}$ % HCL; et je montais les coupes de ces deux catégories dans le glycerine-gélatine de KAISER. La troisième manière, que le professeur VAN DER STRICHT m'avait appris, était la coloration spéciale pour ce but, qui est le liquide de MALLORY, qui donne une belle teinte d'orange-jaune seulement aux hématies et aux cellules éosinophiles, quand on excepte leur noyau.

Le résultat était que je trouvais beaucoup de formes comparables ou égales à celles que nous avions trouvées déjà dans le placenta et dans la muqueuse utérine, et les figures 150—160 en donnent quelques représentants. La fig. 154 chez *a* donne une hématie de la grandeur naturelle, tandis que la fig. 155 chez *a* donne à voir un hématoblast, une forme découverte dans l'année 1868 par NEUMANN et BIZZOZERO dans la moelle osseuse.*) On voit entre ces deux une différence colossale. La fig. 152 chez *a*, 154 chez *b*, 157, 158 et surtout 159 ont tous la même couleur que le sang dans leur voisinage. Et on voit aussi les formes charactéristiques avec la tache au milieu, qu'on peut voir lui-même dans les figures. Parce qu'on voit encore dans les fig. 156 et 157 la croissante hématie dans le plasma du leucocyt (lymphocyt) on le voit tout à fait libre dans les fig. 154 chez *b*, 158 et 160. Naturellement en trouvant les petits boules libres ou seuls, on ne peut plus conclure si elles sont sortis d'un leuco- ou d'un lymphocyt.

Avec les fig. 161—165 je présente quelque représentant de la coloration avec le MALLORY. On voit le résultat. Les boules qu'on voit dans le leucocyte de la figure 163 ont déjà la forme d'une hématie. Le leucocyte de la figure 164 s'est divisé en quatre boules, et celui de la figure 165 même en sept.

On n'a pas tardé à observer qu'une forme qu'on trouve à la figure 155 chez *b* pourrait se montrer quand on avait coupé une partie d'une hématie. C'est pour cela que je prenais encore des preuves à avoir des frottis: on peut voir les résultats dans les photogr. fig. 166—169 et les fig. 170—178. Figure 170 représente les hématies adultes là et pour le reste, tout ça se correspond non seulement aux coupures de cette moelle rouge, mais c'est la répétition de ce qu'on nous avons trouvé dans le placenta de Tupaja et de Tarsius et dans la

*) C'est curieux ce que nous trouvons écrit dans un livre didactique d'histologie sur les hématoblastes de NEUMANN; on peut lire là *"une fois notre attention fixée sur cela, nous pouvons les trouver aisément."*

Avant NEUMANN on n'avait donc pas vu ces grandes cellules avec leurs noyaux dans le tissu vivant. Pour cela on ne doit pas s'étonner si beaucoup qu'on n'avait jusqu'ici pas encore vu dans le tissu vivant le changement des formes de leucocytes, quel changement donne de si petites formes de développement.

muqueuse utérine de Jaculus et de Mus musculus. Voir pour comparaison les fig. 23, 24 et 25 et la figure 54 chez *a*..

Mais que de dire des fig. 179 et 180. Dans les préparations on voit de certain qu'on a à faire aux leucocytes, mais il semble d'autre part que leurs parties sont toutes égales aux formes indiqués sous *a* dans qu'on voit de certain des formes d'hématies.

On a aussi objecté que ces formes appartiendraient au celles dans laquelle on voit phagocytose. Mais justement pour repousser cette idée, les frottis pouvaient, s'il était nécessaire, me servir, et je demande : *"voulez-vous m'indiquer le noyau chromatique chez les frottis des figures 164, 165, 171 et 176.* Je recourru aux conclusions de MAXIMOW, qui dit que même encore chez les formes de leucocytes en déformation, sous laquelle il indique les soi-disante phagocytes, *on voit encore le noyau.* De suite mes figures n'ont rien à faire avec phagocytose.

C'est bien dommage que mes photogrammes ne sont pas plus claires, mais néanmoins cela les photogr. fig. 167 et 168 laissent voir, l'une un leucocyt avec quatre boules, l'autre un avec cinq. Celui de la fig. 169 semble être déformé chez la conservation, mais on voit la quatre boules, dans la préparation colorées d'un jaune d'orange très vif et qui appartiennent sans contre-dire au même leucocyt.

Alors on ne peut pas conclure autrement que par dire, qu'on trouve des uninucléaires leucocytes dont les noyaux se changent en des formes multinucléaires et que les boules de ces derniers se changent en hématies rouges.

Changement du sang embryonnaire nucléé en hématies anucléées.

"Cette étude est, sans contredit, une des questions des plus importantes et de plus délicates de l'histologie"; Voir "Le développement du sang dans le Foie embryonnaire" par le Dr. OMER VAN DER STRICHT, Liége 1891, page

47, quatrième alinéa.

Quant au changement du sang embryonnaire (le professeur VAN DER STRICHT appelle ces cellules qui portent un noyau "Erythroblastes") en hématies sans noyaux comme nous les connaissons chez les formes des mammifères adultes, j'ai pu constater que le noyau se résout en restant sur place dans la globule, ce que de tous les préparations montre le mieux le Sorex. La figure 181 représente une partie d'un vaisseau sanguin allantoïde, dans laquelle on voit les noyaux très fractionnés ou représentés seulement par quelques grains. Le noyau ainsi disparu, on ne voit dans le tissu, plus loin dans son développement, que de cellules ou globules grandes, mais sans noyaux, voir la photogr. fig. 182, chez *a*. Alors la grandeur de la globule sans noyaux se diminue et ensuite la globule fait paraître l'hématie de l'individu par un changement qui donne à voir les mêmes formes de laquelle je disais l'avoir trouvé chez Tupaja dans les lacunes, voir les photogr. fig. 183 et 184 chez *a*, en comparaison avec les lacunes de Tupaja photogr. fig. 17, 18 et 19, les fig. 30—35, et avec la fig. 185. Les photogr. fig. 182, 183 et 184 et la figure 185 représentent des parties de vaisseaux sanguins dans la foie de Tupaja.

Le dernier changement donne d'images étranges parce que les figures indiqués, montrent dans les préparations des lignes presque phosphoriques, qui pas se trouvent dans le même niveau ; par là qu'il était si difficile d'en avoir de bonnes photogrammes.

Si je n'avais pas les préparations de Sorex, qui laissent voir directement que le noyau de l'hématie nuclée de l'embryon se résout dans la cellule, voir encore la fig. 181, la pénible question quelle partie de l'hématie nuclée serait prédestinée à devenir l'hématie anuclée doît être résout par d'autres chemins. Car les uns des publicistes disent que c'est le noyau qui quitte la cellule, et devient l'hématie, les autres disent que le noyau quitte la cellule mais que cette dernière deviendra l'hématie, tandis que le noyau se liquéfierait. C'est pour demander aux publicistes de la première catégorie la signifisance de tous ces grandes cellules ou globules sans noyaux qui remplissent tous les vaisseaux sanguins de l'embryon à un certain stade de développement, et quels globules

sont presque deux ou trois fois plus grands que le noyau lui-même ; et qu'on veut croire que les noyaux si fractionnés, dont les parties sont dans des cas si irrégulièrement éloignées l'un de l'autre dans la cellule, seraient en état de devenir une hématie.

Ceux de la deuxième catégorie, qui croyent que le noyau sort la cellule et que cette dernière deviendra l'hématie, je les demande : montrez-moi ces noyaux qui auraient quitté les cellules ? De tous ces millions de noyaux devenus libres en ce cas on ne voit rien dans les préparations. Mais les défenseurs ont encore une flèche sur leur arc en disant que ces noyaux se fractionnent une fois devenus libres, (mais nous avons vu qu'ils se fractionnent déjà en se trouvant encore sur place dans la cellule !) et qu'ils sont dans cet état avalés par.....les phagocytes. Dans ce cas, on doît donc voir quelque chose de cela. M. le professeur VAN DER STRICHT p.ex. donne sur planche I dans les fig. 29—32 de sa publication citée une idée de cela. Mais pour commencer, je doute déjà que le représentant dans sa figure 29 bien est ce qu'il semble. Moi-même j'ai trouvé dans le foie de l'embryon de Tupaja de plus belles exemples, voir les fig. 186—192. Mais pour pouvoir utiliser ces figures en leur faveur, il me semble nécessaire de dire que, après que les noyaux ont quitté les cellules, *ils se réunissent*, c'était autrement impossible qu'on rencontrerait de si grands morceaux comme la figure 189 représente. *Mais les publicistes de la théorie du fractionnement des noyaux hors de la cellule n'ont jamais dit que ces noyaux d'abord se réunisseraient.* En conséquence on a ici à faire à d'autre chose, *car les figures 186, 187 et 188 représentent des noyaux ordinaires*, mais qu'on peut parler ici de chromatolyse, car ces noyaux ne semblent dans les préparations qu' une tache également colorée, et les figures 190, 191 et 192 laissent voir leur destination, qui est que par fractionnement ils se liquéfient. Je crois pour cela qu'on a vu quelques de ces figures citées, et en des cas rares même accompagnée d'un noyau pâle coloré (le noyau du phagocyte à ce qu'on croirait), voir la figure 193 ; mais bien observé on voit dans la préparation que ce noyau se trouve là un peu hors de la zône cytoplasmique et pas se trouve dans le même niveau ; c'est donc par hasard qu'il se

trouve là. En outre presque à côté de cette figure on voit de mêmes noyaux, mais libres, c.à.d. sans cytoplasme ou de petits corps, colorés dans la figure de couleur verte. Il semble donc qu'on a tenu ce que les figs. 186—192 représentent pour le fractionnement du noyau de l'hématie nucléé de l'embryon, ce qui est bien croyable quand on voit p.ex. les fig. 191 et 192 séparées des autres.

Ici on doit faire l'hommage à KÖLLIKER qui déjà a *soupçonné* que *le noyau de l'hématie de l'embryon se résoudrait en restant sur place dans la cellule*, fait ce que nous avons pu confirmer en donnant la preuve.

Cette recherche m'a mené encore plus loin, car, en examinant les coupes d'un embryon de Nycticebus no. 218 du catalogue de la collection, je voyais là tous les hématies nucléées de l'embryon changées en des hématies anucléées. La longueur de cet embryon était, d'après les indications dans le "Normentafel de Nycticebus" par FR. KEIBEL et HUBRECHT, 29 m.m. Vu en comparaison avec no. 115, un foetus de Nycticebus encore intact dans l'alcool, mais dont le rapport dans le catalogue range ce foetus comme être fixé en état de *post partem*, et qui avait une longueur, mesuré du crâne jusqu'au coccyx, de 75 m.m. Par division on obtient 75 : 29=2.58 avec une petite fraction. Alors je concludais de cela que le sang nucléé de cet embryon no. 216 était changé en du sang anucléé un peu aprés la moitié de la durée de la vie intra-utérine.

Dans les livres didactyques on ne peut lire autrement qu'on ne savait mieux que, l'embryon étant né, avait du sang anucléé, comme les ont les mammifères adultes.

Voulant voir si le Nycticebus avait donné une indication plus précise pour cela je me mets en communication avec le professeur dr. B. J. KOUWER, le directeur de la clinique gynaécologique à Utrecht, qui avait bien la bonté de me donner un Foetus de l'Homo conservé dans le Formol, et qui avait l'aspect d'être bien conservé. Prof. KOUWER croyait l'âge de ce foetus à être de $5\frac{1}{2}$ mois.

Mesuré par moi d'après le "Kurve de Michaelis", voir la fig. 148, page 206, dans "Die Entwicklungs-Geschichte des Menschen, von KEIBEL und MALL,

Erster Band, Leipzig 1910", je trouvais que l'âge donné par prof. KOUWER à ce foetus était juste.

Les coupes à $7\frac{1}{2}$ Micron, fait d'un part de la corde ombilical et d'un part du foie de ce foetus faisaient voir une conservation qui permet bien à faire une conclusion du tissu, et je voyais ensuite que les vaisseaux sanguins là *avaient le sang anucléé.* Mais, parce que je trouvais parmi les hématies encore des boules plus grandes que les autres, je peux conclure *que le changement de l'hématie nucléé en hématie anucléé chez Homo est fini à la fin du 5ième mois de la vie intra-utérine.*

Conclusions Generales:

1e.: On trouve chez Tupaja dans les jeunes stades de gravidité une substance d'une couleur jaunâtre, donnant la réaction sur fer et qui semble d'avoir contact avec les noyaux, même avec celui des glandes de la muqueuse (formes de leucocytes), qui plus tard forment des hématies;

2e.: Dans le placenta et, chez d'autres Mammifères encore dans la muqueuse utérine, prennent naissance des hématies qui directement sont comparables à celles de la mère (hématies des Mammifères adultes, anucléées), par changement du contenu des noyaux géants, noyaux ordinaires et des formes de leuco- et des lymphocytes;

3e.: Dans le placenta et dans la muqueuse le lymphocyte donne seulement une hématie, le leucocyte deux jusqu'à cinq;

4e.: Hématogonien ne sont que des formes changées de leucocytes uninucléaires;

5e.: Les noyaux géants qu'on trouve dans le placenta ou dans la muqueuse utérine sont formés par réunion de quelques noyaux ordinaires dont les parties de leurs membranes au côté extérieur cherchent contact et forment une membrane unique autour de ce noyau géant;

6e.: Beaucoup de formes des noyaux qui se changent en hématies prennent l'air d'être des formes de mitose;

7e.: Dans la moelle osseuse rouge, il y a des hématies blanches (Leucocytes)

qui se changent en hématies rouges, mais le changement de ces leucocytes uninucléaires est précédé par un changement en leucocytes multinucléaires ;

8e. : Chez l'embryon les hématies anucléées prennent naissance parce que les noyaux des hématies nucléées de l'embryon se liquifèent en restant sur place dans la cellule. Ce changement se divise en deux stades. Le premier fait disparaître le noyau par liquéfaction, de sorte qu'on ne rencontre dans les vaisseaux sanguins de l'embryon que de grandes cellules ou cercles sans noyau. La deuxiéme change ces cellules ou cercles en des hématies de la grandeur naturelles comme on les trouvé chez les mammifères adultes ;

9e. : Chez Homo on trouve les hématies nucléées de l'embryon changées en hématies anucléées (sans noyaux) à la fin du cinquième mois de la vie intra-utérine ;

10e. : De la conclusion, nommée sous 6e, va suivre que chez les mammifères adultes aussi des formes de leucocytes prennent part au renouvellement du sang.

En attendant je commençais à lire ce que les écrivains érudits des dernières années ont publié sur ce chapitre.

Deux d'entre eux attirèrent spécialement mon attention.

1e. Je trouve dans le Journal de l'Anatomie et de la Physiologie, année 1913, part 49 sur page 41, un article par le dr. ONIMUS, intitulé : Expériences sur les leucocytes ; Diapédèse et Phagocytose, en l'avant-propos : "les leucocytes ou globules blancs représentent réellement les éléments salutaires de l'organisme. Ce sont eux qui saisissent les microbes vivants et qui les dévorent avec voracité. Ainsi s'exprime METCHNIKOF, mais, comme nous le verrons plus loin, en discutant son opinion, *elle est des plus douteuses*" (spacié par moi, de Gr.).

La conclusion de cet article, écriture spirituelle et scientifique à la

fois, est qu'il rejette la phagocytose pour les animaux de premier ordre.

Pour moi il est encore d'importance qu'il dit sur page 70, règle 11 d'en bas: "Quant au leucocytes que l'on trouve autour des capillaires, *nous avons montré dans le* chapitre précédent *qu'ils se forment sur place* (spacié par moi, de Gr.).

2e. Le deuxième écrivain qui m'a frappé encore plus est le prof. ED. RETTERER. Ses articles sur l'hématopoièse m'ont bien intéressé. Mais il me semblait à première vue qu'il y avait une différence entre une partie de ses conclusions et les miennes. Car celui qui aura la bonté de lire la description de moi sur l'hématopoièse et les conclusions générales peut voir que je ne peux pas accepter la conclusion de M. le prof. RETTERER: que l'hématie de l'animal adulte vient du noyau. Cette définition serait pour moi un peu étroite, si le prof. RETTERER voudrait dire avec cela: *l'hématie d'origine* de l'animal adulte.

Mais en jugeant que M. le prof. Retterer ne vient d'étudier que le changement en hématies des noyaux (c.à.d. des lymphocytes) de l'animal adulte et qu'en ce cas on ne trouve que seulement les lymphocytes et les leucocytes se changent en hématies, je peux comprendre sa conclusion, car c'est en ce cas seulement le lymphocyte qu'il a vu transformé en *une seule hématie*. L'hématie d'origine du mammifère adulte c'est l'hématie de l'embryon, qui est composée d'une cellule avec un noyau. Ce noyau, je l'ai dit déjà, se résout dans la cellule, et cette dernière va former l'hématie sans noyau.

Dans ma préface on aura lu que j'avais envoyé au prof. RETTERER l'article privé de moi, rédigé dans la langue allemande. Quelques mois après, M. RETTERER m'envoie e.a. un exemplaire des Comptes Rendus des Scéances de la Société de Biologie, Séance du 2 juin 1917 (mes remerciements à M. le professeur RETTERER pour cette communication), dans lequel je lis que M. RETTERER, après avoir lu mon article, a commencé à étudier les mêmes organes que moi j'ai étudiés, c.à.d. L'utérus gravide et la moelle osseuse rouge, et il écrit sur pag. 553: "Résultats—Pour la

muqueuse de l'utérus gravide, comme pour la moelle osseuse, M. de Groot et moi-même, nous arrivons au même résultat général : l'hématie provient du noyau ; nous différons sur certains détails évolutifs, et nous employons des termes autres pour désigner un seul et même élément."

Pour vérifier la conclusion de ce nouvel article de M. le professeur RETTERER : "l'hématie des Mammifès adultes n'est pas une cellule qui a perdu son noyau ; elle correspond au seul noyau d'une cellule dont le corps cellulaire a disparu par fonte," il faut relire ce que j'avais déjà observé sur le changement de l'hématie d'origine des Mammifères, c.à.d. l'hématie de l'embryon. Je puis bien accepter une conclusion qui dit : *"que le renouvellement du sang des Mammifères adultes se passe aussi par le changement en hématies du noyau des leucocytes et des lymphocytes."*

Peut-être plus tard je reviens à cet article du professeur RETTERER. Mais, parce que je croyais de n'avoir été plus clair dans mon article dans la langue allemande, j'ai fait une traduction de cet article dans la langue française(mais sans y ajouter les Figures) et je l'ai envoyé à M. RETTERER avec la prière de bien vouloir le donner une place dans un journal français.

Mais maintenant, que M. le prof. HATTA veut m'aider à publier mes plus larges écrits, accompagnés de tant de figures explicatives mais absolument nécessaires au but, l'article envoyé à M. le professeur RETTERER peut faire le service d'être l'introduction.

UTRECHT, décembre 1917.

EXPLICATIONS DES PLANCHES.

Fig. 1. Utérus gravide de Tupaja no. 673, grandeur naturelle.

„ 2. Glandes de la muqueuse avec la substance jaunâtre Tupaja no. 241 a^1, coupe 2 du rang IV. Objectif 7 a.

„ 3. Oeuf de Tupaja no. 145 a^2 coupe 18 du r. I. Extrait de la planche IV, fig. 4 de HUBRECHT "Ueber die Entwickelung von Tarsius und Tupaja."

„ 4. Photogramme du lieu prédisposé à l'attachement de l'embryon. Tupaja 27 a, coupe 4, r. III.

„ 5–6. *) Noyaux gigants dans le trophoblast, nouvellement attaché à l'épithel de l'utérus de Tupaja.

„ 7. Masse de noyaux dans la muqueuse de Tupaja.

„ 8–11. Parties d'une masse de noyaux dans la muqueuse de Tupaja.

„ 12. Petite masse de noyaux de Tupaja.

„ 13. Noyau avec quatre hématies en développement de Tupaja.

„ 14. Petite masse de noyaux de Tupaja.

„ 15–16. Noyaux, se substituant en hématies de Tupaja.

„ 17–19. Photogramme des Lacunes dans le placenta de Tupaja.

„ 20. Noyaux se substituant en hématies dans une Lacune de Tupaja.

„ 21. Leucocytes dans une Lacune de Tupaja.

„ 22–45. Leucocytes se substituant en hématies dans les Lacunes de Tupaja.

„ 46. Petite masse de noyaux se substituant en hématies (Tupaja).

„ 47. Parties libres de noyaux, presque de vrais hématies (Tupaja).

„ 48. Parties libres de noyaux d'un part d'une Lacune chez Tupaja.

„ 49. Parties libres de noyaux d'un part d'une Lacune chez Tupaja.

„ 50–53. Noyaux (Tupaja).

„ 54. Noyaux (leucocyt) avec quatre boules, à droite une forme d'hématie

*) Tous les figures dessinées sont projetés à l'aide du prisma de CARL ZEISS et l'objectif 9; mesurées à l'aide du scala sur verre de ZEISS, où un millimètre est divisé en 100 part, les figures dessinées ont un agrandissement pour cinq cents fois.

en développement. (Tupaja).

Fig. 55–60. Noyaux avec parties en développement en hématies (Tupaja).

„ 61. Parties libres qui ont la forme d'une hématie (Tupaja).

„ 62–75. Parties de noyaux, se développant en hématies (Tupaja).

„ 76. Lacune avec des hématies et avec un Leucocyt ; lacune de Tupaja.

„ 77. Lymphocyt ? se substituant en hématie. (Tupaja).

„ 78–85. Leucocytes se changeant en hématies, dans les cavités des glandes utérines. (Tupaja).

„ 86. Leucocytes déjà substitués en hématies dans un cavité d'un glande (Tupaja).

„ 87. Leucocytes déjà substitués en hématies dans un cavité d'un glande (Tupaja).

„ 88. Pseudo-mitose. (Tupaja).

„ 89. Lacune plein de leucocytes (Tupaja).

„ 90–92. Noyaux, substitués en hématies. Jaculus.

„ 93. Partie d'un vaisseau sanguin. Jaculus.

„ 94–95. Vaisseau sanguin en se développant et montrant des Nucléï libres. Jaculus.

„ 96–101. Noyaux géants, contenant des hématies en croissance, Jaculus.

„ 102. Noyau acidophile (Jaculus).

„ 103–106. Noyoux géants, montrant de divers stades de développement des hématies. Jaculus.

„ 107. Quatre noyaux, entourés d'une membrane cellulaire (Jaculus).

„ 108–110. Grands noyaux en voie de former un noyau géant (Jaculus).

„ 111–112. Noyaux géants avec deux Nucléoli (Jaculus).

„ 113. Cellule contenant deux grands noyaux avec des boules (Jaculus).

„ 114–116. Noyau géant, montrant bien les diverses stades de développement des hématies (Jaculus), se montrant en trois coupes.

„ 117. Noyau géant montrant les formes d'hématies plus avancées dans leur développement, se montrant dans la préparation en deux coupes. (Jaculus).

Fig. 118. Noyau géant avec membrane intact mais remplis d'hématies, se trouvant dans la bordure de la chambre de l'embryon. Jaculus.

„ 119. Noyau géant (Tupaja).

„ 120. Partie d'un vaisseau sanguin maternel. Jaculus.

„ 121. Partie d'un vaisseau sanguin avec du sang nouvellement formé. Jaculus.

„ 122. Photogramme d'un noyau géant. Jaculus.

„ 123. Photogramme de la réunion des noyaux. Mus musculus.

„ 124. Montrant que le nucléus sort le noyau. Jaculus.

„ 125. Nucléus libre, mais divisé en petits boules. Jaculus.

„ 126. Montrant l'origine d'un noyau géant. Mus musculus.

„ 127. Noyau géant substitué en hématies. Mus musculus.

„ 128. Développement d'un vaisseau sanguin. Mus musculus.

„ 129. Pseudo-mitose. Tupaja.

„ 130–132. Pseudo-mitose. Jaculus.

„ 133. Montrant une sorte de syncitium où on voit encore des traces des membranes des noyaux. Mus musculus.

„ 134. Noyau géant. Tarsius.

„ 135–137. Montrant l'origine des noyaux géants, Tarsius.

„ 138. Grosseur normale d'une hématie adulte, Mus musculus.

„ 139. Noyau avec trois boules } colorées comme le sang adulte.
„ 140–141. Noyaux avec plusieurs boules } Mus musculus.

„ 142–145. Diverses stades de développement des hématies, Mus musculus.

„ 146. Développement d'un vaisseau sanguin par des Leucocytes. Mus musculus.

„ 147. Leucocyt changé en hématies. Homo.

„ 148. Deux hématies en développement dans un noyau. Homo.

„ 149. Hématies en diverses stades de développement. Homo.

„ 150–153. Leucocytes en se substituant en hématies. Lepus. Moelle osseuse.

„ 154. Hématie adulte et trois hématies en développement. Lepus. Moelle osseuse.

Fig. 155. Deux Hématoblastes et deux petites hématies. Lepus, moelle osseuse.

„ 156. Hématie en développement, presque libre. Lepus. Moelle osseuse.

„ 157. Deux hématies dont le petit se trouve dans le plasme. Lepus. Moelle osseuse.

„ 158. Une hématie presque de la grandeur naturelle, libre. Lepus. Moelle osseuse.

„ 159. Deux hématies colorées comme les adultes. Lepus. Moelle osseuse.

„ 160. Hématie libre, tout à fait ayant la forme connue. Lepus. Moelle osseuse.

„ 161–165. Différentes formes de changement de Leucocytes en hématies. Lepus. Moelle osseuse.

„ 166. Photogr. Trois boules presque libres. Les deux en haut colorés jaune, comme les adultes. Lepus. Frottage de la moelle osseuse.

„ 167. Photogr. Quatre boules dans un leucocyt. Lepus. Frottage de la moelle osseuse.

„ 168. Photogr. Cinq boules dans un leucocyt. Lepus. Moelle, frottage.

„ 169. Photogr. Trois boules dans un leucocyt et un plus près, colorés très vivement jaunes comme les hématies. Lepus. Moelle. Frottage.

„ 170. Hématies adultes, frottage de moelle oss. de Lepus.

„ 171. Leucocyt avec trois boules. Frottage de moelle oss. Lepus.

„ 172. Leucocytes, livrant de diverses stades de développement d'hématies. Frottage de moelle oss. Lepus.

„ 173. Noyau de leucocyte, divisé en cinq boules. Frott. id.

„ 174–175. Deux stades de développement d'hématies. Frott. de la moelle oss. Lepus.

„ 176. Trois boules colorés ayant la même couleur que les hématies adultes. Frottage de la moelle oss. Lepus.

„ 177. Trois boules colorés comme les hématies adultes, dont deux se trouvent encore dans le plasme. Frottage de la moelle oss. Lepus.

„ 178. Quatre hématies en diverses stades de développement. Frottage de

la moelle oss. Lepus.

Fig. 179. Cinq hématies presque dans le même stade de développement. Chez *b* on reconnaît dans la préparation le leucocyte. Mus musculus.

„ 180. Deux boules, qu'on reconnaît dans la préparation comme le noyau d'un leucocyte. Mus musculus.

„ 181. Le part d'un vaisseau sanguin de l'embryon de Sorex, où les noyaux sont fractionnés.

„ 182. Photogr. Des boules sans noyaux dans un vaisseau sanguin dans la foie de l'embryon. Tupaja.

„ 183. Photogr. Les boules ou globules sans noyaux dans le deuxième changement pour devenir l'hématie de l'individu. Vaisseau sanguin dans le foie de l'embryon de Tupaja.

„ 184. Photogr. Le même vaisseau sanguin de la fig. 183, mais plus loin, où les globules en changement prennent la même grandeur que les hématies adultes de la mère aient, et comparables avec celles qu'on voit dans les lacunes de Tupaja.

„ 185. Partie d'un vaisseau sanguin dans le foie de l'embryon de Tupaja. Deuxième changement des globules.

„ 186. Noyau chromatique fractionné dans le foie de l'embryon de Tupaja.

„ 187. Plus grand noyau chromatique fractionné, dans le foie de l'embryon de Tupaja.

„ 188. Deux noyaux dont l'un est fractionné, dans le foie de l'embryon de Tupaja.

„ 189. Grand noyau déformé, dans le foie de l'embryon de Tupaja.

„ 190. Noyaux fractionnés, dans le foie de l'embryon de Tupaja.

„ 191. Noyau fractionné, et fractures d'autres noyaux dans le foie de l'embryon de Tupaja.

„ 192. Fractures presque liquéfiés dans le plasme, dans le foie de l'embryon de Tupaja.

„ 193. Figure faussement semblable à ce qu'on nomme phagocyte; dans le foie de l'embryon de Tupaja.



Groot del.

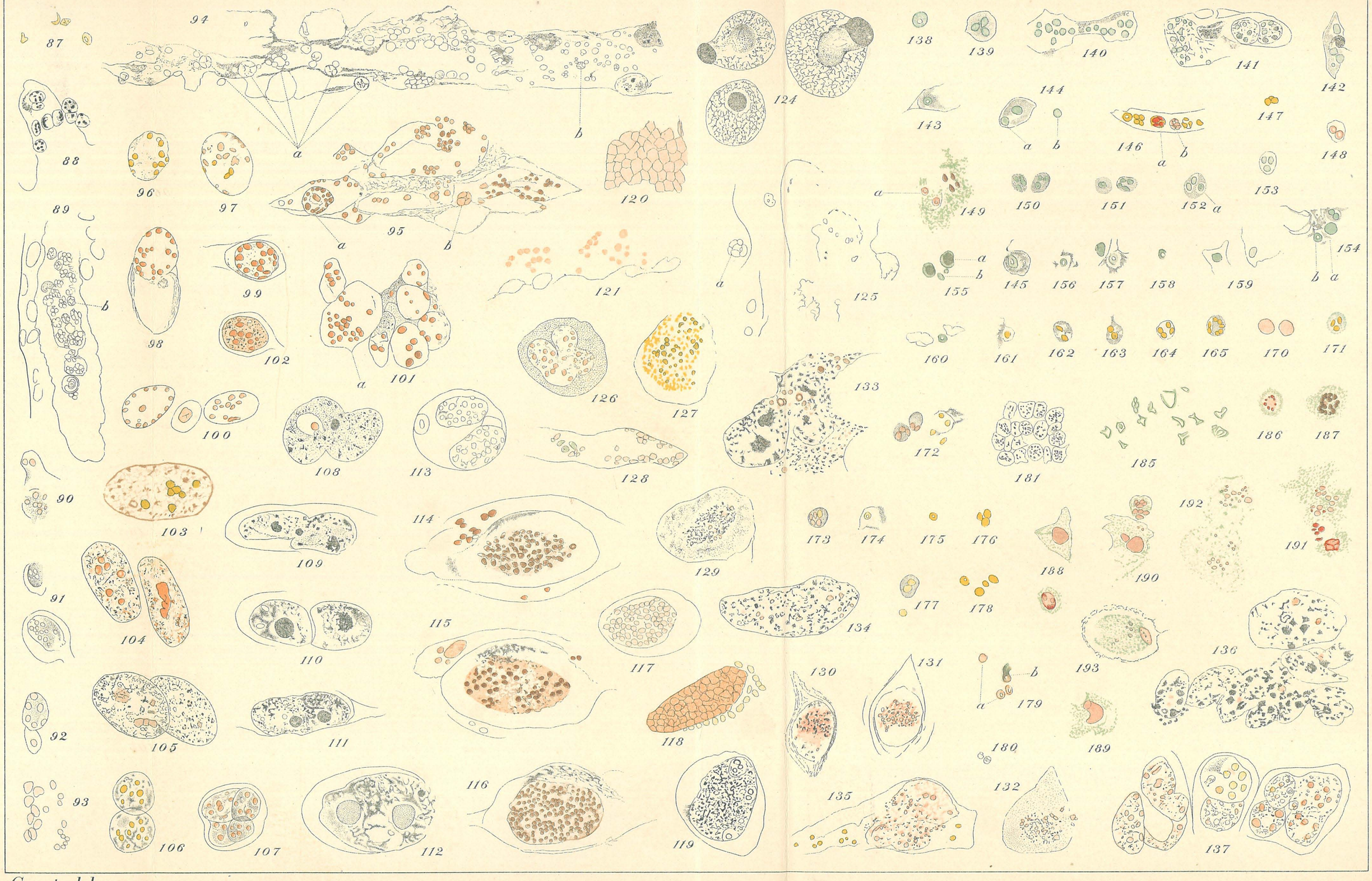
87
94
a
b
88
96
97
95
a
b
120
124
138
139
140
141
142
143
144
a
b
146
a
b
147
148
89
a
149
150
151
152
a
153
154
b
a
b
98
99
102
101
a
121
a
125
155
a
b
145
156
157
158
159
160
161
162
163
164
165
170
171
100
108
113
126
127
128
133
172
181
185
186
187
90
103
109
114
129
173
174
175
176
188
190
192
191
91
104
110
115
117
134
177
178
193
136
92
105
111
118
130
131
a
b
179
180
189
93
106
107
112
116
119
135
132
137

Groot del.

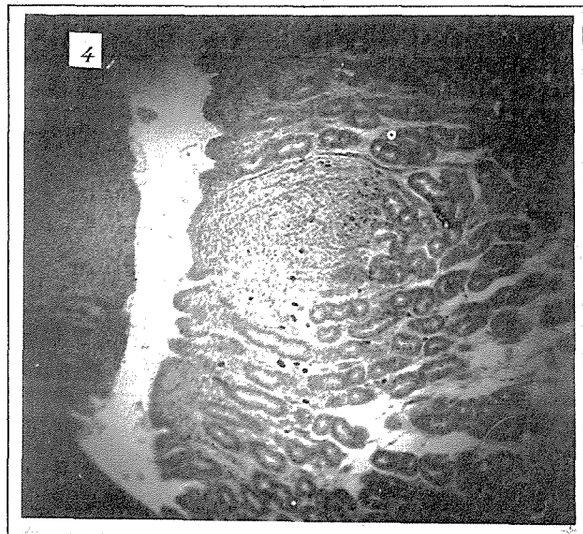

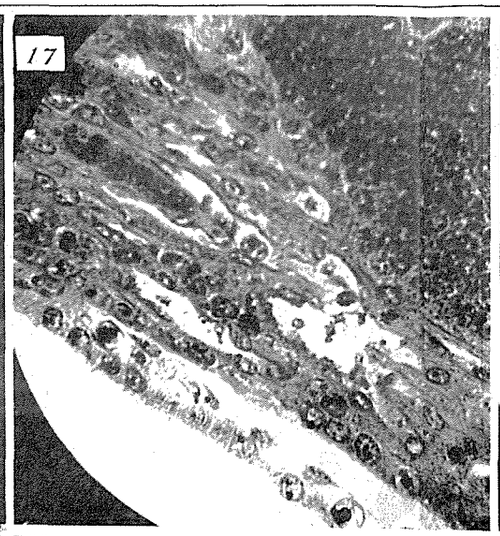

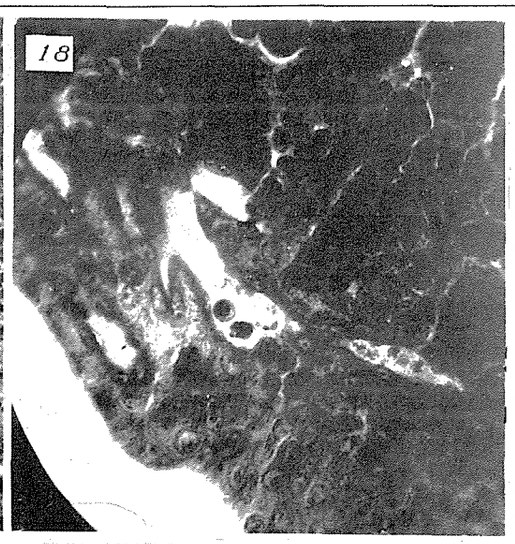

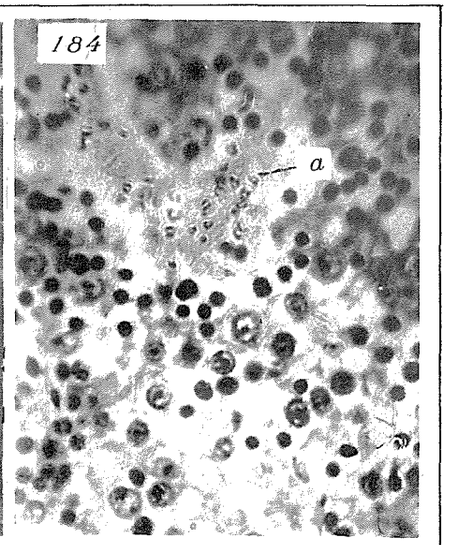

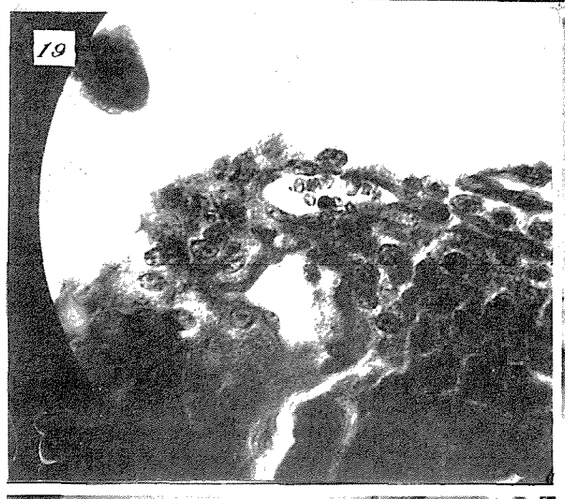

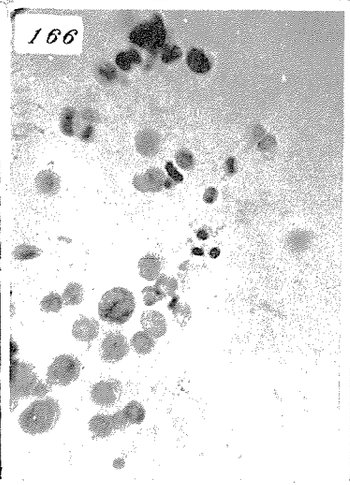

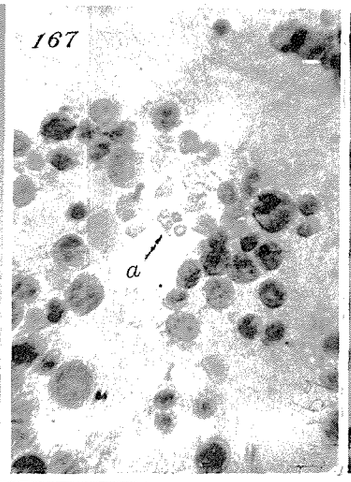

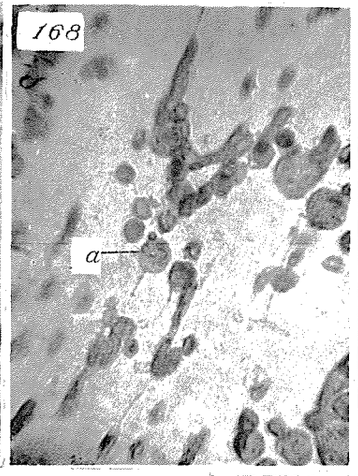

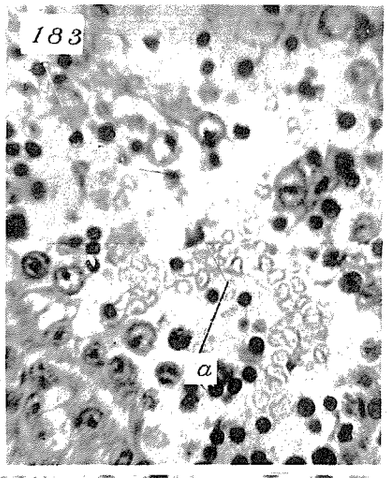

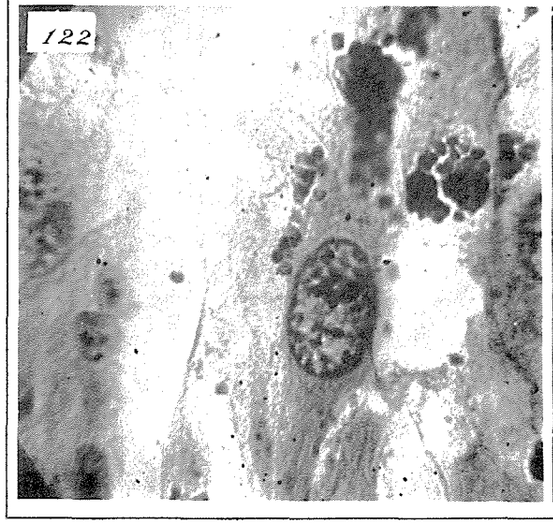

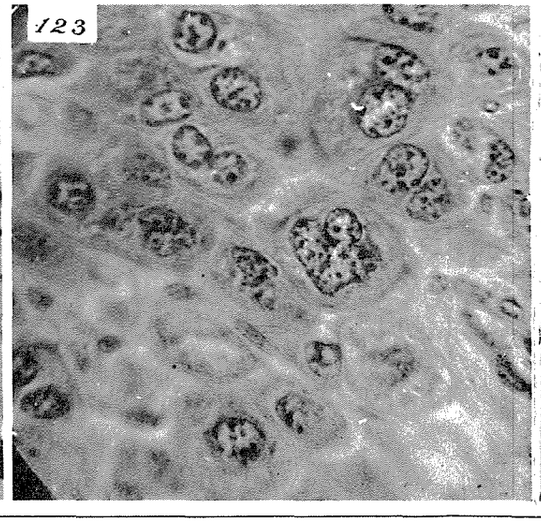

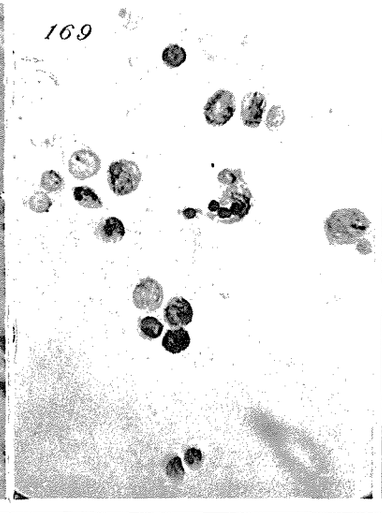

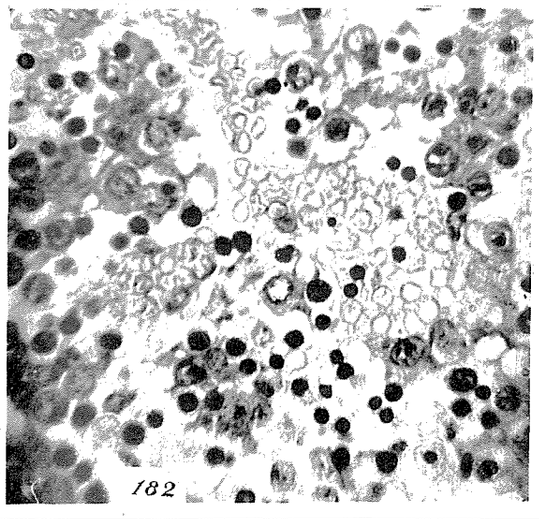

Groot photo.