HOKKAIDO UNIVERSITY

Title	Über die Entstehung des Corpus luteum beim Kaninchen
Author(s)	KURASHIGE, Shiro
Citation	Journal of the College of Agriculture, Hokkaido Imperial University, Sapporo, Japan, 20(1), 1-47
Issue Date	1927-06-01
Doc URL	http://hdl.handle.net/2115/12609
Type	bulletin (article)
File Information	20(1)_p1-47.pdf

Instructions for use

Hokkaido University Collection of Scholarly and Academic Papers : HUSCAP

Über die Entstehung des Corpus luteum beim Kaninchen

Von

Shiro KURASHIGE

(Aus dem zoologischen Institut der Universität Sapporo)

Hierzu 2 Textfigure und 4 Tafeln

Einleitung

In Bezug auf die Entstehung des Corpus luteum liegt uns eine große Menge Literatur vor, die seit langem von verschiedenen Autoren zusammengetragen worden ist. Abgesehen von früheren vereinzelten Angaben, die v. BEAR (1827), BISCHOFF (1842), PFLÜGER (1863), WALDEYER 1870, 1871) u. a. gemacht haben, beschäftigt man sich seit 30 Jahren ununterbrochen mit diesem Problem, wie man aus dem Literaturverzeichnis sofort ersehen kann. Nichtsdestoweniger sind seither die Meinungen darüber noch nie in Einklang gekommen, ja sie gehen vielmehr ziemlich weit auseinander.

Die Frage besteht, wie man neuerdings aus verschiedenen Angaben schliessen kann, schliesslich darin, ob die Luteinzellen dem Follikelepithel ihre Entstehung verdanken oder von den cellularen Elementen der Theca folliculi oder von den beiden Quellen abzuleiten sind. Eine eingehende Untersuchung über die Bildungsphasen der fraglichen Gebilde, die die Trächtigkeitsperiode und weitere Stadien umfassen, fehlt aber bis heute.

Die vorliegende Arbeit wurde unternommen, um wenn möglich, diese Frage klarzulegen. Von diesem Geschichtpunkte aus wurde das Material, das allein aus Kaninchenovarien besteht, so sorgfältig gesammelt, daß es schließlich einen lückenlosen Überblick über die Bil-

[Jour. Coll. Agr., Hokkaido Imp. Univ., Sapporo. Vol. XX Pt. 1. June, 1927.]

dungsphasen des Gebildes gewährt. Aus demselben Grunde wurden auch eine möglist grosse Anzahl Ovarien von ein und derselben Spezies, nämlich dem Kaninchen gesammelt.

Was das Material anlangt, so bestand es aus den folgenden 5 Klassen von Ovarien: a) solchen mit reifen Follikeln; b) solchen mit frisch abgeplatzten Follikeln, die dementsprechend annähernd das Proliferationsstodium MEYERS (1911) vertreten; c) solchen mit Corpus luteum, die eben glandulär metamorphosieren und weiter in Bildung begriffen sind, uns somit das Vasculationsstadium MEYERS vorstellen; d) denjenigen, die die ausgebildeten sowie degenerierenden Luteinkörper enthalten und demgemäss dem Blütestadium MEYERS entsprechen, das in das Stadium der Rückbildung übergeht; und endlich d) denjenigen, bei denen Corpora lutea atretica und Corpora lutea haemorrhagica vorhanden sind.

Die Exemplare der 1. Klasse wurden aus 4 Individuen entnommen, die, von der Kreuzung an gerechnet, nach achteinhalb bis 13 Stunden geschlachtet wurden; diejenigen der 2., 3. und 4. Klasse wurden aus 5, 22 resp. 16 Individuen entnommen und nach Verlauf von 10–14, 15–60 Stunden bzw. 8–16 Tagen von der Kopulation an getötot, während die der 5. Klasse aus Individuen entstammten, bei denen die Tötung nach 17–44 Tagen erfolgte.[1]

Die Tötung geschah entweder durch Ersticken mit Chloroform oder durch Verblutung aus den Carotidenarterien, die zu diesem Zweck angeschnitten wurden. Die Ovarien wurden so schnell wie möglich mitsamt dem bekleidenden Peritoneum mit scharfen Scheren herausgeschnitten und sofort in Fixierungsflüssigkeiten getan.

Als Fixierungsmittel kamen zum Gebrauch starke FLEMMINGsche Lösung, modifiziertes BOUINsches Gemisch, ZENKERsche Lösung und 10%ige Formollösung.

Die Objekte, die mässig dick geteilt wurden, verweilten sowohl in den FLEMMINGschen als auch BOUINschen Flüssigkeiten 24–28 Stunden lang je nach ihren Dimensionen und wurden mit reinem Wasser gut ausgewaschen, um darauf in 90%igem Alkohol aufbewahrt zu werden. Bei der Fixierung mit ZENKERscher Lösung verweilten die Objekte 24 Stunden darin, während sie in Formol 24–32 Stunden blieben; die

1) Werden im folgenden die Follikel 8, 10, 14-...stündige oder 1, 2, 3-...tägige gennant, so ist damit gemeint, dass die Individuen, von denen die einzelnen Follikel entnommen wurden, nach den betreffenden Stunden oder Tagen von der Kreuzung an getötet wurden.

nachträgliche Behandlung bei beiden Fixierungsmitteln war die gleiche wie bei den zwei oben genannten.

Vor der Paraffindurchtränkung, die wie gewöhnlich im Thermostat geschah, wurden die Objekte entweder mit Chloroform oder Xylol durchtränkt. Beim Schneiden kam SCHANZEsches Mikrotom zum Gebrauch, wobei die Objekte meistens 10 seltener 5 μ dick zerlegt wurden. Schnittserien wurden nach HEIDENHAINscher Wassermethode ausgebreitet.

Zur Demonstration der Kernteilung wurden die Schnitte mit 1%iger Safraninwasserlösung nach DE WINIWARTER und SAIMONT und mit HEIDENHAINschem Eisenhaematoxylin gefärbt; im letzteren Falle wurde die Nachfärbung meistens mit Eosin oder Congorot ausgeführt. Die mit FLEMMINGscher Flüssigkeit fixierten Objekte wurden 24 Stunden lang in Safraninlösung nach DE WINIWARTER und SAIMONT getaucht, um darauf mit Wasser gut ausgewaschen und dann in absoluten Alkohol gebracht zu werden; der Erfolg ergibt, dass intensiv rot gefärbtes Chromatin äusserst deutlich differenziert ist. Ausser den mit FLEMMINGscher Flüssigkeit fixierten Schnitten kamen mit 10%igem Formalin fixierte Objekte in Gebrauch, die mit Wasser 24 Stunden ausgewaschen, gefroren geschnitten und mit Sudan III gefärbt wurden. Für Nachweisung der Gitter- oder Septenfaser eignen sich die mit Formalin fixierten Objekte, die teils in Paraffin eingebettet, teils gefroren geschnitten und nach BIELSCHOWSKIscher Silbernitratmethode behandelt wurden, besser. Die Fasern traten durch MALLORYsche und VAN GIESONsche Dreifachfärbung ebenso gut hervor; gelegentlich kam mit gutem Erfolg DELAFIELDsches Haematoxylin zum Gebraueh.

Etwaige Dimensionen der einzelnen Luteinkörper können freilich durch die Zahl der Schnitte, in welche das Gebilde geteilt ist, bezeichnet werden, da die Dicke der Schnitte bekannt ist. Aber in der vorliegenden Arbeit hat man deren Wert V durch die folgende Formel noch genauer ausgerechnet:

$$V = \int_{o}^{h} A dx,$$

indem man jeweils eine gewisse Zahl Schnitte eine Scheibe darstellen ließ; dabei h=Höhe jeder Scheibe; x=Zahl der Schnitte, die eine Scheibe ausmachen; und A=Dimension der Scheibenfläche. Hierbei hat man als Wert von h 10 oder 5 genommen, je nachdem die

Schnitte der betreffenden Serien 10 oder 5 μ dick waren, und den Wert von A nach der SYMPHSONschen Methode ausgerechnet.

Ich fühle mich verpflichtet, meinem verehrten Lehrer, Herrn Prof. Dr. S. HATTA an der Universität Sapporo, der mir nicht nur die Anregung zu dieser Untersuchung gab, sondern auch beständig mit Rat und Tat an meiner Arbeit teilnahm, bei dieser Gelegenheit meinen verbindlichsten Dank auszudrücken. Es sei mir auch gestattet, Herrn Prof. Dr. K. OGUMA, der mir in technischen Dingen zur Seite stand, meinen herzlichen Dank auszusprechen.

Bevor ich meine eigenen Befunden behandle, möchte ich die bestehenden Ansichten über die Entstehung des gelben Körpers berücksichtigen. Soweit mir bewusst ist, bleibt, wie bei andern Säugern, auch beim Kaninchen die Frage danach noch offen; nach einer Ansicht entstehen die Luteinzellen ausschliesslich aus den zurückbeibenden Granulosazellen, während die Vertreter der andern Ansicht behaupten, dass ihr Material durch die Zellen der Theca interna geliefert wird, indem die Granulosazellen total rückgebildet werden.

Die Epitheltheorie, wie man die einen Granulosenursprung annehmende Auffassung nennen kann, ist durch die meisten Forscher, die sich mit der Frage beschäftigten, wie v. BAER (1827), PFLÜGER (1863), SOBOTTA (1897), HONORÉ (1899, 1909), COHN (1903), IOKA (1916) u. a. vertreten, und zwar war SOBOTTA der erste, der das Objekt mittelst moderner Technik eingehend untersucht hat; namentlich ist seine Arbeit dadurch ausgezeichnet, dass ihm nicht nur ziemlich zusammenhängenden Bildungsstadien zur Verfügung gestanden haben, sondern dass unter seinem Material auch das jüngste Stadium, welches allein von positiver Seite auf die Frage nach dem Ursprung der Luteinzellen Aufschluss gibt, vertreten war. SOBOTTA konstatiert, dass nach der Follikelabplatzung die Granulosazellen grösstenteils zurückbleiben, so gar gehen sie nicht zu Grund, sondern bestehen fort, um sich unter wiederholter mitotischer Vermehrung durch einfaches Hypertrophieren in die Luteinzellen umzubilden. Die mitotische Vermehrung dauert eine Zeit lang, ist aber fast ausschliesslich auf frühere Stadien beschränkt und inzwischen schwinden die Zellen der Theca interna als solcher bis auf letzte Reste, die sich in Wirklichkeit allmählich in jene Bindegewebs-

zellen umbilden, die dem Stroma des zukünftigen gelben Körpers Ursprung geben.

Was die Zellen von Theca externa betrifft, so nehmen sie nach SOBOTTA an der Bildung des Stroma des Corpus luteum keinen Anteil. Die Kapillaren, die späterhin im Corpus luteum vorkommen, stammen von denen der Theca interna her, indem sie darein hineinwachsen.

So weit oben angeführt wurde, stimmen alle Vertreter der Epiheltheorie ziemlich gut miteinander überein; nur HONORÉ nimmt an, dass eine Anzahl der inneren Thecazellen die Luteinschicht von aussen umstellend später noch erkennbar sind und dass sogar diejenigen der Theca externa teilweise an der Bildung des gelben Körpers teilnehmen.

Was die Thecatheorie, nach welcher die Luteinzellen durch die Theca interna geliefert werden, anlangt, so sind nur BISCHOFF (1842) und HIROSE (1919) zu nennen, so weit Kaninchenovarien in Betracht kommen. Ohne irgend einen positiven Befund aufzuweisen, behauptet der letztere Autor denn auch, dass die Luteinzellen nichts anderes als die hypertrophierten und hyperplasierten Zellen der Theca interna sind, während die Gitterzellen durch die Bindegewebsfasern vertreten sind, mit denen die Theca von Anfang an durchwebt ist. Nach SOBOTTA betont BISCHOFF, „bekanntlich im Gegensatz zu C. E. v. BAER ausdrücklich die Abstammung des Corpus luteum vom Follikelepithel."

Daraus geht hervor, dass die Entstehung der Luteinzellen noch nicht aufgeklärt ist: es fragt sich noch, ob die Zellen ausschliesslich Granulosaursprungs sind, oder aus der Unwandlung der Thecazellen entstehen, oder beiden Quellen zusammen ihre Bausteine verdanken. Das vorliegende Thema besteht mithin in der Aufgabe, positiven Aufschluß auf diese Frage zu geben.

Dabei kommt endlich auch die Ovulation in Betracht, die mit der Bildung des Corpus luteum und dem Zeitpunkt, mit welchem sie anfängt, in engem Zusammenhang steht. Nach BARRY (1839), HEAP (1905), REGAUD et DUBREUIL (1908) u. a. findet die Eiabgabe beim Kaninchen nicht spontan, sondern erst unter dem Einfluss der Begattung statt, eine Ansicht, die durch das von YAMANE (1921) mit prachtvollem Erfolg ausgeführte Experiment völlig bestätigt worden ist. Nach ihm veranlasste die künstliche Sameneinführung keine Ovulation, die hingegen infolge der Begattung durch Männchen mit unterbundenen Samenleitern tadellos stattfindet. Daraus geht hervor, dass die Ovulation nicht von

der Besamung, sondern nur von der Kreuzung verursacht wird. Die Zeitdauer, die von der Kopulation bis zum Ovulationsakt verläuft, beträgt nach HEAP (1905) 10 und nach VAN BENEDEN (1880) 7–8 Stunden; diese beiden Schätzungen kann auch ich bestätigen, da ich fand, dass es sich um keinen feststehenden Zeitpunkt, sondern um einen in ziemlich weitem Masse schwankenden Zeitraum handelt. Daraus folgt, dass die Kreuzung nicht den Zeitpunkt der Ovulation selbst, sondern nur den Ausgangspunkt der Zeitdauer angibt, die die zwei Akte, Kreuzung und Ovulation, umfasst.

Nach der Angabe SOBOTTAS (1896), die auch FRAENKEL und COHN (1902) bestätigen, sind die befruchteten Eier am 8. Tage nach der Begattung bereits durch die Dezidua umschlossen. Ich beobachtete Eier, die sich bis zum 5. Tage noch nicht an die Uteruswand angeschlossen hatten, sondern noch frei darin lagen; somit kann ich nicht bestimmt sagen, wie spät der Anschluss stattfind. Aber gewiss ist, dass die Fixierung der Eier an die Uteruswand im Lanfe des 6. und 7. Tages geschieht.

I. Über das Ovarium

Die Ovarien, die zuerst in Betracht kommen, unterscheiden sich in den einzelnen Fällen ziemlich weit voneinander sowohl an Gestaltungen als auch an Dimensionen.

In Figg. 1–10, die in gleichem Vergrösserungsmasse (2 fach) gezeichnet sind, bemerkt man sofort, dass ein grosser Unterschied hervortritt. Diese Variation zeigt sich nicht nur individuell, sondern auch auf den beiden Seiten ein und desselben Individuums wie man in Figg. 4 und 5 sieht, die von einem Individuum entnommen wurden; das rechtsseitige Ovarium (Fig. 5) gestaltet sich ganz anders wie das linksseitige (Fig. 4); eines übertrifft auch das andere an Grösse. Eine solche Mannigfaltigkeit des Ovariums ist zweifellos darauf zurückzuführen, dass das Gebilde, das wir vor uns haben, das letzte Überbleibsel des ursprünglichen Keinwulstes vorstellt, dessen kranio-kaudale Erstreckungen in dem embryonalen Stadien so auffallend hervorgetreten waren und im Laufe der Entwicklung rückgebildet wurden. Daher kommt auch weiter, dass es im allgemeinen an den beiden Enden einen mehr oder weniger zugespitzt-spindelförmigen Umriss hat, ein Zeichen, das degenierte Organe aufzuweisen pflegen. Dazu kommen die Veränderungen, denen die Gestaltung unterworfen ist, durch Auf-

treten der alten und neuen gelben Körper sowie durch Hervortreten der in Reifung begriffenen Follikel, wodurch die Oberfläche des Ovariums Erhebungen der verschiedenen Stufungen erhält und infolgedessen unregelmässig uneben kontuiert erscheint, wie schon von WEIL (1873) bemerkt wurde. Nicht einmal gestaltet sich die Spitze des Gebildes durch die darauf aufgetretenen Luteinkörper um (Figg. 7, 10).

Der Follikelhügel, wie man die über die Ovarienoberfläche hervorragende Erhabenkeit des reifen Follikels nennen kann, fällt dadurch auf, dass er, frisch beobachtet, eine blassrot erscheinende Halbkugel mit einem etwa 3 mm. großen Durchmesser darstellt (Figg. 7, 10, rf.), an dessen Gipfel beim Bersten das Rissloch sich öffnet (Flgg. 1–6, 8–10, l). Danach schrumpft diese Halbkugel in ziemlich weitem Masse wieder ein (Figg. 1, 2, 4–6, 8, 9, f'), freilich je nach der Masse der Substanzen, die ausgestossen worden sind (vgl. Figg. 3–6, f' mit Figg. 1, 2, 4, 5, 8, 9, f'). Die kleinste (Fig. 5, f'), die ich beobachtet habe, ist ungefähr halb so gross wie die grösste (Fig. 2, f'), die in meinem Material enthalten ist.

Der Hügel nimmt aber allmählich wieder an Dicke zu, bis er die früheren Dimensionen wieder erreicht hat und endlich sogar dieselben überschreitet (Figg. 3, 10, c), was deshalb geschieht, weil sich im Innern das Corpus luteum entwickelt, während aussen das Rissloch vernarbt. Ferner erhalten die ausgebildeten Luteinkörper ein Blutkapillarsystem, das an ihrer Oberfläche deutlich in Erscheinung tritt (Figg. 3, 12, k). Zwei oder drei Gefässe steigen in gewissen Abständen von der Hügelbasis auf und verlaufen, unterwegs sich verästelnd, nach dem Gipfel, wo sie sich um das Rissloch herum zu einem Netzwerk verflechten (Figg. 3, 12, 29, k) und nach BISCHOFF (1842) „einen Kranz zarter Gefässe" hervorbringen. Die Kapillaren bestehen aber äusserlich nicht lange fort, sondern wachsen allmählich schwächer und sind schliesslich etwa am 7. Tage nach der Geburt an der Oberfläche bereits gänzlich verwischt, wie man bei einem alten Follikelhügel beobachten kann (Fig. 10, c). Wie später erwähnt werden wird, bestehen im Innern hingegen die Kapillaren immer fort.

Was das Rissloch anlangt, so variiert es in ziemlich weitem Masse, insofern als es eigentlich durch eine Verletzung, durch Platzen, hervorgebracht wird. In der Regel ist das Loch kreisrund (Flgg. 11, 12, 19, 23, 24, 27, 28, 29, l), aber sehr häufig auch anders gestaltet, manchmal zeigt es unregelmässigen Umriss (Figg. 13–18, 21, l).

In Bezug auf seinen Rand lässt das Rissloch sich vorläufig in drei

Klassen unterscheiden: beim einfachsten Falle ist der Rand einfach durch den Thecalsaum vertreten (Fig. 11, l); dann kommt aber auch Doppelrändigkeit vor (Figg. 23–24a, l), wobei die ausgestossenen Granulosazellen einen inneren Rand bilden; endlich entstehet ein Rissloch mit mehrfachen Rändern (Figg. 26, 27, 27a, l), wenn nämlich die Granulosaränder mehrfach hervorgebracht werden. Übrigens gibt es natürlich mehrere Zwischenformen: zwischen Einfachrändigkeit und Doppelrändigkeit tritt eine Form mit einem dünnem Granulosarand (Figg. 19, 20, 22, 24b, 25, l); als Modifikationen der Doppel- und Mehrfachrändigkeit kommen eine Reihe der verschiedensten Stufungen an Bildung der Granulosaränder vor, wie Figg. 16–18 und 26 aufweisen. Endlich gibt es ganz aussergewöhnliche Formen, bei denen die Ränder sich durch ein- und mehrfache Spaltungen unregelmässig gestalten (Figg. 13–15, 21, l).

Im weiteren Verlauf verkleinert sich das Rissloch: bei der Einfachrändigkeit verschmälert sich das Loch einfach durch Vernarbung des Thecalsaums (Fig. 12, l); bei der Doppelrändigkeit wird das Loch in der Weise reduziert, dass der innere Granulosarand sich verdickt (Figg. 28, 28a, 29, l), während bei der Mehrfachrändigkeit durch Zusammenfliessen und nachherige Verwachsung der Granulosaränder der Pfropf des Risslochs hervorgebracht wird, indem das Loch sich allmählich immer mehr verkleinert und sich schliesslich verschliesst (Figg. 35–38, 41). Noch später erscheint das Rissloch allmählich verstrichen und hinterlässt endlich eine blosse Spur (Fig. 10, l').

II. Über den Follikel

Im folgenden versuchen wir die Art und Weise festzustellen, wie die Luteinzellen entstehen. Der reife Follikel (Fig. 30), den man ovulationsfertigen Follikel zu nennen pflegt, unterscheidet sich von einem noch nicht so weit fortgeschrittenen Follikel vor allem dadurch, dass der letztere das ruhende Keimbläschen enthält, während der Eikern des reifen Follikels sehr aktiv ist, entweder weil die Kernteilung für das erste Richtungskörperchen vor sich geht oder deshalb, weil Ausstossung desselben stattfindet;[1] auf Schnitten (Figg. 31, 31a)

1) Beim Kaninchen wird das zweite Richtungskörperchen nach der Ovulation gebildet, während das erste, wie gesagt, knapp vor derselben ausgestossen wird; v. BAER (1827) gibt vermeintlich an, dass beim reifenden Ei ein oder zwei Richtungskörperchen entstehen, während SOBOTTA (1897) den Vorgang richtig miteilt.

treten stäbchenförmige Chromosomen (Fig. 31a, ch) klar hervor, trotz meiner Bemühungen konnte ich jedoch keine Zentrosomen feststellen. Allerdings stimmen meine Ergebnisse in dieser Hinsicht genau mit denjenigen SOBOTTAS (1897) überein.

Ein Follikel (Fig. 30), der unter Namen Bläschen- oder GRAAFscher Follikel bekannt ist, besteht aus der Theca folliculi (si, sc, se) und den Granulosazellen, welch letztere durch den Druck der den Zentralraum einnehmenden Follikelflüssigkeit, Liquor folliculi, an die innere Fläche des Follikels angepresst werden. Die dadurch entstandene Epithelwandung (sg), die bei schwacher Vergrösserung auf den Schnitten granulär erscheint und daher Stratum granulosum genannt wird, verdickt sich an jener Stelle, wo das Epithel das Ei in sich einschliesst und den Discus proligerus s. Cumulus oophorus (dp) sowie die damit im Zusammenhang stehenden stark hervorragenden Erhabenheiten oder Netzbrücken (r), Retinaculi, entstehen lässt. Von hier aus verdünnt sich die Epithelwandung (sg) nach der gegenüberliegenden Stelle, wo sie am dünnsten und etwa 4 Zellen, in der aber mit den Retinaculi im Zusammenhang stenenden Partie 7 Zellen dick ist. Die äusserste Lage des mehrschichtigen Granulosaepithels, die sich gegen die Theca begrenzt, erscheint wie ein regelmässig gebautes, einschichtiges, besonderes Epithel, das sogar sehr auffällig hervortritt. Daneben, also zwischen demselben und der Theca, liegt eine kaum wahrnehmbare, unfärbbare, äusserst zarte Membran, die zweifellos der Basalmembran (Fig. 30, bm) oder Glashaut des GRAAFschen Follikels bei SOBOTTA (1897) entspricht, nach dem die genannte Schicht beim Kaninchen durch eine sehr zarte Bildung vertreten zu zein scheint, bei der Maus aber gänzlich fehlt.

Unter starker Vergrösserung erkennt man, dass das Granulosaepithel folgendermassen gebaut ist: Auf der inneren Fläche der Theca folliculi sind die das Epithel aufbauenden Zylinderzellen regelmässig vertikal gestellt und eng zusammengesetzt; diese Regelmässigkeit wird jedoch nach oben allmählich gestört, infolgedessen und zum Teil unter dem Einfluss des im Innern herrschenden Flüssigkeitsdrucks nehmen die Zellen selbst verschiedene Gestaltungen wie z. B. nieren- oder spindelförmige an. Einzelne Zellen sind mit einem runden oder ovalen, verhältnismässig grossen Kern ausgerüstet, der lebbaft tingierbare Chromatinsubstanz enthält; die Zellengrenze ist aber manchmal sehr undeutlich. Die Kernkörperchen sind entweder vorhanden oder fehlen auch nicht selten. Das Epithel weist keine Neigung zu Rück-

bildung auf, im Gegenteil geht darin die Mitose vor sich. Gleiches hat SOBOTTA (1896, 1897, 1899) beim Kaninchen sowohl wie bei der Maus konstatiert.

Die Granulosazellen sind vom Ei durch die dazwischen liegende Zona pellucida (zp) getrennt, um welche herum eine Reihe Zellen in Form eines Rosenkranzes liegen; daher der Name Corona radiata (Figg. 30, 31, cr). Die Epithelzellen (Fig. 31, cr) der innersten Coronaschicht sind keulenförmig distal aufgeschwollen, wo der Kern eingeschlossen ist, während der Zelleib nach innen verdünnt und auf der mit der Zona pollucida im Kontakt liegenden, innersten Thecaschicht mit dem der anderen Zellen zusammengeflossen ist.

Das sphärische Ei (Figg. 30, 31, e), dessen Durchmesser ca 70 μ beträgt, ist von dem klaren Ooplasma (Fig. 31a, o) und dem Keimbläschen gebildet, das letztere schliesst dabei einen enorm grossen Keimfleck in sich ein, so lange es ruhe ist. Bevor die Tätigkeit des Eies für die Ausstoßung des ersten Richtungskörperchens eintritt, ist es mit der Corona radiata und wenigen andern Zellenanhängseln von der Brücke losgetrennt, nachdem die letztere durch Vacuolisierung in die sogenannten Retinaculi (r) geteilt und aufgelockert ist.

Was Liquor folliculi betrifft, so unterscheidet man zwei Arten: den flüssigen, der mit Eosin schwach tingierbar ist, und den zähflüssigen, der sich mit Haematoxylin ziemlich intensiv färbt; die Strahlungen (Figg. 32, 34), die sich im Innern des geplatzten Follikels beobachten lassen, sind nichts anderes als die letztere Substanz, die infolge der Abplatzung in Strömung versetzt ist.[1]

Die Theca folliculi ist aus der Theca externa (Fig. 30, se) und interna (si, sc) zusammengesetzt. Aus Fig. 30a wird klar, dass die letztere Schicht ihrerseits aus der äusseren dicken Zellenschicht, dem Stratum medium cellulare (sc), und der inneren dünnen Faserschicht, dem Stratum fibrosum internum (si) besteht, wie KÖLLIKER (1898) angibt.[2] Das Stratum medium cellulare (Fig. 30, sc),

1) Bekanntlich fasst man den Liquor folliculi als Gemisch zweier Substanzen auf, eines Transsudats aus den in der Theca interna sich verbreitenden Gefässen und der verflüssigten Granulosazellen; wahrscheinlich vertritt die eosinophile Substanz die erstere, während die basophile die letztere vorstellt.

2) Nach KÖLLIKER, dem COHN (1903) beistimmt, unterscheidet sich die Theca folliculi schlechthin in 3 Schichten, die von aussen nach innen Stratum fibrosum externum, Stratum medium cellulare und Stratum fibrosum internum heissen, welch letzteres nach KÖLLIKER beim Menschen durch die von ihm aufgefundene Membrana propria vertreten wird.

das am Follikelboden am dicksten ist und sich nach aussen, also nach der gewölbten Berstungsstelle verdünnt, besteht aus zwei unregelmässigen Schichten von hauptsächlich grossen Zellen, wobei nach der äusseren dünnen Zone zu nicht nur die Zellen kleiner werden, sondern die Schicht selbst allmählich in die einschichtige übergeht.

Die Strukturelemente der einzelnen Thecaschichten zeigen eigene Beschaffenheiten: die cellulare Schicht, das Stratum medium cellulare, unterscheidet sich von der gleichfalls cellularen Granulosa dadurch, dass im Gegensatz zu den meistens viel grösseren Thecazellen (Fig. 30a, sc), die nicht nur einige Spuren Fett, sondern auch den mit einem lockeren Chromatinnetz versehenen Kern enthalten und demgemäss hell gefärbt werden, die kleineren Granulosazellen (Fig. 30a, sg), deren Protoplasma und Kern mit Haematoxylin lebhaft den Farbstoff aufnehmen, sich dunkel tingieren.

Was die zwei Faserschichten betrifft, so enthalten abgesehen von ihrem regelmässigen parallelen Verlauf die Fasern von Stratum fibrosum externum (Fig. 30a, se) lang ausgezogene und spindelförmige Kerne, während diejenigen der sich schlängelnd verlaufenden Fasern des Stratum fibrosum internum (si) an beiden Polen abgerundet sind und dementsprechend die ellipsoidalen Kerne enthalten. Die Basalmembran, die die meisten Forscher konstatieren, ergibt sich ziemlich klar auf der äusseren Fläche der Granulosazellenschicht (Fig. 30, bm), wo sie gegen die beiden Schichten abgegrenzt erscheint. COHN (1903) nimmt ein ganz anderes Gebilde wie dieses als gleichnamige Membran an, die nach ihm „bei allen Färbungen zu sehen ist, besonders deutlich aber bei der MALLORYschen Bindegewebsfärbung durch intensive Blaufärbung hervortritt.“ Ausserhalb der Basalmembran, also in der Theca interna, breitet sich das Blutkapillarnetz (Fig. 30, g) aus, das durch die Äste der ausserfollicularen, ovarialen Gefässe (Figg. 30, 33, k) gebildet ist, von denen der um das Rissloch herum befindliche Gefässring SOBOTTAS (1897) besonders ansehnlich ist (Figg. 30, 33, k), sodass das Gefäss schon vor 85 Jahren (1842) von BISCHOFF bemerkt und als Kranz zarter Gefässe bezeichnet wurde. Wenn der Follikel, bevor er birst, eine völlige Reife erreicht hat, verdünnt sich die Follikelwand stark, insbesondere an jener Stelle, die zum Follikelhügel vorgewölbt, der ebenfalls verdünnten Tunica albugenea zugekehrt und dem verdickten Retinaculus gegenüber gestellt ist. Nunmehr atrophiert daselbst das ganze Gewebe mitsamt den Gefässen, und dabei entsteht ein Locus minoris resistentiae (Fig. 30, lm), der schliesslich springt, damit

das Ei mit seinen Anhängseln zusammen nach aussen entleert wird, was durch den Flüssigkeitsdruck im Inneren verursacht wird.

III. Über die Entstehung der Luteinzellen

Das Platzen des Follikels am Locus minoris resistentiae, wodurch die Ovulation veranlasst wird, verändert die oben angegebenen Strukturverhältnisse insofern, als der Follikel einschrumpft und seine Thecaschicht stellenweise gegen die Granulosaschicht nach innen aufschwillt (Fig. 32). Der Grund dafür liegt selbstverständlich darin, dass der im Innern wirkende Druck plötzlich vermindert, ja fast gänzlich aufgehoben ist, um dem von der Umgebung ausgeübten ausseren Druck Platz zu geben, und die Struktur der Granulosaepithelschicht infolgedessen lose und minder widerstandskräftig gemacht wird. Derselbe Vorgang zog auch die Aufmerksamkeit SOBOTTAS (1897) auf sich, der sagt: „Häufig ragt die innere Thecaschicht mit einer Ecke oder Spitze tiefer ins Epithel hinein."

Durch die Ovulation, die das Bersten des Follikels zur Folge hat, tritt die wichtige Phase ein, die in der Entstehung der Luteinzellen und der Luteingefässnetz- und Septenbildung besteht. Der erstere Vorgang vollzieht sich durch die Granulosazellen, die von nun an unter gleichzeitiger Vermehrung nach innen hineinwuchern, während der letztere Prozess durch das Hineinwachsen der Theca interna und der darin sich verbreitenden Gefässkapillaren ins Cavum geschieht.

Sobald das Ei ausgestossen wird, veranlasst die Berstung den Liquor folliculi aus dem verletzten Spalt auswärts vorzudringen. Auf Schnitten (Fig. 32–34) lässt sich die Art und Weise der dadurch hervorgerufenen Flüssigkeitsbewegung leicht verfolgen, da die nach dem Spalt konvergierenden Strahlungen der Flüssigkeitsschichten sich durch Färbung deutlich differenzieren (lf), indem die fadenartigen Streifen sich mit Haematoxylin dunkel tingieren, während die dazwischen liegenden Zonen duach MALLORYsche Bindegewebsfärbung teils blau, teils rot gefärbt werden. An der Rissöffung ist die vordringende Liquorsubstanz (lf) mehr oder weniger auswärts ausgesetzt und an ihrer Aussenfläche sogar abgerundet und scharf konturiert, sodass sie wie ein die Öffnung verstopfender Pfropf erscheint. Der Pfropf ist von der ebenfalls herausgetretenen Granulosa (sg) mauerartig umgeben; daneben und zwar ausserhalb desselben finden sich immer die Blutextravasate (be) am Gefässring, die daher eine konstante Erscheinung sind. Ferner übt die

Liquorbewegung ihren Einfluss auf die Retinaculi aus, die dadurch zerbrochen und als variabel gestaltete Follikelinseln (fi) in der Liquorsubstanz und selbst im Pfropf eingebettet gefunden werden, während dieses Netzgewebe zum Teil mit dem Ei herausgeworfen ist.

Die danachfolgende Verwandlung der Struktur des Follikels ist dadurch hervorgerufen, dass die Komponenten der Theca interna und die davor liegenden Kapillaren nun anfangen, sich zwischen den Granulosazellen ihren Weg zu schaffen (Fig 32, sp', g'). Dieser Vorgang ist nicht nur deshalb sehr wichtig, weil es die früheste Phase der Septenbildung darstellt, die fast ausschliesslich die Entstehungsgeschichte des Luteinkörpers beherrscht, sondern weil es sich dabei um die Entscheidung der schwierigen Frage handelt, ob die Luteinzellen thekaler oder granuloser Herkunft sind.

Bei einem reifen, aber noch nicht geborstenen Follikel (Fig. 30) sind die Kapillargefässe (g), die sich unmittelbar ausserhalb der Basalmembran der Granulosa bezw. in Mitten des die innere Schicht der Theca interna vertretenden Stratum fibrosum internum selbst verbreiten, nicht dick (Fig. 30a, g). Aber ihr Umfang dehnt sich plötzlich aus, wenn das Bersten stattfindet (Fig. 32a, g, besonders Fig. 32b, g), wie man bei dem 14 oder 15- stündigen Follikel beobachtet, eine Verwandlung, die durch Hyperämie, folglich durch plötzlich entwickelten Blutdruck, hervorgerufen worden ist, und die die meisten Forscher wie Sobotta (1897), Cohn (1903) u. a. ebenfalls beobachteten. Die Gefässe erweitern sich nicht nur, sondern ihre Endothelwandung ist nebst der an sie sich anschliessenden Basalmembran zerrissen, infolgedessen tritt auch lokale Verblutung ein (Fig. 32, be'). Als natürliche Folge ist die Verwundung besonders stark da, wo die Berstung stattfand (be). Eine auffällige Blutung, die durch die Rhexis der durch Hyperämie stark erweiterten Kapillargefässe verursacht ist, findet am Saum des Granulosaepithels statt, dessen ganze Oberfläche mit Blutextravasaten (Fig. 33, be') bedeckt ist; die herausgetretenen Blutkörperchen lassen sich dabei unter starker Vergrösserung überall zwischen den Granulosazellen nachweisen (Fig. 33a, be'), von wo wohl das Blut auf dem Epithelsaum in den Liquor folliculi ausgepresst sein muss. So verleibt der Cavuminhalt sich diese Blutextravasate ein, deren Trakt, der sich im Zusammenhang mit dem Liquor nach dem Rissloch hinzieht, auf Schnitten (Figg. 32, 34, be') klar hervortritt. Wie der spätere Verlauf lehrt, wachsen die Blutextravasate mit fortschreitender Luteinkörperbildung allmählich ge-

ringer (Figg. 35, 36, be′), verschwinden aber nicht vor dem dritten Tage nach dem Coitus, sondern bleiben immer noch bestehen (Fig. 37, be′); manchmal findet man sogar ein enorm grosses Extravasat (Fig. 36, be). Kurz vor der Vollendung der Luteinkörperbildung (Fig. 38) ist jedoch von Blutung nichts mehr nachweisbar. In dieser Beziehung stimmt also mein Befund mit der Angabe SOBOTTAS (1897) völlig überein.

Gleichzeitig mit der Hyperämie der Kapillargefässe tritt eine wichtige Phase ein, in der die Gefässe durch die Zweige, die sie treiben, ins Granulosagewebe hineinwachsen (Fig. 32, g′). Die Gefässverzweigung fängt mit soliden Endothelsprossen an, die nichts anderes als die durch zusammenhängende Endothelkerne gebildeten, ihren Weg zwischen den Granulosazellen suchenden Stränge (Fig. 32b, g′) sind; dabei sind die Stränge durch Auseinanderweichen der Endothelwandung in die Gefässe umgebildet, wie man in Figg. 32b, 33a beobachtet (g′), in denen ein Schnitt durch den 19-stündien Follikel abgebildet ist. Von endothellosen Blutstrassen, die MEYER (1911) am Menschen beim Hineinwachsen der Gefässkapillaren beobachtet haben will, kann mithin beim Kaninchen keine Rede sein.

Bei schwacher Vergrösserung zeigt sich die oben geschilderte Veränderung nur als Unebenheit der Theca interna (Figg. 32, 33), die dadurch hervorgebracht wird, dass die Schicht sich stellenweise gegen die Granulosa so erhebt und sich so faltet, daß sie auf Schnitten akut dreieckigen Umriss (g′) darstellt.

Bemerkenswert ist das in die Granulosa hineinwachsende Gewebe, das sich in dem oben erwähnten Anfangsstadium ausschiesslich auf die Gefässsprosse beschränkt; kein anderes beteiligt sich daran. Besonders zeigt die Theca interna immer noch ihr früheres Strukturverhältnis (Fig. 32a, 32b, si) trotz der Veränderung der benachbarten Gefässe. Diese Tatsache betone ich besonders, da damit die Septenbildung anfängt. Erst beim 19- stündigen Follikel (Fig. 33a) wird das Stratum fibrosum internum (si), das sich von Anfang an an das Gefässnetz eng anschliesst, durch diese Verwandlung hervorgebracht: diese Schicht (si) faltet sich und sucht dabei ihren Weg zwischen den Granulosazellen und dem Gefässendothel hindurch, während jedoch das Stratum medium cellulare (sc) noch frei davon bleibt; so kann man nämlich die beiden Schichten durch ihre Bauelemente leicht auseinander legen, da die komponenten Zellen des letzteren durch ihren den grossen

runden Kern enthaltenden, großen Zelleib hervortreten, während die Faserschicht (si) von den kleinen Zellen, die den ebenfalls kleinen, ovalen Kern einschliessen, gebaut ist (vgl. mit Figg. 32, 32a, 32b).

Nun ist klar, dass die Septenbildung nicht mit der Bindegewebswucherung, sondern mit der Gefässsprossung anfängt. Meine Befunde stimmen somit nicht mit der Annahme COHNS (1903) überein, nach der „die aus ber Theca folliculi entstehenden und in das Corpus luteum hineinwuchernden Bindegewebssprossen sich zu relativ weiten Kapillaren umwandeln", die erst sekundär mit den Gefässen der Theca kommunizieren. SOBOTTA (1897) beobachtete zwar die Sprossung der Gefässe, sie geht aber nicht der Bindegewebssprossung voran, sondern folgt ihr nach.

Dieses Strukturverhältnis besteht aber nicht lange, sondern die Zellen des Stratum medium cellulare nehmen gleich nachher auch an den Zellenzügen der Septenbildung Anteil (Figg. 34, 34a, sc), und zwar in der Weise, dass sie sich mit den Fibrosumzellen in einheitliche Bewegung setzen und damit das einheitliche Gebilde der Septen hervorbringen. Wie der oben erwähnte Schnitt durch den 19- stündigen Follikel (Fig. 33a) zeigt, fängt das äusserlich sich an die genannte Faserschicht anschliessende Stratum medium cellulare (sc) an, mit der Faserschicht zusammen auch in die Granulosa hineinzuwachsen. Unterdessen vermehren sich die Zellen der Schicht durch Mitose (Fig. 33a, m) und verkleinern sich, bis endlich die Schicht selbst stellenweise eine auffallende Dicke erreicht hat (Figg. 33, 34, sc). In Fig. 34a, die einen Schnitt (durch einen 25,5- stündigen Follikel) aus dieser Bildungsphase vorstellt, ist klar, dass nur wenige von den inneren Thecazellen (sc) die frühere Beschaffenheit ihres Zelleibes und Kernes sowie ihre frühere Lage unter der Theca externa noch beibehalten, während alle übrigen Zellen dieser Gruppe in die Septenbildung eingetreten sind und sich nicht mehr von den Zellen der Fibrosumherkunft etwa unterscheiden lassen; die einzelnen Zellenindividuen treten nicht mehr deutlich hervor, und die Kerne, die durch Mitose geteilt und verkleinert sind, verlieren ihre rundliche Gestalt und zeigen nunmehr einen ovalen Umriss, wie die der inneren Faserchicht. Dieser Befund bestätigt mithin die Angabe SOBOTTAS (1897), der aus Vorsicht dies nicht entschieden behaupten will. Es dauert unter diesen Verhältnissen jedoch noch ziemlich lange, bis die Zellen des Stratum medium cellulare fast gänzlich zur Septenbildung ausgenutzt worden sind; am 3. (Fig. 37a, sc), oder 4. (Fig. 37b, sc) Tage nach der Ovulation, sogar nach

Verlauf von 18 Tagen (Fig. 40, sc) befinden sich einige noch unter der Theca externa, wobei sie immer noch ihre ursprüngliche Beschaffenheit aufweisen. Indessen kann ich gegenwärtig noch nicht bestimmt sagen, ob dieses Überbleibsel ausschiesslich an der Septenbildung beteiligt oder teilweise resorbiert wird; höchst wahrscheinlich bieten sie auch dem Septenbau das Material dar. Nach SOBOTTA (1897) ist die innere Thecaschicht völlig aufgelöst, während COHN (1903) angibt, dass die Theca interna völlig verschwunden ist.

Was den Bildungsgang der Septen betrifft, so haben wir ihn oben so weit verfolgt, dass die Zellen der Theca inteana im Anschluss an die Gefässzweige in die Granulosa hineinwachsen und so an der Septenbildung Anteil nehmen. Die Zellenketten schliessen sich von aussen an die Gefässwandung eng an und bekleiden sie, wachsen aber nicht im Zusammenhang mit den Gefässen fort, ihr Wachstum wird vielmehr durch die vorangehende Sprossung der Gefässe begleitet, ganz ähnlich wie dies bei den Anfangsstadien der Septenbildung geschieht (Fig. 34a, sp'); folglich verzweigen sie sich, wenn die Gefässe Zweigsprossen austreiben, und beugen sich, wenn die letzteren sich beugen. Diese Verhältnisse treten in Fig. 34a klar hervor, indem die Kerne des Septenstrangs sich ausserhalb der Endothelwandung legen, während die Endothelkerne nach innen ragen; auch in fortgeschrittenen Bildungsphasen (Fig. 35a) verhalten sich beide Kerne wie in jüngeren Stadien. Die so hervorgebrachten jungen Septen wachsen von allen Seiten allmählich nach dem Zentrum hinein (Figg. 32–34, sp', sp) und erreichen endlich den das Zentrum einnehmenden Liquor folliculi (Fig. 35, sp), so dass die Granulosa dadurch in mehrere Radiantengruppen geteilt wird.

Was das Zellenmaterial anlangt, das zu einer so umfangreichen Septenbildung benötigt wird, so wird es in grossem Masse durch aktive mitotische Kernteilung (Fig. 37a, m) geliefert, abgesehen von der ursprünglichen Belieferung aus den Zellen der Theca interna, worüber ich oben hinlänglich gesprochen habe.

Mit ihrer forschreitenden Bildung treiben die Septen nach der entsprechenden Verzweigung der Gefässe die primären, sekundären, tertiären usw. Zweigchen aus, die die Granulosazellen in immer kleinere Gruppen zergliedern (Figg. 35–37, sp) und dadurch schliesslich ein dichtes Netzwerk (Fig. 38, sp) hervorbringen, dessen Maschen auf Schnitten anfänglich mit mehreren (Fig. 35a, gz), dann mit einigen (Figg. 37a, 37b, lz) Zellengruppen, später aber nur mit einer einzigen

Zelle ausgefüllt sind (Figg. 38a, 40, lz). Andererseits nehmen die Septen nach und nach fibröse Natur (Figg. 37a, 37b, 40, sp) an, so dass sie nunmehr mit Recht den Namen Bindegewebssepten verdienen.

Die Septenbildung vollzieht sich eigentlich so mächtig, dass noch vor der verzögerten Wucherung der Granulosazellen die Septen frei ins Cavum hineinwachsen (Figg. 35, 36), bis endlich das Cavum bezw. der Liquor folliculi von den frei verlaufenden Septen völlig durchsetzt wird (Fig. 37). Anstoßend an das Coagulum, das sich später aus dem geronnenen Liquor sowie dem infolge Gefäss-Rhexis entstehenden Bluterguss bildet, wachsen alsdann die frei schwebenden Septenstränge in solchem Masse fort, dass dadurch um dieses Coagulum herum eine bindegewebige Wandschicht entsteht, deren noch weiter fortgeschrittenes Bild in Fig. 38 klar hervortritt. Übrigens bilden sich die gleichartigen Septen in den von der Granulosa zurückgelassenen Lücken in ein bindegewebiges Gebilde um (Fig. 38, n).

Das Cavum folliculi (Fig. 30, cf) erfährt gleichfalls eine Reihe Verwandlungen. Vor allem verkleinert es sich (Figg. 32–34) und ist schliesslich total obliteriert (Fig. 38, bk), indem die Höhle durch die sich hineindrängende Granulosa und durch die damit im Zusammenhung stehende Septenbildung beseitigt wird (vgl. Figg. 35–38). Die Veränderung vollzieht sich jedoch nicht, so lange die Septenbildung noch nicht auf die innere Fläche der Höhlenwandung ausgedehnt ist; so bald dies aber geschieht, verbreiten sich die septenbildenden Bindegewebszellen mitsamt den damit in Verbindung stehenden Gefässen nicht bloss auf die innere Fläche des die Höhlenwandung vertretenden Granulosaepithels, sondern wachsen ins Cavum selbst hinein (Figg. 35–37, sp), so dass das letztere von dem Bindegewebs- und Gefässgeflecht durchsetzt wird; sogar werden die Blutextravasate (Figg. 36, be, be′) sowohl wie die Follikelinseln (Figg. 35–37, fi) allseitig davon umschlossen.

Was die Granulosa betrifft, so nehmen die im Cavum bleibenden, einzelnen komponenten Zellen derselben nach der Ovulation nicht nur durch Teilung (Fig. 32a, m) an Zahl, sondern noch mehr durch Schwellung an Dicke zu, was zweifellos grösstenteils durch die Abnahme des inneren Druck es bedingt ist. Diese Zunahme an Dicke geht aber, wenn auch allmählich, nachher eine Zeit lang weiter fort, bis die Schicht endlich sehr mächtig wird; ein Vergleich der in Figg. 32a und 33a abgebildeten Schnitte, die 625 fach vergrössert sind, mit dem 520 fach vergrösserten, in Fig. 37a wiedergegebenen Schnitte legt klar, dass die

Zellen des letzteren durch den älteren Follikel trotz deren schwächerer Vergrösserung diejenigen der ersteren Schnitte an Dimensionen weitaus übertreffen. Die Zunahme einzelner Granulosazellen an Dicke, die im Zusammenhang mit der Vascularisation und der damit verbundenen Septenbildung die Hypertrophie der Follikelwandung bedingt, verkleinert nämlich innerlich das Cavum und übt nach aussen gegen die Theca externa einen Druck aus, wodurch die Theca gespannt wird. Ein in dieser Bildungsstufe stehender Follikel, der dem ungefähr 37- stündigen entspricht (Fig. 35), unterscheidet sich nicht mehr von dem ausgebildeten (Fig. 38), abgesehen davon, dass bei ihm die Granulosazellen noch nicht stark aufquellen, vielmehr durch das grobe Septensystem geflochten sind. Daher darf von nun an das von der Theca exteana umschlossene ganze Gewebe als Corpus luteum verum bezeichnet werden.

Der beschriebene Bildungsgang ergibt somit, dass das Corpus luteum durch Hypertrophie der Granulosazellen sowohl wie gerinfügige[1] Hyperlasie gebildet ist, die in der Vermehrung dieser Zellen und in der Septenbildung besteht, indem sich der letztere Vorgang durch das Hineinwachsen der sich vermehrenden, bindegewebigen Septenzellen vollzieht. In dieser Hinsicht weicht das vorliegende Resultat von der Angabe Cohns (1903) ab, nach der Hyperplasie ausgeschlossen ist.

Nun fängt das Gewebe des Carpus luteum an, unter Aufquellung seiner komponenten Zellen hyalin zu werden, was sich alsdann mit Narbenbildung vergleichen läßt, wie bei 3–4-tägigen Follikeln (Fig. 37a, 37b) der Fall ist. Bei einem im Laufe des vierten Tages fixierten Follikel kommt bereits eine Menge von mit Sudan III tingierbaren winzig kleinen Fettkörnchen (Fig 37c) im Zelleib zum Vorschein; am achten Tage nehmen die Fettkörnchen an Dicke sowohl wie an Zahl zu und werden sogar mit Osmiumsäure dunkel gefärbt (Fig. 38b), demgemäss tritt die reticulare Struktur des Protoplasmas, die beim Präparieren durch Herauslösung der darin enthaltenen Fettkörnchen hervorgebracht ist, noch sehr schwach hervor (Fig. 38a, lz).[2] Nunmehr sind die Luteinzellen nicht mehr in Gruppen wie früher, sondern einzeln durch die Bindegewebssepten und das Kapillarnetz umsponnen (Fig.

1) Das Mass der Hyperthrophie und Hyperplasie gebe ich späterhin an.

2) Diese Tatsache stimmt übrigens nicht zu der Annahme Cohns (1903) bei, dass die reticulare Struktur des Protoplasmas auf die erscheinenden Sekrettröpfchen zurückzuführen sei.

38a), ein Zeichen, das die histogenetische Vollendung der Luteinkörperbildung aufweist. „VAN BENEDEN (1880) hat", wie KÖLLIKER (1898) sagt, „beim Kaninchen die Bildung der Corpora lutea vera gerade so gefunden wie SOBOTTA," dessen Ergebnis mit meinigen einstimmig ist.

Daraus erkennt man, dass die Luteinkörperbildung histogenetisch schon am achten Tage vorläufig vollendet ist; aber die Quellung des Zelleibes hört bis zum 16. Tage noch nicht auf, einem Zeitpunkt, nach dem die Veränderung regressiv verläuft. Dann tritt die Wabenstruktur des Protoplasmas besonders auffällig hervor (Fig. 40), die beim progressiven Vorgang der Luteinkörperbildung (Fig. 38a) noch so undeutlich war, dass sie bei schwacher Vergrösserung kaum sichtbar erschien. Die Auffälligkeit der Struktur ist nur durch nummerische und dimensionale Zunahme der im Zelleib enthaltenen Fettkörnchen, die beim Präparieren befreit wurden, hervorgebracht. Der regressive Vorgang wächst etwa vom 22. Tage bis zum Geburtstage langsamer, wonach er eimal beschleunigt wird, um wiederum verlangsamt zu werden.

Noch zu erwähnen bleibt das Schicksal des Liquor folliculi. Das Rissloch, das anfänglich sehr weit war (Fig. 32), wächst allmählich schmäler, wie man der Reihe nach in Figg. 33, 34, 36 und 38 beobachtet, und vernarbt schliesslich; dann bekleidet sich die Narbe äusserlich mit dem regenerierten Ovariumepithel (oe). Bei dem in Fig. 38 abgebildeten Follikel ist diese Regeneration noch nicht vollendet. Die Vernarbung geht aber nicht immer so einfach wie eben erwähnt, sondern geschieht manchmal durch Pfropfbildung der mit dem Ei zusammen ausgestossenen, ausserhalb des Follikels zurückgelassenen Granulosazellen (Figg. 35, 37); der Pfropf ist sogar oft recht ansehnlich (Fig. 41, pf) und scheint in den Follikel eingekeilt zu sein, so dass man sich vielfach an die „zapfen- oder pilzartige Hervorragung," wie Sobotta (1897) das Gebilde nennt, erinnert. Hierbei geht die Regeneration des Ovariumpithels ebenso wie bei dem erst genannten Typus (Figg. 35, 37,) vor sich.

Allerdings sind diese Vorgänge auf die Heilung des geplatzten Follikelspaltes zurückzuführen, der mit dem Abschluß des Cavum bezw. des Liquor follikuli beschäftigt ist (Figg. 35–38). Andererseits wird der Cavuminhalt durch die fortschreitende Luteinkörperbildung immer mehr verdrängt, bis endlich der darin enthaltene Liquor sich zu einer kleinen Flüssigkeitsmasse zusammendrängt (Fig. 38, bk), die bei dem fixierten Objekte nicht mehr derb erscheint wie früher, sondern retikulare Struktur aufweist, wodurch erkennbar wird, dass der das Ei ernährende,

zähflüssige Liquor sich nach der Ovulation stark verdünnt. Die Volumenabnahme, die der Liguor im Laufe der Luteinkörperbildung erfährt, ist somit nicht einfach auf die durch den Luteinkörper vollzogene Resorption zurückzuführen, wie man im allgemeinen (z. B. SOBOTTA, 1897) annimmt, sondern auch durch Osmose zwischen dem Liquor und dem umgebenden Gewebe, besonders dem Blut, bewirkt worden, wodurch er so stark verdünnt wird, dass infolge der Entwässerung beim Präparieren die Flüssigkeit zur retikularen Struktur gerinnt. Das letzte Gerinnsel, das Blutkörperchen, Leukozyten, Fibringerinnsel usw. enthält und später noch im Inneren des Corpus luteum eingebettet bleibt, bildet den bindegewebigen Kern, wie BISCHOFF (1842) und SOBOTTA (1897) auch angeben.

Endlich ist die Theca externa das einzige Gebilde des Follikells, das von dieser ungeheueren Umwandlung der Strukturelemente nicht im geringsten beeinflusst wird,[1] abgesehen von der Verlockerung ihres Gewebes, die infolge dieser Veränderung die Fasern erfahren haben (Figg. 35–38, 35a, 37a, 37b, 41, se). Diese Tatsache hat v. BAER schon vor 100 Jahren (1827) bemerkt und ganz richtig dergestalt geäussert, dass das ganze Gebilde von einer einzigen Hülle umgeben ist, die der Theca externa entspricht, eine Ansicht, die JANKOWSKI (1904) völlig bestätigt, während er in sonstiger Hinsicht über die Luteinkörperbildung ganz anderer Meinung ist. Im schroffen Gegensatz hierzu steht nur die Angabe HONORÉS (1900), nach der die Zellen der Theca externa teilweise auch an der Bildung des Luteinkörpers Anteil nehmen.

Nachdem die Umwandlungszüge der einzelnen Gewebsarten, die den GRAAFschen Follikel aufbauen, Schritt für Schritt verfolgt worden sind, richten wir nunmehr unsere Aufmerksamkeit auf die Angabe HIROSES (1927), nach der bei Menschen und Kaninchen, die der Forscher behandelt, die Luteinzellen total thecalen Ursprungs sind, indem die Granulosazellen beim Sprung des Follikels grösstenteils nach aussen geworfen wurden, während was im Innern des Follikels bleibt untergeht. Zu Gunsten dieser Annahme spricht er vielfach von Hypertrophie und Hyperplasie der Thecazellen, was jedoch durch meine vorliegenden Ergebnisse nicht bestätigt wird. Wie oben schon berücksichtigt wurde,

---

1) In Figg. 35, 37, 41 scheint die Theca externa mit den Septen im Zusammenhang zu stehen; aber dieses Bild ist nur scheinbar, in Wirklichkeit haben die beiden Gebilde keine Verbindung, wie man bei Durchmusterung der Schnitte sofort erkennen kann.

steht unter der vorhandenen Literatur über den Kaninchenfollikel, so weit mir bewusst ist, HIROSE mit seinem Ergebnis allein da.

IV. Über das Corpus Luteum haemorrhagicum

Wir haben gesehen, dass die Ovulation beständig Verblutung im Gefolge hat (Figg. 32–34, 36, be, be'), die jedoch im normalen Falle geringfügig ist. Hingegen kann man obgleich selten, einen ovulierten Follikel treffen, dessen Cavum folliculi mit Blut prall erfüllt ist (Fig. 39, be); trotzdem ist doch das Corpus luteum in Masse gebildet, dass der Follikel sich durch sein vom Blut eingenommenes Cavum von dem normalen unterscheidet und daher als Crpus luteum haemorrhagicum bezeichnet wird.

Ein solcher Follikel, der mir zur Verfüngung gestanden hat (Fig. 39), entstammte einem 2½-tägigen Ovarium, ist also so alt wie der in Fig. 36 abgebildete, normal ovulierte Follikel, von dem sich der in Rede stehende, abnormale Follikel ausser durch seinen minderen Umfang dadurch unterscheidet, dass er als dunkelbraun glänzende Erhebung über die Oberfläche des Ovariums hervorragt, was man mit unbewaffneten Augen leicht konstatieren kann. Eine mikroskopische Untersuchung des Gebildes, das in Schnitte zerlegt ist, weist darauf hin, dass die dunkelbraune Färbung nichts anderes als die den Innenraum des Cavums erfüllende, kolossale Blutkugel (Fig, 39, be) ist. Dass bei diesem Follikel die Ovulation schon lange vorher stattfand, wird ,durch die Tatsache bewiesen, dass das Cavum keine Spur des Eies mehr enthält und durch ein, obgleich kleines, Rissloch nach aussen geöffnet ist.

Was das Granulosaepithel, das 6–10 Zellen dick ist, anlangt, so drängt es sich bei dem abnormalen Follikel nicht ins Cavum hinein, wie beim normalen, sondern es wird durch eine stark komprimierte, dünne Bindegewebsschicht (Fig. 39, ig) sehr scharf gegen die zentral gelegene Blutmasse (be) abgegrenzt. Im Zelleib lassen sich bereits einige Spuren der mit Sudan III tingierbaren Fettkörnchen nachweisen; der Luteinkörper gleicht somit in Bezug auf seine Bildungsstufe dem in Fig. 36 abgebildeten Follikel, oder ist vielleicht schon etwas weiter fortgeschritten als im letzteren Falle.

Interessant ist der Vorgang, der sich auf die Vascularisation und die damit im Zusammenhang stehende Bildung der bindegewebigen Septen bezieht. Die Gefässendothel- und Bindegewebswucherung (Fig. 39, g, sp) vollzieht sich ebenso wie beim normalen Follikel; die Gefäss-

und Septenstrahlen gehen von der Nähe der peripherischen Theca extena (se) aus und ziehen sich nach der zentral gelegenen Blutkugel (be) hin, so dass sie in ihrem radialen Verlauf die Granulosa in eine Anzahl radial angeordneter Lappen teilen. An die Blutkugel anstoßend breiten sich die wuchernden Bindegewebs- bezw. Gefässzüge auf der inneren Fläche des Granulosaepithels aus und geben der scharf definierten, oben erwähnten Scheidewand (ig) Ursprung, die zwischen dem Granulosaepithel und der Blutkugel lagert; sie scheint durch die fortwährende Wucherung der septenbildenden Zellen immer dichter gewoben zu werden. Diese Zellenzüge haben eigentlich die Bestimmung ins Cavum hineinzuwuchern, aber verhindert durch die Blutkugel, die das Cavum einnimmt, verhelfen sie, wie ich annehme, der in Rede stehenden Scheidewand zu ihrer Bildung. Daher ist die Annahme ausgeschlossen, dass die genannte Scheidewandschicht die ursprüngliche Basalmembran der Granulosa vorstelle und demgemäss die gebildeten Luteinzellen sich aus den Thecazellen allein umbilden, wie HIROSE (1920) annimmt.

V. Über die Luteinkörperbildung bei dem unovulierten reifen Follikel

Aus Ovarien von Kaninchen, die in der 19., 27., resp. 33. Stunde nach dem Coitus getötet wurden, habe ich eine Anzahl ungeplatzter Follikel gesammelt, die sich makroskopisch nicht von dem normalen, geplatzten, reifen Follikel unterscheiden lassen. Im folgenden gebe ich die mikroskopischen Befunde der einzelnen Fälle an.

Exemplar 1. Ein Follikel, der aus dem 19- stündigen Ovarium entstammte (Fig. 42), also aus demselben Ovarium, aus dem der in Fig. 42a abgebildete, normale Follikel herausgenommen wurde. Das durch Corona radiata umgebene Ei, woran auch die Zellen des Discus proligerns bezw. die Granulosazellen haften, liegt frei in dem Cavum folliculi, ohne im Zusammenhang mit dem Granulosaepithel zu stehen; insbesondere weisen die im Cavum regellos zerstreuten Granulosazellen und das Ei selbst eine starke Neigung nach Rückbildung auf. An jener Stelle der Follikelwand, wo der Retinaculus sich ansetzte, sieht man eine kolossale Anhäufung (sg) von Granulosazellen, die dadurch die Epithelwandung beträchtlich dick macht, während an der gegenüber liegenden Stelle sich fast keine Spur von Zellen beobachten lässt. Die Retinsculi sind zerbrochen, die Bruchstücke

werden im Cavum zerstreut gefunden (Fig. 46, rt). Was das Granulosaepithel selbst (sg) anlangt, so ist es durch das von aussen an die Basalmembran sich anschliessende Stratum fibrosum internum (si) vom Stratum medium cellulare (sc) abgesetzt, das durch kaum tingierbare Kerne und klares Protoplasma seiner kleinen Komponentzellen charaktersiert wird. Die Theca interna ist im allgemeinenen sehr mangelhaft ausgebildet, besonders ist sie an den der Granulosa entbehrenden Stellen schon in Rückbildung begriffen.

Der einzige Vorgang, der allein hierbei die Eigentümlichkeit der Luteinkörperbildung aufweist, besteht in Hineinsprossen der in der Theca interna befindlichen Gefässe (Fig. 42, g′) durch die Basalmembran hindurch in das Granulosagewebe, ein Vorgang, der das Anfangsstadium der Septenbildung darstellt (vgl. Fig. 42, Taf. IV, mit Fig. 42a, Taf. IV). Dazu kommt, dass in der Umgebung des Gefässeintritts die Granulosazellen besonders aufgequollen sind; dabei ist die Quellung so auffällig, dass die Zellen denjenigen des normalen Follikels, der von demselben Ovarium entstammte, keineswegs nachstehen, wie gleich geschildert werden wird.

Ein Schnitt durch den normalen Follikel aus demselben Ovarium wie den in Fig. 42, Taf. IV, gezeichneten, abnormalen Follikel ist in Fig. 42a, Taf. IV, technisch gleichfalls behandelt und in gleichem Maße vergrössert, um durch Vergleichung der beiden Fälle aufzuzeigen, wie ähnlich die Luteinkörperbildung bei den beiden Follikeln vor sich geht. Man erkennt denn auch sofort, dass der beiderseitige Bildungsgang sich nicht etwa unterscheidet, sondern sich ganz ähnlich vollzieht, abgesehen davon, dass der abnormale Fall in seiner Bildungsstufe zurücksteht. Die Septenbildung wird gleichfalls durch Gefäss- (g′) und Bindegewebswucherung (sp′) vollzogen (Figg. 42, 42a), ferner sind die Granulosazellen stark aufgequollen.

Daher ist wahrscheinlich, dass der besprochene Follikel bereits reif und dazu bestimmt war, gleichzeitig mit dem in Fig. 43 abgebildeten zu bersten; indessen ist er nicht geplatzt, weil aus noch nicht bekannten Ursachen der innere Flüssigkeitsdruck plötzlich abnahm oder aufgehoben wurde. Wohl auf dieselben unbekannten Ursachen sind die lokalen, enormen Anhäufungen der Granulosazellen zurückzuführen.

Exemplar 2. Ein Follikel, der von dem 27-stündigen Ovarium entstammte (Fig. 43, Taf. IV), demgemäss annähernd dem in Fig. 34, Taf. II, abgebildeten, normalen Follikel entspricht. Wie beim Exemplare 1 sind die Granulosazellen (sg) an einer Stelle der Follikel-

wand angehäuft, während an andereren Stellen die Zellen sehr mangelhaft sind. Die im Cavum zerstreuten Granulosazellen und das Ei selbst erfahren in hohem Masse eine rückschreitende Verwandlung: ebenso weit rückgebildet sind die Zellen auf dem mangelhaft gebauten Granulosaepithel (s. Tafelerklärung). Das Blut staut sich in den Kapillargefässen (Fig. 43, Taf. IV, g) in Masse, so dass die Gefässe veranlasst werden, zwecks Septenbildung ins Granulosagewebe zu wuchern. In dieser Hinsicht steht der Follikel in derselben Bildungsstufe wie der entsprechende, normale Follikel (Fig. 34, Taf. II). Die Granulosazellen sind aufgequollen und klar geworden wie beim normalen Falle.

Exemplar 3. Ein Follikel, der aus dem Ovarium eines Kaninchens entstammte, das am Ende der 33. Stunde nach der Begattung getötet wurde, (Fig. 44, Taf. III), demgemäss dem in Fig. 35a abgebildeten normalen Follikel entspricht. An der mit dem Retinaculus in Verbindung stehenden Seite ist das Granulosaepithel 8 Zellen dick; die gegenüber liegende Wand ist nur 2 Zellen dick gebaut. Die verdickte Partie bildet sich aus den stark aufgequollenen Zellen; besonders hypertrophiert sind diejenigen an der Basis des Epithels (Fig. 44, sg). Die Versetzungskatastrophe der Granulosa, die beim normalen Falle und den oben angegebenen, unovulierten Fällen stattfindet, zeigt sich nicht bei dem in Rede stehenden Objekte. Der Retinaculus behält seine richtige Stellung wie beim normalen Falle bei; aber seine komponenten Zellen weisen schon rückschreitende Veränderung auf.

Was die Septenbildung anlangt, so ist die Wucherung des Gefässendothels (Fig. 44, g') und der Bindegewebszellen (sp') ins Granulosagewebe ersichtlich. Zusammen mit den Bindegewebszellen, deren hauptsächliche Quelle das Stratum fibrosum internum darstellt, wuchern die Zellen des Stratum medium cellulare, das 2–3 Zellen dick ist (Fig. 44, sc) und aus einen ovalen oder spindelförmigen Kern enthaltenden, kleinen Zellen besteht. Die Blutung, die sich beim normalen Falle mit der Wucherung verbindet, findet hierbei auch statt (be).

Exemplar 4. Ein Follikel, der von dem Ovarium eines Kaninchens entstammte (Fig. 45, Taf. IV), das in der 33. Stunde nach dem Coitus geschlachtet wurde und somit dem in Fig. 35a, Taf. III, abgebildeten, normalen Follikel entspricht. Die Granulosazellen drängen sich auf jener Stelle der Follikelwand zusammen (Fig. 45, sg), die als Locus minoris resistentiae (lm) bezeichnet wird, um daselbst die Luteinkörperbildung auszuführen. Bei der Durchmusterung der Schnittserie durch

den in Rede stehenden Follikel, von welchem der in Fig. 45, Taf. IV, wiedergegebene Schnitt entstammte, findet man den in Fig. 46, Taf. IV, abgebildeten Schnitt, der nicht parallel mit der Follikelachse wie bei dem in Fig. 45 abgebildeten, sondern quer durch dieselbe getroffen ist. Dabei fällt das Ei (e′) nebst den umgebenden Granulosazellen der Rückbildung anheim und liegt der inneren Fläche der dicken Granulosawand eng an. Mit diesen zwei Follikeln (Figg. 45, 46, Taf. IV) habe ich mich im vorliegenden Falle beschäftigt, wie die folgenden Zeilen aufweisen.

In Fig 45a, Taf. III, in welcher die von dem sich bildenden Luteinkörper einigermassen entfernt liegende, mit *b* bezeichnete Partie (sg) des in Fig. 45, Taf. IV, wiedergegebenen Schnittes stark vergrössert abgebildet ist, sieht man ein ähnliches Strukturverhältnis zwischen der Granulosa und Theca wie bei dem in Fig. 35a, Taf. III, wiedergegebenen, normalen Follikel; aber im vorliegenden Falle zeigen die Granulosazellen nicht nur einen gelockerten Bau, sondern eine grosse Tendenz nach Rückbildung, die schon so weit gegangen ist, dass die fast nackten Kerne frei zwischen den Granulosazellen zerstreut gefunden (Fig. 45a, Taf. III, gz). Ebenso weit gegangen in der Rückbildung ist die Theca interna (si, sc,); trotzdem beginnt das Kapillargefäss (g′) und die innere Faserschicht (si) zur Septenbildung zu wuchern. Fig. 45b, Taf. III, stellt die mit *a* bezeichnete Partie in dem in Fig 45, Taf. IV, abgebildeten Schnitte stark vergrössert vor. Die spärlichen Granulosazellen (g′) sind nicht nur zerstreut, sondern schon so weit rückgebildet, dass sie sich mit einer dünnen Protoplasmachicht bekleiden. Auch hierbei tritt das Strukturverhältnis zwischen der Theca und Granulosa wie bei dem unter Fig. 45 geschilderten äusserst deutlich hervor, indem das in der inneren Faserschicht enthaltene Gefäss (g′) ins Cavum wuchert, um die Septenbildung zu veranlassen. Das nur zwei Zellen dicke Stratum medium cellulare (sc), das sich auch rückbildet, besteht nämlich aus mehr oder minder spindelförmig gestalteten Zellen, die einen ovalen oder spindelförmigen Kern in sich einschliessen; sie werden endlich durch die ins Granulosagewebe hineinwuchernden Endothel- und Bindegewebszellen herbeigeführt, bis sie als innerhalb der Theca externa hinterlassene, stellenweise unterbrochene, dünne Zellenlagerung gefunden werden, wie ich an anderer Stelle schon ausgeführt habe.

Was die Granulosazellen selbst anlangt, so sind sie ebenso wie beim vorangehenden Falle stark aufgequollen und klar geworden, so dass sie sich von denjenigen beim entsprechenden normalen Follikel (Fig.

35a, sg) nicht mehr unterscheiden lassen, abgesehen von denjenigen Zellen, bei denen das Protoplasma teilweise oder total verloren gegangen ist.

Was den 2. Schnitt (Fig. 46, Taf. IV) betrifft, so bemerkt man zu allererst die überall gleichmässig verdickte Granulosawand (sg), die sich also nicht, wie man auf Fig. 46 konstatieren kann, auf die kleine Partie des Locus minoris resistentiae beschränkt. Hierbei bleibt nur ein kleiner Teil der Follikelwand als durch die Anhäufung der Granulosazellen nicht bedeckt übrig. Die unter schwacher Vergrösserung solid erscheinende Granulosaschicht (Fig. 46, sg) ist in Wirklichkeit durchaus gelockert, wie man in Fig. 46a, Taf. III, sieht, in welcher die mit *a* bezeichnete Partie in Fig. 46, Taf. IV, stark vergrössert abgebildet ist. Zwischen den Granulosazellen (gz) finden sich ihre fast nackten Kerne (gz'). Gleichwohl geht die Septenbildung ungestört vor sich, wobei das Kapillargefäss (g') sowohl wie die Zellen der inneren Faser- (sp') und mittleren Cellularschicht (sc) Anteil nehmen, kurz, der Prozess vollzieht sich wie beim normalen Falle.

Aus den oben angegebenen Ergebnissen bei den behandelten vier Exemplaren geht hervor, dass bei den abnormalen reifen Follikeln, bei denen die Ovulation durch etwaige Ursachen verhindert ist, der Vorgang sich wie beim normal geborstenen Follikel vollzieht insofern, als er sich auf die Luteinkörperbildung bezieht, nämlich, die Luteinzellen werden von den Granulosazellen umgebildet, während die dazwischen liegenden Septen und die damit in Verbindung stehenden Kapillargefässe durch die Wucherung des Stratum fibrosum internum und S. medium cellulare resp. des Gefässendothels hervorgebracht werden. Unter den Komponenten des Follikels bleibt die Theca externa, wie bei den normalen Follikeln, von dieser ungeheueren Umwandlung völlig unbeeinflusst.

Fassen wir die Vorgänge, die ich bei den normal ovulierten, verbluteten und unovulierten, reifen Follikeln konstatiert habe, zusammen, so geht daraus hervor, dass die Luteinkörperbildung dem Prinzip nach in allen Fällen gleich vollzogen wird. Bei den zwei letzteren Fällen, den verbluteten und unovulierten Follikeln, wird der Bildungsgang nur mechanisch so weit gestört, als der Prozess nicht vollendet, sondern wegen der zufällig stattgefundenen Ursachen halbfertig aufgehoben wird. Die Vorgänge beim normalen Falle, die ich oben Schritt für Schritt verfolgt habe, dürfen somit als Mass für alle Fälle betrachtet werden, so dass ein Vergleich desselben mit anderen Fällen die betreffenden Fragen verständlich machen kann.

Beim normalen Falle kann man die Luteinkörperbildung in zwei Phasen einteilen, deren erste den progressiven Bildungsgang umfasst und sich vom Beginn bis zum 16. Tage ausdehnt, während im Laufe der zweiten Phase, die sich auf weitere 15 Tage erstreckt, die regressive Umwandlung des Luteinkörpers sich vollzieht. Um diese Verhältnisse klarzulegen habe ich die hypertrophische Veränderung, die die einzelnen Luteinzellen während des ganzen Verlaufes der Luteinkörperbildung erfahren, graphisch dargestellt (Textfig. A); wie man sieht, erreicht die Kurve am den 16. Tage ihre höchste Höhe, um darauf anfänglich ziemlich schnell, dann langsam abzusteigen. Die zweite Darstellung (Textfig. B) zeigt die hypertrophische Veränderung der ganzen Masse des Corpus luteum verum und weist darauf hin, dass hierbei ebenso wie dort die Kurve um den 16. Tag ihre höchste Erhebung erreicht, so dass die beiden Kurven nicht genau, sondern doch annähernd parallel laufen.

Die progressive Phase kann wieder in zwei Stadien eingeteilt werden: das Proliferationsstadium und das Vascularisationssatadium.[1] Das Proliferationsstadium ist so genannt, weil es eine kurze Phase umfasst, in der durch den plötzlich abgenommenen, inneren, Druck veranlasst, die Zellen des Granulosaepithels so zu sagen ins Cavum stürzen; dadurch wird die Theca interna veranlaßt, sich gegen die mehr oder minder lose gewordene Granulosaschicht lokal zu erheben, so dass die Theca auf Schnitten nicht mehr eben, sondern gesägt erscheint. Abgesehen von ihrer Verletzung, wodurch die Gefäße einigermassen verbluten, erfahren sie keine Veränderung, freilich kann von der Endothelwucherung in das Granulosagewebe noch keine Rede sein.

Das Granulosaepithel, von dem ein kleiner Teil im Zusammenhang mit der Ovulation ausgestossen wurde, stellt nach der Berstung wieder eine dicke Epithelschicht her, eine Tatsache, die erkennen lässt, wie gross die Menge der zurückgebliebenen Granulosazellen ist. Die komponenten Zellen des Epithels vermehren sich sogar wiederholt, wobei man oft die Teilungsfiguren beobachtet (Fig. 32a). Andererseits quellen alle Arten Granulosazellen, wie die der Follikelinseln, des Pfropfes usw. daraufhin allmählich auf; ich habe mich bemüht, das Mass der Quellung und die dadurch hervorgerufene Volumenzunahme durch graphische Darstellung verständlich zu machen (Textfigg. A u. B).

---

1) Die Einteilung der Phase ist zwar nicht im Sinne MEYERS (1911), hat aber den Vorzug der Klarheit.

Die Kerne, die die genannten Zellen in sich einschliessen, werden kleiner im Laufe des Bildungsgangs, und die daneben befindlichen Kernkörperchen nehmen gleichzeitig an Zahl zu. In entsprechendem Masse färbt

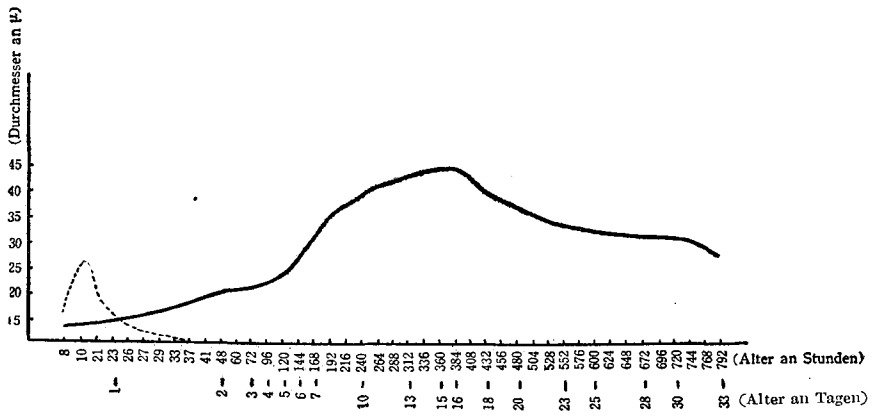

Textfig. A. Graphische Darstellung der Zu- und Abnahme der Luteinzellen an Dicke bei der Aus- und Rückbildung des Corpus luteum. Die punktierte Linie stellt dieselbe Darstellung für die Zellen des Stratum medium cellulare vor.

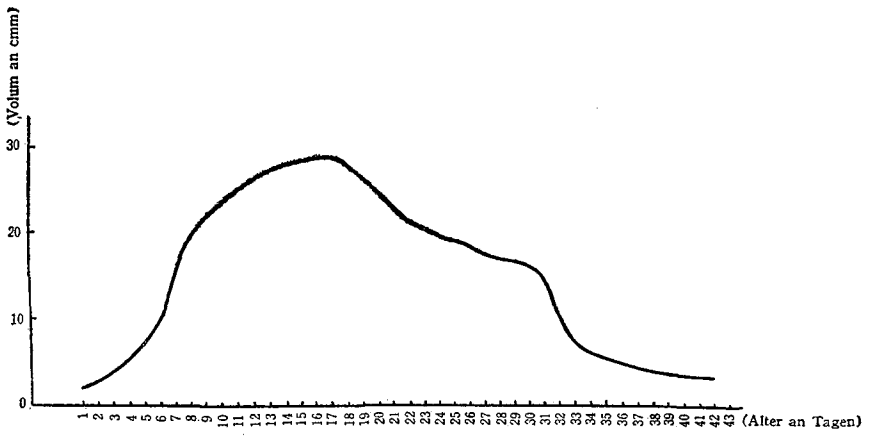

Textfig. B. Graphische Darstellung der Volumenveränderung des Corpus luteum bei seiner Aus- und Rückbildung.

sich der protoplasmatische Zelleib z. B. mit Haematoxylin allmählich schwächer und wird klarer, was durch den zunehmenden Fettgehalt

hervorgerufen wird; gleichwohl tritt seine Wabenstruktur bei dem 8-tägigen Follikel (Fig 38a), wenn auch nur schwach, hervor, während sie nach und nach deutlicher wird und bei einem 18- tägigen Follikel recht auffällig (Fig. 40) ist, ein Zeichen, das den Eintritt in die regressive Veränderung andeutet.

Was das Vascularisationsstadum betrifft, so fängt das Endothel der Gefässe, die durch das darin gestaute Blut tonisch prall gespannt sind, an, sich zwischen den Basalzellen des Granulosaepithels hindurch seinen Weg zu schaffen, wodurch es zur Septenbildung beiträgt, die somit in Wirklichkeit von der Endothelwucherung begleitet und hervorgebracht wird. Da die Septenbildung, die durch das ganze Vascularisationsstadium hindurch vor sich geht, den grössten Teil der Bildungsphase des Luteinkörpers einnimmt, ist es bequem, diese Phase unter drei Unterabteilungen zu betrachten, von denen (*a*) die erste die Bildungsphase umfasst, in der die Gefässprosse sowie die sich bildenden Bindegewebssepten die Basalmembran und das Granulosaepithel durchbohren und durch das Epithel hindurch gehen (Figg. 32--34, sp). Dabei verändert sich das Cavum noch nicht; ebensowenig erfahren die Granulosazellen eine Quellung. Durch Wucherung wachsen das Gefässendothel sowie die Bindegewebszellen in das Cavum folliculi hinein, wenn (*b*) die zweite Unterabteilungsphase des Vascularisationsstadiums einsetzt. Die Ereignisse, die sich in dieser Bildungsphase den übrigen Gewebsteilen abspielen, bestehen vor allem darin, dass die Granulosazellen aufgequollen sind und adipose Beschaffenheit erworben haben, während die Zellen der Theca interna, die sich noch nicht viel verändert haben, eine ununterbrochene Schicht darstellen (Fig. 35a). Was endlich (*c*) die dritte Unterabteilungsphase anlangt, so wird durch die in das Cavum hineingewucherten Gafässkapillaren und Bindegewebsseptenstränge die so genannten Bindegewebssepten des Luteinkörpers hervorgebracht. In den Septen selbst differenzieren sich die Bindegewebsfibrillen (Fig. 37a, sp) schon am 3. Tage nach dem Coitus, während andererseits die Septenzellen noch sehr rege in der Teilung begriffen sind (Fig. 37a, m); die Fibrillen werden deutlicher, wenn noch ein weiterer Tag vergangen ist (Fig. 37b, sp), dabei treten sie um so auffälliger hervor, je weiter die Bildungsphase des Luteinkörpers fortgeschritten ist (Fig. 40, sp). Unter den übrigen Gewebsteilen sind die Granulosazellen soweit verändert, dass sie mehr als früher adipose Beschaffenheit angenommen heben und so klar (Figg. 37a, 37b) wie beim vollendeten Luteinkörper (Fig. 38a) geworden sind. Damit wird also die Luteinkörperbildung

abgeschlossen; dies geschieht schon etwa am 8. Tage, wo die progressive Phase der Bildung also beinah vorbei ist, um danach bis zum 16. Tage, wo die progressive Phase ihren Abschluß findet, einfach fortzuwachsen.

Es versteht sich von selbst, dass die Septenbildung sowie die Wucherung der Kapillargefässe in beträchtlichem Masse zu der Volumenzunahme des Luteinkörpers beitragen; hierin liegt wahrscheinlich der Grund, weshalb die Kurve der Volumenzunahme des Follikels (Textfig. B) nicht recht parallel mit der Zunahme der Luteinzellen an Dicke (Textfig. A) geht.

Endlich darf die Bindegewebsschicht, die beim verbluteten Follikel (Fig. 39) zwischen dem Luteinkörper und der kugeligen Blutmasse gefunden wird (ig), nicht als Basalmembran angenommen werden, wie dies manchmal geschieht, ~~sondern sie stellt~~ das hineingewachsene Bindegewebsgeflecht, die Fortsetzung der Septenstrahlen, dar; der Luteinkörper verdankt mithin seine Herkunft nicht der Theca, wie jene Ansicht besagt, sondern ist wie gewöhnlich das Produkt der Granulosa. Was die Basalmembran des Granulosaepithels betrifft, so ist sie zerbrochen und hinterlässt keine Spur mehr.

Ein paar Worte sind noch wohl dazu nötig, klarzulegen, auf welche Weise genügend reichliches Material geliefert wird, daß das komplizierte Septensystem aufgebaut werden kann. Das Baumaterial wird zum Teil dem Stratum fibrosum internum (Figg. 32a, 32b), aber noch mehr dem Stratum medium cellulare (Figg. 33a, 34a, 35a) verdankt, während in dieser Hinsicht die Zellenvermehrung durch Zellteilungen der bestehenden Septen (Fig. 37a) den zwei anderen Quellen keineswegs nachsteht. Die Zellen des Stratum medium cellulare werden grösstenteils für diesen Zweck ausgenutzt; was übrig bleibt, bildet eine ununterbrochene, dünne Schicht, die sich von innen eng an die Theca externa anschliesst.

VI. Vergleichendes und Schlussfolgerung

Nun richten wir unsere Aufmerksamkeit auf die Forschungsergebnisse anderen Säugern, um die vorliegenden Resultate über das Kaninchen zu berechtigen. Bei der Maus hat SOBOTTA dieselben Vorgänge wie beim Kaninchen nachgewiesen (1805, 1896, 1899). Dieses Ergebnis stimmt mit der Ansicht BISCHOFFS (1842), PFLÜGERS (1863), VAN BENEDENS (1880), HONORÉS (1899, 1900) u. a. über den Luteinkörper des Kaninchen und mit der Angabe DELLA DRIPS (1919) über das Corpus luteum des gemeinen Ziesels (Spermophilus tridecemlineatus) völlig

überein; der letztetere Autor sagt: "Luteincells are derived from the cells of the membrana granulosa. The connective tissue and the vascular network of the corpus luteum are both derived from the theca interna. The capsule of the corpus luteum is the theca externa." LOEB (1906), der sich mit dem Corpus luteum beim Meerschweinchen beschäftigt hat, gibt an, dass die Luteinzellen hauptsächlich epithelialen Ursprungs sind; die grossen Zellen der Theca interna verschwinden nach dem Autor aber nicht, sondern bilden einen Teil des Luteinkörpers, während nach JANKOWSKI (1904) bei demselben Tiere die Luteinkörperbildung sich ganz anders abspielt: „Das Corpus luteum ist kein epitheliales, sondern ein bindegewebiges Gebilde, ein Produckt der Theca folliculi.[1]

PFLÜGER (1863) leitet bei der Hündin und Katze wie SOBOTTA bei den von ihm untersuchten RODENTEN (1895, 1897) die Luteinzellen aus der Membrana granulosa ab. Diese Angabe stimmt zugleich mit den Ergebnissen STRATZS (1898, 1898a) für die Corpora lutea bei den Halbaffen und Insectivoren überein. Dazu kommt das Corpus luteum des Beutelmarders (Dasyurus viverrinus) in Betracht, womit O'DONOGHUE (1912) sich beschäftigt hat; hierüber sagt er: "its characteristic lutein cells are derived from the cells of the membrana granulosa by simple hypertrophy unaccompanied by direct or indirect cell division. The connective tissue network is derived from ingrowth of the theca folliculi which is, in the ripe follicle, is not differentiated into theca interna and externa and this thecal ingrowths are accompanied by small blood vessels." Also stimmt das Ergebnis bei diesem niedrigsten placentalen Säuger fast völlig mit demjenigen beim Kaninchen überein. Die Abweichung beim Beutelmarder liegt darin, dass die Luteinzellen nicht so aktiv wie beim Kaninchen sind, eine Tatsache, die nur von sekundärer Wichtigkeit ist; ebenso wenig wichtig ist, dass die zwei Schichten der Theca sich nicht deutlich unterscheiden lassen, da das manchmal durch untreffliche technische Behandlung verursacht werden kann.

Beim Schwein liegen uns mindestens vier recente Arbeiten (CLARK, 1898; DOERING, 1899; JANKOWSKI, 1904; CORNER, 1919) vor und bestätigen eigentümlicherweise einstimmig, dass das Corpus luteum von den Zellen der Theca interna gebildet wird, während die Epithelzellen vollständig untergehen. Diese Meinung wird in der Angabe DOERINGS (1899) recht gut wie folgt geäussert: „Beim Follikelsprung wird das

1) Darauf komme ich später wieder zurück.

Epithel von der Follikelwand abgelöst und geht in den meisten Fällen vollständig unter. Es hat an der Bildung des Corpus luteum keinen Anteil. Das Corpus luteum geht aus den entsprechend umgewandelten Elementen der Theca interna hervor und ist demnach ein rein bindegewebiges Gebilde" JANKOWSKI (1904) ist ferner bei der Kuh und dem Schaf zum selben Resultat wie beim Schwein gelangt, und da die Angabe von PEARL und BORING (1918) für die Kuh mit diesem Resultat übereinstimmt, so läßt sich wohl vermuten, daß diese Auffassung bei den Artiodactylen im allgemeinen zu gelten hat.

Was endlich den Menschenfollikel anlangt, so gehen die Ansichten ziemlich weit auseinander. CLARK (1898) und JANKOWSKI (1904), denen mit dem Follikel des Schweins zusammen der des Menschen als Material zur Verfügung gestanden hat, leiten die Luteinzellen wie beim Schwein ausschliesslich von den Thecazellen ab, da nach den Forschern die Granulosaelemente zum grössten Teil beim Sprung hinaustreten, während die zurückbleibenden untergehen. Gleiches gilt auch für die Angabe NAGELS (1896), BÜHLERS (1900) und HIROSES (1920), die sich mit dem Menschenfollikel beschäftigt haben.[1] Demgegenüber steht die Ansicht MEYERS (1911) und OGINOS (1924), nach welcher die Luteinzellen granulosen Ursprungs sind, was mithin mit dem oben erwähnten Ergebnis beim Kaninchen zusammenstimmt. Diese zwei weit abweichenden Ansichten können meines Erachtens vereinbart werden, wenn man daran denkt, dass beim Menschenfollikel die zurückbleibenden Granulosazellen verhältnismässig spärlich sind, was die Annahme NAGELS, BÜHLERS und HIROSES veranlasst hat, und dass fernerhin die Ansicht JANKOWSKIS von seinen Befunden beim Schwein, die wie besagt die rein thecale Herkunft der fraglichen Zellen betonen, stark beeinflusst worden sein mögen.

Wir finden somit in der vorhandenen Literatur immer noch die zwei gegeneinander stehenden Ergebnisse betreffs der Abstammung der Luteinzellen, von denen eines ihre thecale Herkunft behauptet, wie beim Schwein und einigen Artiodactylen, während das andere sie von der Granulosa ableitet, wie bei den übrigen untersuchten Säugern. Vergebens bemühte ich mich, eine Versöhnung dieses Gegensatzes zu ermöglichen. Eimal geben die zoologischen Stufungen, auf welchen die beiderseitigen Tiergruppen stehen, der Frage keinen Aufschluss, da der Beutelmarder unter den Achoriaten in dieser Beziehung den nahe

1) WALDEYER (1906) ist geneigt dieser Annahme beizustimmen.

verwandten Artiodactylen unter den niedrigsten Choriaten gegenübersteht und vielmehr mit den weit entfernt stehenden Deciduaten, besonders mit den Rodenten, Insectivoren, Carnivoren, und Halbaffen übereinstimmt. Die Dauer der Tragzeit bei einzelnen Tiergruppen, die noch in Betracht käme, hat mit der Frage nichts zu tun; betreffs der Abstammung der Luteinzellen stellen sich eine Anzahl Säuger wie die untersuchten Rodenten, Insectivoren, Carnivoren, Halbaffen und der Beutelmarder, welche nach kurzer Tragzeit ihre Jungen bringen, mit dem Menschen zusammen, der zwar eine 2–10 fach so lange Tragzeit hat wie jene Tiergruppen.

Schliesslich bin ich gezwungen anzunehmen, dass bei denjenigen Säugetieren, deren Luteinzellen man von den Thecazellen abzuleiten pflegt, die im Cavum zurückbleibenden Granulosazellen[1] so spärlich sind, dass die Luteinkörperbildung beträchtliche Beiträge der Thecazellen nötig hat, die sich bei den übrigen Tiergruppen ausschliesslich auf die Septenbildung beschränken. Jedenfalls sind die aktiven Teilungen und Vermehrungen der Granulosazellen, wie vielfach verwiesen wurde, von mehreren Forschern durch direkte Beobachtung nachgewiesen worden, und somit kann mindestens die Beteiligung nicht etwa absolut geleugnet werden. Nun hat man sich also bei jenen fraglichen Tieren damit zu beschäftigen, die genetischen Gänge des Corpus luteum Schritt für Schritt durch erneute, vorsichtige Beobachtung klarzulegen.

In Bezug auf die Vaskularisation des Corpus luteum, die durch Hineinwachsen der in der Theca interna sich verbreitenden Kapillaren zustande kommt, sind die Ansichten dagegen einstimmig. Was die die im Luteinkörper entstandenen, endothellosen Blutstrassen anlangt, die durch Meyer (1911) als Anfangsstadien der Vaskularisation beim Menschen konstatiert werden, und ferner die sekundäre Kommunikation der in bindegewebigen Septensprossen entstandenen Kapillargefässe mit den Thecagefässen, die Cohn (1903) beim Kaninchen anführt, so werden sie bei keinen anderen untersuchten Säugern bestätigt.

Bei allen untersuchten Säugern haben fast alle Forscher festgestellt, dass die Theca interna, die sich nach Kölliker (1898) in das innere Stratum fobrosum internum und das äussere, an die Theca externa sich anschliessende Stratum medium cellulare unterscheidet, in das Innere des Follikels total oder bis auf kleine

1) Die Menge dieser Zellen schwankt tatsächlich schon individuell im hohem Masse, wie man von den schwankenden Dimensionen des geplatzten Follikels ersehen kann (siehe S. 7).

Reste hineinwächst und den bindegewebigen Septen oder dem Luteinkörper (wie bei einigen Tierarten angegeben wird) Ursprung gibt. Nur O'DONOGHUE (1912) gibt an, dass bei dem von ihm untersuchten Beutelmarder die Theca folliculi nach der Follikelreife nicht in die Theca interna und Theca externa differenziert ist.

Was die Theca externa betrifft, so stimmen die Ansichten seit v. BAER (1827) durch 100 Jahre hindurch darin überein, dass diese Thecaschicht unverändert bleibt und eine einzige Hülle des völlig ausgebildeten Luteinkörpers darstellt. JANKOWSKI (1904), der beim Manschen, Meerschweinchen, Schwein, Schaf und der Kuh den Luteinkörper in Bildung beobachtet hat, sagt ausdrücklich: „Das ganze Gebilde (Corpus luteum) ist nun eine einzige Hülle, die Theca externa, umgeben." Wie schon oben erörtert wurde, ist nur HONORÉ (1900) beim Kaninchen der Auffassung, dass die Theca externa teilweise an der Luteinkörperbildung teilnimmt.

In sonstigen Hinsichten findet man keine wichtige Abweichung der bei den verschiedenen Säugern konstatierten Befunde von meinen vorliegenden Ergebnissen. Es lässt sich mithin folgendermassen schliessen:

Die Granulosazellen, die bei der Ovulation nach aussen ausgestossen werden, sind beim Kaninchenfollikel verhältnismässig gering und bleiben grösstenteils im Cavum zurück, indem dieses Überbleibsel die unter verschiedenen Namen bekannten Zellengruppen wie Follikelwandung, Follikelinsel und Pfropf darstellt. Diese Zellengruppen bilden sich durch Hypertrophie und Hyperplasie einzelner Zellen insgesamt in das Corpus luteum um.

Die Septenbildung vollzieht sich durch Hineinwachsen der Zellen der Theca interna, die insbesondere durch die ebenfalls hineinwachsenden, in dieser Thecaschicht sich verbreitenden Gefässkapillaren begleitet werden. Von der Theca interna wird das Stratum medium cellulare nicht völlig für die Septenbildung ausgenutzt, sondern wenige Zellen bleiben zurück und können bei regressiver Veränderung des Corpus luteum gerade noch nachgewiesen werden. Das letzte Gerinsel des Liquor folliculi bildet mit Blutkörperchen, Leukocyten usw. zusammen den bindegewebigen Kern. Was endlich die Theca externa anlangt, so unterwirft sie sich nicht etwa jenen ungeheueren Verwandlungen, die der Follikel erfährt, sondern sie bleibt schliesslich als einzige Hülle des Corpus luteum, dessen Bildung vollendet ist.

Nachtrag

Mein Manuskript war bereits so weit abgeschlossen, um an die Druckerei abgeschickt zu werden, als die Arbeit über das Corpus luteum beim Kaninchen von TOGARI (1926) in meine Hände geriet. Die Angaben in der genannten Arbeit stimmen mit meinen Frgebnissen ziemlich gut überein, weichen aber auch davon in wichtigen Punkten ab. Nach dem Autor bildet sich der Luteinkörper hauptsächlich aus den Granulosazellen, die grösstenteils im Cavum zurückgeblieben sind, verdankt aber auch zum Teil sein Baumaterial den komponenten Zellen des Stratum medium cellulare, die der Autor „polygonal cells" nennt, während er die Reste dieser Zellen gänzlich verschwinden lässt. Die Zellengruppe, die in Fig. 7, Taf. XIX, mit TL bezeichnet und als „theca lutein" aufgefasst wird, entspricht zweifellos den Zellen des Stratum medium cellulare, die nicht mehr an der Septenbildung teilnehmen, sondern mindestens zeitweilig indifferent bleiben, wie ich mit Sobotta (1897) beobachtete (siehe Fig. 38a, Taf. III). Aus der Auffassung TOGARIS geht zugleich hervor, dass das Stratum medium cellulare mit der Septenbildung nichts zu tun hat; statt dessen tritt die Theca externa auf, deren kleiner Teil mit der inneren Faserschicht (Stratum fibrosum internum) zusammen das ganze Septensystem hervorbringt, während der grössene übrige Teil seine zeitweilig gestörte Strukturanordnung wieder herstellt und sich in die Hülle des Luteinkörpers umbildet. Übrigens weicht mein Resultat von seiner Angabe auch in so weit ab, als die Zellen der Theca externa sich nach ihm nicht nur später noch mitotisch teilen und ihr „polygonal cells" als Baumaterial zufügen, sondern ebenfalls darin, dass noch am vierten Tage nach dem Coitus mitotische Zellteilung in der Granulosa stattfinde.

Diese Gelegenheit möchte ich zu der Bemerkung benutzen, dass ich bei der Erörterung meiner Resultate nicht die Arbeit über das Corpus luteum bei der Maus von TOGARI (1923, 1924) berührt habe. Der Grund hierfür liegt darin, dass ich mich nicht entschließen konnte, eine Arbeit kritisch zu behandeln, ohne sie ausführlich verstanden zu haben. Vor allem sind mir die in Figg. 1 und 2 abgebildeten Schnitte (1923), auf welchen wahrscheinlich wichtige Erläuterungen des Autors basieren, nicht klar genug, dann ist der Text manchmal auch zu schwer zu verstehen, da ziemlich viele Druckfehler darin verblieben sind.

LITERATURVERZEICHNIS.

1. ANCEL, P., et BOUIN, P. Sur le follicule de de Graaf mûr et la formation du corps jaune chez la chienne. C. R. de la Soc. de Biol. T. 65. 1908a.
2. ———, Rut et corps jaune chez la chienne. 1908b.
3. BAER, CARL E. VON. De ovi Mammalium et Hominis genesi epistola. Lipsiae. 1827. (Zitat. nach Marshall).
4. BARRY, M. Researches in embryology. Philos. Transact. R. Soc., London, second Series. 1839.
5. BENEDEN, E. VAN, et JULIN, CH. Observation sur la maturation, la fécondation et la segmentation de l'oeuf chez les chiroptères Arch. de Biol. T. I. 1880.
6. BENEDEN, E. VAN. Recherches sur l'embryologie des mammifères...la formation des feuellets chez le Lapin. Ebenda. 1880.
7. BISCHOFF, TH. C. W. Entwickelungsgeschichte des Kaninchenei es. Braunschweig. 1842. (Zit. nach Sobotta).
8. BÜHLER, A. Entwicklungsstadien menschlicher Corpora lutea. Verh. anat. Gesellsch. 14. Vers. in Pavia. 1900.
9. COHN, F. Zur Histologie und Histogenese des Corpus luteum und des interstiellen Ovarialgewebes. Arch. f. mikr. Anat. Bd. 62. 1903.
10. CLARK, J. C. Ursprung, Wachstum und Ende des Corpus luteum. Arch. Anat. u. Phys., Anat. Abt. Jahrg. 1898.
11. CORNER, G. W. On the lipoidal nature of structures in the corpus luteum cells of Swines. Anat. Rec. Vol. II. 1917,
12. ———, On the origin of the corpus luteum of the sow from both granulosa and theca interna. Amer. Jour. of Anat. Vol. 26. 1919.
13. DELLA DRIPS. Studies on the ovary of the Spermophilis, with special reference to the corpus luteum. Amer. Jour. of Anat. Vol. 20. 1919.
14. DOERING, H. Beiträge zur Streitfrage über die Bildung des Corpus. Anat. Anz. Bd. 16. 1899.
15. FERGUSON, T. S. The application of the silver impregnation method of Bielschowsky to reticular aud other connective tissue. Am. Jour. Anat. Vol. 12. 1911–1912.
16. FLEMMING, W. Über die Bilduug von Richtungsfiguren in Sängetieren beim Untergang Graafscher Follikel. Arch. Anat. u. Phys., Anat. Abt. Jahrg, 1885.
17. FRAENKEL, L. und COHN. F. Experimentelle Untersuchungen über den Einfluss des Corpus luteum auf die Insertion des Eies (Theorie von Born). Anat. Anz. Bd. 20. 1902.
18. FRAENKEL, L. Neue Experimente zur Funktion des Corpus luteum. Arch. f. Gynäk. Bd. 91. 1910.
19. FUJINO, K. Studien über des Corpus luteum beim Menschen (japanisch). Verh. Hokuyetsu med. Gesellschaft. 1924.
20. HEAPE, W. Ovulation and degeneration of ova in the Rabbit. Proc. R. Soc. London. Vol. 76. (Zit. nach Marshall).
21. HEGAR, K. Studien zur Histogenese des Corpus luteum und seiner Rückbildungsprodukte. Arch. f. Gynäk. Bd. 91. 1910.
22. HIROSE, T. Experimentelle, histologische Studien zur Genese des Corpus luteum. Mitteil. med. Fak., kaiserl. Univ. Kyoto. 1919.

23. HONORÉ, CH. Recherches sur l'ovaire du Lapin.
I. Note sur les corps de Call et Exer et la formation du liquor folliculi.
II. Researches sur la formation des corps jaunes. Arch. de Biol. T. 16. 1899.
III. Note sur le follicules de de Graaf à plusiehrs ovules. Ebenda. T. 17. 1901.
24. IOKA, T. Über die vitale Färbung der weiblichen Geschlechtsorgane (japanisch). Kyoto med. Magazin. Bd. 14. 1916.
25. JANKOWSKI, J. Beitrag zur Entstehung des Corpus luteum der Säugetiere. Arch. f. mixr. Anat. Bd. 64. 1904.
26. KIUTSI, K. Über die innere Sekretion des Corpus luteum. Monatschr. f. Geburtshülfe und Gynäkol. Bd. 36. 1912.
27. KÖLLIKER, A. Über Corpora lutea atretica bei Säugetieren. Verh. Anat. Gesellsch. in Kiel. 1898.
28. ———, Erinnerungen aus meinem Leben. Leipzig. 1899.
29. KOPSCH-MENZER. Corpora lutea vom Schwein, und zwar vom 3., 6. und 10. Tage nach der Befruchtung (Demonstration). Verh. Anat. Gesellsch. Bonn. 1901.
30. KREIS, O. Die Entwicklung und Rückbildung des Corpus luteum beim Menschen. Arch. f. Gynäk. Bd. 58. 1899.
31. KÜPFER, MAX. Beitrage zur Morphologie der weiblichen Geschlechtsorgane bei den Wirbeltieren. Denkschr. Schweizer. naturforschenden Gesellsch. Bd. 56. 1920.
32. LOEB, L. Über die Entwicklung des Corpus luteum beim Meerschweinchen. Anat. Anz. Bd. 28. 1906.
33. MARSHALL, F. H. A. The oestrous cycle and the formation of the corpus luteum in the sheep. Philos. Transact. R. Soc. London. Vol. 71. 1903.
34. ———, The oestrous cycle in the common ferret. Quart. Jour. Micr. Sc. Vol. 48, 1904a.
35. ———, Corpus luteum in the sheep. R. i. Schwabe's Jahrb. 1904b.
36. ———, The physiology of reproduction. London. 1922.
37. MEYER, R. Über Corpus luteum-Bildung beim Menschen. Arch. f. Gynäk. Bd. 93. 1911.
38. NAGEL, W. Weibliche Geschlechtsorgane. Bardelebens Handb. der Anat. des Menschen. Bd. VII. 2. Teil. Abt. 1. 1896.
39. O'DONOGHUE, CHAS. H. The corpus luteum in the non-pregnant Dasyurus and polyovular follicles in the Dasyurus. Anat. Anz. Bd. 41. 1912.
40. ———, Über die Corpora lutea bei einigen Beuteltieren. Arch. f. mikr. Anat. Bd. 84. 1914.
41. ———, On the corpora lutea and interstitial tissue of the ovary in the Marsupialia. Quart. Jour. micr. Sc. Vol. 31. 1916.
42. OGINO, K. Studien über Corpus luteum beim Menschen (japanisch). Verh. d. Hokuyetsu med. Gesellsch. Jahrg. 38. Nr. 248. 1924,
43. PALADINO, G. Per la dibattuta questione sulla essenza del corpo luteo. Anat. Anz. Bd. 17. 1900.
44. PEARL, RAYMOND, and BORING, ALICE M. Sex studies. X. The corpus luteum in the ovary of the chicken. Am. Jour. Anat. Vol. 23. 1918.
45. PFLÜGER. Über die Eierstöcke der Säugethiere uud des Menschen. Leipzig. 1862.
46. REGAUD, CL., et DUBREUIL, G. Iufluence du mâle sur les fonctions ovariennes. Soc. nied. de hospit. de Lyon. 1908a. (Zit. nach Küpfer).

47. ———, Observations nouvelles à l'independance des corps jaunes et du rut chex les lapines. C. R. Soc. Biol. Paris. T. 64. 1908b.

48. SANDES, F. P. The corpus luteum of Dasyurus viverrinus on the growth and atrophie of the Graafian follicle. Proc. Linn. Soc. N. S. Wales. Vol. 28. 1903.

49. SCHRON, O. Beitrag zur Kenntnis der Anatomie und Physiologie des Eierstocks der Säugetiere. Zeitschr. wiss. Zool. Bd. 12. 1863.

50. SOBOTTA, J. Über die Bildung des Corpus luteum bei der Maus. Anat. Anz. Bd. 10, 1895.

51. ———, Über die Bildung des Corpus luteum beim Kaninchen, nebst einigen Bemerkungen über den sprungreifen Follikel und Richtungsspindeln des Kaninchens. Anat. Hefte. 1. Abt. Bd 58. 1897.

52. ———, Über die Entstehung des Corpus luteum der Säugetiere. Ergebn. d. Anat. u. Entwickl.-gesch. Bd. 8. 1998.

53. ———, Über das Corpus luteum der Säugetiere. Verh. anat. Gesellsch. 13. Vers. 1899a.

54. ———, Noch einmal zur Frage der Bildung des Corpus luteum. Arch. mikr. Anat. Bd. 53. 1899b.

55. ———, Über die Entstehung des Corpus luteum der Säugetiere. Ergebn. d. Anat. u. Entw.-gesch. anat. Abt. Bd. II. 1901.

56. ———, Über die Bildung des Corpus luteum beim Meerschweinchen. Anat. Hefte, anat. Abt. Bd. 32. 1906.

57. ———Über die Bildung der Richtungskörper bei der Maus, Ebenda Bd. 35. 1907.

58. STÖHR, PH., und SCHULTZE, O. Lehrbuch der Histologie. 18. Auflage. Jena. 1919.

59. STRATZ, C. H. Vergleichend-anatomische Untersuchungen am Säugetierovarium. Verh. d. Gesellsch. f. Geburtsh. u. Gynäk. Bd. 38. 1898a.

60. ———, Der geschlechtsreife Eierstock. den Haag. 1898b.

61. STRICHT, O. VAN DER. La ponte ovarique et l'histogènie du corps jaune. Bull. de l'Acad. R. de Belgique. 1901a.

62. ———, La rupture du follicule ovaraire et histogenèse du corps jaune. Comp. rend. de l'Assoc. des Anatomistes. Sess. 3. Lyon. 1901b.

63. ———, L'atrésie ovuraire et l'atrésie folliculaire du follicule de de Graaf, dans l'ovarie de Chauve souris. Verh. anat. Gesell. 15. Vers. 1901c.

64. TOGARI, CH. On the origin of the corpus luteum of the Mouse. Aichi Jour. of experm. Med. Vol. 1. 1923.

65. ———, On the retrogression of the corpus luteum of the Mouse. Ebenda. 1924.

66. ———, On the corpus luteum of the Rabbit. Follia anatomica japon. Bd. IV. Heft. 5. 1926.

67. VÖLKER, O. Über die Histogenese des Corpus luteum beim Ziesel. Arch. f. Anat. u. Phys., Anat. Abt. Jahrg. 1905.

68. WALDEYER, W. Eierstock und Ei. Leipzig. 1870.

69. ———, Eierstock und Nebeneierstock. Stricker's Handb. d. Gewebslehre (p. 576). Leipzig. 1871.

70. ———, Normales Ovarium einer 45-jährigen Frau mit 2 grossen Corpora lutea. Verh. anat. Gesellsch. zu Tübingen. 1899.

71. ———, Die Geschlechtszellen. Hertwig's Handb. d. vergleich. experim. Entwickl.-gesch. d. Wirbeltiere. 1906.

72. WEIL, C. Beiträge zur Kenntnis der Befruchtung und Entwickelung des Kaninchenei es. Wien. med. Jahrb. 1873. (Zit. nach Sobotta).

73. YAMANE, J. and EGASHIRA, T. On the Relation between Ovulation and Copulation in Rabbit as shown by Means of Artificial Insemination (japanese). Jour. of the Soc. of Agr. and Forest. Sapporo, Japan. Year XIII, No. 58. December 1921.

TAFELERKLÄRUNG.

Abkürzungen.

be	Blutextravasat
be′	Blutetravasat innerhalb des Cavum
bk	Bindegewebiger Kern
Bm	Basalmembran
cf	Cavum folliculi
ch	Chromosomen
cl	Corpus luteum
cr	Corona radiata
dp	Discus proligerns
e	Ei
f′	Geplatzter Follikel
fi	Follikelinsel
g	Blutgefäss in der Theca interna
g′	Blutgefässpross
gn	Gefässnetz in den Septen
gz	Granulosazellen
gz′	Freie Kerne der Granulosazellen
ig	Innere bindegewebige Granulosazellen
k	Kapillargefäss ausserhalb des Follikels
l	Rissloch
l′	Verschlosses Rissloch
lf	Liquor folliculi
lm	Locus minoris resistentiae
lz	Luteinzellen
m	Mitose
n	Narben des Corpus luteum
o	Ooplasma
oe	Ovarialepithel
pf	Pfropf
r	1. Richtungskörperchen
rf	Reifer Follikel
rt	Retinaculus
sc	Stratum medium cellulare der Theca interna
sg	Stratum granulosa
se	Stratum fibrosum externum s. Theca externa
si	Stratum fibrosum internum der Theca interna
sp	Septum
sp′	Septenspross des Str. fibrosum internum
zp	Zona pellucida

Tafel I

Figg. 1–10 sind doppelt so vergrössert wie in Natur; die übrigen sind ca 20 fach vergrössert, abgesehen von Figg. 19 und 29, die ca 13 fach vergrössert sind.

Fig. 1. Das linke Ovarium eines Kaninchens, das in der 29. Stunde nach dem Coitus getötet wurde.

Fig. 2. Das linke Ovarium in der 14. Stunde nach dem Coitus,

Fig. 3. Das linke Ovarium am 16. Tage der Schwangerschaft; vier Follikel weisen das Kapillarnetz (k) auf.

Fig. 4. Das linke Ovarium in der 12. Stunde nach dem Coitus.

Fig. 5. Das rechte Ovarium desselben Kaninchens, aus dem das in Fig. 4 abgebidete Ovarium entnommen wurde.

Fig. 6. Das rechte Ovarium eines Kaninchens, das in der 17. Stunde nach dem Coitus geschlachtet wurde.

Fig. 7. Das linke Ovarium in der 8. Stunde nach dem Coitus.

Fig. 8. Das linke Ovarium in der 10. Stunde nach dem Coitus.

Fig. 9. Das rechte Ovarium desselben Kaninchens, aus dem das in Fig. 8 abgebildete Ovarium abstammte.

Fig. 10. Das rechte Ovarium eines Kaninchens, das am 7. Tage nach der Geburt geschlachtet wurde.

Fig. 11. 10-stündiger, gesplatzter Follikel.
Fig. 12. 3-tägiger Luteinkörper.
Fig. 13. 16-stündiger, gesplatzter Follikel.
Fig. 14. 29-stündiger, gesplatzter Follikel.
Fig. 14a. 37-stündiger, gesplatzter Follikel.
Fig. 15. 19-stündiger, gesplatzter Follikel.
Fig. 16. 29-stündiger, gesplatzter Follikel.
Fig. 17. 17-stündiger, gesplatzter Follikel.
Fig. 18. 23-stündiger, gesplatzter Follikel.
Fig. 19. 11-stündiger, gesplatzter Follikel.
Fig. 20. 14-stündiger, gesplatzter Follikel.
Fig. 21. 19-stündiger, gesplatzter Follikel.
Fig. 22. 23-stündiger, gesplatzter Follikel.
Fig. 23. 11-stündiger, gesplatzter Follikel.
Fig. 24. 17-stündiger, gesplatzter Follikel.
Fig. 24a. 17-stündiger, gesplatzter Follikel.
Fig. 24b. 17-stündiger, gesplatzter Follikel.
Fig. 25. 12-stündiger, gesplatzter Follikel, der mit dem Kapillarnetz umwunden ist.
Fig. 26. 14-stündiger, gesplatzter Follikel,
Fig. 27. 23-stündiger, gesplatzter Follikel,
Fig. 27a. 23-stündiger, gesplatzter Follikel.
Fig. 28. 21-stündiger, gesplatzter Follikel.
Fig. 28a. Seitenansieht des in Fig. 20 gezeichneten Follikels.
Fig. 29. Zwei 31- tägige Corpora lutea vera, von denen das linke Corpus dessen Profilansicht zeigt, während das rechte die Scheitelansicht vorstellt; k Cefässkranz.

Tafel II

Fig. 30. Schnitt durch das Ei (e) und den Locus minoris resistentiae (lm) eines reifen, Graafschen Follikels, der von aussen mit dem Ovarialepithel (oe) bekleidet ist. Ausserhalb der Follikelwand sind die Kapillargefässe (k) durchgeschnitten, deren Äste (g) sich in der Theca interna (sc, si) verbreiten und daselbst das Gefässnetz hervorbringen. Die Follikelwandung, die das Cavum folliculi (cf) mit Liquor folliculi umschliesst, besteht aus dem Stratum granulosa (sg) und der Theca folliculi, welch letztere ihrerseits von innen nach aussen aus Stratum fibrosum internum (si), Str. medirm cellulare (sc) und Str. fibrosum externum (se) zusammengesetzt ist; das letzte Stratum stellt die Theca externa vor, während die zwei inneren Schichten oft als Theca interna bezeichnet werden, Das Ei (e) oder Keimbläschen wird durch eine Reihe Granulosazellen (cr) umstellt, die Corona radiata heisst. Der Zellenkranz (dp) um die Corona ist als Discus proligerus s. Cumulus oophorus bekannt und mittelst der netzartigen Gewebsbrücke, Retinaculi (rt), mit dem Str. granulosa, das den Follikelboden bildet, in Zusammenhang steht. Vergr. ca 1: 40.

Fig. 30a. Teil der in Fig. 30 gezeichneten Follikelwand, der mit Haematoxylineosin gefärbt ist. An die Basis des Granulosaepithels schliessst sich die Basalmembran (bm) eng an. Das Stratum fibrosum internum (si) bildet sich von spärlichen Bindegewebsfasern und enthält die Kapillargefässe (g); dann folgt

das Stratum medium cellulare (sc), das aus den unregelmässig gelagerten, den grossen Kern einschliessenden, kolossalen Zellen besteht, während das Stratum fibrosum externum (se) eine dicke Schicht der eng zusammengefügten Bindegewebsfaser darstellt. Vergr. ca 1: 520.

Fig. 31. Schnitt durch die Achse des Eies, das durch die Zona pellucida (zp) und Corona radiata (cr) umschlossen ist. Das Ooplasma (o) ist von der Zona pellucida an einem Pol getrennt, wo die Kernteilung für das 1. Richtungskörperchen (r) stattfindet. Vergr. ca 1: 312.

Fig. 31a. Stark vergrösserte (ca 1: 1050) Figur der in Fig. 31 abgebildeten Richtungskörperteilung, bei der die stäbchenförmigen Chromosomen (ch) in zwei Gruppen geteilt sind, deren eine im Ooplasma (o) bleibt, und deren addere in das Richtungskörperchen (r) hineingegangen ist.

Fig. 32. Schnitt annähernd durch die Achsenebene eines 15-stündigen, geplatzten Follikels, mit Haemaloxylineosin gefärbt und ca 82 fach vergrössert. Das weit geöffnete Rissloch ist durch den herausgetretenen Liquor folliculi (lf) verstopft, dessen Ausströmungsbewegung aus dem Covum (cf) durch getreifte Färbung gekennzeichnet ist. Sowohl in der Nähe des gerissenen Ovarialepithels (be) als auch im Cavum folliculi (be′) findet man mehrere Blutextravasate; besonders beobachtet man, dass solche an der Seiten- und Bodenwandung sich im Zusammenhang mit dem Liquor folliculi nach dem Ressloch hinziehen. Das Stratum granulosa sowie die Retinaculi sind zerrissen; einige Stücke davon stellen die sog. Follikelinseln (fi) dar. Das Str. fibrosum internum (si) und Str. medium cellulare (sc) erheben sich an mehreren Stellen (sp′, g′) kantig gegen die Granulosa (sg); Strahum fibrosum externum (se) erfährt keine Veränderung, während die Kapillargefässe (g), die eigentlich im Str. fibrosum internum enthalten sind, sich oft in das Str. medium cellulare drängen. Vergr. ca 1: 82.

Fig. 32a. Stück des Schnittes durch einen 14-stündigen, geplatzten Follikel, der nach MALLORYscher Dreifachfärbung gefärbt und stark (ca 625 fach) vergrössert ist. Die ganze Struktur ist noch nicht verändert; nur die Gefässe (g) im Str. fibrosum internum (si) sind gespannt und die Zellen des Str. medium cellulare (sc) sind mehr oder minder aneinander gedrängt. Die Zellen der Granulosa (sg) teilen sich (m). Das Str. fibrosum externum (se) verändert sich nicht im geringsten. Vgl. mit Fig. 30a.

Fig. 32b. Schnitt durch einen 15-stündigen Sprungfollikel; Färbung und Vergösserung wie in Fig. 32a. Am auffallendesten verändern sich die Kapillargefässe (g) im Str. fibr. internum (si), die sich nicht nur spannen, sondern die soliden Endothelsprossen (g′) in die Granulosa (sg) austreiben, wodurch sic die Zellen des Str. med. cellulare (sc) dicht aneinander drängen; Str. fibr. externum (se) verändert sich gar nicht.

Fig. 33. Schnitt annähernd durch die Achsenebene eines 19-stündigen, geplatzten Follikels, mit Häematoxylineosin gefärbt und ca 1: 82 vergrössert. Das Rissloch, das mit dem herausgetriebenen Liquor folliculi (lf) erfüllt und durch das Ovarialepithel (oe) begrenzt ist, sowie das Cavum folliculi (cf) sind in beträchtlichem Masse verkleinert. Im Cavum findet man einige Follikelinseln. An dem inneren Epithelsaum entlang findet die Blutung (be′) aus den Kapillaren statt; die Blutextravasate (be′) nehmen noch nicht an der Ausströmung des Liquors Anteil, wahrscheinlich deshalb, weil die Blutung hierbei spät

eintritt. Das Ovarialgefäss (k) verblutet auch. Das die Kapillargefässe (g) enthaltende Str. medium cellulare (sc) ist in die Granulosa (sg) ihren Weg (g′) schaffend; die Septen (sp) sind einigermassen gebildet oder in Begriff der Bildung (sp′). Das Str. fibr. externum (se) bleibt unverändert.

Fig. 34. Schnitt annähernd durch die Achsenebene eines 27-stündigen Sprungfollikels; Färbung und Vergrösserung wie in Fig. 33. Das mit Liquor folliculi (lf) erfüllte, durch die Granulosa (sg) und das Ovarialepithel (oe) begrenzte Rissloch ist stark verkleinert. Offenbar ist, dass die Blutextravasate (be′) an der Seiten- und Bodenwandung sich im Zusammenhang mit dem Liquor folliculi nach dem Rissloch hinziehen. Im Cavm folliculi (cf) findet man mehrere Follikelinseln (fi). Die Granulosa (sg) ist nicht nur verdickt, sondern peripherisch durch die gebildeten Septen (sp) in mehrere Lappen geteilt. Str. medium cellulare (sc) ist stellenweise so sehr ausgenutzt, dass es sich an das Str. fibr. externum (se) eng anschliesst, durch das hindurch die Ovarialgefässe (k) mit den Thecalgefässen in Zusammenhang stehen, welch letztere ihren weg in die Granulosa suchen.

Fig. 35. Schnitt annähernd durch die Achsenebene eines 37-stündigen Sprungfollikels, mit Haematoxylineosin gefärbt und ca 1 : 51 vergrössert. Das Rissloch ist mit dem Granulosapfropf (pf) verstopft, der noch nicht vollständig mit dem Ovarialepithel (oe) bekleidet, aber von den sich bildenden Septen (sp) durchsetzt ist. Cavum folliculi (cf), das den Liquor folliculi und die Follikelinseln (fi) enthält, ist sehr verkleinert. Die schwächer gewordenen Blutextravasatenzüge (be′), die sich nach dem Rissloch richten, weisen darauf hin, dass die Blutung fast aufgehört hat. Die Septenstrahlen (sp), die sich durch die verdickte Granulosa (sg) hindurch ziehen, sind verlängert; das Str. medium cellulare (sc) ist grösstenteils ausgenutzt und die darin enthalten en Kapillargefässe (g) beschäftigen sich mit der Septenbildung (g′). Str. fibr. externum (se) verändert sich gar nicht.

Tafel III

Fig. 33a. Stück des Schnittes durch einen 19-stündigen Follikel, der nach MALLORYscher Dreifachfärbung gefärbt und ca 1 : 625 vergrössert ist. Ausser den aktiv sich teilenden Zellen (m) des Str. medium cellulare (si) geht die Endothelsprossung (g′) der darin sich verbreitenden Kapillargefässe (g) vor sich, die durch das sie anfüllende Blut stark ausgedehnt sind. Das Str. fibr. internum ist den in die Granulosa (sg) hineinwachsenden Gefässprossen bis auf geringe Reste zur Septenbildung verwandt worden; Str. fibr. externum (se) verändert sich nicht. Vgl. mit. Fig. 32b, Taf. II.

Fig. 34a. Schnitt durch einen 25.5-stündigen Sprungfollikel, Färbung und Vergrösserung wie in Fig. 33a. Auffällig ist die fortgeschrittene Septenbildung, die durch die Endothelsprossung (g′) und die nach folgende Kanalisierung (sp′) des Str. fibr. internum (si) ausgeführt wird. Die Gefässe (g,gn) sind durch die Hyperämie stark erweitert; das den Zwischenraum innerhalb des Str. fibr. externum (se) erfüllende Str. medium cellulare (sc) zeigt kompakte Struktur, was durch die starke Vermehrung seiner komponenten Zellen hervorgebracht ist. Die Granulosazellen (gn) sind hypertrophiert (vgl. die entsprechenden Zellen in Fig. 33a).

Fig. 35a. Schnitt durch einen 33-stündigen, geplatzten Follikel, mit Haemutoxylineosin gefärbt und ca 1: 625 vergrössert. Die Sprossung (g′) des Gefässes, dessen Erweiterung (g) und die Wucherung (sp′) des Str. fibr. internum, das die Endothelwandung entlang seinen Weg sucht, und die des Str. medium cellulare, kurz die Septenbildung, tritt sehr deutlich hervor. Durch Hypertrophie der komponenten Zellen (gn) sind die Granulosa sowohl wie Str. medium cellulare (si) sehr kompakt geworden, während das Str. fibrosum externum (se) immer noch unverändert bleibt.

(Figg. 36, 37 sind auf Taf. IV gezeichnet.)

Fig. 37a. Schnitt durch ein 3-tägiges junges Corpus luteum, das mit Haematoxylineosin gefärbt und ca 1: 520 vergrössert ist. Die Septenbildung ist so weit gegangen, dass die Septen selbst nicht nur in Fibrillen (sp) differenziert sind, sondern ein enges Netzwerk bilden, dessen Maschen mit einigen, stark hypertrophierten, klaren Luteinzellen (lz) erfüllt sind. Andererseits teilen die Septenzellen sich sehr rege (m). Die erweiterten Kapillargefässe (g) in dem übrig bleibenden Str. medium cellulare (sc) lassen sich zu dem ebenfalls erweiterten Septengefässnetz (gn) verfolgen. Das Str. fibr. externum (se) bleibt wie früher unverändert.

Fig. 37b. Schnitt durch ein 4-tägiges, junges Corpus luteum darstellt, der mit Haematoxylineosin gefärbt und ca 1: 625 vergrössert ist. Die Septenbildung ist noch weiter fortgegchritten. Die Septen (sp), die sich fast vollständig in Fibrillen differnziert haben, bilden nunmehr ein engmaschiges Bindegewebsnetz, dessen einzelne Maschen gewöhnlich nur eine oder zwei stark hypertrophierte Luteinzellen (lz) enthalten. Trotzdem findet sich noch ein kleines Stück des Str. medium cellulare (sc) zwischen dem Luteinkörper und dem Str. fibrosum externum (se).

Fig. 37c. Eine Luteinzelle, die aus einem Schnitt durch ein 4-tägiges, mit Osmiumsäure behandeltes Corpus luteum ca 1: 970 vergrössert ist. Die Fettkörnchen sind geschwärzt, treten aber noch nicht so stark wie in Fig. 38b auf, die eine solche Zelle aus einem 8-tägigen, fertig gebildeten Corpus lutem darstellt.

Fig. 38a. Schnitt durch ein 8-tägiges, fertiges Corpus luteum, das nach MALLORYscher Dreifachfärbung gefärbt und ca 1: 625 vergrössert ist. Die engmaschigen Septen (sp) schliessen die erweiterten Netzgefässe (gn) in sich; die die Septenmaschen erfüllenden, stark hypertrophierten Luteinzellen (lz) zeigen Wabenstruktur, die zweifellos durch Entziehung der Fettkörnchen beim Präparieren hervorgebracht worden ist.

Fig. 38b. Eine Luteinzelle aus einem 8-tägigen, fertigen Corpus luteum, das mit Osmiumsäure behandelt und ca 1: 970 vergrössert ist. Die mit Osmiumsäure geschwärzten Fettkörnchen sind sehr eng gemengt.

(Fig. 39 ist auf Taf. IV dargestellt.)

Fig. 40. Schnitt durch ein 18-tägiges Corpus luteum verum, das mit Haematoxylineosin gefärbt und ca 1: 520 vergrössert ist. Die Bindegewebssepten (sp) sind fertig gebildet; die Luteinzellen (lz), die die Maschen der Septen erfüllen, weisen sehr deutliche Wabenstruktur auf, die, wie oben gesagt, bei der Präparierung hervorgetreten ist. Bei diesem fertigen, ausgebildeten Luteinkörper bleibt noch das Str. medium cellulare (sc) zwischen dem Luteinkörper und dem Str. externum (se) übrig.

Fig. 41. Schnitt annähernd durch die Achsenebene des Pfropfs bei einem 4-tägigen,

jungen Corpus luteum, mit Haematoxylineosin gefärbt und ca 1 : 175 vergrössert. Der auffällig hervorragende Pfropf (pf) ist grösstenteils mit dem Ovarialepithel (oe) bekleidet und mit den Granunosszellen (gz) erfüllt, die durch die das Gefässnetz (gn) enthaltenden Bindegewebssepten in mehrere Gruppen geteilt sind. Zwischen dem dicken Str. fibr. externum (se) und der vom Septennetz durchwobenen Granulosa (sg) ist das erweiterte Gefäss sichtbar.

(Fig. 42 findet sich auf Taf. IV).

Fig. 44. Schnitt durch ein 33-stündiges, ungeplatztes Corpus luteum, das mit Haematoxylineosin gefärbt und ca 1 : 520 vergrössert ist. Die Granulosa (sg), deren Zellen an die retinaculare Follikelwandung angemengt sind, weist losen Zellenverband auf; ferner ist der Retinaculus zerbrochen und dessen Zellen (rt) zerstreut. Trotzdem sucht das Str. fibr. internum (si) im Zusammenhang mit dem Str. medium cellulare (sc) seinen Weg (sp') in die Granulosa (sg), um den Septen Ursprung zu geben. Die Veränderung beeinflusst das Str. fibr. externum (se) nicht, während der Liquor folliculi (lf) wolkig geronnen ist, was wahrscheinlich bei der Präparierung geschah.

(Fig. 45 findel sich auf Taf. IV).

Fig. 45a. Der mit *a* bezeichnete Teil des in Fig. 45, Taf. IV, abgebildeten Schnittes durch einen 33-stündigen, unovulierten Follikel, wurde mit Haematoxylineosin gefärbt und ca 1 : 520 vergrössert. Die zerstreuten Granulosazellen (gz) sind sehr spärlich vorhanden. Das an die Zellen angrenzende Str. fibr. internum (si) erhebt sich mit dem Kapillargefäss (g) zusammen schwach nach der Granulosa, wodurch Septenbildung angedeutet wird. Das Str. medium cellulare (sc) sowie das Str. fibr. externum (se) behalten ihre urprüngliche Lagerung bei.

Eig. 45b. Der mit *b* bezeichnete Teil des in Fig. 45, Taf. IV, wiedergegebenen Schnittes; wurde in Färbung und Vergrösserung wie Fig. 45a. behandelt. Hier ist (im Vergleich mit der Partie *a*) die Granulosaschicht (sg), deren Zellenverhand aber gar nicht fest, sondern verlockert ist, sehr viel dicker. Zwischen die Granulosazellen sind die losgetrennten Zellen (rt) des Retinaculus zerstreut. Das Str. fibr. internum (si) erhebt sich im Zusammenhang mit dem Kapillargefäss (rechts g'), eine Andeutung der Septenbildung. Das Str. medium cellulare (sc) und das Str. fibr. externum (se) behalten ihre eigene Lagerung bei.

(Fig. 46 findet sich auf Taf. IV).

Fig. 46a. Die mit *a* bezeichnete Partie des in Fig. 46, Taf. IV, abgebildeten, unovulierten Follikels, stark (ca×520) vergrössert; die Färbung wie in Fig. 45a. Die Granulosa (sg) ist verlockert, die Retinaculizellen (rt) werden zwischen den Granulosazellen zerstreut gefunden. Das Kapillargefäss (g') und das Str. fibr. internum (si) wuchern in Verbindung mit dem Str. medium cellulare (sc) in die Granulosa, um sich ins Septum umzubilden. Die Hauptschicht des Str. medium cellulare ist deutlich zwischen der Granulosa und dem Str. fibr. externum (se).

Tafel IV

Fig. 36. Schnitt annähernd durch die Achsenebene eines 2.6-tägigen, jungen Corpus luteum verum, das mit Haematoxylineosin gefärbt wurde und ca 1 : 51 ver-

grössert ist. Das Rissloch, das durch die des Ovarialepithels (oe) entbehrende Strecke gekennzeichnet ist, ist fast vollständig verschlossen. Das mit Liquor folliculi (lf) erfüllte Cavum folliculi ist durch die wuchernde Grannlosa (sg) und die Septen (sp) stark verschmälert; im Cavum sieht man ein kolossales Blutextravasat (be); im allgemeinen treten Blutextravasate (be, be′) sehr schwach auf. Die Luteinkörperbildung ist fortgeschritten (vgl. Fig. 35). Das Kapillargefäss (g) wuchert immer noch (g′). Auffallend ist das Überbleibsel des Str. medium cellulare (sc), das innerhalb des Str. fibr. externum (se) hervortritt.

Fig. 37. Schnitt annähernd durch die Achsenebene eines 3-tägigen, jungen Corpus luteum verum; Färbung und Vergrösserung wie in Fig. 36. Das Rissloch ist durch den Pfropf (pf) verschlossen, der sich bereits mit dem regenerierten Ovarialepithel, der Fortsetzung des gleichnamigen Epithels (oe), bekleidet. Die Luteinkörperbildung ist weit fortgeschritten; das Septennetz teilt die Granulosa in mehrere, kleinere Läppchen und ist an dem gegen das Cavum sich abgrenzenden Rande der Granulosaschicht mit den Septen, die das Aufangsstadium der Narbenbildung (Fig. 38, n.) vorstellen, zusammen angeschnitten. Trotzdem bleibt das Str. medium cellulare (sc) noch innerhalb des Str. fibr. externum (se), durch welches oft das Kapillargefässnetz (g) hindurchgeht. Das Gefässnetz (gn) im Luteinkörper tritt auch hervor. Die Blutextravasate (be′), die bereits unmerklich schwach sind, finden sich dennoch überall am Epithelsaum entlang.

Fig. 38. Schnitt annähernd durch die Achsenebene eines 8-tägigen, fertigen Corpus luteum verum, das wie in Fig. 37 mit Haemaroxylineosin gefärbt wurde und ca 1 : 51 vergrössert ist. Das Rissloch, das mit dem Liquor folliculi (lf) erfüllt ist, ist beinahe vernarbt. Das stark verkleinerte Cavum folliculi, dessen Ausgang mit einer Follikelinsel (fi) verstopft ist, ist durch das Gemenge des Liquorgerinnsels, der Blutkörperchen, Leukozyten usw, das insgesamt als Bindegewebskern (bk) bezeichnet wird, eingenommen. Bemerkenswert sind die sog. Narben (n), die durch die das Cavum durchsetzenden Bindegewebssepten gebildet sind. Der ähnliche Vorgang findet am Rande des Cavum statt (n), wo die Granulosazellen noch fehlen (siehe die linke Seite des Bindegewebskern (bk)). Der Luteinkörper ist durch das völlig entwickelte Septennetz in mehrere, kleinere Luteinzellengruppen (lz) geteilt. Die Kapillargefässe (g) stehen einerseits mit dem im Luteinkörper sich verbreitenden Gefässnetz (gn) und andererseits durch das Str. fibr. externum (se) hindurch mit den Ovarialgefässen (k) im Zusammemhang.

Fig. 39. Schnitt durch ein 2.5-tägiges Corpus luteum haemorrhagicum, das mit Haematoxylineosin gefärbt wurde und ca 1 : 40 vergrössert ist. Das Cavum folliculi ist mit Blut (be) prall gefüllt. Zwischen der Blutkugel und dem mit Septen (sp) durchwobenen Luteinkörper (cl) findet sich eine ziemlich dicke, bindegewebige Scheidewand (ig), die vorläufig innere Grenzschicht genannt wird. Äusserlich wird das ganze Gebild mit dem Str. fib. externum (se) bekleidet, das stellenweise das Str. medium cellulare (sc) einschliesst.

(Figg. 40, 41 finden sich auf Taf. III).

Fig. 42. Schnitt durch den Retinaculus eines 19-stündigen, unovulierten Follikels, mit Haematoxylineosin gefärbt und ca 1 : 300 vergrössert. Der Retinaculus

(rt) selbst ist zerrissen, aber darunter sieht man die angehäuften, sich degenerierenden Granulosazellen (sg), zwischen denen die Kapillargefässe (g′) ihren Weg suchen. Zwischen dem Str. fibr. internum (si) und externum (se) tritt das Str. medium cellulare (sc) deutlich hervor. Das Cavum folliculi ist mit dem Gerinnsel des Liquor folliculi (lf) angefüllt. In sontigen Teilen der Follikelwand findet sich fast keine Spur der Granulosazellen.

Fig. 42a. Schnitt durch einen 19-stündigen, normal geplatzten Follikel. Der Schnitt ist mit derselben Färbung (Haematoxylineosin), und Vergrösserung sowie durch dieselbe Mikrophotoaufnahme wie in Fig. 42 wiedergegeben, um zu zeigen, wie weit die Luteinkörperbildung beim abnormalen Follikel (Fig. 42) von der beim normalen (Fig. 42a) abweicht. Abgesehen von der Aktivität der Granulosazellen und der soliden Struktur des Str. granulosasum selbst (sg), tritt die nicht minder aktive Wucherung des Str. fibrosum internum (si) und Gefässes (g′) äusserst deutlich hervor, wodurch die Septen (sp′) hervorgebracht werden, so dass der Vorgang mit dem beim abnormalen Falle nicht verglichen werden kann.

Fig. 43. Schnitt durch den Retinaculus eines 27-stündigen, unovulierten Follikels; Färbung und Vergrösserung wie in Fig. 42. Die Granulosa (sg), die wie bei dem in Fig. 42 abgebildeten Follikel am Ritinaculartеil der Wandung ange. häuft ist, ist lose gebaut; ihre Zallen, deren Kern sich uur schwach tingiert, zeigen grosse Neigung nach Rückbildung. Ferner sieht man kaum eine Wucherung des Kapillargefässes (g), während das Str. fibr. externum (se) solide Struktur aufweist. Das Cavum folliculi (cf) enthält Gerinnsel.

(Fig. 44 findet sich auf Taf. III).

Fig. 45. Schnitt annähernd durch die Achsenebene eines 33-stündigen, ungeplatzten Follikels, mit Haematoxylineosin gefärbt und ca 1 : 50 vergrössert. Bei diesem Falle ist die Granulosa (sg) total am Lucus minoris resistentiae (lm) lokalisiert, wo das Corpus luteum sich bildet. Das Cavum folliculi (cf) ist mit dem Gerinnsel des Liquor folliculi erfüllt. Die mit *a* und *b* gezeichneten Partien sind in Figg. 45a und 55b, Taf. III, stark vergrössert wiedergegeben.

Fig. 46. Schnitt quer durch das obere Viertel eines 33-stündigen unovulierten Follikels, so dass die an der Seite des Locus minoris resistentiae angehäufte Granulosa (sg) durchgeschnitten ist. Das in Rückbildung begriffene Ei (e′) ist in engem Kontakt mit der Granulosawandung; and ererseits ist es dem Cacum folliculi (cf) ausgesetzt. In dem benachbarten Follikel (links in der Figur) findet sich das sich rückbildende Ei (e′), das nicht mit der Granulosawandung im Zusammenhang steht, sondern frei im Cavum liegt; rechts findet man einen ganz jungen, das Ei (e) eiuschliessenden Graafschen Follikel. Färbung und Vergrösserung wie in Fig. 45.

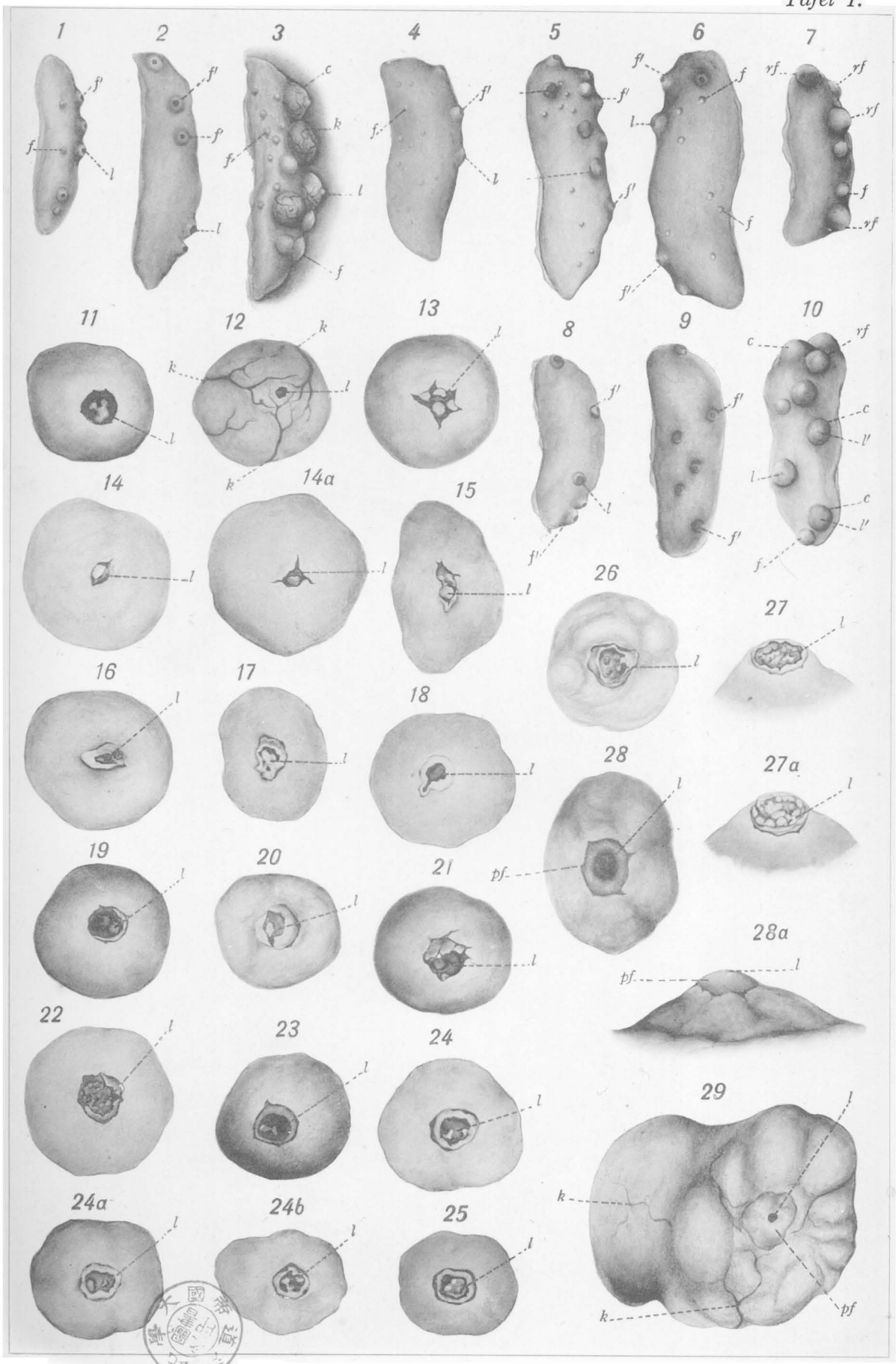

S. Kuwashige del.

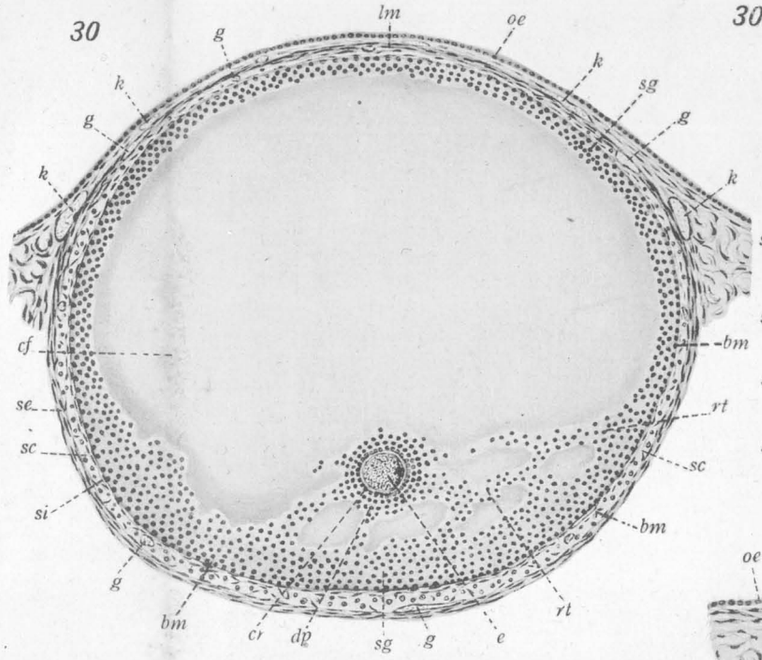

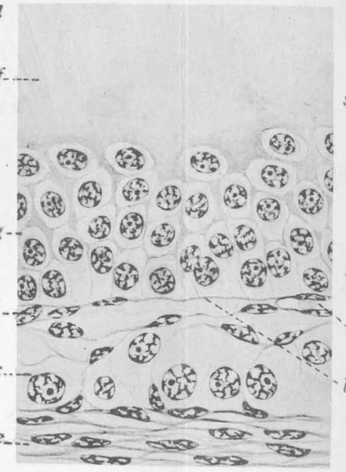

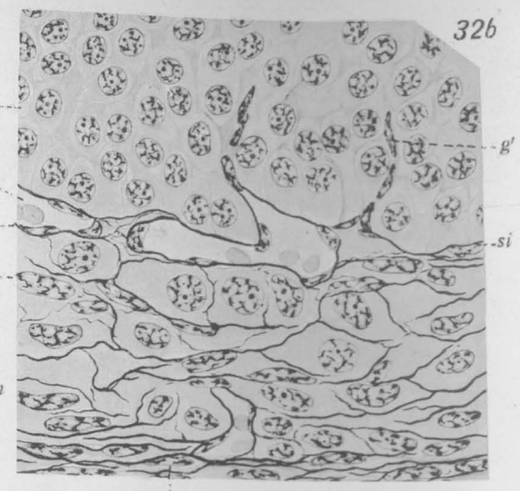

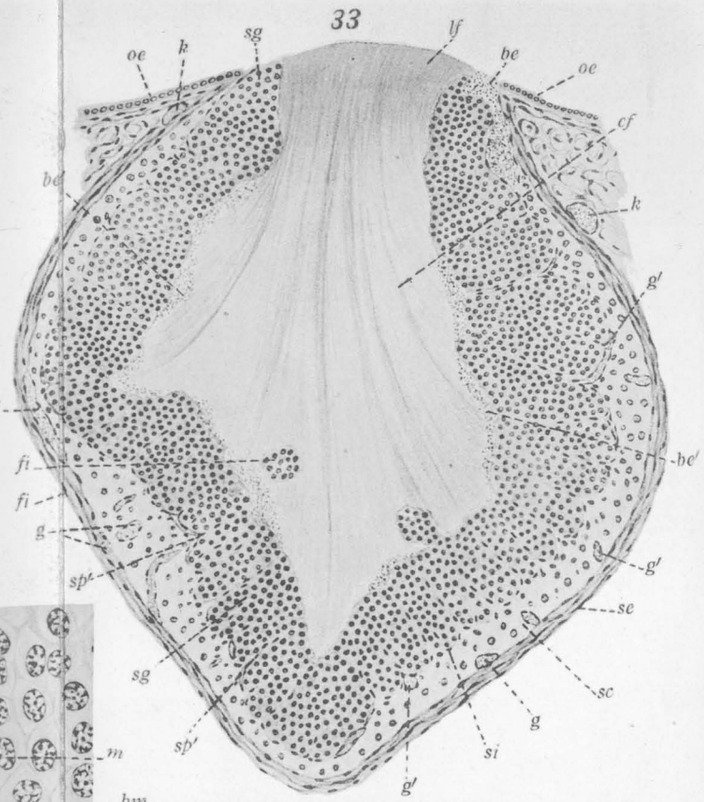

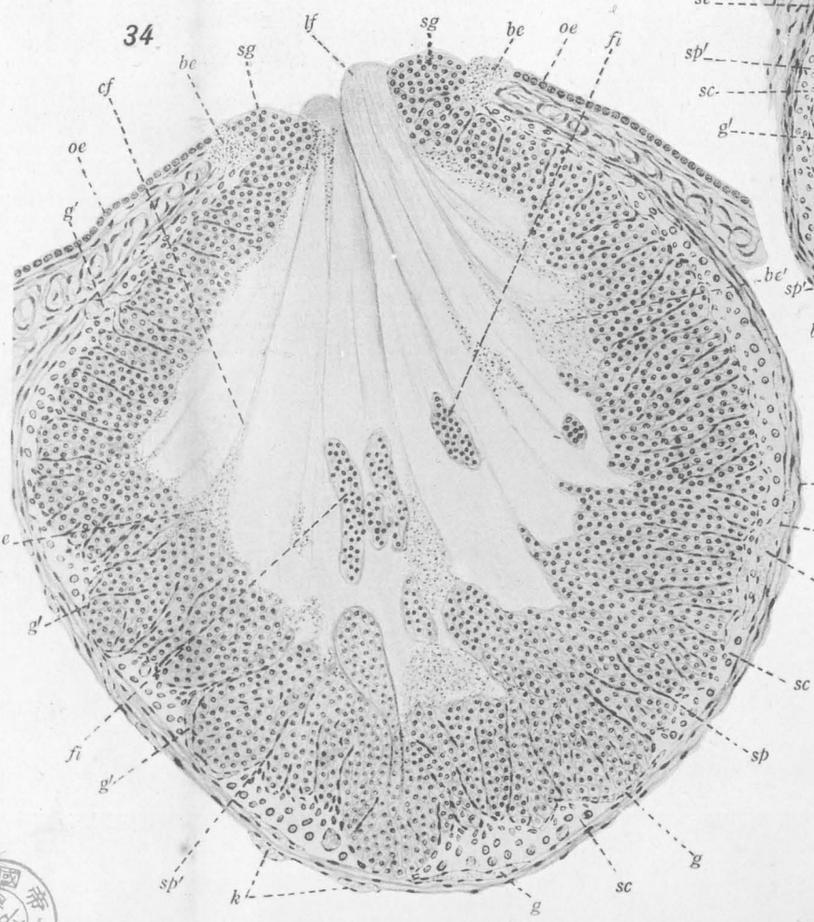

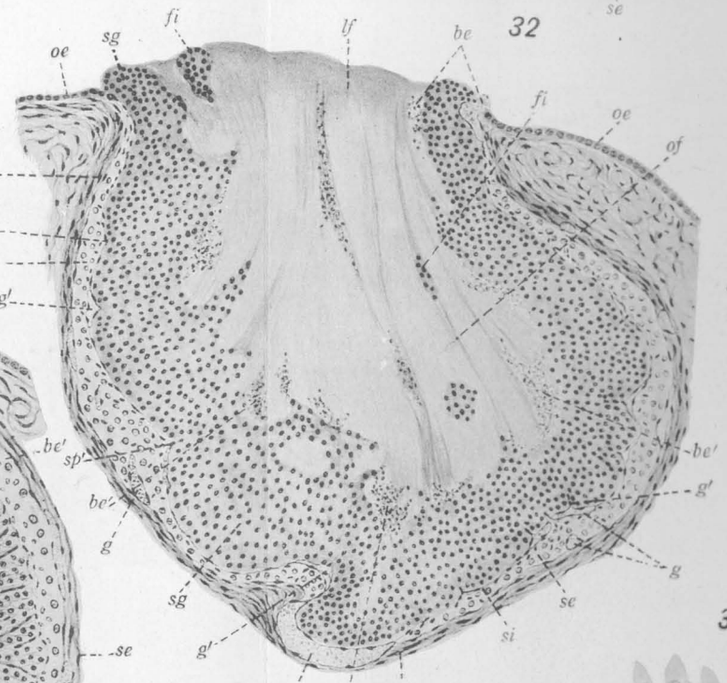

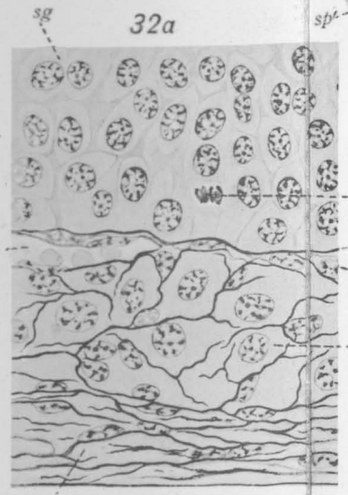

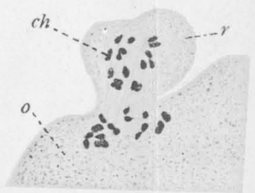

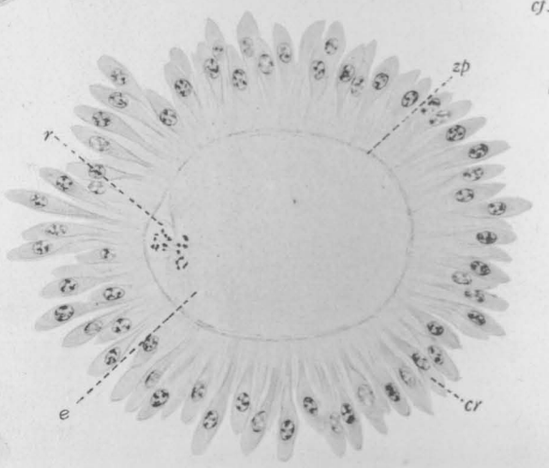

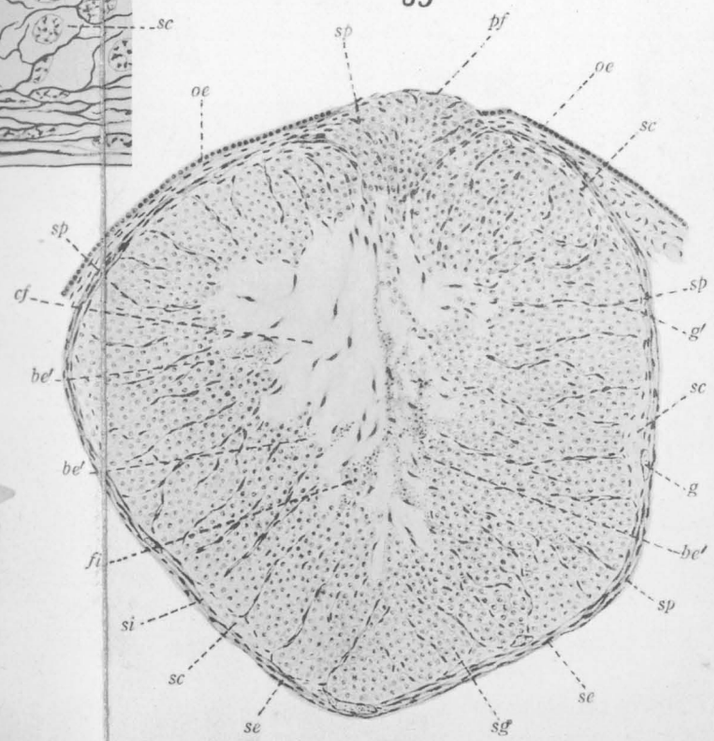

S. Kurashige del.

帝國圖書館 東京大學

34a

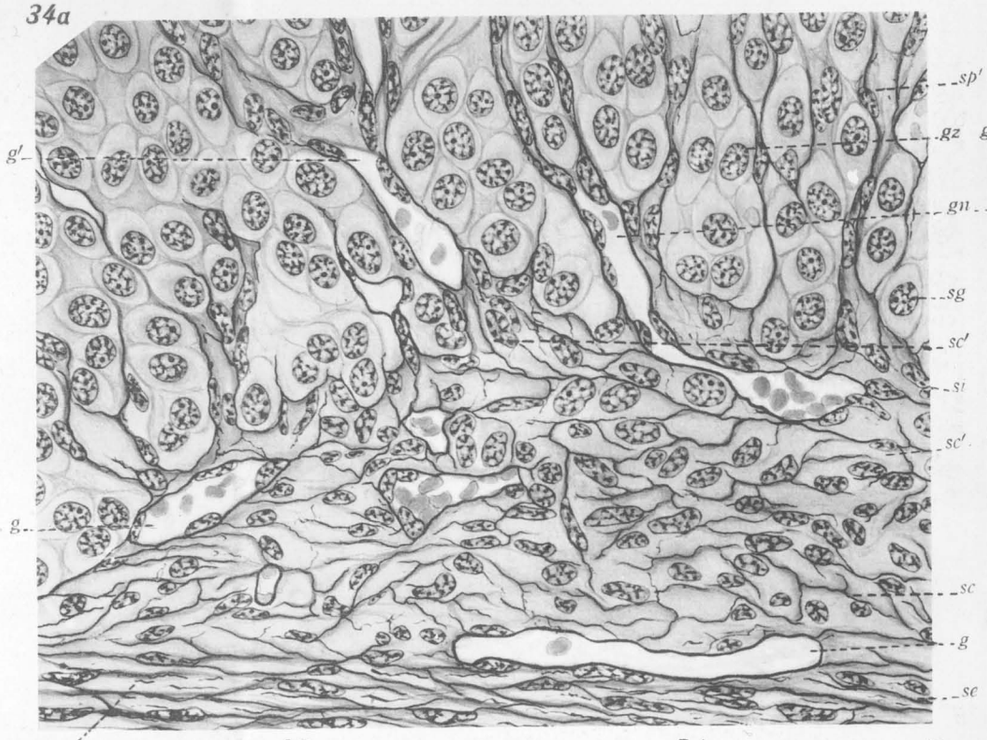

35a

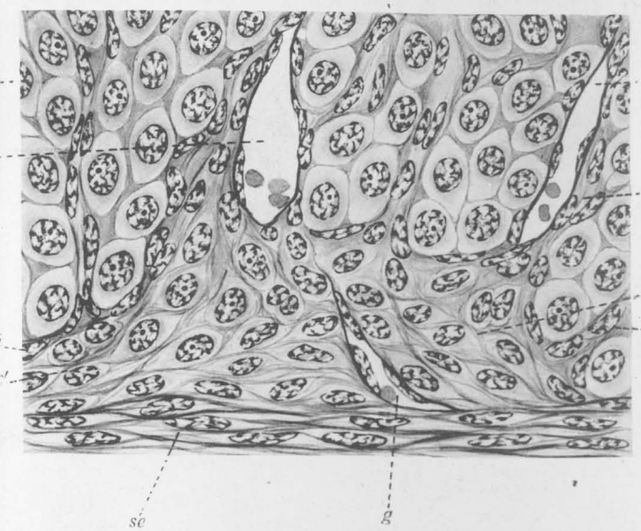

37a

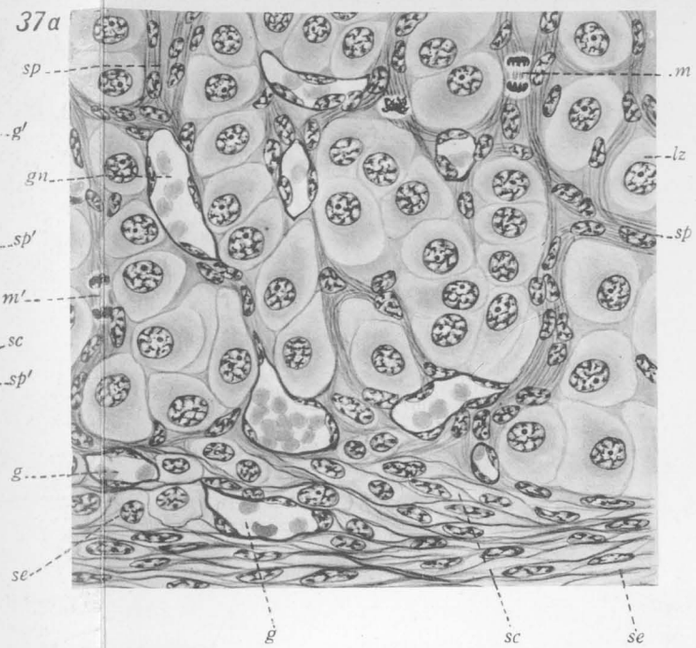

37b

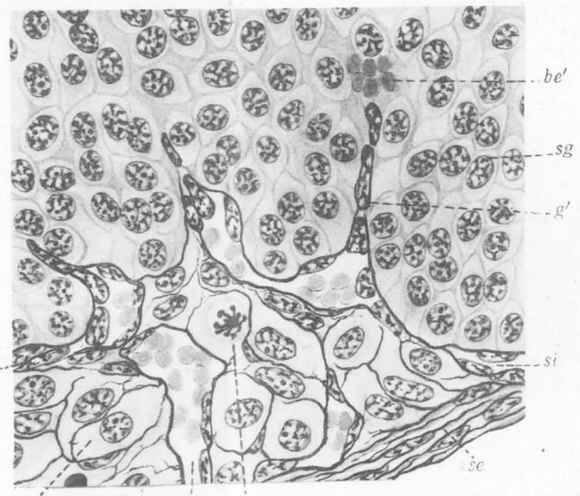

33a

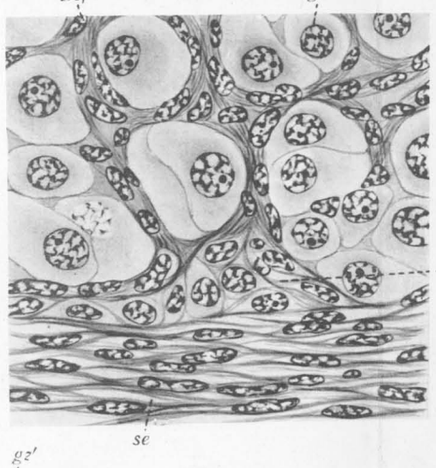

41

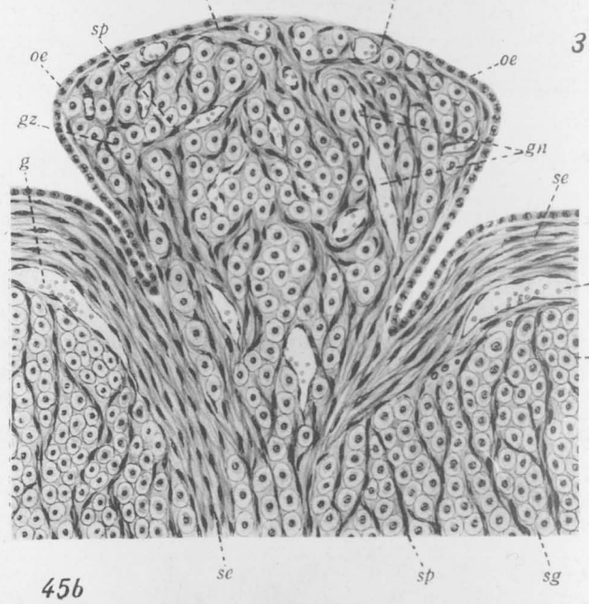

37c

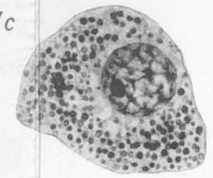

38b

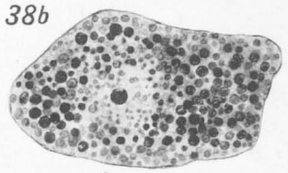

43a

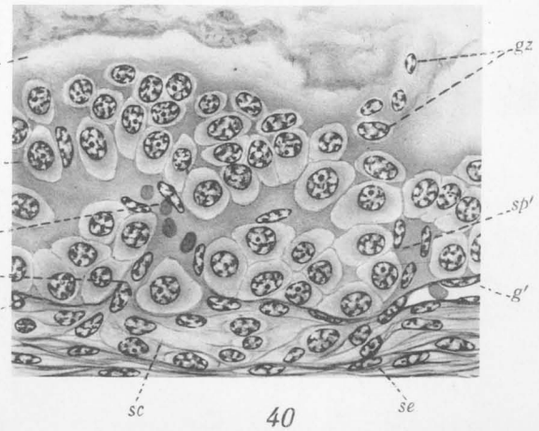

38a

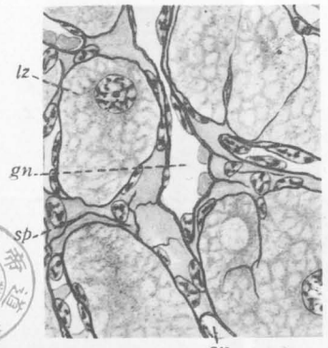

46a

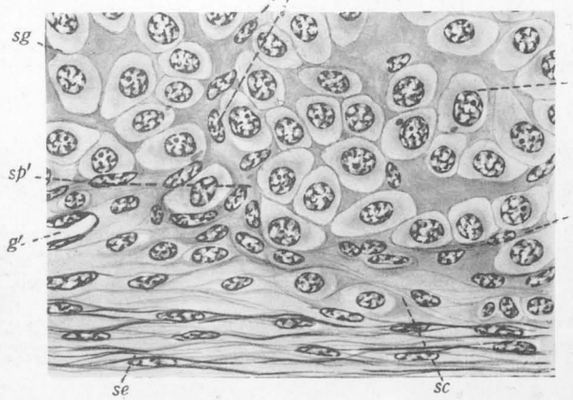

45b

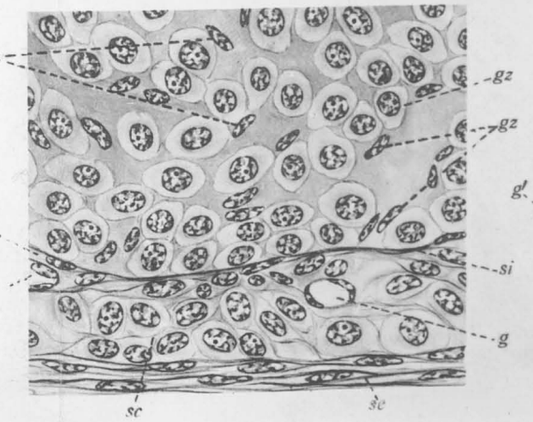

45a

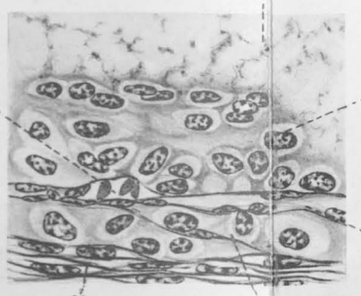

40

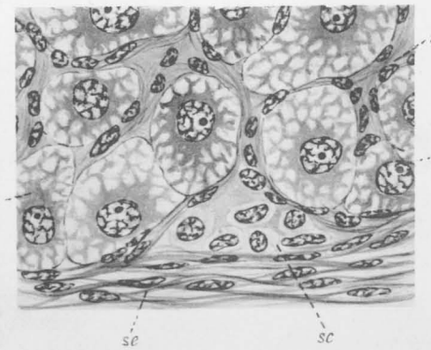

S. Kurashige del.

36

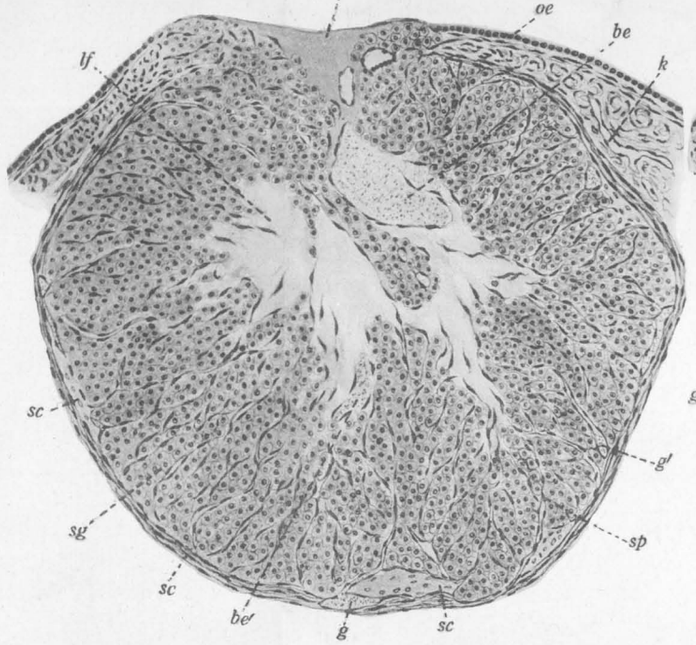

37

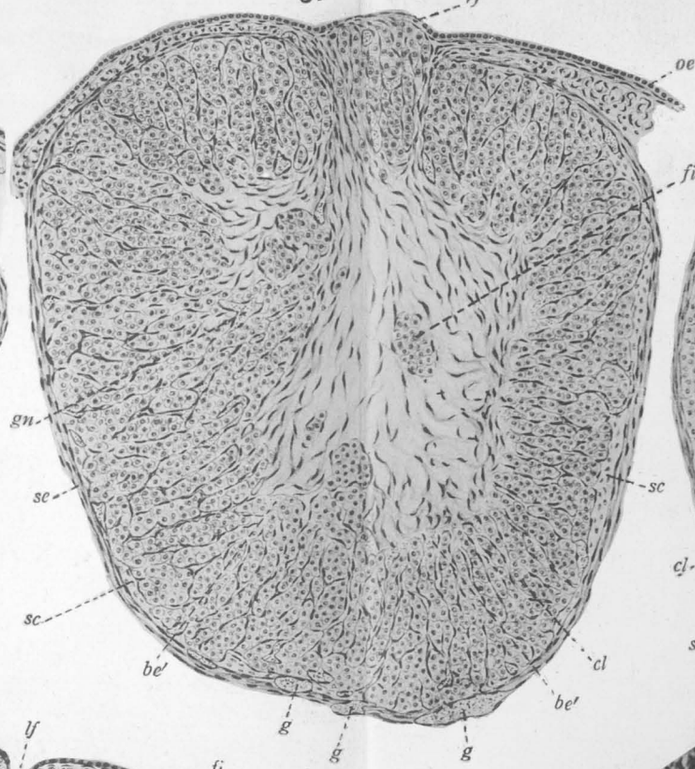

39

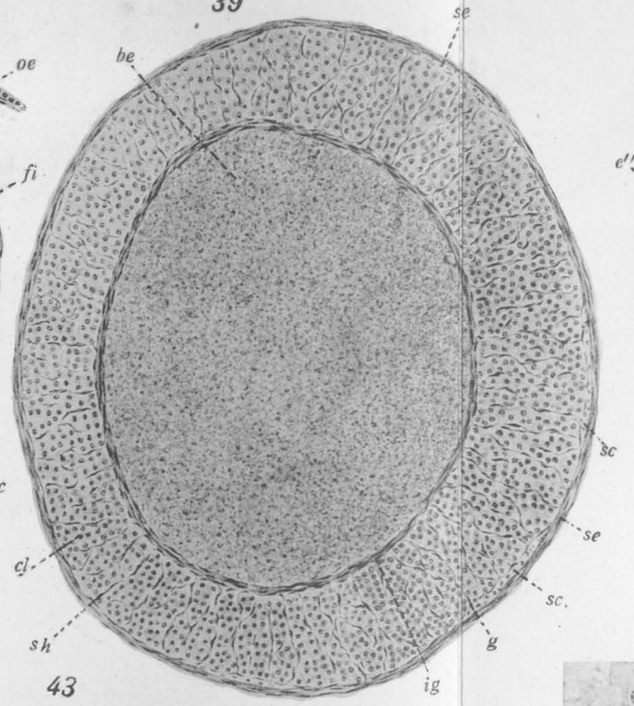

46

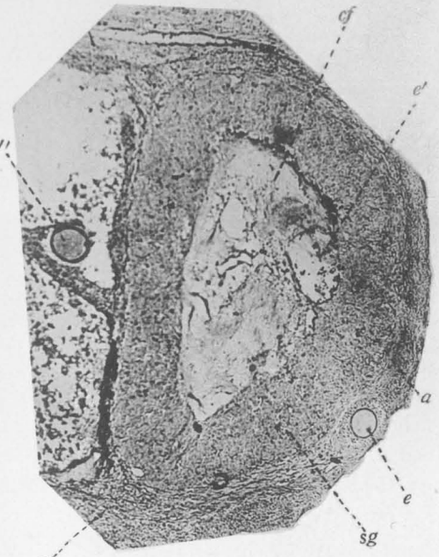

38

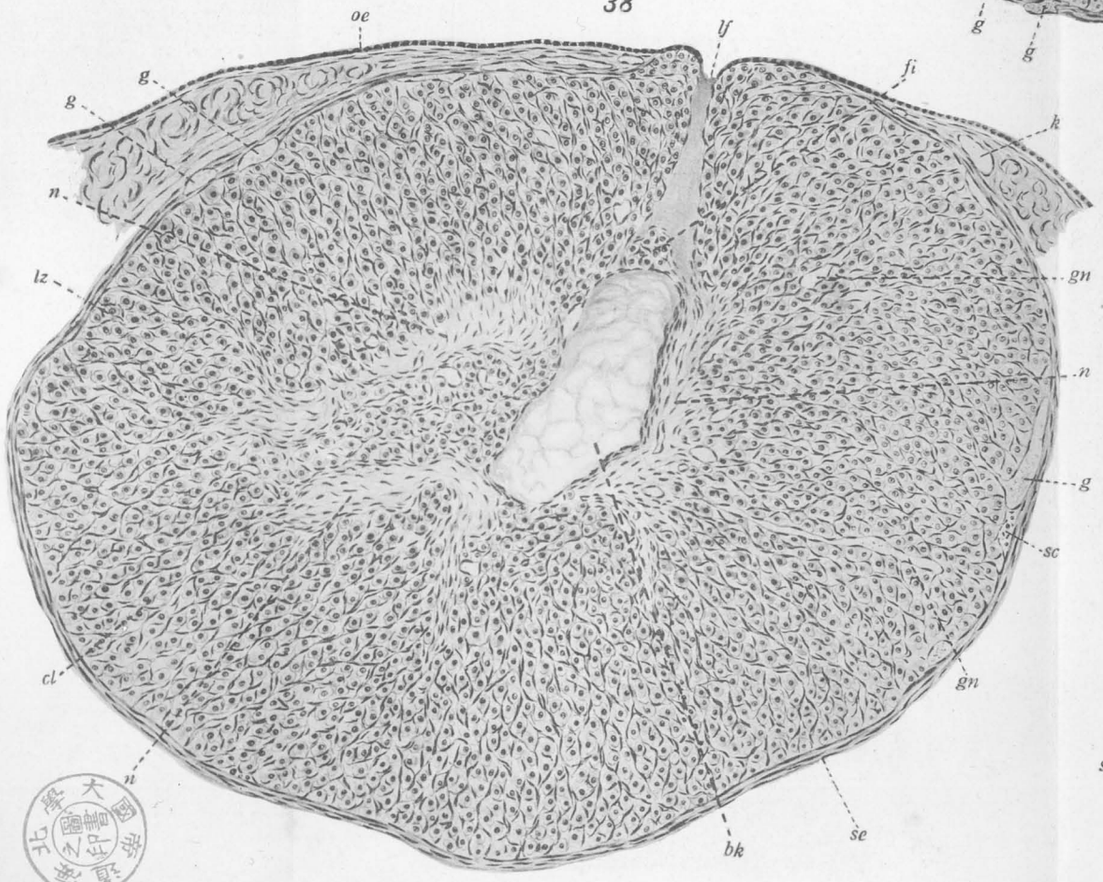

43

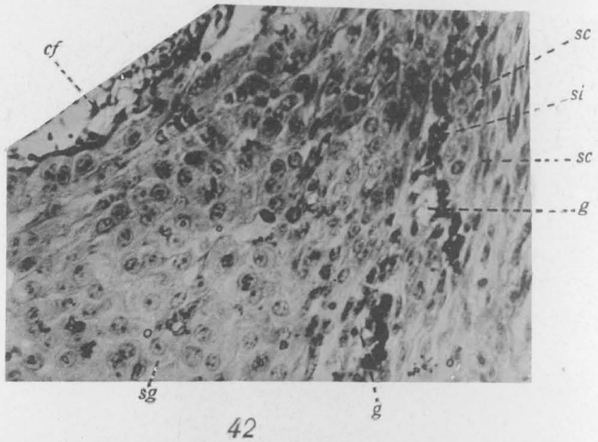

42

42a

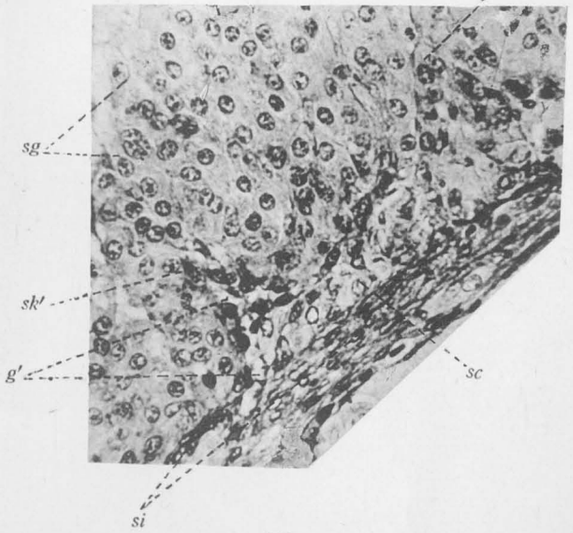

45

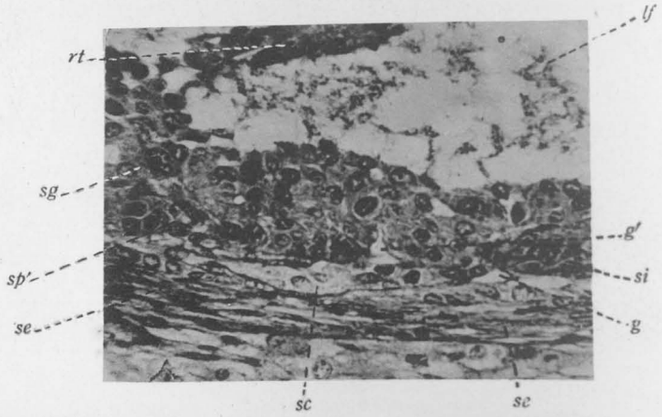

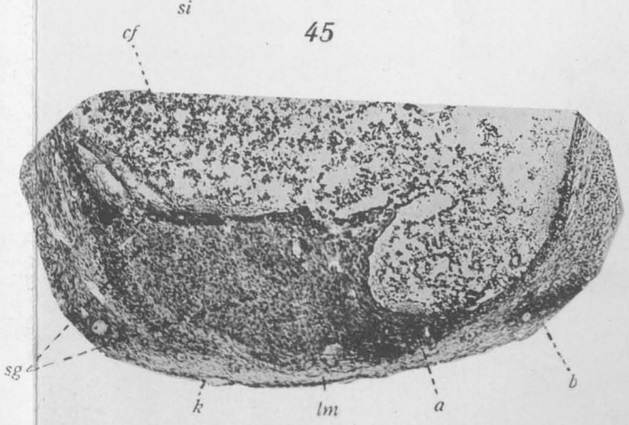

國立北京大學圖書館之印章

S. Kurashige del.