HOKKAIDO UNIVERSITY

Title	HISTOLOGISCHE UNTERSUCHUNG DER KINETIK DER SPERMATOGENESE BEIM MINK (MUSTELA VISON) : V GONOZYTEN UND GONOZYTEN-AEHNLICHE ZELLEN UNMITTELBAR VOR DEN PAARUNGSZEITEN (7. UND 19. LEBENSMONAT)
Author(s)	TIBA, Tosiro
Citation	Japanese Journal of Veterinary Research, 21(4), 125-138
Issue Date	1973-10
DOI	10.14943/jjvr.21.4.125
Doc URL	http://hdl.handle.net/2115/2033
Type	bulletin (article)
File Information	KJ00003418398.pdf

Instructions for use

Hokkaido University Collection of Scholarly and Academic Papers : HUSCAP

Jap. J. vet. Res., **21**, 125~138 (1973)

HISTOLOGISCHE UNTERSUCHUNG DER KINETIK DER SPERMATOGENESE BEIM MINK (*MUSTELA VISON*)

V GONOZYTEN UND GONOZYTEN-AEHNLICHE ZELLEN UNMITTELBAR VOR DEN PAARUNGSZEITEN (7. UND 19. LEBENSMONAT)*1

Tosiro TIBA*2

Institut für Veterinäre Obstetrik
Tierärztliche Fakultät
Hokkaido-Universität, Sapporo, Japan

(Eingegangen am 1. Mai 1973)

Morphological and quantitative observations were performed on the precursor of the spermatogonial stemcell in two different generations of mink immediately before the beginning or recommencement of the breeding season, i. e. immature (7 months old) and adult (19 months old) minks. The sex cord of the immature animal has the gonocyte, while the seminiferous epithelium of the adult possesses gonocyte-like cells. They are much alike not only in their morphological features but also in their functional behaviour. The gonocyte-like cells might be regarded as the precursors of the spermatogonial stemcells in the recommencement of the spermatogenesis. Their origin, however, remains unexplained.

EINLEITUNG

Im letzten Bericht[32] hat der Verfasser kurz erwähnt, dass die Keimstränge 7 Monate alter Tiere Gonozyten, während die Samenkanälchen im 19. Lebensmonat Gonozyten-ähnliche Zellen besitzen. In der vorliegenden Arbeit wird dieses Problem ausführlich erörtert.

Nach unseren Kenntnissen über die Präspermatogenese der polyöstrischen Tiere zu urteilen, müssen auch beim monöstrischen Tier, z. B. Mink, zum mindesten in seiner ersten Begattungszeit die Vorläufer der Stammspermatogonien höchstwahrscheinlich die Gonozyten sein. An die Begattungszeit schliesst sich aber beim Mink, zum grossen Unterschied vom polyöstrischen Tier, eine lange Ruheperiode der Spermatogenese bis zur nächsten Sexualsaison an. Von welcher Zelle wird die Germinallinie in der Ruheperiode zwischen der ersten

*1 Die Ergebnisse wurden auszugsweise in der 67. und 75. Sitzung der Japanischen Veterinärmedizinischen Gesellschaft (Tokyo, 10. April 1969, 4. April 1973) vorgetragen. Die Untersuchung wurde teilweise mit der „Unterstützung für Wissenschaftliche Forschung" durch das Japanische Kultusministerium durchgeführt (Nr. 86587, 1969).

*2 Jetzige Adresse: Primate Research Institute, Kyoto University, Inuyama, Japan

und zweiten Paarungszeit aufrechterhalten? Und welche Zelle ist Vorläufer des Stammspermatogoniums in der zweiten und den darauffolgenden Paarungszeiten? Soweit dem Verfasser bekannt ist, ist keine Untersuchung über solche Probleme beim saisonbrünstigen Tier veröffentlicht worden, obwohl dem Verfasser eine solche Untersuchung besonders wesentlich für die Fortpflanzungsphysiologie beim monöstrischen Männchen scheint.

BEFUNDE

Die Beobachtungen wurden an denselben Hodengewebspräparaten wie im letzten Bericht[32] durchgeführt.

1 Morphologie der Gonozyten im 7. Lebensmonat

Die Keimstränge der 7 Monate alten Tiere enthalten die Gonozyten (Abb. 1～4). Die Zellen liegen meistens an der Basalmembran, aber manchmal im Zentrum des Keimstrangs. Sie sind gross und verhältnismässig reich an Zytoplasma, das schwach PAS-positiv oder kaum färbbar ist. Ihr Kern ist im allgemeinen rund, zuweilen oval, und hat einen Diameter bzw. Längsdurchmesser von 7～9 μ. Die Chromatinkörnchen sind feinstaubig und lassen keine Ablagerung entlang der Kernmembran und über den Nucleolus erkennen. Der Kern enthält in der Regel einen Nucleolus, aber zuweilen auch zwei oder mehr. Bemerkenswert ist ein Pseudopodium-ähnlicher Protoplasmafortsatz, mit dem das Gonozytenprotoplasma mit der Basalmembran in Berührung kommt. Lichtmikroskopisch kann man diese Struktur nicht immer deutlich erkennen; aber bei den Gonozyten ohne hypertrophische Veränderungen (s. u.) ist er nicht selten deutlich zu beobachten.

Abgesehen vom Protoplasmafortsatz sind die Gonozyten den A-Spermatogonien äusserst ähnlich. Aber allgemein gesagt, sind die A-Spermatogonienkerne kleiner als bei den Gonozyten, und werden durch dunklere Chromatinkörnchen gefüllt, die sich entlang der Kernmembran und über den Nucleolus staubartig ablagern. Ausser den typischen Gonozyten und A-Spermatogonien gibt es noch andere minder typische Keimzellen. Einige von ihnen liegen an der Basalmembran, besitzen einen grossen hellen, bisweilen gelappten Kern, in dem grobe Chromatinkörnchen hie und dort zerstreut sind. Es konnte aber nicht festgestellt werden, ob solche Zellen einen einheitlichen Uebergangstypus zwischen den Gonozyten und A-Spermatogonien darstellen.

Folgende Veränderungen an den Gonozytenkernen sind von grosser Bedeutung: Hypertrophie bzw. Schwellung des Kerns (Maximaldiameter: 19 μ), Aufspringen bzw. Sprengung der Kernmembran oder runzelige Oberfläche der Kernmembran, Entfärbung bzw. Erniedrigung der Färbbarkeit der Chromatine,

schwere Erkennbarkeit bzw. Verschwinden der Nucleoli und Homogenisierung bzw. Verwässerung der Kernsubstanzen. Man kann diese geschwollenen und/oder lytischen Gonozyten zuweilen sogar auch in den Samenkanälchen mit den späteren pachytänen Spermatozyten erkennen. Eine biologische Bedeutung dieser geschwollenen Zellen wird später eingehend besprochen. Die Kondensation und Fragmentation der Keimzellkerne, d. h. die Pyknose, wurde in verschiedenen Keimsträngen bzw. Samenkanälchen angetroffen. Aber was die pyknotischen Kerne in den Keimsträngen mit ausschliesslich den Gonozyten und Sertolischen Zellen anbelangt, so sind diese untergehenden Kerne höchstwahrscheinlich Degenerationsprodukte der Gonozyten. Die pyknotischen Kerne werden aber viel seltener angetroffen als die geschwollenen Zellen. Die Abnormalitäten der Gonozyten-Mitose kommen ebenfalls so selten vor, dass man sie durchaus ignorieren kann. Die quantitative Untersuchung der geschwollenen Gonozyten ist in Paragraph 3 beschrieben.

2 Morphologie der Gonozyten-ähnlichen Zellen im 19. Lebensmonat

Merkwürdigerweise kann man in diesem Monat eine Art Zelle finden, die in ihren morphologischen Eigenschaften den beschriebenen Gonozyten ganz ähnlich ist (Abb. 5～8). Man kann an ihnen manchmal sogar einen ähnlichen Protoplasmafortsatz wie bei den Gonozyten beobachten. Ausserdem lassen diese Zellen, ebenfalls wie bei den Gonozyten, hypertrophische Veränderungen erkennen. Die Pyknose und die Abnormalitäten der Mitose werden viel seltener angetroffen. Man kann diese Gonozyten-ähnlichen Zellen zuweilen sogar in den die pachytänen Spermatozyten enthaltenden Keimsträngen finden. Also sind sie zum mindesten in der Morphologie nur sehr schwer von den Gonozyten zu unterscheiden. Hierbei wurde eine quantitative Ermittlung bezüglich des funktionellen Verhaltens der beiden Zellarten angestellt, um Unterschiede zwischen ihnen verdeutlichen zu können.

3 Quantitative Ermittlungen über die Gonozyten und die Gonozyten-ähnlichen Zellen

1) Hypertrophie, Lage im Keimstrang, Pyknose und Meiose

Diese Veränderungen wurden mit folgenden Methoden untersucht.

Zahl der geschwollenen Gonozyten: Unabhängig vom Stadium des Samenepithelzyklus wurden die Gonozyten mit den A-Spermatogonien zusammen bis 200 pro Hoden gezählt, die Anzahl der geschwollenen Gonozyten von allen 200 Zellen wurde registriert. Genau genommen, muss man die Gonozyten streng von den A-Spermatogonien unterscheiden, aber das ist in der Praxis wegen der beschriebenen, grossen Aehnlichkeiten zwischen den beiden Zellen äusserst schwer.

TABELLE 1 *Vergleich der Gonozyten mit den Gonozyten-ähnlichen Zellen— Schwellung, Lokalisierung, Pyknose und Mitose*

INDIVIDUUM		GESCHWOLLENE KERNE /200*1	GESCHWOLLENE KERNE			PYKNOSE*1	MITOSE*1
			Peripher	Zentral	Total		
Gonozyten (7. Lebensmonat)							
B_1	R	103	67	33	100	7	2
	L	100	78	22	"	8	4
B_2	R	91	88	12	"	5	0
	L	97	80	20	"	4	2
B_3	R	105	60	40	"	15	7
	L	90	53	47	"	13	6
B_4	R	61	93	7	"	—*2	—
	L	65	87	13	"	—	—
B_5	R	104	63	37	"	5	0
	L	91	52	48	"	6	6
Gonozyten-ähnliche Zellen (19. Lebensmonat)							
B_6	R	102	81	19	100	12	5
	L	102	75	25	"	7	8
B_7	R	91	82	18	"	12	3
	L	78	83	17	"	10	1
B_8	R	110	88	12	"	1	0
	L	98	86	14	"	3	1
B_9	R	98	90	10	"	7	1
	L	98	97	3	"	11	3
B_{10}	R	92	86	14	"	—	—
	L	84	82	18	"	—	—

B: Individuum R: Rechter Hoden L: Linker Hoden
Im folgenden werden dieselben Bezeichnungen gebraucht.
*1 s. den Text *2 Die Bezeichnung — drückt aus, dass die Zahl der Keimstränge mit den Gonozyten, A-Spermatogonien und Sertolischen Zellen nicht bis zu 100 beträgt.

Lokalisierung der geschwollenen Gonozyten: Unabhängig vom Stadium des Samenepithelzyklus wurden die geschwollenen Gonozyten bis 100 pro Hoden gezählt, und sie wurden bezüglich der Lage im Keimstrang in zwei Gruppen eingeteilt, d. i. periphere Gonozyten und zentrale Gonozyten.

Auftretenshäufigkeit der pyknotischen Gonozyten: Ermittelt wurde die Zahl der die pyknotischen Gonozytenkerne enthaltenden Keimstränge von allen 100 Keimsträngen mit Gonozyten, A-Spermatogonien und Sertolischen Zellen.

Auftretenshäufigkeit der Gonozyten-Mitose: Ermittelt wurde die Zahl der die teilenden Gonozyten (Pro-, Meta,- Ana-, und Telophasen) enthaltenden Keimstränge von allen 100 Keimsträngen mit Gonozyten, A-Spermatogonien und Sertolischen Zellen.

Auch über die Gonozyten-ähnlichen Zellen wurden dieselben Ermittlungen mit denselben Methoden angestellt.

TABELLE 2 *Frequenz der sog. normalen Zellgemeinschaften in jedem Stadium (nach* TIBA)

INDIVIDUUM		STADIUM									TOTAL
		1 GA	2 GAI	3 GAB	4 GABPs	5 GAPs	6 GAIPs	7 GABP′sPs	8 GAP′sPs	9 GAIP′sPs	
B_1	R	118	14	2	1	40	7	1	17	0	200
	L	78	20	2	7	42	24	7	20	0	»
B_2	R	113	3	4	11	38	3	3	25	0	»
	L	119	12	2	7	28	11	3	18	0	»
B_3	R	42	7	5	21	42	20	13	50	0	»
	L	21	12	1	11	29	44	13	68	1	»
B_4	R	7	2	1	16	5	37	43	86	3	»
	L	3	2	0	5	17	42	23	103	5	»
B_5	R	200	0	0	0	0	0	0	0	0	»
	L	172	8	7	0	11	0	0	2	0	»
		A	AI	AB	ABPs	APs	AIPs	ABP′sPs	AP′sPs	AIP′sPs	TOTAL
B_6	R	26	25	14	25	52	43	9	6	0	200
	L	27	27	10	23	50	57	3	2	1	»
B_7	R	5	8	2	15	12	63	14	76	5	»
	L	6	2	0	9	23	48	8	92	12	»
B_8	R	150	12	0	5	20	4	5	4	0	»
	L	144	28	2	1	14	5	3	3	0	»
B_9	R	8	20	3	26	55	60	8	20	0	»
	L	9	15	0	9	23	80	31	29	4	»
B_{10}	R	2	7	0	4	13	74	21	72	7	»
	L	0	3	0	6	17	79	5	80	10	»

Wie aus Tabelle 1 ersichtlich, ist der Unterschied im funktionellen Verhalten zwischen den beiden Zellarten sehr gering, so dass es keiner statistischen Prüfung braucht. Aber abgesehen davon bemerkt man eine interessante Tatsache, d. i. Korrelation zwischen der im letzten Bericht[32] vorgelegten Frequenz der normalen Zellgemeinschaften, der Zahl der geschwollenen Zellen und ihrer Lage im Keimstrang. Hier sei also die einschlägige Angabe im letzten Bericht zitiert (Tab. 2).

Um die An- bzw. Abwesenheit dieser Korrelation statistisch feststellen zu können, wurden folgende Analysen durchgeführt. Dabei wurden die Gonozyten und Gonozyten-ähnlichen Zellen als einheitliche Gruppe behandelt.

Man berechne einen Prozentsatz aus der Zahl der geschwollenen Zellen für jeden Hoden in Tabelle 1. Der ins Arcussinus transformierte Prozentsatz sei x_1. Auf dieselbe Weise ermittle man x_2 für die Zahl der peripheren geschwollenen Zellen. Aus den Frequenzwerten der normalen Zellgemeinschaften in Tabelle 2 berechne man Anhäufungssummen der Frequenzen in jedem Stadium. Man nehme dann einen Mittelwert aus den ins Arcussinus transformierten Anhäufungssummen in Stadien 1 und 7 (Hierbei ist es auch möglich, statt des Wertes im Stadium 7 den im Stadium 8 zu nehmen. Diesser Wert ist aber nicht so variabel wie der im Stadium 7. Es ist deshalb zweckmässiger, den Wert im Stadium 7 zu nehmen). Der somit gewonnene Wert sei y. Das y drückt einen durchschnittlichen Entwicklungsgrad der Zellgemeinschaften in einem ganzen Hoden aus (Im folgenden wird das kurz „Entwicklungsgrad des Hodens" genannt). Je mehr die vorgerückten Stadien zunehmen, um so kleiner wird das y.

Aus der Ermittlung der Korrelationsmatrix bezüglich x_1, x_2 und y werden folgende Resultate gewonnen (Tab. 3).

TABELLE 3 *Korrelationsmatrix bezüglich x_1, x_2 und y*

	x_1	x_2	y
x_1	1,000 00	− 0,287 94	0,624 18
x_2		1,000 00	− 0,375 48
y			1,000 00

Aus der Varianzanalyse über x_1, x_2 und y ergeben sich folgende Resultate (Tab. 4).

Die Regressionskurve $\hat{Y}$ mit Bezug auf x_1 und x_2 ergibt folgende Gleichung:

$$\hat{Y} = -47{,}73 + 2{,}91\,x_1 - 0{,}45\,x_2$$

Aus den vorgelegten Ergebnissen kann man darauf schliessen: Je niedriger der Entwicklungsgrad des Hodens wird (mit anderen Worten: Je mehr die vor-

TABELLE 4 *Varianzanalyse über x_1, x_2 und y*

URSPRUNG DER VARIATION	QUADRATSUMME	FREIHEITSGRADE	VARIATION
Regression	3 035,275 452	2	1 517,637 726**
Differenz	4 000,793 152	17	235,340 775
Total	7 036,068 604	19	

Multiple Korrelationskoeffizient: 0,656 8
** Signifikanz $P<0,01$
Im folgenden werden dieselben Bezeichnungen gebraucht.

gerückten Stadien zunehmen), desto weniger nehmen die geschwollenen Zellen ab (positive Korrelation), aber um so mehr nehmen die peripheren geschwollenen Zellen zu (negative Korrelation). Dabei ist die negative Korrelation jedoch nicht so gross. Die multiple Korrelation zwischen x_1, x_2 und $\hat{Y}$ ist hoch signifikant.

2) Kerndiameter der Gonozyten und der Gonozyten-ähnlichen Zellen

Bei der Durchführung der Messung der betreffenden Zellkerne begegnet man einer grossen Schwierigkeit, d. i. Unterscheidung der betreffenden Zellen von den A-Spermatogonien. Da sie sich, wie wiederholt erwähnt, sehr ähnlich sind, ist es sehr schwer, eine Messung für jede einzelne Zellart durchzuführen. Deshalb hat der Verfasser diese beiden als nur eine Zellmasse behandelt, d. i. eine Zellmasse aus den Gonozyten und A-Spermatogonien und eine andere Masse aus den Gonozyten-ähnlichen Zellen und A-Spermatogonien. Die Messung der Längsdiameter der Kerne wurde mit dem Okularmikrometer durchgeführt. Die Ergebnisse sind in Tabelle 5 niedergelegt.

TABELLE 5 *Längsdiameter (μ) der Gonozyten und der Gonozyten-ähnlichen Zellen — Minimal- und Maximalwert (Totalzahl der gemessenen Kerne pro Hoden: 20)*

	B_1	B_2	B_3	B_4	B_5
R	6,3~11,3	6,3~11,3	5,6~11,3	5,9~ 9,9	5,6~11,3
L	6,3~11,0	6,3~ 8,8	6,3~12,7	5,6~10,6	6,3~19,1
	B_6	B_7	B_8	B_9	B_{10}
R	5,3~8,5	5,3~8,5	4,5~9,9	5,3~ 9,9	5,6~ 8,5
L	4,5~8,5	5,6~9,9	4,9~9,9	4,9~11,3	5,6~10,6

Die Vertrauensgrenzen für die Populationsmittelwerte der in den Logarithmus transformierten Diameter sind in Tabelle 6 eingetragen.

TABELLE 6 *Vertrauensbereiche für den Mittelwert des Kerndiameters der Gonozyten und der Gonozyten-ähnlichen Zellen* (μ)

7 Monate alt	99 %	8,016	7>7,762	7>7,516	7
	95 %	7,954	6>7,762	7>7,575	4
19 Monate alt	99 %	~~~	7,100	0	~~~
	95 %	~~~	7,100	0	~~~

Die Werte erhält man dadurch, dass die einmal in den Logarithmus transformierten Zahlen wieder zurücktransformiert werden.

Die Prüfung der Signifikanz der Differenz im Durchschnittswert (Tab. 6) zwischen den zwei Altersklassen ergab, dass die Differenz mit $P<0{,}01$ signifikant ist.

Die Ergebnisse der Varianzanalyse über den Kerndiameter liefert Tabelle 7.

TABELLE 7 *Varianzanalyse über die Kernlängsdiameter* (x')* *der Gonozyten und der Gonozyten-ähnlichen Zellen*

FAKTOREN		QUADRATSUMME	FREIHEITSGRADE	VARIATION
Alter	A	0,183 7	1	0,183 7**
Hoden	C	0,001 1	1	0,001 1
Interaktion	A×C	0,002 3	1	0,002 3
Individuum	B(A)	0,056 5	8	0,007 0*
Interaktion	C×B(A)	0,034 3	8	0,004 2
Fehler	R(ABC)	1,183 7	380	
ABCR		1,461 9	399	

* $x' = \log(x+2)$ x: Kernlängsdiameter

DISKUSSION

1 Gonozyten im 7. Lebensmonat

Soweit der Verfasser die Literatur übersieht, gibt es keine Angabe über die Gonozyten in der fötalen Zeit beim Mink. In den bisherigen Berichten handelte es sich ausschliesslich um die Gonozyten in der postnatalen Zeit. Die Beschreibungen lassen sich wie folgt zusammenfassen: Im Keimstrang des Neugeborenen befinden sich zweierlei Zellen, d. i. kleine dunkle Zellen (Vorläufer der Sertolischen Zellen) und grosse helle Zellen (Vorläufer der Stammspermatogonien). Die letzteren wurden als „Stammzellen der Spermatogonien" (LUNDH) oder als „gonocytes, primordial germ cells" (ONSTAD) bezeichnet; hiergegen nannte BOSTROM et al. die Zellen „resting spermatogonia". Ein Teil der Gonozyten erzeugt durch

die Mitose die A-Spermatogonien, aber ein anderer Teil lässt degenerative Veränderungen (BOSTROM et al., ONSTAD) erkennen. Ueber die Morphologie der degenerierten Gonozyten und die Ursachen dafür schweigen die Autoren. Die anfangs im Keimstrangzentrum befindlichen Gonozyten wandern mit fortschreitendem Spermatogeneseablauf allmählich zur Basalmembran. Im November (d. i. etwa 7 Monate alt) sollen die meisten Gonozyten an der Basalmembran liegen (BOSTROM et al.). Nach ONSTAD sind im 8. Lebensmonat eine kleine Anzahl von Gonozyten noch im Tubulus vorhanden, und viele von ihnen zeigen degenerative Veränderungen. Zum Wiederbeginn der Spermatogenese in der zweiten Paarungszeit durchläuft das Hodengewebe gleiche Entwicklungsvorgänge wie vorher. Man kann nämlich im Samenkanälchen grosse helle Zellen und kleine dunkle Zellen unterscheiden. Die ersteren jedoch liegen jetzt fast immer an der Basalmembran (LUNDH). Man findet aber in LUNDHs Arbeit keine Erklärung darüber, ob diese grossen hellen Zellen mit den Gonozyten vollkommen identisch sind.

In einigen Untersuchungen über andere saisonbrünstige Tierarten bemerkt man eine Verwechselung der Gonozyten mit den Spermatogonien[2~4,11,23,24]. ALLANSON[2] beschrieb: „Some of these spermatogonia are relatively enormous cells, the "winter spermatogonia" described by VAN BENEDEN (quoted by COURRIER, 1923) in the bat, and by COURRIER in the bat, mole, marmot and hedgehog, fig. 5, Plate 11. COURRIER, from his observations on bats, claims that these "winter spermatogonia" arised by hypertrophy of the smaller summer spermatogonia, but it is difficult to follow this transformation in the ferret owing to the shorter duration of the quiescent condition. Since they are present in 5 months old animal, however, it seems probable that they represent the normal condition of the resting spermatogonia".

Ueber andere Spezies, besonders die Ratte, sind viele eingehende Untersuchungen veröffentlicht worden. Wenn man mit Hinweis auf diese Untersuchungen unsere eigenen Befunde überprüft, werden folgende Tatsachen verdeutlicht.

Die Morphologie der typischen Gonozyten in unseren eigenen Fällen stimmt im grossen und ganzen mit den Angaben der Voruntersucher überein, mit Ausnahme des Pseudopodium-ähnlichen Protoplasmafortsatzes. Beim Mink ist bisher nichts über das Vorhandensein dieser Struktur bekannt geworden; bezüglich anderer Spezies hat der Verfasser nur einen Bericht von ROOSEN-RUNGE & LEIK über die Ratte finden können. Obwohl andere Untersucher auch über den Protoplasmafortsatz beschrieben[6,14], handelte es sich dabei nicht um typische Gonozyten, sondern um „transitional cells" d. h. Uebergangsformen zwischen den Gonozyten und A-Spermatogonien. BEAUMONT & MANDL suggerierten eine

Beziehung zwischen dem Protoplasmafortsatz der „transitional cell" und ihrer Wanderung aus dem Keimstrangzentrum in die Peripherie. Sie erklärten, dass die Lokalisierung dieser Zellen entlang der Basalmembran eine nötige Vorbedingung für weitere Differenzierung und/oder Teilung der Keimzellen sein könnte. In der vorliegenden Untersuchung wird eine enge Korrelation zwischen dem Entwicklungsgrad des Keimepithels, der Auftretenshäufigkeit der geschwollenen Gonozyten und der Lage dieser Zellen im Keimstrang erkannt. Diese Korrelation stellt einen Beweisgrund dafür dar, dass die von dem Verfasser als „Gonozyten" bezeichneten Zellen höchstwahrscheinlich die echten Gonozyten sind, obwohl es für die genaue Identifikation der Gonozyten einer fortlaufenden Beobachtung der prä- und postnatalen Entwicklung der Gonade braucht. Es ist jedoch schwer, solche Verhältnisse wie in der Erklärung von BEAUMONT & MANDL deutlich zu erkennen. Denn einerseits werden die pyknotischen Kerne zuweilen entlang der Basalmembran gefunden, aber andererseits werden die normalen Gonozyten-Mitosen manchmal im Keimstrangzentrum beobachtet. Also bleibt die biologische Rolle des Pseudopodium-ähnlichen Protoplasmafortsatzes ungeklärt.

Das Vorhandensein der Uebergangsform zwischen den Gonozyten und A-Spermatogonien ist auch von anderen Autoren mitgeteilt worden („precursor of the type A spermatogonium" von HUCKINS[17], „pre-type A spermatogonia" von HUCKINS & CLERMONT, „prospermatogonium" von SAPSFORD[29]). Hiergegen haben ROOSEN-RUNGE & LEIK bei der Ratte keinen einheitlichen Uebergangstypus finden können, obgleich sie eine kleine Anzahl von minder typischen Gonozyten und A-Spermatogonien angetroffen haben. HILSCHER et al. beschrieben, dass die Kerne der Tochterzellen der Rattengonozyten keinen ganz einheitlichen Aspekt zeigen, und dass es noch geklärt werden müssen wird, ob die Tochterzellen der Gonozyten eine einheitliche Population darstellen. Auch in der vorliegenden Arbeit wurden, wie beschrieben, minder typische Gonozyten und A-Spermatogonien an der Basalmembran beobachtet. Es konnte aber endlich nicht festgestellt werden, ob sie einen einheitlichen „Typus" darstellen.

Die Auffassung der geschwollenen Gonozyten ist ganz problematisch. Einige Autoren[5,10,16] hielten sie für Degenerationsprodukte, während andere[6,15,27,29~31] die Schwellung als eine normale prämitotische Veränderung oder als ein Kunstprodukt infolge der schlechten Fixierung ansahen. In der vorliegenden Arbeit wurde festgestellt, dass die geschwollenen Gonozyten bis zu etwa 30~50% der mit den A-Spermatogonien zusammengezählten Gonozyten ausmachen, und dass etwa 50~90% aller der geschwollenen Zellen an der Basalmembran liegen (Tab. 1). Angenommen, dass alle die peripheren Gonozyten lebensfähig und im prämitotischen Stadium wären, dann würde die Gonozyten-Mitose viel häufiger als in

der vorliegenden Untersuchung vorkommen können. Ausserdem wurden die geschwollenen Zellen zuweilen, obgleich es nicht oft vorkommt, sogar in den Keimsträngen mit den Spermatozyten unmittelbar vor der Meiose gefunden. Ein gleicher Befund ist von ONSTAD über den Mink mitgeteilt worden. Nach Angaben dieses Autors sind die Gonozyten im 8. Lebensmonat noch erkennbar. Nach ABDEL-RAOUF verschwinden die Bullengonozyten zwischen 16～19,6 Wochen post partum, d. i. etwa 8 Wochen nach dem erstmaligen Erscheinen der Spermatogonien. Aehnliche Ergebnisse wurden von ATTAL & COUROT beim Bullen gewonnen: Die Degenerationsbilder der Gonozyten sind durch die ganze Dauer des ersten Spermatogenesezyklus noch sichtbar. Zum grossen Unterschied von den genannten Spezies verschwinden die Ratten- und Mäusengonozyten zwischen 9～12 Tagen post partum, d. i. etwa 5～8 Tage nach dem ersten Erscheinen der A-Spermatogonien[10,30,31]. Angenommen, dass es sich bei den geschwollenen Gonozyten des Minks und des Bullen, ebenso wie bei der Ratte, nur um eine typische prämitotische Veränderung handelte, so müsste man darauf schliessen, dass die Mink- und Bullengonozyten bis zum Zeitpunkt unmittelbar vor der Meiose oder sogar auch bis zur erstmaligen Spermiation der Erzeugung der Stammspermatogonien fähig wären. Dies scheint dem Verfasser, nach den bisherigen Kenntnissen des Gonozyten-Schicksals beim Nagetier zu urteilen, fraglich zu sein.

Aber andererseits darf man auch annehmen, dass das Wesen der Schwellung der Gonozyten, unabhängig von der Tierart, in der normalen prämitotischen Veränderung liegt, obwohl der Zeitpunkt des Verschwindens der Zelle je nach Tierart verschieden ist.

Auf alle Fälle muss weiter untersucht werden, ob die Gonozyten-Schwellung beim Mink physiologischer Natur ist.

2 Gonozyten-ähnliche Zellen im 19. Lebensmonat

Wir haben die grossen Aehnlichkeiten zwischen diesen Zellen und Gonozyten gesehen. Auf Grund der morphologischen und quantitativen Beobachtungen kann man jetzt darauf schliessen, dass die Gonozyten-ähnlichen Zellen höchstwahrscheinlich ein Vorläufer der Stammspermatogonien in der zweiten Paarungszeit sein müssen. Dies weist aber nicht darauf hin, dass sie nichts anderes als die Gonozyten sind. Denn es ist, von unseren bisherigen Kenntnissen der Gonozyten bei den polyöstrischen Tieren aus betrachtet, sehr schwer anzunehmen, dass eine grosse Anzahl der lebensfähigen Gonozyten immer noch im Hoden eines ausgewachsenen Tieres bleibt. In einer Arbeit über die Stammspermatogonien bei der erwachsenen Ratte schreibt HUCKINS[19]: „As the nuclei of the A_{al} spermatogonia began to enlarge, they often became irregular in outline, and

acquired pseudopod-like process. As the nuclei continued to grow, reaching an eventual size of about 10.5 μ^2, their shapes became increasingly bizarre". Hierin findet man einen Typus von A-Spermatogonium, das sowohl in der Morphologie als auch im funktionellen Verhalten den Gonozyten sehr ähnlich, doch ursprünglich nicht gleich ist. Von solchem Gesichtspunkt aus ist unsere Messung der Kerndiameter bemerkenswert. Die Messung ergab, dass die Diameter eine hoch signifikante Differenz zwischen den 7 Monate alten Jungen und den 19 Monate alten Erwachsenen erkennen lassen, wobei der durchschnittliche Durchmesser beim Jungen grösser als der beim Erwachsenen ist. Ausserdem hat es sich herausgestellt, dass beim Erwachsenen der Vertrauensbereich für den Populationsmittelwert des Diameters so klein ist, dass bei Ausrechnung der Vertrauensgrenzen bis zur vierten Dezimalstelle keine Grenzen erkennbar sind. Dies weist wahrscheinlich auf die Möglichkeit hin, dass die beim Erwachsenen gemessenen Zellmasse, soweit es die Kerngrösse betrifft, aus sehr wenigen Zellarten zusammengesetzt wird, während die des Jungen sich aus einer grösseren Zahl verschiedenartiger Zellen aufbaut. Obwohl dies selbstverständlich nicht unmittelbar darauf hinweist, dass sich die Vorläufer der Stammspermatogonien beim Adulten scharf von den Gonozyten unterscheiden, scheinen die Messungsergebnisse dafür zu sprechen, dass man die Vorläufer beim erwachsenen Tier in irgendeinem Punkt, z. B. dem Proliferationsmodus, von den Gonozyten unterscheiden kann.

Was ist dann das Wesen der Gonozyten-ähnlichen Zelle? Ist sie mit den Gonozyten vollkommen identisch? Angenommen, dass sie nichts anderes als die Gonozyte sei: Warum findet man sie nicht auch in der Paarungszeit? Aber angenommen, dass sie nicht gleich der Gonozyte sei: Von welch einer Zelle wird die Germinallinie in der Ruheperiode der Spermatogenese zwischen der ersten und zweiten Paarungszeit aufrechterhalten? Soviel dem Verfasser bekannt ist, kann man in keinen Voruntersuchungen über das monöstrische Tier Antworten auf diese Fragen finden, da man bis jetzt keine besondere Aufmerksamkeit auf den Vorläufer der Stammspermatogonien beim Wiedereinsetzen der Spermatogenese gerichtet hat.

Zum Schluss: Ohne einen Versuch der Unterabteilung der A-Spermatogonien wird man niemals zum vollen Verständnis der Spermatogenesekinetik nicht nur beim Mink, sondern auch bei den anderen saisonbrünstigen Spezies gelangen. Denn es ist gut denkbar, dass es sich auch bei diesen Tierarten um mindestens zwei oder, wie bei der Ratte[8,9,12,13,18,20,21], sogar auch fünf Typen von A-Spermatogonien handelt. Angenommen, dass die A-Spermatogonien des Minks schon in einige Typen eingeteilt worden wären, und dass ihre Proliferations- und Regenerationsmodi verdeutlicht worden wären, dann wären in dieser Arbeit das Schicksal der Gonozyten sowie das Wesen der Gonozyten-ähnlichen Zellen noch

deutlicher erklärt worden. Also ist die vorliegende Arbeit, vom methodologischen Gesichtspunkt aus betrachtet, wie von ROOSEN-RUNGE[28] kritisiert, zwar „outdated". Die Methodik für die Gewinnung umfassender Kenntnisse jedoch darf immer mannigfaltig sein. Und der Verfasser denkt, dass es nicht angeht, sich über den Hinweis auf das Vorhandesein der Gonozyten-ähnlichen Zellen wegen der altmodischen Methodik hinwegzusetzen.

DANKESWORTE

Herrn Prof. Dr. T. ISHIKAWA danke ich für freundliche Anleitung bei den statistischen Analysen.

LITERATURVERZEICHNIS

1) ABDEL-RAOUF, M. (1960): The postnatal development of the reproductive organs in bulls with special reference to puberty, *Acta endocr., Copenh.*, Suppl. No. 49
2) ALLANSON, M. (1931): *Proc. R. Soc.*, Ser. B. **110**, 295
3) ALLANSON, M. (1933): *Phil. Trans. R. Soc.*, Ser. B. **229**, 79
4) ALLANSON, M. (1934): *Ibid.*, **223**, 277
5) ATTAL, J. & COUROT, M. (1963): *Annls Biol. anim. Bioch. Biophys.*, **3**, 219
6) BEAUMONT, H. M. & MANDL, A. M. (1963): *J. Embryol. exp. Morph.*, **11**, 715
7) BOSTROM, R. E., AULERICH, R. J., RINGER, R. K. & SCHAIBLE, P. J. (1967): *Q. Bull. Mich. St. Univ. agric. Exp. Stn*, **50**, 538
8) CLERMONT, Y. & BUSTOS, E. (1966): *Anat. Rec.*, **154**, 332
9) CLERMONT, Y. & BUSTOS-OBREGON, E. (1968): *Am. J. Anat.*, **122**, 237
10) CLERMONT, Y. & PEREY, B. (1957): *Ibid.*, **100**, 241
11) COURRIER, R. (1927): *Archs Biol., Paris*, **37**, 173
12) DYM, M. (1968): *Anat. Rec.*, **160**, 342
13) DYM, M. & CLERMONT, Y. (1970): *Am. J. Anat.*, **128**, 265
14) FRANCHI, L. L. & MANDL, A. M. (1964): *J. Embryol. exp. Morph.*, **12**, 289
15) HILSCHER, B., HILSCHER, W., DELBRÜCKE, G. & LEROUGE-BÉNARD, B. (1972): *Z. Zellforsch. mikrosk. Anat.*, **125**, 229
16) HILSCHER, W. & MAKOSKI, H.-B. (1968): *Ibid.*, **86**, 327
17) HUCKINS, C. (1963): *Anat. Rec.*, **145**, 243
18) HUCKINS, C. (1971): *Cell Tiss. Kinet.*, **4**, 139
19) HUCKINS, C. (1971): *Anat. Rec.*, **169**, 533
20) HUCKINS, C. (1971): *Cell Tiss. Kinet.*, **4**, 313
21) HUCKINS, C. (1971): *Ibid.*, **4**, 335
22) HUCKINS, C. & CLERMONT, Y. (1968): *Archs Anat. Histol. Embryol.*, **51**, 343
23) ISHIDA, K. (1968): *Archvum histol. jap.*, **29**, 193
24) KIRKPATRICK, C. M. (1955): *Am. J. Anat.*, **97**, 229
25) LUNDH, E. (1961): *Våra Pälsdjur*, **32**, 380
26) ONSTAD, O. (1967): Studies on postnatal testicular changes, semen quality, and anomalies of reproductive organs in the mink A clinical, histological, and

histochemical study, *Acta endocr., Copenh.*, Suppl. No. 117
27) ROOSEN-RUNGE, E. C. & LEIK, J. (1968): *Am. J. Anat.*, **122,** 275
28) ROOSEN-RUNGE, E. C. (1972): persönliche Mitteilung
29) SAPSFORD, C. S. (1962): *Aust. J. agric. Res.*, **13,** 487
30) SAPSFORD, C. S. (1962): *Aust. J. Zool.*, **10,** 187
31) SAPSFORD, C. S. (1964): *Ibid.*, **12,** 127
32) TIBA, T. (1973): *Jap. J. vet. Res.*, **21,** 112

ERKLÄRUNG DER TAFEL

Abb. 1~4 Gonozyten im 7. Lebensmonat
Färbung mit Thionin-PAS × 700
Abb. 1 Periphere geschwollene Gonozyte (1) und zentrale verschwindende Gonozyte (2)
Abb. 2 Pseudopodium-ähnlicher Protoplasmafortsatz (P)
Abb. 3 Periphere geschwollene Gonozyte (1) und zentrale normale Gonozyten (2)
Abb. 4 Pseudopodium-ähnlicher Protoplasmafortsatz (P)

Abb. 5~8 Gonozyten-ähnliche Zellen im 19. Lebensmonat
Färbung mit Thionin-PAS × 700
Abb. 5 Periphere geschwollene Zelle (1) und zentrale verschwindende Zellen (2)
Abb. 6 Pseudopodium-ähnlicher Protoplasmafortsatz (P)
Abb. 7 Periphere verschwindende Zelle (1) und zentrale normale Zellen (2)
Abb. 8 Pseudopodium-ähnlicher Protoplasmafortsatz (P)

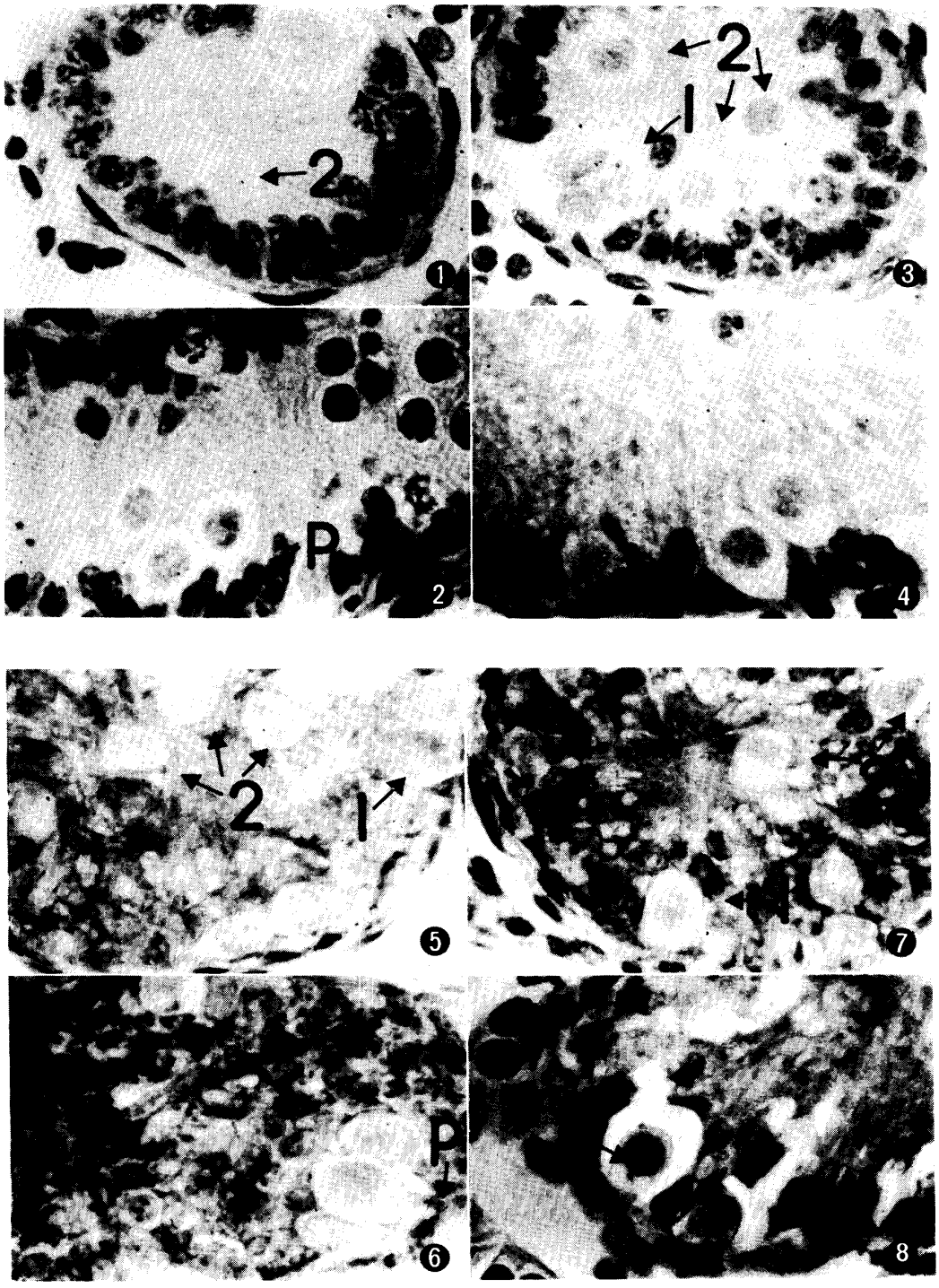
2
1
2
1
3
P
2
4
2
1
5
7
P
6
8