HOKKAIDO UNIVERSITY

Title	稚マナマコ(Stichopus japonicus)腸の発達と消化酵素(ペプチダーゼとリパーゼ)の組織化学的発現
Author(s)	清水, 幹博; 三上, 育子; 高橋, 和寛
Citation	北海道大學水産學部研究彙報, 45(1), 1-8
Issue Date	1994-02
Doc URL	http://hdl.handle.net/2115/24131
Type	bulletin (article)
File Information	45(1)_P1-8.pdf

Instructions for use

Hokkaido University Collection of Scholarly and Academic Papers : HUSCAP

北 大 水 産 彙 報
45(1), 1-8. 1994.

稚マナマコ (*Stichopus japonicus*) 腸の発達と消化酵素 (ペプチダーゼとリパーゼ) の組織化学的発現

清水　幹博*・三上　育子*・高橋　和寛**

Histochemical Detection on the Ontogenic Development of Digestive Enzymes in the Intestine of a Juvenile Sea Cucumber *Stichopus japonicus*

Motohiro SHIMIZU*, Ikuko MIKAMI*
and Kazuhiro TAKAHASHI**

Abstract

Activities of digestive enzymes such as peptidase and lipase were histochemically detected in intestines of adult and cultured juvenile sea cucumber, *Stichopus japonicus*, in the determination of ontogenic development of the digestive activity for proteins and lipids. The intestines of specimens larger than 0.008 g body weight were dividable into three parts such as anterior, mid and posterior intestines, while those of specimens smaller than 0.004 g body weight were undifferentiated having a thin layer of flattened epithelial cells. Although adult specimens had well-developed villi in all intestines, young specimens showed some variations among the three intestines in villus-development; villi of the anterior and mid intestines developed somewhat earlier than that of the posterior intestine.

Peptidase activity was conspicuous in the digestive epithelium throughout all intestines in specimens larger than 0.9 g body weight, but revealed some variations among the three intestines in specimens smaller than about 0.2 g body weight; the activity developed earlier in the anterior intestine than in other intestines. However, in even flattened digestive epithelia of specimens smaller than 0.004 g body weight, the peptidase activity was confirmed to exist. Lipase activity was observed to be intense in the anterior and mid intestines throughout all examined specimens, but it developed somewhat later in the posterior intestine.

The results obtained in the course of the present study suggest that small, juvenile *S. japonicus* has already provided the digestive enzymes for proteins and lipids, and their activities advance as the villus-formation progresses.

緒　　言

マナマコ (*Stichopus japonicus*) は我が国沿岸漁業における有望な魚介類として注目され，その食性や生息環境などについて多くの研究がなされている (木下・田中, 1939; 山内, 1942; Tanaka, 1958; 崔・大島, 1961; 網尾ら, 1989; 浜野ら, 1989)。また，増養殖技術に関する試験研究も日

* 北海道大学水産学部生理学生態学講座
(*Laboratory of Physiology and Ecology, Faculty of Fisheries, Hokkaido University*)
** 北海道栽培漁業総合センター
(*Hokkaido Institute of Mariculture*)

本各地の水産試験場で行われており，親ナマコの確保から産卵誘発，人工受精，幼性飼育にいたる種苗栽培に関する基礎技術も多く蓄積されている（稲葉，1937；菊地，1937；田内・松本，1954；石田，1979；酒井ら，1980；小林，1982；小林・石田，1984；柳橋ら，1984；田嶋，1990)。しかし，幼性飼育に伴う着底条件や餌料に関する問題など，稚ナマコの量産化については技術上の問題がまだ残されている。

珪藻類やその他従来種々の増養殖対象生物で使用されてきた幾種類かの天然餌料は，ナマコの餌料としてもその有効性が確認されている。しかし，これ等の天然餌料は生産に伴う設備，費用，手間等の点で稚マナコを大量生産するための餌料としては難がある。それ故，近年，人工餌料が盛んに開発され，その有効性について各地の水産試験場や栽培センターで試験が行われている。しかし，稚ナマコ自体の消化能力に関する研究は少ない。ナマコ類を含む棘皮動物の消化酵素に関する生化学的研究は多いが（Lawrence, 1982)，マナマコ（*Stichopus japonicus*）については崔(1963) が成体の腸で 2, 3 の消化酵素の存在を報告しているのみである。

本研究では，マナマコにおける消化能力の発達過程を知る目的で，稚マナマコの腸における消化酵素（ペプチダーゼおよびリパーゼ）の発現およびその分布を組織化学的に明らかにすることを試みた。

材 料 と 方 法

本実験では北海道栽培漁業総合センター（北海道茅部郡鹿部町）で人工的に種苗生産された孵化後 6 カ月から 1 年半の稚マナマコ（*Stichopus japonicus*），約 30 個体（体重，0.001-5.41 g）を用いた。また，対照として成体マナマコ，5 個体（体重，82.38-132 g）を用いた。以下に述べる方法で，体重，腸重量の測定および腸の組織学的並びに消化酵素（ペプチダーゼ，リパーゼ）の組織化学的観察を行った。

体重および腸重量の測定

ナマコの体表水分を漉紙で取り除いた後，体重を測定した。その後，腹側体壁中央を縦に切開して消化管を露出し，口腔後方の環状水管に取り巻かれている部位（食道）の直後で切断して腸を摘出し，付着水分を軽く取り除いて重量を測定した。

腸の組織学的観察

摘出された腸をブアン液で 24 時間固定し，80% アルコール中で保存した。その後通常のエタノール脱水，透徹を経て，パラフィンに包埋し，7 μm 切片を作成した。切片にはヘマトキシリン-エオシン染色を施し，光顕にて観察した。

腸の酵素組織化学的観察

腸を約 4°C の冷アセトンで 1 時間固定した後，0.1 M リン酸緩衝液（pH 7.4）で調整した 10% サッカロース液および 20% サッカロース液に順次組織が沈むまで静置した（約 4°C)。その後，凍結用溶媒（Tissue-Tek, Miles Inc.）に包埋し，10 μm の凍結切片を作成してペプチダーゼおよびリパーゼ活性の組織化学的検出に供した。

ペプチダーゼ活性の検出は飯沼（1959）に従いコバルト賦活法で，リパーゼ活性の検出は永田・村田（1975）に従い Tween 法で行った。いずれの場合も後染色はニュークレアファーストレッドを施した。両酵素の活性判定は硫化鉛の暗褐色の沈澱物の有無により行い，強陽性（卌），陽性（卄），弱陽性（＋）および陰性（－）の 4 段階に分けた。なお，両酵素反応の対照として，約 80°C

の熱湯中に 15 分間浸漬し，酵素を破壊した組織切片を用いて前述のごとく酵素検出を行った。

結　　果

体成長に伴う腸重量の増加

マナマコは体の収縮，弛緩により体長が常に変化するため，体長の正確な測定は困難であり，成長の指標として体長を用いるのは不便である (高橋，1992)。そこで体重を体成長の指標として腸の発達との関係を検討した。マナマコは，体重増加の個体差が著しく，同じ孵化後日数の個体間でも大きな体重差がみられた。

体重と腸重量の関係を Text-fig. 1 に示す。腸は体重の増加に伴いその重量を増し，成体を含めた供試マナマコ (体重, 0.001-82.38 g) で両者間に高い正の相関がみられた (Text-fig. 1-A)。また，稚ナマコのみ (体重, 0.001-1.60 g) では両者の間に更に高い正の相関が認められた (Text-fig. 1-B)。

腸組織の発達

腹部を切開された成体マナマコの消化管は，口から食道を経てほぼ直線的に後方へ伸び，体後部で屈曲 (第一曲節) した後，右に旋回して前方へ逆走し，体前部で再び屈曲 (第 2 曲節) して後方へ向かい総排泄腔へと続く。本実験では食道の終りから第一曲節までを前腸，第一曲節から第二曲節までを中腸，それ以後を後腸と便宜上分けて観察を行った。成体マナマコの前腸と中腸はほぼ同様の組織像を示し，これらの内腔 (消化) 上皮は円柱状細胞から成り，多くの絨毛を形成している (Fig. 1a)。一部の絨毛は内腔へ長く伸長し，屈曲して複雑な組織切片像を示す。上皮細胞が内腔に面する自由面には微絨毛が良く発達し，厚い (約 7 μm) 線条縁を形成している。絨毛の上皮直下には粘膜固有層が発達しており，前腸では中，後腸に比べて構造が密である。前，中腸の絨毛，特に内腔へ伸長したものでは，その粘膜固有層に拡張した腸血洞間隙が頻繁に見られた (Fig. 1b)。また，両腸の上皮細胞は核上方細胞質がエオシン好性を示し，エオシン好性顆粒塊を有する細胞も多く認められた。粘膜下織 (内結合組織) は厚さ約 80 μm であり，その外側を従走筋，環状筋の順で取り巻いている。この筋肉層の外側には外結合組織が存在し，最外部は腹膜上皮で

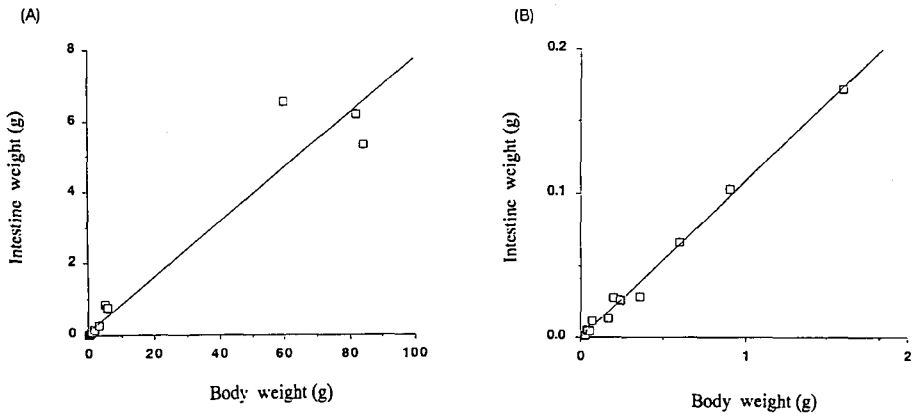

Text-fig. 1. Relationship between the body weight and the intestine weight in *Stichopus japonicus*. (A) Eighteen specimens ranging 0.03-82.35 g in body weight, (B) Twelve young specimens of 0.03-1.60 g in body weight.

被われている。

後腸も基本的には前，中腸と同じ組織構成を示すが，絨毛は比較的少なく，微絨毛の発達も多少劣っていた (Fig. 1c)。一方，構造的には粗な粘膜固有層が大きな面積を占め (厚さ，約 160 μm)，筋肉層も前，中腸に比べ良く発達している。また，内腔上皮細胞の頂上部細胞質 (線条縁下) は比較的強い好塩基性を示した。しかし，細胞は全体的に前，中腸に比べ細胞質が粗である。

稚マナマコの腸管は体重，約 0.02 g のもので既に屈曲が見られるが，体成長に伴う腸組織の発達状態は各部位で多少異なっていた (Fig. 2)。

前腸は体重 0.002 g 以下では一層の上皮細胞より成り，絨毛は認められなかった。体重 0.004-0.005 g の稚ナマコでは，内腔上皮に部分的に少数の絨毛が認められ，体重 0.008 g のものでは，背の低い絨毛が比較的多く見られるように成っていた (Fig. 2a)。更に，体重 0.193 g では，絨毛は発達し，上皮細胞の自由面には微絨毛あるいは小胞状の構造が多く認められた (Fig. 3)。体重 0.36 g の稚ナマコ消化上皮には好エオシン顆粒を有する細胞が多く出現していた。体重 0.90 g のものでは，消化上皮は著しく発達し，腸内腔は背の高い伸長した絨毛で占められていた (Fig. 4)。また，伸長した絨毛の粘膜固有層には拡張した腸血洞間隙が認められ，上皮層には好エオシン顆粒細胞が多く分布していた。体重 1.60 g 以上の稚ナマコ前腸の上皮層は成体とほぼ同様の組織像を示していた。

中腸は体重 0.06 g 以下では絨毛が認められず，平坦な上皮層が内腔を取り囲んでいた (Fig. 2b)。体重 0.193-0.90 g の稚ナマコの中腸では規則的に配列した，比較的背の低い絨毛が観察され (Fig. 5)，成体ナマコで見られるような複雑に入り組んだ絨毛配列が観察されるのは体重 1.60 g 以上のものであった (Fig. 6)。

後腸は体重 0.06 g 以下のものでは，ほとんど絨毛は見られないか部分的に極少数の背の低い絨毛が見られるのみで，多くの部分は平坦な一層の細胞から成る上皮が内腔を取り囲んでいた。体重 0.193 g のもので数カ所に絨毛の発達が認められ (Fig. 7)，0.90 g のものではより多くの背の低い絨毛が観察された。体重 1.6-3.0 g の間で絨毛はその数と高さを増し，体重 5.4 g 以上では，背の高い絨毛が多く観察され，固有層も発達しており，粘膜下織，筋肉層も厚さを増し，管径や組織の厚さを除けば成体の後腸と同じ様相を呈していた (Fig. 8)。また，内腔上皮細胞の頂上細胞質も成体の後腸と同様，好塩基性を示していた。

なお，体重 0.001-0.90 g の稚ナマコの腸内腔には全域にわたり摂取された食物残査が認められ，それらの多くは珪藻類の殻であった。

消化酵素の組織化学的発現と分布

マナマコ (体重, 0.001-82.38 g) の腸組織で観察されたペプチダーゼおよびリパーゼ活性の分布状態を Table 1 に示す。なお，体重 0.004 g 以下の稚ナマコについては，腸の屈曲が不明瞭で前，中および後腸の分別が困難なため，腸全体を前部，後部に 2 分して酵素反応を示してある。

ペプチダーゼ活性

成体マナマコでは，前腸，中腸，および後腸のいずれの消化上皮にも強いペプチダーゼ活性が認められた (Fig. 9)。酵素活性部位は黒染 (コバルト塩の沈着による) して認められるが，消化上皮全体，特に頂上部細胞質が強い活性を示し，微絨毛の部位は活性が多少弱かった。また，強いペプチダーゼ陽性顆粒を有する細胞が前，中腸に多く認められた。

体重 0.001-0.004 g の稚ナマコ腸前部ではペプチダーゼ反応は比較的安定して認められたが (Fig. 10)，後部では不明瞭な場合が多かった。なお，前部ではペプチダーゼ強陽性顆粒が多くの上皮細胞に認められた。体重 0.008-0.193 g では前腸で中程度の，中，後腸部で弱い陽性反応が認め

Table 1. Histochemical detection of peptidase and lipase activities in the digestive epithelium of intestines in young and adult *Stichopus japonicus*.

Body weight (g)	Peptidase activity			Lipase activity		
	Anterior	Mid	Posterior	Anterior	Mid	Posterior
82.380	+++	+++	+++	+++	+++	+++
5.411	+++	+++	+++	+++	+++	+++
3.053	+++	++	+++	+++	++	++
1.600	+++	++	++	+++	+++	+++
0.903	+++	++	++	+++	++	+
0.601	++	++	++/+	++	+++	++
0.357	++	++	++	+++	+++	+
0.193	++/+	+	+	+++	++	++
0.055	++	+	+	+++	+++	+
0.043	++	++	+	+++	+++	+
0.032	++	+	+	+++	+++	+
0.010	+	+	+	+++	+++	+
0.008	++	++	+/-	+++	+++	+
0.004	+		+/-	+++		+
0.002	+		+/-	+++		+
0.001	+		+/-	+++		+

The enzyme activity is represented as strong (+++), medium (++), weak (+) and negative (−).

られた。体重 0.36-0.90 g では腸全域の消化上皮細胞で陽性反応が安定して認められ，前腸で比較的強く，中，後腸で多少弱い傾向が観察された。体重 1.60-3.05 g のものでは，前腸で強く，中，後腸で中程度の陽性反応が認められたが，全体的には成体ナマコに近い状態と成っていた。体重 5.41 g の稚ナマコでは，前，中および後腸のいずれも成体ナマコと同様，消化上皮に強い酵素活性が認められた。なお，稚ナマコ腸内腔の内容物の多くは比較的強いペプチダーゼ陽性反応を示した。

リパーゼ活性

成体ナマコでは，前，中，後腸のいずれの消化上皮においても内腔側表面に強い酵素活性が認められた (Fig. 11)。

腸が未発達で前，中および後腸の分別が困難な稚ナマコ (体重，0.001-0.004 g) でも，腸上皮全域にわたりリパーゼ活性が認められ，前部で比較的強く，後部で弱い傾向が認められた。この傾向は体重 0.008-0.90 g の稚ナマコでも見られ，リパーゼ反応は前，中腸で強く (Fig. 12)，後腸では弱かった。体重 1.60 g 以上の稚ナマコの腸上皮においては腸全域の消化上皮に成体と同様の強いリパーゼ活性が認められた。

考　　察

マナマコの体重と腸重量の関係

マナマコの体重と腸重量には正の相関が示された (Text-fig. 1-A, B)。崔 (1963) はマナマコの体重と体容積には正の相関があると報告している。それ故，体重は体成長の指標と成り，体成長に比例して腸の重量が増すと言える。崔 (1963) は消化管重量と消化管腔容量との間にも正の相関があると述べており，消化管重量の増加は摂取できる餌の量や大きさの増加および増大を示すものと考えられる。また，腸重量の増加は体重増加に比例して直線的に上昇していることから，摂餌能力は体重増加に伴い漸進的に増大していくものと思われる。

マナマコの蛋白質および脂肪消化能力

成体マナマコの腸組織は基本的に腸腔側から消化上皮，結合組織，筋肉層，体腔上皮から成る腹膜の順で成り立っている。前腸，中腸および後腸のいずれにおいても内腔上皮が発達し，多くの絨毛を形成しており，特に前，中腸で顕著であった。消化器官の内腔上皮に見られる微絨毛は一般的に細胞の吸収表面積を増やして吸収能率を上げるのに役立っていると言われている (山元，1971)。それ故，崔 (1963) も述べているようにマナマコ腸の内腔上皮は消化上皮としての機能を有し，その細胞の微絨毛は吸収能率を上げる働きをしていると考えられる。一方，ペプチダーゼ (蛋白質分解酵素) およびリパーゼ (脂肪分解酵素) の両酵素は成体マナマコ腸全域の消化上皮に見られ，強い酵素活性を示していた。このことは，成体マナマコの腸は前，中，後のいずれの部位においても蛋白質および脂肪を分解する能力を有していると考えられる。しかし，後腸は前，中腸に比べ上皮層の絨毛が少なく，後腸での消化能力は前，中腸に比べ多少劣ると思われる。本実験での成体ナマコの結果は崔 (1963) が生化学的に検出したペプチダーゼおよびエステラーゼ (脂肪分解酵素) の組織内分布を明らかにしたものと言える。

孵化後 6 カ月の比較的体成長の良好な群 (体重，0.36-0.90 g) や 1.5 歳のもの (体重，1.60-5.41 g) では腸は管径や粘膜下組織の結合組織，筋肉層の厚みの違いを除けば組織学的に成体マナマコとほぼ同様であり，ペプチダーゼおよびリパーゼの両酵素活性も同様に認められた事から，これらの稚マナマコは蛋白質および脂肪の消化，吸収機能を十分備えていると考えられる。しかし，同じ孵化後 6 カ月のマナマコでも成長の悪い群 (体重，0.19-0.30 g) では中腸，後腸における内腔上皮，結合組織および筋肉層は比較的未発達であり，ペプチダーゼ活性も体重の重い群に比べ低かった。従ってこれらの稚ナマコ腸では食物との接触面積や腸の蠕動力は体重の重い 0.5 歳群やそれ以上のものに比べ小さく，蛋白質分解能力も多少劣っていると思われる。更に著しく体重の軽いマナマコ (体重，0.001-0.008 g) では，内腔上皮，結合組織および筋肉層の発達は消化管全域で非常に遅れており，ペプチダーゼ活性も腸前部では比較的強いが，中，後部では弱く，蛋白質の消化能力はさらに劣っていると考えられる。しかし，内腔上皮が絨毛を形成していない一層の細胞から成る場合でもペプチダーゼ活性が認められ，腸前部ではペプチダーゼ陽性顆粒を有する細胞が多く見られたことから，蛋白質を吸収する機能は獲得していると思われる。また，これらの稚マナマコでは強いリパーゼ活性が前，中腸域に認められた事から，脂肪を分解する能力は蛋白質分解能より前に十分に獲得していると考えられる。

Kawaguti (1964) は透過型電顕による観察で，マナマコの腸上皮細胞に電子密度の高い顆粒を認め，それ等を消化吸収された物質と考えている。また，Feral・Massin (1982) は Holothroids の前，後腸の内腔上皮に T 型細胞を，その他の部分 (中腸？) に分泌顆粒を有する Enterocyte (腸細胞) を認めている。また，棘皮動物の腸上皮には粘液細胞や浸潤した体腔球なども見られ，ある種の体腔球は腸内腔からの物質吸収に関係しているとの報告もある (Fuji, 1961 ; Bamford, 1982)。

それ故，本観察でエオシン好性顆粒あるいはペプチダーゼ活性顆粒を認めたが，これ等の顆粒間の関係やその性質，またこれ等の顆粒を有する細胞の機能を明らかにするためには，微細構造レベルでの詳しい観察が必要である。

謝　　辞

本研究を進めるにあたり，ご指導を賜った麦谷泰雄教授および森　司助手に深く感謝の意を表します。

文　　献

網尾　勝・浜野達夫・林　健一・吉岡貞範・松浦秀喜・岩本哲二 (1989). 潮間帯の生物調査からマナマコの生息適地を選定する試み. 水産増殖 **37**, 197-202.

Bamford, D. (1982). Epithelial absorption. p. 317-330. In Jangoux, M. and Lawrence, J.M. (eds), *Echinoderm Nutrition.* 654 p. A.A. Balkema, Rotterdam.

崔　相 (1963). なまこの研究. 226 p. 海文堂，東京.

崔　相・大島泰雄 (1961). ナマコにみられる「アカ」と「アオ」の形態および生態的差異について. 日本水産学会誌 **27**, 97-106.

Feral, J-P. and Massin, C. (1982). Digestive system : Holothuroidea. p. 191-212. In Jangoux, M. and Lawrence, J.M. (eds), *Echinoderm Nutrition.* 654 p. A.A. Balkema, Rotterdam.

Fuji, A. (1961). Studies on the biology of the sea urchin. IV. Histological observations of food canal of *Strongylocentrotus intermedius. Bull. Fac. Fish. Hokkaido Univ.* **11**, 195-202.

浜野達夫・網尾　勝・林　健一 (1989). 潮間帯及び人工藻磯域におけるマナマコ個体群の動態. 水産増殖 **37**, 179-186.

飯沼守夫 (1959). 組織化学研究法, p. 351-384. 水平敏知・山田平弥 (編), 新しい組織学研究法. 926 p. 医歯薬出版，東京.

稲葉伝三郎 (1937). ナマコの人工受精について. 水産研究誌 **35**, 241-246.

石田雅俊 (1979). マナマコの種苗生産. 栽培技研 **8**, 63-75.

Kawaguti, S. (1964). Electron mircoscopy on the intestinal wall of the sea-cucumber with special attention to its muscle and nerve plexus. *Biol. J. Okayama Univ.* **10**, 39-50.

菊地鶴松 (1937). ナマコの増殖事業に使用した採苗装置について. 水産研究誌 **32**, 495-498.

木下虎一郎・田中正午 (1939). 北海道産海鼠 *Stichopus japonicus* SELENKA の食餌に就いて. 水産研究誌 **34**, 32-35.

小林　信 (1982). マナマコの増養殖技術の現況. 養殖 **19**, 58-60.

小林　信・石田雅俊 (1984). 稚ナマコ減耗要因に関する二，三の実験. 栽培技研 **13**, 41-48.

Lawrence, J.M. (1982). Digestion. p. 283-316. In Jangoux, M. and Lawrence, J.M. (eds), *Echinoderm Nutrition.* 654 p. A.A. Balkema, Rotterdam.

永田哲士・村田長芳 (1975). Esterase. p. 247-298. 小川和朗・武内忠男・森　富 (編), 新組織化学. 747 p. 朝倉書店，東京.

酒井克巳・小川七郎・池田修二 (1980). 大村湾におけるナマコの天然採苗. 栽培技研. **9**, 1-20.

田嶋健一郎 (1990). XI. マナマコ人工種苗生産技術の確立. 平成元年度北海道栽培漁業総合センター事業報告書 67-73.

高橋和寛 (1992). マナマコ人工種苗生産技術について. 育てる漁業. (**233**), 1-10.

Tanaka, Y. (1958). Feeding and digestive processes of *Stichopus japonicus. Bull. Fac. Fish. Hokkaio. Univ.* **9**, 14-28

田内森三郎・松本　巌 (1954). 兵庫県におけるナマコの増殖効果について. 日本水産学会誌 **20**, 386-387.

山元寅男 (1971). 吸収細胞. p. 107-140. 小川和朗・小田琢三・黒住一昌・杉野幸夫 (編), 細胞学体系 **7**, 363 p. 朝倉書店，東京.

山内年彦 (1942). ナマコ *Stichopus japonicus* Selenka の食性について. 動物学雑誌 **54**, 344-346.

柳橋茂昭・柳澤豊重・河崎　憲 (1984). マナマコ種苗生産における浮遊幼生の着底および着底以後の幼若個体の餌料と飼育方法について. 水産増殖 **32**, 6-14.

EXPLANATION OF PLATES

PLATE I. Histological micrographs showing the development of intestines in adult and young *S. japonicus*.
C: connective tissue, E: digestive epithelium, L: intestinal lumen, P: peritoneal epithelium, V: villus

Fig. 1a. A cross section of the anterior intestine in an adult specimen (82.35 g body weight). The digestive epithelium forms well-developed villi.

Fig. 1b. A cross section of the mid intestine in the same specimen as Fig. 1a. Extending villi occupy largely a lumen space, having expanded hemal lacunae (H).

Fig. 1c. A cross section of the posterior intestine in the same specimen as Fig. 1a. The connective tissue develops widely beneath the digestive epithelium.

Fig. 2a. A cross section of the anterior intestine in a young specimen (0.008 g body weight). Villi partially develop in the digestive epithelium.

Fig. 2b. A cross section of the mid intestine in the same specimen as Fig. 2a. The digestive epithelium forms a thin layer of flattened cells and have no villus.

Fig. 2c. A cross section of the posterior intestine of the specimen of Fig. 2a. The connective tissue under the digestive epithelium is not developed.

PLATE II. Histological micrographs of intestines in young *S. japonicus* of various sizes.
C: connective tissue, E: digestive epithelium, L: intestinal lumen, P: peritoneal epithelium, V: villus

Fig. 3. A cross section of the anterior intestine in a young specimen (0.193 g body weight). Villi have been well developed but have no intestinal hemal lacuna.

Fig. 4. A cross section of the anterior intestine in a young specimen (0.903 g body weight). Elongating villi largely occupy a lumen space and have well-developed hemal lacunae (H).

Fig. 5. A cross section of the mid intestine in a young specimen (0.903 g body weight). The digestive epithelium forms relatively thick villi, and the lumen is occupied with food remnants.

Fig. 6. A cross section of the mid intestine in a young specimen (5.41 g body weight). Villi grow in length and number, and the connective tissue forms a firm layer.

Fig. 7. A cross section of the posterior intestine in a young specimen (0.193 g body weight). Villi and the connective tissue are less developed.

Fig. 8. A cross section of the posterior intestine in a young specimen (5.41 g body weight). Villi are well-developed and the connective tissue forms a thick layer. Muscles are also well-developed forming a firm layer facing the peritoneal epithelium.

PLATE III. Histochemical micrographs showing peptidase and lipase activities in intestines of adult and young *S. japonicus*.
C: connective tissue, E: digestive epithelium, L: intestinal epithelium, M: muscle layer, V: villus

Fig. 9. A cross section showing peptidase activity on the mid intestine in an adult specimen (82.35 g body weight). Peptidase activity is intensely detected in the digestive epithelium.

Fig. 10. A cross section of intestine of a young specimen (0.002 g body weight). The digestive epithelium shows peptidase-positive reaction, containing many positive granules (arrow head).

Fig. 11. A cross section of the posterior intestine showing lipase activity in the same specimen as Fig. 9. Lipase-positive reaction is intense in the digestive epithelium.

Fig. 12. A cross section of the digestive epithelium showing lipase activity in the intestine of a young specimen (0.008 g body weight). The digestive epithelium, especially the apical cytoplasm shows an intense lipase-positive reaction (arrows).

PLATE I

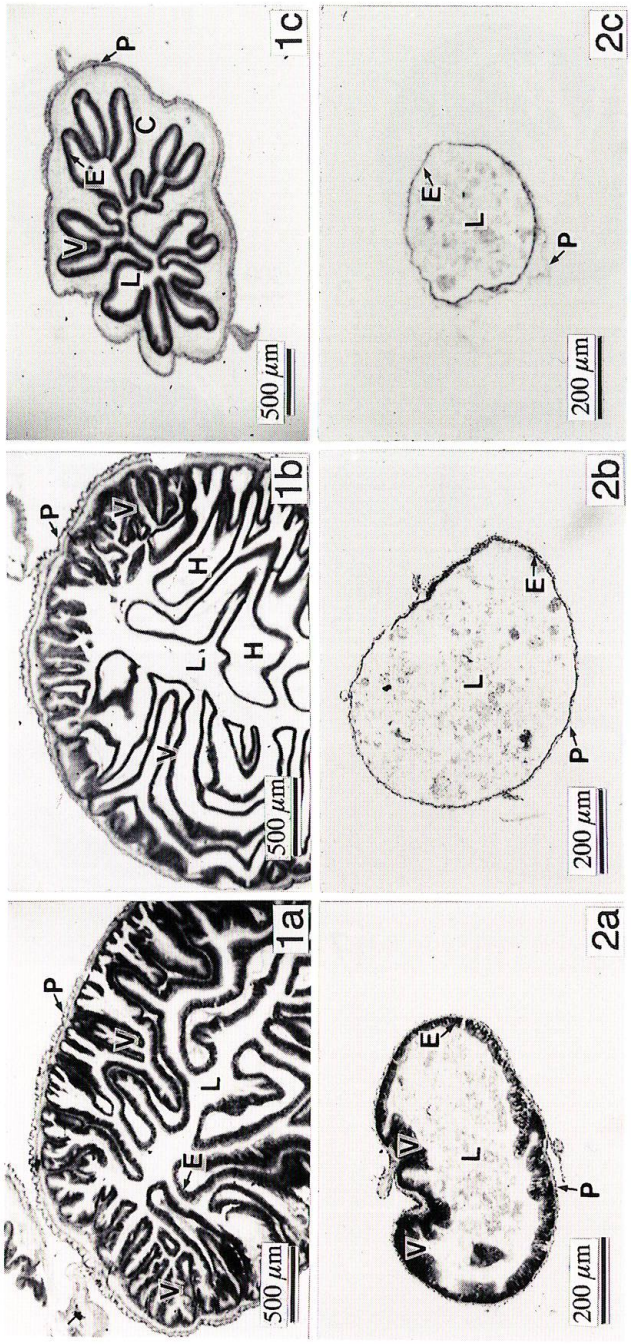
1a
500 μm
P
V
E
L
1b
500 μm
P
V
V
L
H
H
1c
500 μm
V
E
C
P
L
2a
200 μm
E
V
V
L
P
2b
200 μm
L
E
P
2c
200 μm
E
L
P

PLATE II

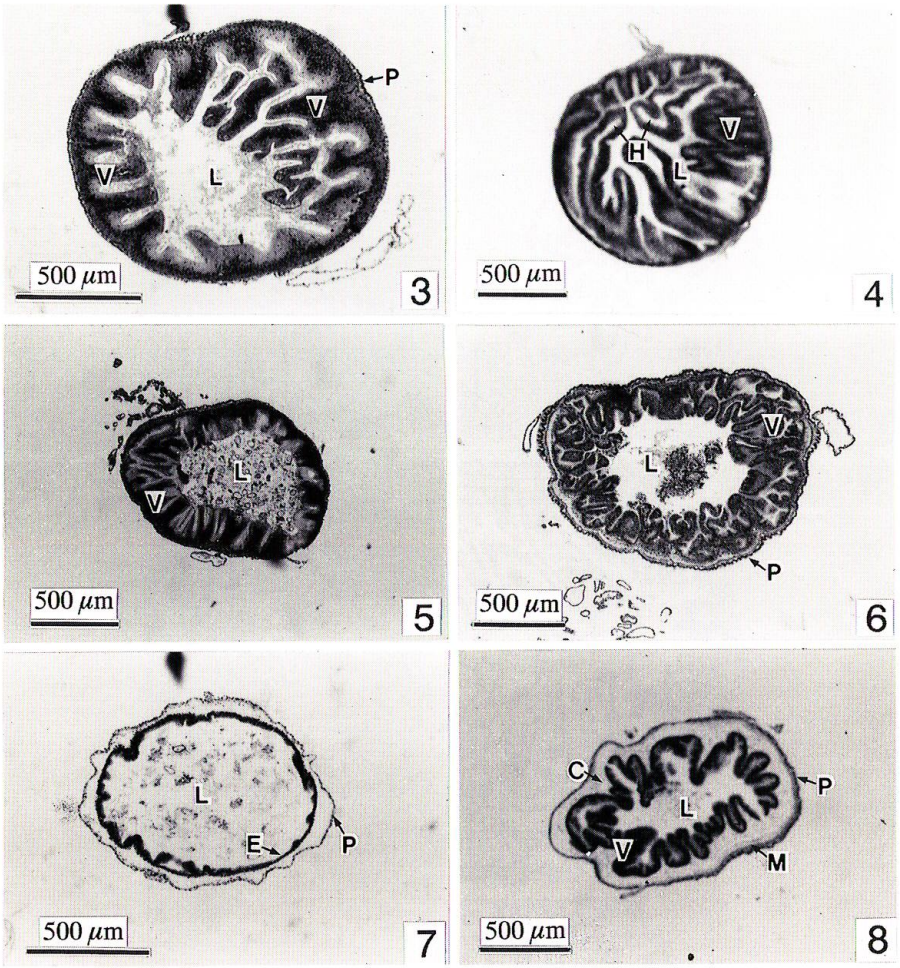
P
V
V
L
500 μm
3
V
H
L
500 μm
4
L
V
500 μm
5
V
L
P
500 μm
6
L
E
P
500 μm
7
C
P
L
V
M
500 μm
8
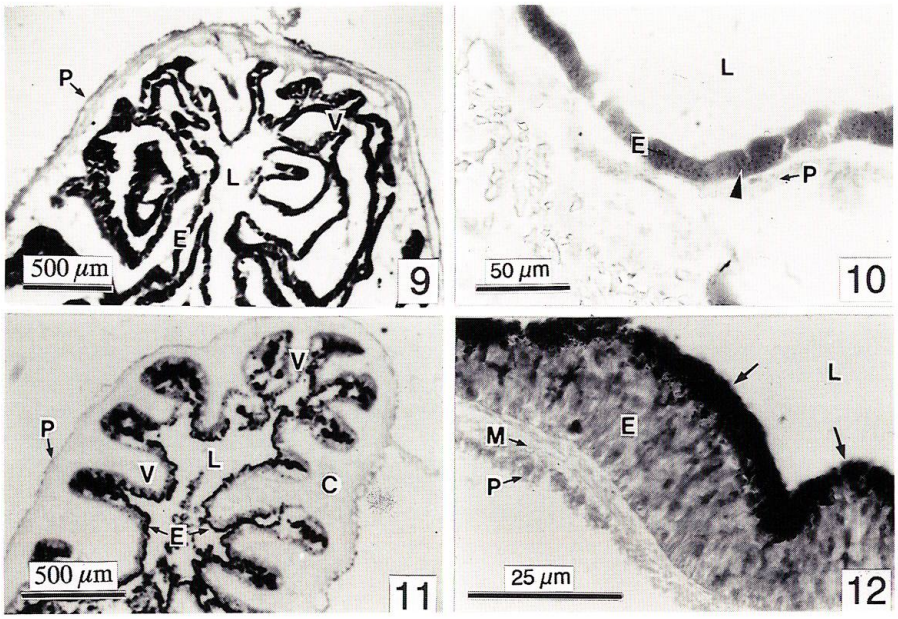
PLATE III