HOKKAIDO UNIVERSITY

Title	外傷に伴ったDICの1症例
Author(s)	早川, 峰司; 丸藤, 哲
Citation	治療学, 41(3), 307-310
Issue Date	2007
Doc URL	http://hdl.handle.net/2115/47122
Type	article (author version)
File Information	Chiryou41-3_307-310.pdf

Instructions for use

Hokkaido University Collection of Scholarly and Academic Papers : HUSCAP

外傷に伴ったDICの1症例

北海道大学病院　先進急性期医療センター

早川　峰司

はやかわ　みねじ

丸藤　哲

がんどう　さとし

要旨

外傷性 DIC は受傷からの時期により線溶亢進期と線溶抑制期に分けられ、正反対の病態を示す。今回、具体的な症例として我々の経験した外傷早期（線溶亢進期）の外傷性DICの1例と、その具体的な凝固線溶系の血液検査結果を供覧し、外傷後の線溶亢進期から線溶抑制期の凝固線溶系の変動と、その治療について考察を行う。

はじめに

外傷は病的凝固線溶異常である播種性血管内凝固症候群（Disseminated Intravascular Coagulation, DIC）の原因の 1 つとして知られている[1,2]。しかし、その病態を出血後の大量輸液による希釈性凝固障害のみで説明する誤った主張があるなど、正しい理解がなされているとは言い難い現状である[3]。

今回、我々の経験した外傷早期（線溶亢進期）の外傷性 DIC の 1 例を提示すると共に、外傷性 DIC の病態に関して文献的考察をおこなう。

症例

患者 58 歳、女性。

既往歴 特記すべきことなし。

現病歴 自転車で横断歩道を横断中に、約 40km/h で走行中の乗用車が衝突し受傷した。

搬入時現症 当センター搬入時、意識レベルは Japan Coma Scale で 200、瞳孔所見は右 2.5mm、左 5.5mm、対光反射は認めなかった。舌根沈下を認めたため、用手気道確保を行いつつマスク換気を施行した。呼吸音に左右差は認めず、換気は良好に保たれ、補助換気下で呼吸数は 23 回/分であった。血圧は 106/82 mmHg、心拍数

は 93/分であった。前額部から頭頂部にかけて多量の出血を伴った割創があり、左下腿には変形腫脹を認めた。

CT や X-P などの画像検査から、**表 1** に示す損傷部位が明らかとなった。多発外傷の状態を呈したが、全て保存的に対応することが可能であり、頭部の割創のみ洗浄と縫合を行った。

血液検査所見の推移を**表 2** に示す。搬入時（第 1 病日　10:30）の段階から、フィブリノゲンの著明低値(47.3 mg/dL)と FDP（483μ g/mL）、D ダイマー（150μ g/mL）の著増を示しており、線溶亢進型の DIC を呈していた。また、創部からの出血傾向や打撲・骨折部の皮下出血の増徴を認めた。適宜、血液検査を行いつつ、新鮮凍結血漿（FFP）を中心とした補充療法を行った。結局、翌日の朝までに濃厚赤血球液（MAP）を 24 単位、FFP を 48 単位、濃厚血小板液を 20 単位の投与を要した。

第 2 病日には、第 1 病日の凝固障害のため増加した両側の血胸に対し胸腔ドレナージを施行し、ドレナージ直後に左右の合計で約 500ml の血液が排出された。しかし、胸腔内の出血は活動性のものではなく、全身の出血傾向も沈静化し、FFP の補充も不要となった。第 2 病日から第 3 病日にかけて、貧血の補正を行った後は、血液製剤の投与は不要となった。急性期 DIC 診断基準による DIC スコアの推移を**表 2** 下段に示す [4)]。搬入当初から第 5 病日まで、血小板の補充直後を除き、DIC と診断されている。

第 3 病日以降、呼吸・循環動態は安定化し、貧血の進行もなくなったが、受傷時の脳損傷のため脳浮腫が進行し、第 10 病日に脳死状態を経て死亡した。

考察

DIC についての総説などでは、外傷は常に原因疾患の 1 つとして取り上げられている [1,2]。しかし、外傷後の凝固線溶異常は DIC、つまり消費性凝固障害ではなく、出血後の大量輸液による希釈性凝固障害である [3]との誤った主張が存在し、外傷性 DIC の病態について正しい理解がなされているとは言い難い現状である。これは、以下の 3 つの理由により外傷性 DIC の病態理解が困難となっているためではないかと考えられる。1 つは、外傷には出血に対する輸液・輸血が伴うこと。もう 1 つは、受傷からの時間経過によって外傷性 DIC の病態自体が大きく変化すること。最後の 1 つは、生理的な止血・創傷治癒過程としての凝固線溶反応が起こることである。

1） 外傷性 DIC と輸液・輸血

外傷では出血を伴うため、輸液・輸血が行われる。外傷性大量出血と定期予定手術による大量出血の病態の相違を充分に認識せずに、外傷性大量出血に対して FFP などで充分量の凝固因子の補充なく輸血を施行すると、医原性の希釈性凝固障害が引き起こされる。これまで欧米では、赤血球濃厚液 4～10 単位に対して FFP1 単位の投与を行うべきとされてきたが、本邦の外傷初期診療に携わる医師にとっては信じられない投与法である [3]。近年、これらの投与法を批判し、医原性希釈性凝固障

害の回避を強調した論文が相次いでいる[3)]。本症例では**表 2** に示されるように、搬入から翌朝までの間に、MAP24 単位に対し、実に 2 倍の FFP48 単位を投与した。搬入直後は臨床症状を見ながらの経験的な投与であるが、その後は、凝固線溶系の血液検査を行いながら、フィブリノゲン値＞150mg/dL、PT 活性値＞30%を目標に FFP を投与している。また、本症例や過去の報告[5,6)]のように、搬入時の輸液・輸血による希釈前の血液検査所見で、明らかな凝固障害を示している症例が存在する。希釈性凝固障害のみで、このような症例の凝固障害を説明することは難しく、外傷性 DIC を考慮すべきであろう[5-8)]。

2） 外傷性 DIC と受傷からの時間経過

（ア）外傷早期＝線溶亢進期

外傷による血管の破綻と組織損傷のため、組織因子が血管内へ流入し凝固反応が開始される[9)]。また、外傷侵襲に伴う炎症性サイトカイン産生の誘導が、凝固亢進に拍車をかける。これらの反応は組織損傷が軽度な鋭的外傷症例よりも、交通事故や墜落などの鈍的外傷症例において著明に認められる。この組織因子の血管内流入を引き金として産生されたフィブリン血栓に反応し、二次線溶が即座に発現する[10)]。受傷直後から発生する凝固亢進と二次線溶活性化の均衡に異常を来し、線溶が優位になった状態が、外傷早期の外傷性 DIC の特徴であり、線溶亢進期と言われる（**図 1**）[7,10)]。この病態を主軸として、出血性ショックやアシドーシス、低体温、輸液・輸血による希釈性凝固障害が凝固線溶反応を修飾し、線溶亢進期における外傷性 DIC の

全体像となる（**図 2**）[7]。この線溶亢進期は受傷から 12～24 時間程度継続し、徐々に沈静化してゆく[7,10]。

線溶亢進期における外傷性 DIC は消費性凝固障害にショックやアシドーシス、低体温、輸液・輸血による希釈が相乗的に作用して、出血傾向が臨床症状の中心となる。そのため、本症例のように FFP や濃厚血小板液の積極的な投与、低体温の回避などが、線溶亢進期における外傷性 DIC の治療の中心となる。

また、組織因子の血管内流入を引き金とする DIC の代表として、常位胎盤早期剥離などによる産科的 DIC があり、線溶亢進期における外傷性 DIC と同一の病態・臨床像を呈することが知られている。

（イ）外傷後期＝線溶抑制期

受傷直後の線溶亢進期を乗り切ることが出来れば、線溶抑制物質である Plasminogen Activator Inhibitor-1 が産生され、その高値が持続し、外傷性 DIC は線溶抑制期へ移行する[7,8,11]。その病態は持続的な凝固亢進と凝固制御機構不全、そして線溶抑制からなり、臨床像は出血傾向ではなく多臓器不全が中心となる[7,8,11]。このように、時期によっては正反対とも言える病態を呈するのが外傷性 DIC の特徴であり、その病態理解を困難としている原因の 1 つとも考えられる（**図 3**）。この線溶抑制期の外傷性 DIC の病態は敗血症などに併発する DIC と同等のものであるが、その臓器不全の進行程度は敗血症の場合に比べて非常に軽度のものである[12]。このため、線溶抑制期における外傷性 DIC に対しての治療の必要性は明らかではないが、もし行う

のであれば敗血症よる DIC の場合と同様に、抗凝固療法や凝固制御因子濃縮製剤の投与が行われる。

結語

外傷性 DIC は受傷からの時期により、線溶亢進期と線溶抑制期に分けられ、正反対の病態を示す。これらの病態の正しい理解が外傷急性期の予後改善のために必要である。

文献

1) Taylor FB Jr, Toh CH, Hoots WK, Wada H, Levi M. Thromb Haemost 2001; 86: 1327-30.

2) Levi M, ten Cate H. N Engl J Med 1999; 341: 586-92.

3) Ho AM, Karmakar MK, Dion PW. Am J Surg 2005; 190: 479-84.

4) 丸藤哲, 射場敏明, 江口豊, 大友康裕, 岡本好司, 小関一英, ほか. 日救医会誌 2005; 16: 188-202.

5) MacLeod JB, Lynn M, McKenney MG, Cohn SM, Murtha M. J Trauma 2003; 55: 39-44.

6) Brohi K, Singh J, Heron M, Coats T. J Trauma 2003; 54: 1127-30.

7) 丸藤 哲, 亀上 隆, 澤村 敦, 早川 峰司, 星野 弘勝, 大城 あき子, ほか. 日救医会誌 2006; 17: 629-44.

8) Gando S. Semin Thromb Hemost 2001; 27: 585-92.

9) Gando S. Semin Thromb Hemost 2006; 32: 48-53.

10) Gando S, Tedo I, Kubota M. Crit Care Med 1992; 20: 594-600.

11) Gando S, Nakanishi Y, Tedo I. Crit Care Med 1995; 23: 1835-42.

12) 早川峰司, 丸藤哲. 日血栓止血会誌 2004; 15: 432.

表１　損傷部位

頭皮割創（前額部・後頭部）
外傷性クモ膜下出血
び漫性軸索損傷
両側血胸
左腸骨骨折
左恥坐骨骨折
左脛腓骨骨折
右橈尺骨骨折

表2　検査所見と血液製剤の投与

検査日時	搬入当日(第1日目)			第2日目	第3日目	第4日目	第5日目
	10:30	16:00	18:00	6:00	6:00	6:00	6:00
ヘモグロビン （g/dL）	7.4	9.8	7.2	7.0	9.4	9.1	8.4
血小板 （x10000）	13.9	4.2	12.3	9.5	5.7	3.4	5.4
PT （sec）	18.2	13.9	13.0	12.0	12.6	12.8	12.8
PT （%）	31.1	50.7	58.3	70.0	62.5	60.3	60.3
APTT （sec）	2.7	41.6	33.7	26.4	24.5	27.7	29.0
フィブリノゲン （mg/dL）	47.3	133	140	218	306	397	543
ATⅢ （%）	50＞	55	58	78	70	71	67
FDP （μg/mL）	483.0	165.0	87.1	72.0	58.5	57.9	58.1
D-Dimer （μg/mL）	150.8	100.0	38.7	38.0	27.8	30.0	37.9
MAP	20U	2U	2U	4U			
FFP	26U	10U	12U				
濃厚血小板液		20U					
DICスコア	4	7	3	4	6	6	6

PT：プロトロンビン時間，　APTT：活性化部分トロンボプラスチン時間，　ATⅢ：アンチトロンビンⅢ，　FDP：フィブリン/フィブリノゲン分解産物，　MAP：濃厚赤血球液，　FFP：新鮮凍結血漿

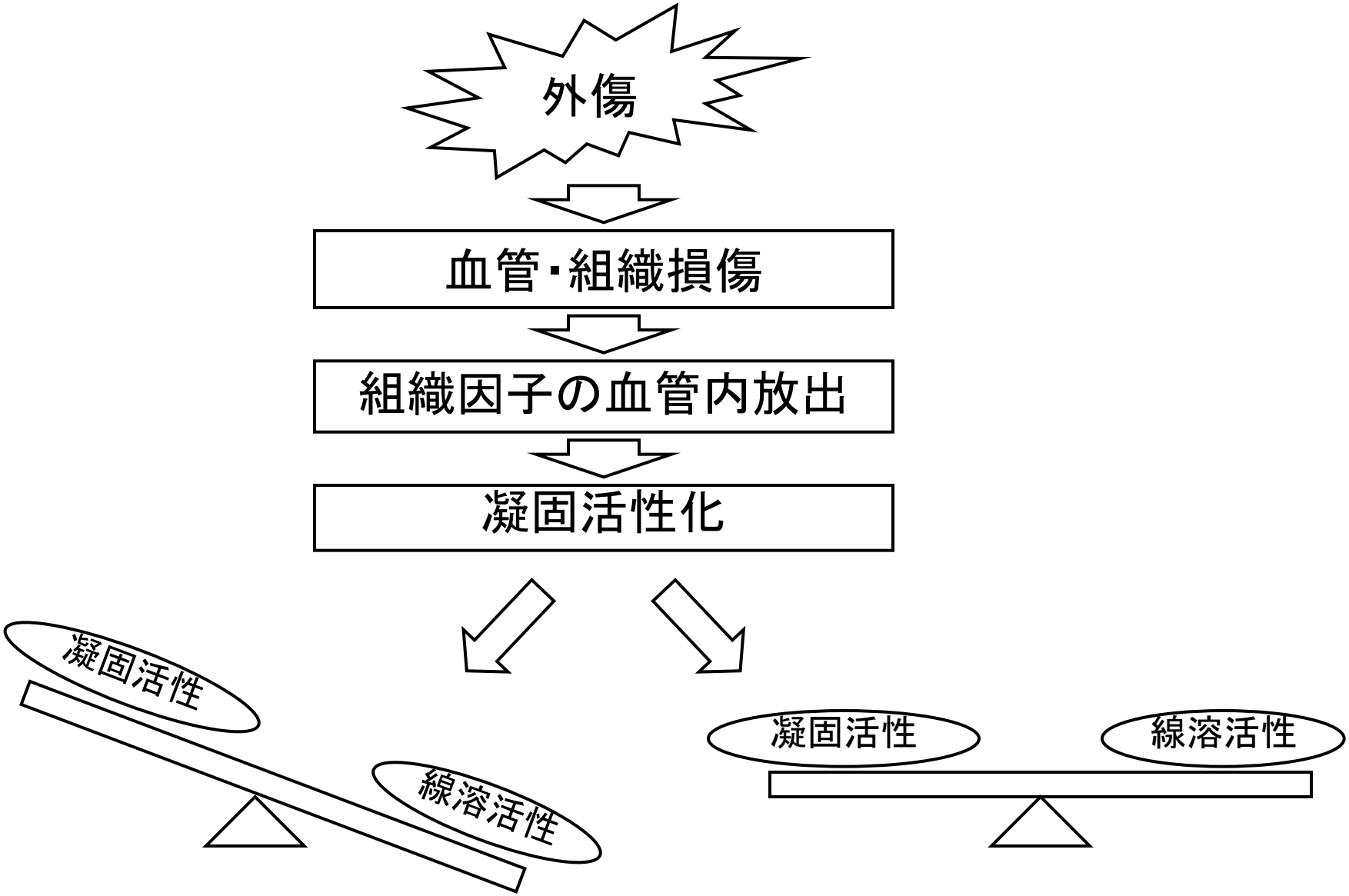

線溶亢進期　外傷性DIC　　止血

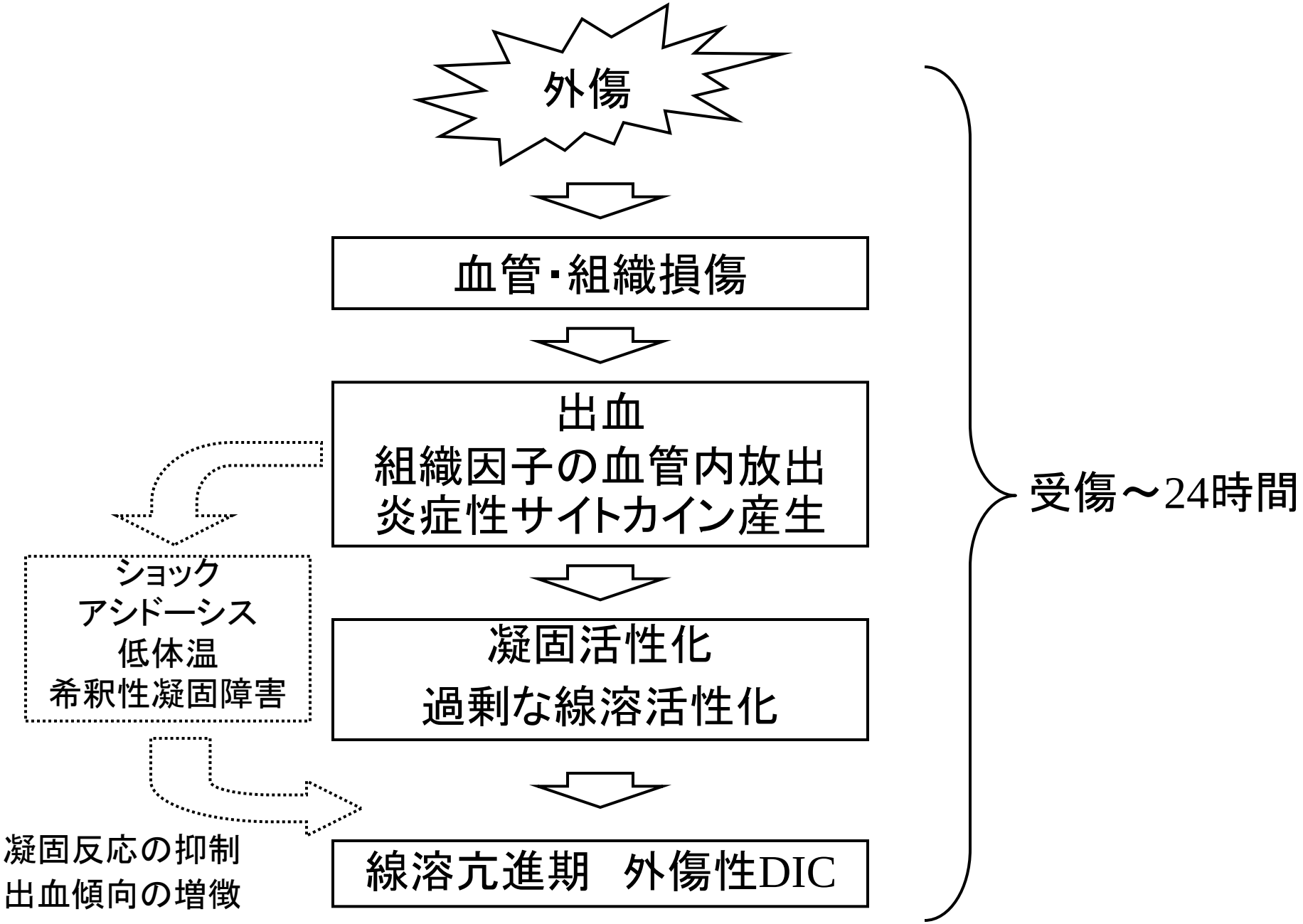
外傷
血管・組織損傷
出血
組織因子の血管内放出
炎症性サイトカイン産生
ショック
アシドーシス
低体温
希釈性凝固障害
凝固活性化
過剰な線溶活性化
凝固反応の抑制
出血傾向の増徴
線溶亢進期　外傷性DIC
受傷～24時間

時間経過	凝固活性	線溶活性	線溶抑制	臨床症状
外傷早期 線溶亢進期 （～24時間）	（高度）	（高度）	（軽度）	出血傾向
外傷後期 線溶抑制期 （24時間～）	（高度）	（軽度）	（高度）	臓器不全