HOKKAIDO UNIVERSITY

Title	最近当科で経験した非定型歯痛症例の臨床的検討
Author(s)	和田, 麻友美; 山崎, 裕; 村井, 知佳; 中村, 裕介; 佐藤, 淳; 秦, 浩信; 北川, 善政
Citation	北海道歯学雑誌, 34(2), 106-113
Issue Date	2014-03
Doc URL	http://hdl.handle.net/2115/55162
Type	article
File Information	34-02_07_wada.pdf

Instructions for use

Hokkaido University Collection of Scholarly and Academic Papers : HUSCAP

原　著

最近当科で経験した非定型歯痛症例の臨床的検討

和田　麻友美[1)]　山崎　裕[2)]　村井　知佳[1)]　中村　裕介[1)]
佐藤　淳[1)]　秦　浩信[1)]　北川　善政[1)]

抄　録：非定型歯痛（Atypical Odontalgia: AO）は，明確な原因がないにもかかわらず歯やその周囲に疼痛を訴える疾患であり，歯科医師は診断や治療に苦慮することが多い．当科で診断したAO症例の臨床経過および治療効果を明らかにする目的で後ろ向き研究を行った．

対象は2010年１月から2012年５月の期間に，当科で最終的にAOと診断した22例（男性：５例，女性：17例，平均年齢：54歳）であった．主訴は歯痛９例・抜歯後疼痛６例・歯肉痛５例・インプラント術後疼痛１例・上下顎の顎骨疼痛１例であった．病悩期間は半年未満９例（41％）・半年～１年３例（14％）・１年以上10例（45％）であった．全例が当科受診前に他の歯科医療機関を受診していた．前医で行われた治療は，歯内療法・歯周療法・レーザー照射・スプリント療法・補綴療法・薬物療法など多岐にわたっていた．

AOの臨床診断のもと，13例に対して当科で薬物療法を行った．使用した薬物は，選択的セロトニン再取り込み阻害薬（selective serotonin reuptake inhibitor, SSRI：10例），ベンゾジアゼピン系抗不安薬（benzodiazepine derivative, BZD：９例）の順に多く，これらのうち７例が両者の併用例であった．治療効果は13例中７例（54％）で疼痛の改善が認められた．改善した７例のうち，６例はSSRIとBZDとの併用療法であった．

SSRIとBZDの併用による薬物療法はAO症例に有効である可能性が示された．

キーワード：非定型歯痛（AO），薬物療法，選択的セロトニン再取り込み阻害薬（SSRI），ベンゾジアゼピン系抗不安薬（BZD）

緒　　言

非定型歯痛（Atypical Odontalgia: AO）とは，1947年にMcElinら[1)]によって初めて報告された病態で，「明確な原因が歯そのものにないにもかかわらず，歯やその周囲に疼痛を訴えるもの」である．臨床的にも画像上でも疼痛の原因となる器質的異常は認めず，歯科医師は診断や治療に苦慮することが多い[2)]．AOは治療を進めるにしたがって痛みが増大したり，改善が見られないことが特徴の一つである[2,3)]．しかし，いまだAOに対する歯科医師の認識は低く，患者は的確な診断と治療が受けられず，かえって難治性の疼痛になってしまうことがある．

現在までにAOに関しての報告は少数例の症例報告がほとんどであり，十分な病態の解析はされていない．そこで著者らは，当科におけるAOの現状を把握するため，最近当科で経験した症例の臨床経過・治療・転帰などについて検討を行った．

対 象 と 方 法

１．対象患者

2010年１月から2012年５月までの２年５か月間に北海道大学病院口腔内科を受診した新患患者のうち，主訴である歯やその周囲組織に臨床所見や画像所見と見合わない疼痛を訴えるものとした．

対象患者のうち，⑴選択基準を満たし，かつ⑵除外基準のいずれにも該当しない場合を調査対象とした．

⑴　選択基準

AOには明確な診断基準がないため，過去の報告[3-5)]をもとに，「歯またはその近傍，または抜歯した後の部位に生じる痛みで，臨床的にも画像上でも器質的な異常は認められない疼痛を訴える患者，またその疼痛が関連痛ではないと判断されるもの」を選択基準とした．

⑵　除外基準

①　臨床経過において，明らかに神経障害性疼痛の既往

[1,2)]〒060-8586 札幌市北区北13条西７丁目
[1)]北海道大学大学院歯学研究科　口腔病態学講座　口腔診断内科学教室（主任：北川善政 教授）
[2)]北海道大学大学院歯学研究科　口腔健康科学講座　高齢者歯科学教室（主任：山崎　裕 教授）

があると判断された患者.

② 診療録から，病態の把握が困難な患者.

③ その他，被験者として不適当と判断された患者.

2．研究方法

⑴ 研究のデザイン

診療録や診療情報提供書をもとにした後ろ向き観察研究

⑵ 評価項目

① 主要評価項目：AOの背景因子（性別・年齢，主訴の部位，発症の契機，病悩期間，主訴に対する病院の受診歴，前医での治療内容，精神疾患の有無）

② 副次的評価項目：当科での治療法・転帰（薬物療法における効果判定）

※疼痛の改善は，治療後の痛みのVisual Analogue Scale（VAS）が初診時の50％以下になった場合とした.

結　　果

1．年齢・性別

調査対象は全22例で，そのうち男性５例・女性17例であり，女性が約77％を占めていた．平均年齢は54歳（20～83歳）で，男女別では男性48歳（20～70歳）・女性56歳（29～83歳）であった．20代～40代までの比較的若い年齢層でも８例（全体の約40％）に認められた.

2．痛みの部位と特徴

主訴の部位は上顎９例（41％）・下顎12例（55％）・上下顎全体１例（５％）で，下顎にやや多い傾向を認めた．前歯部と臼歯部で比較すると，上顎ではほぼ同数，下顎では臼歯部に多く認められた．また，臼歯部の場合，上下顎ともに主訴は「抜歯後の抜歯窩およびその周囲の疼痛」が多い傾向を示したのに対し，前歯部の場合は「歯痛」や「歯肉痛」の訴えを多く認めた．（図１，表１）

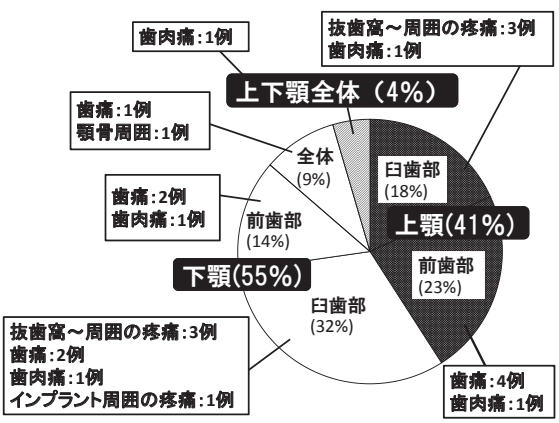

図１：当科初診時における主訴の部位.

下顎がやや多く，「抜歯窩および周囲の疼痛」の訴えは臼歯部に特徴的であった．前歯部の場合は「歯痛」や「歯肉痛」の訴えを多く認めた.

表１：痛みの部位と特徴

症例	年齢	性別	初診時の疼痛部位	自発痛	誘発痛	アロディニア	疼痛の併発・拡大・移動
1.	33	女性	下顎全体	+	−	−	左顎関節
2.	37	女性	右上１	+	−	−	−
3.	51	女性	左下６	+	−	−	上顎全体→口腔内全体
4.	45	男性	左上２	−	+	+	左上３→左上２→左上７
5.	83	女性	左下臼歯部	+	−	−	舌
6.	65	女性	左上臼歯部	+	−	−	舌
7.	70	男性	左下臼歯部	+	+	−	左側頭部
8.	67	女性	左下臼歯部	+	+	+	左下顎歯牙全部
9.	59	女性	下顎前歯部	+	+	−	舌
10.	76	女性	右上４・５部	+	−	−	−
11.	43	女性	右上１	+	−	−	口蓋
12.	78	女性	下顎前歯部	+	−	−	−
13.	61	女性	上顎前歯部	+	−	−	口唇・舌
14.	40	女性	左上７	+	−	−	−
15.	62	女性	右下臼歯部	+	−	−	−
16.	41	男性	左上４部	+	+	+	−
17.	51	女性	右下２・左下１・２	+	−	−	下顎前歯部歯肉・口唇
18.	64	男性	右上１・２部	+	−	−	右上３→右上１・２→左上１・２
19.	20	男性	左下８部	+	−	−	−
20.	54	女性	上下顎全体	+	−	−	−
21.	70	女性	下顎残存歯全体	+	−	−	−
22.	29	女性	右下８部	+	−	−	右顎関節・右顎角・下顎下縁

平均年齢：54歳（男性：５例・女性：17例）

疼痛は22例中21例に自発痛を認め，５例に誘発痛を認めた．誘発痛のある５例中３例は，触診でアロディニアを認めた．初診時，他の部位にも非連続的に疼痛を認めたのは４例で，舌痛が３例，顎関節痛が１例であった．疼痛を自覚してから疼痛範囲の拡大や移動を認めた症例は10例（45％）あり，正中を超えたり，口唇や舌，側頭部など口腔外に及ぶものも認めた．（表１）

疼痛の種類は，聴取し得たなかでは鈍痛が23％と最も多く，次いでピリピリやヒリヒリ（18％），しびれ（９％）であった．神経痛のような激痛の訴えは１例も認めなかった．

３．発症の契機と病悩期間

発症の契機を有していたのは22例中18例で，その内訳は抜歯７例（上顎臼歯２例，下顎臼歯２例，下顎埋伏智歯３例），根管治療４例（抜髄１例，感染根管治療３例），補綴治療４例（クラウン・ブリッジ装着３例，義歯装着１例），充填１例（知覚過敏処置），歯科インプラント埋入１例（下顎臼歯），顔面領域の外科処置１例（鼻中隔弯曲症の手術）であった．

病悩期間は９例（41％）が半年未満であったが，10例（46％）の患者は年単位で治療を受けても疼痛は改善しなかった（図２）．また，全例で当科受診前に他の医療機関を受診しており，一人平均は2.2件，最大５件であった．最も受診件数が多かった医療機関は歯科医院や病院歯科であり，その他は耳鼻科や精神科，内科であった．歯科医院における処置で疼痛改善が認められなかった場合，自意で病院歯科や医科領域の医療機関を受診する傾向が認められた．当科への受診のきっかけは，自意７例・紹介15例であり，その内訳として13例は歯科医院からの紹介で，２例は医科からの紹介であった．医科から紹介された２例は，精神疾患の加療のために精神科通院中で，同科からの紹介であった．

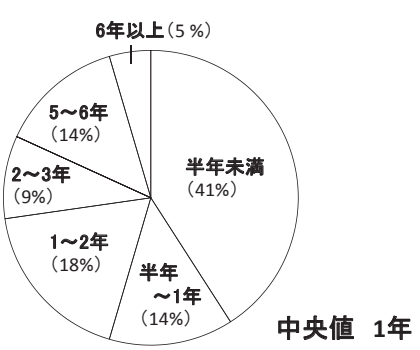

図２：病悩期間．
病悩期間が半年以上の患者が過半数を占め，その中では１～２年が最も多かった．

４．痛みに対する前医での治療

前医で痛みに対する処置が行われなかったり，すぐに当科へ紹介されたのは22例中７例で，残り15例で患者が訴える疼痛に対して何らかの処置が行われた．その処置内容としては根管治療や抜歯などが多く，その他，補綴装置の再製作やスプリント療法も認められた（表２）．根管治療を行っていた８例中３例は半年以上治療を継続しており，平均７か月（最長14か月）であった．最終的に抜歯に至った４例中，３例は抜歯前に平均10か月（４～14か月）にも及び根管治療を行っており，残り１例はスプリント療法が奏功せず，患者の強い要望でやむを得ず抜歯に至った．

表２：痛みに対する前医歯科での処置内容

治　療　法		症 例 数
充填処置		1
根管治療		8
歯周治療		2
抜歯・ヘミセクション		4
補綴治療		4
スプリント療法		4
薬剤投与	鎮痛薬	4
	抗菌薬	1
	筋弛緩薬	1
	抗うつ薬	1
	薬剤投与 7	
レーザー照射		3
処置せず		7

５．精神疾患の有無

精神的に問題があると思われた患者は22例中11例，そのうち向精神薬の服薬歴のある患者は８例で，精神科にてうつ病・身体表現性障害・不安抑うつ状態・睡眠障害などと診断されていた．残り３例は，当科で行った心理テスト（Self-rating Depression Scale: SDS, Patient Health Questionnaire-9: PHQ-9）で高度のうつ状態を示した症例であった．

６．当科での治療内容と転帰

当科で疼痛に対して治療を行ったのは22例中13例で，すべて薬物療法であった（表３）．残り９例は，内服加療に患者が抵抗感を示したり，遠方からの通院が困難などといった理由から，当科での治療を希望しなかった．治療は副作用の発現状態や薬物の効果などを判定し，必要に応じて各薬剤を変更しながら行った．その内訳は表３に示した通りで，12例に対して抗うつ薬や抗不安薬などを使用した．その中でもセロトニン再取り込み阻害薬（Selective Serotonin Reuptake Inhibitor: SSRI）とベンゾジアゼピン系抗不安薬（Benzodiazepine Derivative: BZD）の併用が７例と最も多く，次いでSSRIもしくはセロトニン・ノルアドレナリン再取り込み阻害薬（Serotonin & Norepinephrine

表３：投薬内容別転帰（症例番号は表２と同一）

症例	投　薬　内　容	病悩期間(月)	副　作　用	転　　帰
1.	フルボキサミン＋ブロマゼパム	24	−	改善
2.	パロキセチン＋ロフラゼプ酸エチル	5	便秘	改善
3.	パロキセチン＋ロフラゼプ酸エチル	12	−	改善
4.	カルバマゼピン→ロフラゼプ酸エチル* →フルボキサミン＋ブロマゼパム	1	眠気	改善のち再燃
5.	ロフラゼプ酸エチル→ミルナシプラン →パロキセチン＋立効散 →アミトリプチリン	71	−	改善せず
6.	パロキセチン＋ロフラゼプ酸エチル	30	便秘	改善（維持療法中）
7.	トラマドール→プレガバリン→ノイロトロピン →パロキセチン*→アミトリプチリン	72	眠気	改善せず
9.	パロキセチン*1 →フルボキサミン*1＋アルプラゾラム →ロフラゼプ酸エチル＋立効散 →ミルナシプラン*2＋立効散	36	*1　ふらつき・倦怠感 →薬剤変更 *2　嘔気→中止	改善せず
13.	フルボキサミン＋ブロマゼパム*	3	眠気	改善（維持療法中）
15.	立効散→トラマドール→デュロキセチン*	0.5	倦怠感・便秘→中止	改善せず
16.	ロフラゼプ酸エチル	5	不明	不明
19.	ロフラゼプ酸エチル	12	不明	不明
22.	トラマドール	7	−	改善

＊は副作用の原因と思われる薬剤を示す。

SSRI：フルボキサミン・パロキセチン
SNRI：ミルナシプラン・デュロキセチン
BZD：ブロマゼパム・ロフラゼプ酸エチル・アルプラゾラム
TCA：アミトリプチリン

病悩期間平均：12.7か月

Reuptake Inhibitors: SNRI）の単剤投与４例，BZDの単剤投与４例であった．一般的にAOの第１選択薬とされている三環系抗うつ薬（Tricyclic Antidepressant: TCA）は，SSRIやSNRIが無効な場合に使用し，本調査ではアミトリプチリンが２例に使用されていた．その他に使用した薬剤は，トラマドール３例・カルバマゼピン１例・プレガバリン１例・ノイロトロピン１例であった．漢方薬は立効散のみ処方され，２例が他剤との併用，１例が単剤投与であった．

治療の転帰は，患者の近医口腔外科への治療依頼が22例中２例，転帰不明が６例，治療せずに疼痛が改善したのが１例で，これらを除いた13例に薬物療法を行い，７例（54 %）で疼痛の改善を認めた．これら７例中６例はSSRIとBZDの併用療法を行った．改善例の当科初診時のVAS平均値は68.5で，SSRI内服開始後２～５週間で効果を実感し始め，最終的なVAS平均値は12であった．改善までの平均期間は約５週間であったが，SSRIを使用した６例のうち，疼痛の改善後，薬物療法を完全に離脱できたのは３例，それ以外の２例は離脱前の維持療法中で，１例で再燃を認めた．薬物療法で改善を認めていない４例中２例は薬物療法を継続しており，２例は副作用により投薬を中止し経過観察を行っている．また，病悩期間を比較すると，当科での投薬加療により改善した７例の平均は約12か月（１～30か月）で，改善しなかった４例では約45か月（0.5～72か月）であった．

薬物療法による副作用は，抗うつ薬や抗不安薬を使用した12例中７例に認められ，そのうち２例は投薬中止に至った．SSRI（パロキセチン）使用例でふらつきや倦怠感が認められたため中止し，他のSSRI（フルボキサミン）に変更したが，変更後も嘔気と眠気により使用を中止した症例と，SNRI（デュロキセチン）使用例で倦怠感と便秘症状を認め，使用を中止した症例であった．これら２例の副作用症状は中止後すぐに消退した．残り５例は軽度の副作用で，パロキセチンによる便秘が２例，眠気が１例，フルボキサミンとプロマゼパム併用の２例で眠気を認めた．いずれも投与開始１か月以内に認めたが，徐々に改善した．

考　　察

AO患者は，疼痛の原因となる明らかな所見が乏しいにもかかわらず，疼痛を訴える．歯科医師は患者の訴える疼痛に対し，多くの場合，何らかの処置を試みるが，むしろ治療を進めるにしたがって疼痛が増悪したり，改善が認め

られないため長期にわたり治療を継続する症例も認められる．歯科治療は歯や歯周組織に対し，切削等の外科的手技が主となるため，口腔内で不可逆的かつ侵襲的な処置が比較的容易に行われやすい[2]．AOの原因の一つとして抜髄や根管治療が挙げられており，歯内療法を受けた３～６％の患者に発症すると報告されている[3]．AO患者に対しては，侵襲的な処置を施行すべきではないと指摘されているが，いまだ病因は明らかにされていない．そこで今回，当科で経験したAO症例を詳細に検討し，その特徴を把握することにした．

１．年齢，性別

本調査では，対象の約77％を女性が占めていたが，AOに関する過去の論文を検討したMelisら[3]の報告でも約82％が女性であり，AOは女性に多い傾向が認められた．その理由としては，女性は男性よりも痛覚刺激による耐性や痛覚閾値が低い[6,7]ことなどが考えられた．他に，女性の更年期やホルモンバランス異常との関連も考えられたため文献を渉猟したが，AOと更年期の関連を明確に示しているものは見当たらなかった．今回の検討では平均年齢が55歳であったが，51歳との報告[8]や，40代女性に多いとの報告[3]も認められた．一般に舌痛症患者は60歳代が平均とされている[9]ことから，AOは舌痛症に比べ比較的若い年齢にも認められる傾向が示唆された．このことからも，同様に女性に多いとされる舌痛症と異なり，AOと更年期の関係が明確ではない理由が推測された．

２．痛みの部位と特徴

過去の報告ではAOは上顎に多い[3,10]とされているが，本調査では下顎がやや多かった．疼痛を訴える部位は上下顎臼歯部が11例，前歯部が８例と臼歯部に若干多く認められ，これは臼歯部に多いとする過去の報告例[3]と一致した結果となった．

また従来，具体的な疼痛部位の内訳についての報告はないが，本調査においては，臼歯部では前医で疼痛に対し行った抜歯後の抜歯窩周囲の疼痛が多く，前歯部では歯痛が多い傾向を認めた．このことから，最終的に抜歯に至るケースは臼歯部に多いことが示唆された．AOの場合，疼痛は一歯に限局しているもの・多数歯に及ぶもの・顔面痛を併発しているものなどが報告[2]されており，本調査でも全経過を通して60％の患者に他の部位の疼痛を併発していた．

AO患者の疼痛の特徴のひとつにアロディニアがある[3]．Listら[10]は「温度・触診・打診によって，疼痛部位におけるアロディニアや疼痛増悪などの知覚過敏が引き起こされる」と報告し，検討した46症例のAO患者のうち，触診では７％の患者に，冷刺激では２％の患者にアロディニアを認めた．当科で経験した症例では，触診で３例（14％）にアロディニア様の疼痛を認めた．この３例中１例は不安抑うつ状態にて精神科で加療中，さらに１例は当科の心理テストで高度のうつ状態を示した．

一般に，AOに対しての診断的局所麻酔の効果については不明瞭と報告[3]されている．本調査では２例にしか施行されなかったが，その効果は50％であった．診断的局所麻酔が奏効するのは，神経障害性疼痛由来のAOであるとの仮説[11]も提唱されているが，本調査で局所麻酔が奏効した症例では疼痛のきっかけが上顎前歯の充填処置であり，処置後に神経障害と思われる症状は認めなかった．

３．発症の契機

発症の契機として，本調査では82％に歯科治療や手術などの処置が挙げられ，18％には明らかな契機を伴っていなかった．発症の契機を伴うAOの症例は，Schnurrら[8]の報告では31％，Marbachら[12]の報告では56％，Vickersら[13]の報告では18％と一定の傾向は認めず，発症には必ずしも契機を伴うとは限らないことが示唆された．

４．非定型歯痛と精神疾患

消炎鎮痛剤や歯科処置に対するAOの反応は不良で，発症の契機や治療過程も症例によってさまざまであり，心因性疼痛の様相を呈することもある[11,14,15]．また，疼痛によって引き起こされた不安やうつ状態が疼痛閾値を低下させ，病態を複雑にしているとも指摘されている[14]．本調査でも50％の患者に精神的な問題を認めており，引っ越しによる住環境の変化や仕事でのストレスの他，神経質だと周囲に言われるのが辛いという心理的背景をもつ症例も認められた．

５．薬物療法と予後

AOの原因は，「神経障害性疼痛説」と「心因性疼痛説」が議論されており[2,15]，末梢性の神経損傷や受容体の異常，下降性疼痛抑制系の機能不全などと説明されてきた[16]．そのため，AOの薬物療法は従来より，セロトニンとノルアドレナリンの再取り込みを阻害するTCAが第１選択薬として使用されてきた[2,3,14,17]．しかし抗コリン作用が強く，口渇や便秘，尿閉などの副作用をきたしやすい[18]といわれており，最近ではTCAと似た機序で疼痛を抑制し，副作用がTCAに比べて少ないとされているSSRIやSNRIなど，他の抗うつ薬の使用例も報告されている[19–22]．しかしSSRIやSNRIは，痛みの症状が軽度な場合には有効なこともあるが，重度の場合には十分な効果が得られないことが多いとの報告[16]も認められる．不安障害やうつ病の治療において，SSRIは一般に十分な効果を発現するまでに４～６週間が必要とされているため，その期間を補う目的として，即効性のあるBZDをSSRI投与初期段階に併用する方法が推奨されている[23]．近年，歯科心身症においても，BZDのGABA性神経伝達促進作用を利用して，SSRI

とBZDの併用療法の有効性について検討・報告されてきている[24,25]．本調査でも，SSRIやSNRI単独投与では有効例を認めなかったが，SSRIとBZDの併用では，初診時のVASの平均が68.5から12へと明らかな改善を示し，副作用で使用を中止した１例を除き全例で治療効果を認めた．このことは，SSRIが未奏効のうちに疼痛による患者の不安，不眠をBZDにより緩和することが，その後のSSRI使用の予後を左右する可能性があることを示唆している．BZDは依存形成，休薬あるいは中止によるリバウンド現象や退薬症候群，加えて少数ながらも乱用者が存在するという問題が指摘されており，特に欧米では安易な処方は控えるべきとの考えもある[23,26]．本調査では，BZDの使用によるこれらの問題点は特に認められなかったが，今後多数例での検討が必要である．

病悩期間と治療予後については，当科での投薬加療により改善した７例は，改善しなかった４例よりも明らかに病悩期間は短かった．病悩期間が長い程，AOは難治性になり，いずれの抗うつ薬も奏功しにくい傾向を示した．

従って，できるだけ早期にAOと診断し，SSRIとBZDの併用投与を行う治療法は有効であると思われた．

結　　論

当科で最近の２年５か月間に経験したAOの22症例を，後視野的に検討した．AOは比較的若い年齢層から発症し，女性に多かった．臼歯部では抜歯窩周囲の疼痛，前歯部では歯痛が主訴となる傾向があり，病悩期間が長くなるほど予後不良となるため，抜歯等侵襲的な処置を進める前にAOの可能性を認識することが大切と思われた．本調査結果から，AOの治療法として，SSRIとBZDの併用療法が有効である可能性が示唆された．

参　考　文　献

１）McElin TW, Horton DT: Atypical facial pain: a stasistical consideration of 65 cases. Ann Intern Med 27 ; 749-753, 1947.

２）野上堅太郎：口腔顔面痛の治療方針～非定型歯痛の概念と治療について～．福岡歯大誌，37：66-74，2011.

３）Melis M, Lobo SL, Ceneviz C, Zawawi K, Al-Badawi E, Maloney G, Mehta N: Atypical odontalgia: a review of the literature. Headache 43 : 1060-1074, 2003.

４）Graff-Radford SB, Solberg WK: Atypical odontalgia. J Craniomandib Disord 6 : 260-265, 1992.

５）Peters RA, Bailey DR, Milone AS: Atypical odontalgia － a nondental tooth ache. J N J Dent Assoc 66 : 29-33, 1995.

６）Belinda EG, Judith SW: Sex differences in pain and analgesia. Pain Reviews 7 : 181-193, 2000.

７）青木美穂子，岡本彩子，渡辺正人，桝屋二郎，飯森眞喜雄，近津大地：当科における口腔心身症外来の臨床的検討―歯科口腔外科とメンタルヘルス科の連携―．慢性疼痛，31：121-124，2012.

８）Schnurr RF, Brooke RI: Atypical odontalgia. Update and comment on long-term follow-up. Oral Surg Oral Med Oral Pathol 73 : 445-458, 1992.

９）Yamazaki Y, Hata H, Kitamori S, Onodera M, Kitagawa Y: An open-label, noncomparative, dose escalation pilot study of the effect of paroxetine in treatment of burning mouth syndrome. Oral Surg Oral Med Oral Pathol 107 : e6-e11, 2009.

10）List T, Leijon G, Svenson P: Somatosensory abnormalities in atypical odontalgia: a case-control study. Pain 139 : 333-341, 2009.

11）Abiko Y, Matsuoka H, Chiba I, Toyofuku A: Current evidence on atypical odontalgia: diagnosis and clinical management. Int J Dent, Article ID 518548 : 1-6, 2012.

12）Marbach JJ: Phantom tooth pain. J Endod 4 : 362-372, 1978.

13）Vickers ER, Cousins MJ, Walker S, Chisholm K: Analysis of 50 patients with atypical odontalgia. Oral Surg Oral Med Oral Pathol 85 : 24-32, 1998.

14）竹之下美穂，吉川達也，加藤雄一，佐藤智子，豊福明：当科を受診した非定型歯痛の２例．日歯心身，23：46-50，2008.

15）井川雅子，今井　昇，山田和男：OFPを知る　痛みの患者で困ったときに．126, クインテッセンス出版，東京，2005.

16）井川雅子，山田和男：口腔内特発性疼痛のとらえ方と三環系抗うつ薬の効果．日口腔顔面痛会誌，3：21-31，2010.

17）Baad-Hansen L: Atypical odontalgia － pathophysiology and clinical management. J Oral Rehabil 35: 1-11, 2008.

18）山田和男：神経障害性疼痛の治療に用いられる向精神薬．日口腔顔面痛会誌，4：13-21，2011.

19）三浦一恵，別部智司，深山治久：非定型歯痛24名の検討．慢性疼痛，25：131-133，2006.

20）佐藤智子，佐藤佑介，加藤雄一，片桐綾乃，梅崎陽二朗，竹之下美穂，吉川達也，豊福 明：歯科インプラント治療後の非定型歯痛に対してミルタザピンが有効であった２例．日歯心身，25：61-65，2010.

21）佐藤智子：歯科インプラント治療後の“不定愁訴”に関する心身医学的研究．日口科誌，61：223-232，2012.

22）Ito M, Kimura H, Yoshida K, Kimura Y, Ozaki N, Kurita K: Effectiveness of ,milnacipran for the

treatment of chronic pain in the orofacial region. Clin Neuropharmacol 33 : 79-83, 2010.

23）福原秀浩，梅影　正，山中　学，土田英人，貝谷久宣：不安障害とうつ病に対するBZD＋SSRI併用療法 ―基礎的および臨床的エビデンスからの考察―．新薬と臨，52：1117-1123，2003.

24）豊福　明，池山尚岐，斎木正純，高橋宏昌，喜久田利弘：歯科心身症に対するフルボキサミンとロフラゼプ酸エチルの併用療法に関する検討．日歯心身，20：50-54，2005.

25）村井知佳，山崎　裕，村田　翼，秦　浩信，北川善政：選択的セロトニン再取り込み阻害薬と抗不安薬の併用療法が奏効した非定型歯痛の２例．日歯心身，26：69-74，2011.

26）Stahl SM: Don't ask, don't tell, but benzodiazepines are still the leading treatments for anxiety disorder. J Clin Psychiatry 63 : 756-757, 2002.

Hokkaido J. Dent. Sci., 34 : 106-113, 2014.

ORIGINAL

A study of clinical course in patients with atypical odontalgia

Mayumi Wada[1)], Yutaka Yamazaki[2)], Chika Murai[1)], Yusuke Nakamura[1)],
Jun Sato[1)], Hironobu Hata[1)] and Yoshimasa Kitagawa[1)]

ABSTRACT : Because atypical odontalgia (AO) is considered to be a condition with orodental pain without any identifiable clinical cause in pain area, AO is commonly misdiagnosed and treated incorrectly by dentists. We performed a retrospective study to elucidate clinical courses and treatment outcomes of patients with AO in our hospital. Our study involved 22 patients (5 male and 17 female, averaged age: 54 years) who were finally diagnosed as AO in our hospital from January 2010 to May 2012. Their chief complaints were toothaches in 9 cases, pain after the extraction of teeth in 6 cases, pain of gingiva in 5 cases, pain after dental implant surgery in 1 case and pain in both maxilla and mandible bone in 1 case. The duration of their symptoms was less than 6 months in 9 cases (41 %), 6 to 12 months in 3 cases (14 %), and more than 12 months in 10 cases (45 %). All patients had visited other dental clinics before consultation to our hospital. In those clinics, the patients had received many kinds of treatment, such as endodontic therapy, periodontal therapy, laser radiation, splint therapy, prosthesis therapy, medication, and tooth extraction. Under a clinical diagnosis of AO, we applied medication to 13 cases in which patients desired treatment in our hospital. We mainly applied both selective serotonin reuptake inhibitor (SSRI) and benzodiazepine derivative (BZD). As a result, the pain decreased in 7 of the 13 cases (54 %). Six of the 7 cases with good clinical outcomes received both SSRI and BZD. In conclusion, a combination medication of SSRI and BZD may be useful treatment to patients with AO.

Key Words : atypical odontalgia, medication, selective serotonin reuptake inhibitor (SSRI), benzodiazepine derivative (BZD)

[1,2)]North 13, West 7, Kita-ku, Sapporo, 060-8586, JAPAN
[1)]Oral Diagnosis and Medicine, Department of Oral Pathobiological Science, Graduate School of Dental Medicine, Hokkaido University (Chief: Prof. Yoshimasa Kitagawa)
[2)]Department of Gerodontology, Division of Oral Health Science, Graduate School of Dental Medicine, Hokkaido University (Chief : Prof. Yutaka Yamazaki)