HOKKAIDO UNIVERSITY

Title	頭頸部の拡散MRI
Author(s)	志摩, 朋香; 箕輪, 和行; 山野, 茂; 金子, 正範; 菱川, 龍樹; 大森, 桂一
Citation	北海道歯学雑誌, 34(2), 132-133
Issue Date	2014-03
Doc URL	http://hdl.handle.net/2115/55166
Type	article
File Information	34-02_11_shima.pdf

Instructions for use

Hokkaido University Collection of Scholarly and Academic Papers : HUSCAP

最新の歯学

頭頸部の拡散MRI

Diffusion-weighted MRI in head and Neck region

北海道大学大学院歯学研究科　口腔病態学講座　歯科放射線学教室
志摩　朋香，箕輪　和行，山野　　茂
金子　正範，菱川　龍樹，大森　桂一

MRIといえば体内のmoving protonを対象にしたT1強調像，T2強調像，プロトン密度強調像，STIR，脂肪抑制画像，ガドリニウム造影像などを思い浮かべる方が多いと思われる．

数年前から，聞き慣れない画像が登場し，全身の領域で広く応用され，頭頸部領域の画像診断でも随分と浸透してきていることに気がつく．

拡散強調像（diffusion weighed imaging : DWI）である．体内の水分子の拡散を画像化するというもので，従来のMRI画像とどこが異なるのか疑問に思う方も多いであろう．

MR画像では，プロトン密度，T1緩和時間，T2緩和時間にくわえて静磁場の不均一性や撮像設定ボクセル内外の水分子の移動効果が，横磁化方向に変化を与えることにより，信号変化として画像上観察している．拡散強調像は上記のMR画像上の影響が統合されたMR信号全体から，無秩序で再現性のない水分子の動きを，双極傾斜磁場（MPG: motion probing gradient）を用いることによって，水分子の動きを位相の変化として変換し，さらに増幅することによって生じる信号低下を取り出したものが拡散強調像である．

MRIの信号単位であるボクセル内の水分子の動きには水分子の自己拡散と毛細血管内からのプロトンの流入（灌流）が存在する．細胞内や細胞外間質に存在する水分子も単位ボクセル径より小さな毛細血管内のプロトンもincoherent motion（ばらばらな動き）を示す．拡散強調像はボクセル内のincoherent motionを画像化する手法であるため，基本的には細胞内や細胞外間質に存在する水分子とボクセル径より小さな毛細血管血流（灌流）は区別できない欠点があることは理解できる．

拡散も灌流も水分子の動きには変わりはないが，相違点が２つある．一つはそのスピードである．灌流のスピードは拡散強調像における標準的な拡散時間（40ms）あたり約100μm，細胞内や細胞外間質に存在する水分子は1.4μmである．もうひとつは動きを数式で定義できるか否かである．灌流のランダムな動きは数式では定義できないとされているが，拡散における水分子の動きは拡散係数Ｄ（mm^2/s）（Ｄ値が大きいほど拡散は激しいことになる．）によって定義され，その拡散方程式はEinstein-Smolucowski式で定義できる．

時間ｔ後の平均変位距離ｒは$r^2=2Dt$…⑴となる．

しかしながら，この定義は空間的にどの方向に対しても水分子の動きが正規分布［ガウス（Gaussian）分布］することが基本となっている．

実際は生体内の水分子の移動は脳室内の脳脊髄液を除き，細胞内器官，細胞膜，細胞間隙に存在する局所的な構造物に妨げられ，あるいは水分子が跳ね返され，通過できないことも考えられる（制限拡散という）．従って必ずしもEinstein-Smolucowski式のような移動を妨げるものがない非制限拡散を水分子が示さないことが十分予想され，制限拡散を観察する方法が考えられ，示されつつある．diffusion kurtosis imaging, q space imagingがそれである．制限拡散の方がより体内の水分子の動きを表現していると現在は考えられている．

拡散強調像は通常spin echo系echo planar法で撮像される．拡散強調像の信号は$S=k[1-\exp(-TR/T1)]\cdot\exp(-TE/T2)\cdot\exp(-bD)$…⑵で示される．

⑵の式で繰り返し時間（TR）を長くとると［1－exp（－TR/T1)］が１となりT1緩和の影響が無視でき，下記となる．

$S=k\cdot\exp(-TE/T2)\cdot\exp(-bD)$…⑶

Ｓ：拡散強調像の信号強度，TE：エコー時間，T2：組織のT2緩和時間で定数，ｂ：ｂ値（b factor）であり任意に設定（s/mm^2），Ｄ：拡散係数（mm^2/s）

T1緩和の関与を無視できるようになると，spin echo法にて静磁場の不均一性に伴うスピンの位相分散を再収束させる結果として，T2緩和の影響と水分子拡散の大小を反映したコントラストを持つMPG印加方向の拡散強調像がえられ，通常はXYZの３軸方向にMPGを印加し，等方向性の拡散強調像を合成し，作成している．MPG印加方向が多いほど拡散の精度は向上するが，検査時間が長くなる欠点があり，日常臨床では３－４方向にMPGを印加するのが一般的である．

上記⑵の式でわかるように拡散強調像は拡散のコントラストを強調したものであるが，T2信号も反映しており，病変のT2緩和時間延長による高信号も包埋されており，T2 shine-through effectとして示されている．

従ってT2延長効果が大きい病変の場合，拡散コントラストが大きくなることから見かけの拡散係数（ADC: apparent diffusion coefficient）を用いてADCを画像化する（ADCmap）ことにより，拡散の判断を容易にできるようにしている．さらにADCは定量化できる利点をもっている．

ADCとは水分子の動きが正規分布［ガウス（Gaussian）分布］するとしたときに，均質な試料内部では一つの拡散係数D（mm^2/s）をもっており，それを計算結果として求めたものである．上記の(3)式においてMPGを印加しない場合の信号強度をS(0)，b値でMPGを印加した場合の信号強度をS(b)とするとS(b)＝S(0)・exp(－bD)となる．これを両側に自然対数をとり，変形するとln[S(b)/S(0)]＝－bDとなる．よって少なくとも２値以上のb値で撮像された画像からD（mm^2/s）が計算可能となる．実際のMRIではD値が変化しているわけではないため，計算で求めたD値がADC値となる．前項で述べたように単位ボクセル内には毛細血管からの灌流の影響が存在するが，生体内の灌流成分は数％と少なく，かつ灌流は拡散に比し速いので，b値を400s/mm^2以上にすることで灌流の影響を受けないようにすることが可能となる．

このADC値を用いて組織の拡散を語るのが実は正確である．

拡散強調像においてb値は信号強度とADC値に影響を与える因子であり，拡散が強調されている程度を示し，撮像部位により変化させる．日常臨床においてはb＝0 s/mm^2，b＝1000s/mm^2前後を用いて頭頸部の拡散強調像およびADCmapを作成している施設が多い．制限拡散を観察するdiffusion kurtosis imagingではb値を3000s/mm^2程度，q space imagingでは10000s/mm^2程度まで使用する．

拡散強調像ができた当初は脳神経領域が中心であった．その後，複数のコイルで信号収集を行うパラレルイメージングでの信号収集の軌跡の短縮，エコー時間（TE）の短縮，加算回数の増加，磁場の均一性の向上，脂肪抑制進歩などにより，歪みなどのアーチファクトの少ない画像が得られるようになり，頭頸部への応用が可能となってきた．ただし，磁化率アーチファクトや金属アーチファクトは従来の画像と同様に拡散強調像でもみられ，診断する上では問題となる．

頭頸部腫瘍の進達度診断や術後再発の有無の判定に拡散強調像が有用であることが示唆されつつあり，FDG-PETで困難であった術後早期の腫瘍再発・残存の有無の判定が今後可能となると考えている．

さらに，制限拡散を示すdiffusion kurtosis imaging, q space imagingを用いることによって，より正確に細胞内の水分子の拡散が観察されるようになり，頭頸部腫瘍の悪性度や予後の関係，化学療法の効果判定に使用できる可能性が示唆されるものと考える．

症例　左舌癌（T2N2b）CRT前後の腫瘍変化

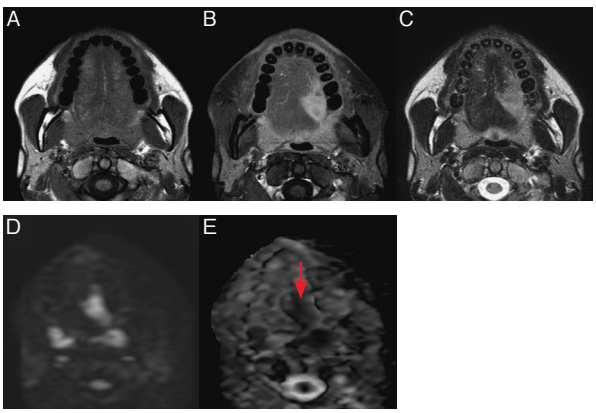

舌癌患者術前画像（A：T1強調像, B：造影像, C：T2強調像, D：拡散強調像b＝1000 s/mm^2, E：ADCmap）

左舌縁部にT1強調像で低信号，T2強調像で高信号を示す楔状に浸潤する舌癌を認め，著明な造影効果を示す．拡散強調像では信号上昇がみられ，ADCmapでは同部位は黒くなり（→），拡散の低下が示唆される．

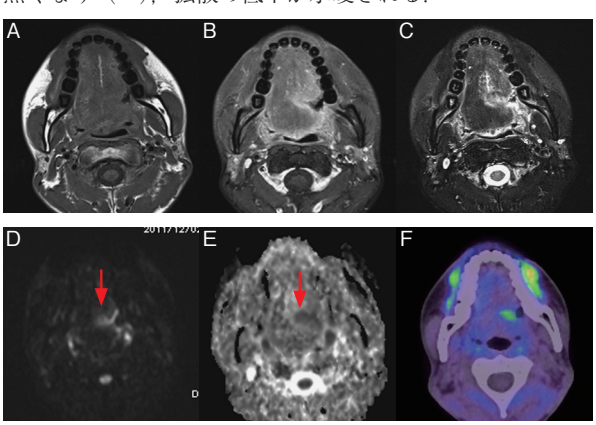

左舌癌CRT（40Gy後）２週間目（A：T1強調像，B：造影像，C：T2強調像，D：拡散強調像b＝1000 s/mm^2，E：ADCmap，F：FDG-PET）

左舌癌は楔状に浸潤した最深部（→）において拡散強調像で信号上昇が残存しており，ADCの低下もみられる．腫瘍残存が示唆され，同時期に撮像されたFDG-PETでも集積を認める．しかしながら，左舌癌の舌縁表層側ではT2強調像で高信号，造影後著明な造影効果を示す部分には拡散強調像で信号上昇はなく，ADCmapでも信号異常はない．炎症性変化が示唆される．手術にて，拡散強調像で信号上昇を示し，ADCmapで信号低下を示した舌癌深部側にのみ残存腫瘍が確認された．舌縁側には残存腫瘍はみられなかった．

文　　献

1．これでわかる拡散MRI，p14-29，秀潤社2005年
2．Diffusion-perfusion MRI, p2-37, MEDICAL VIEW, 2006年