HOKKAIDO UNIVERSITY

Title	口腔内病変を初発症状とした水疱性扁平苔癬の１例
Author(s)	村田, 翼; 和田, 麻友美; 山崎, 裕; 佐藤, 淳; 浅香, 拓哉; 秦, 浩信; 北田, 秀昭; 北川, 善政
Citation	北海道歯学雑誌, 34(2), 120-126
Issue Date	2014-03
Doc URL	http://hdl.handle.net/2115/55251
Type	article
File Information	34-02_09_murata.pdf

Instructions for use

Hokkaido University Collection of Scholarly and Academic Papers : HUSCAP

症例報告

口腔内病変を初発症状とした水疱性扁平苔癬の１例

村田　翼[1)]　和田　麻友美[1)]　山崎　裕[2)]　佐藤　淳[1)]
浅香　卓哉[1)]　秦　浩信[1)]　北田　秀昭[3)]　北川　善政[1)]

抄　録：口腔内病変を初発症状とした水疱性扁平苔癬の１例について報告する．患者は73歳の女性，口腔内の水疱と疼痛を主訴に当科を受診した．当科受診の約３年前に前医で頬粘膜より生検が行われ，扁平苔癬と診断された．

当科初診時，両手首に皮疹，口蓋に小水疱・糜爛，左頬粘膜に紅斑・白斑の網状病変，舌に発赤・糜爛を認めた．当院皮膚科に対診し，臨床所見・病理組織学的所見より水疱性扁平苔癬と診断された．治療により，小水疱の減少，症状の軽快を認めている．

キーワード：水疱性扁平苔癬，口腔内病変，薬剤

緒　　言

口腔扁平苔癬（oral lichenplanus: OLP）は，WHOのHistological Typing of Cancer and Precancer of the Oral Mucosa（second edition: 1997）において，臨床的に次の６タイプに分類されている[1)]．

① Papular type（丘疹型）
② Reticular type（網状型）
③ Plaque-like type（白斑型）
④ Atrophic type（萎縮［紅斑］型）
⑤ Erosive（Ulcerative）type（糜爛［潰瘍］型）
⑥ Bullous type（水疱型）

このように水疱型はOLPの一つに分類されているが，日常臨床でわれわれが遭遇する機会はほとんどない[2,3)]．文献を渉猟しても，本邦では皮膚科領域からの報告[4-6)]は散見されるが，歯科領域からの報告はみられない．今回われわれは，口腔内病変を初発症状とした水疱性扁平苔癬（bulluous lichen planus: BLP）の１例を経験したので，その概要に文献的考察を加えて報告する．

症　　例

患　者：73歳，女性
初　診：2009年12月
主　訴：口腔内に水疱ができて痛い
既往歴：Ｃ型肝炎，高血圧症
常用薬：ニソルジピン（バイミガード®），ウルソデオキシコール酸（ウルソ®），オメプラゾール（オメプラール®），酪酸菌配合剤（ビオスリー®），ロスバスタチンカルシウム（クレストール®），トラネキサム酸（トランサミン®），エチゾラム（デパス®），ロキソプロフェンナトリウム水和物（ロキソニン®），アンプラゾラム（ソラナックス®）
現病歴：2007年３月頃，口腔内がしみるのを自覚した．その後，下唇粘膜や口底に小水疱が出現し，つぶれて痛いことを主訴に近医病院歯科口腔外科を受診した．両側頬粘膜に網状の白斑（図１－Ａ），左下小臼歯部頬側歯槽粘膜に１個の小水疱を（図１－Ｂ）認めた．左頬粘膜より生検が施行され，扁平苔癬（LP）として矛盾しない病理組織診断であった（図２）．その後，水疱形成はほとんどみられず，同年６月末で一旦通院終了となった．

2008年７月，頬粘膜，歯槽粘膜，下唇粘膜に小水疱ができて痛いとの主訴で同科を再診した．再診時，口腔内に多発性の小水疱を認めたが，頬粘膜の白斑はほとんど消失していた．デキサメタゾン（デキサルチン軟膏®），アズレンスルホン酸ナトリウム・炭酸水素ナトリウム（含嗽用ハチ

[1)]〒060-8586 札幌市北区北13条西７丁目
北海道大学大学院歯学研究科　口腔病態学講座　口腔診断内科学教室（主任：北川善政 教授）
[2)]〒060-8586 札幌市北区北13条西７丁目
北海道大学大学院歯学研究科　口腔健康科学講座　高齢者歯科学教室（主任：山崎　裕 教授）
[3)]〒040-8585 函館市本町33番２号
函館中央病院　歯科口腔外科（主任：北田秀昭 科長）

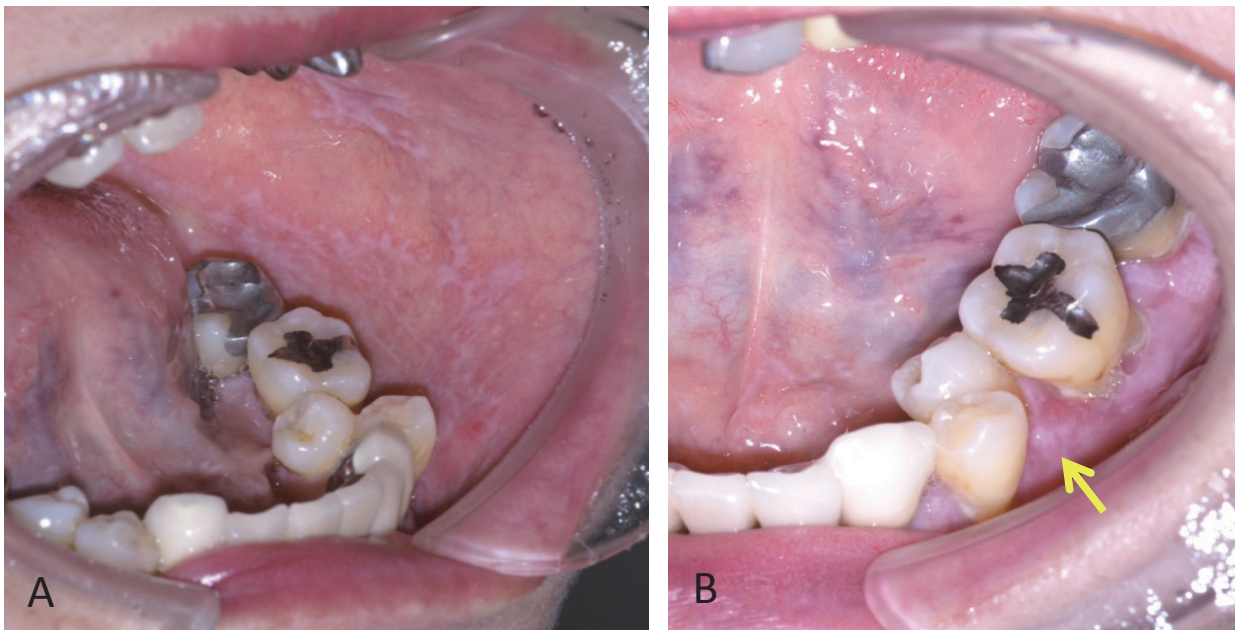

図１　2007年３月，近医口腔外科初診時の口腔内所見
両側頬粘膜に網状の白斑（Ａ：左頬粘膜），左下小臼歯部頬側歯槽粘膜に１個の小水疱を認めた（Ｂ）．

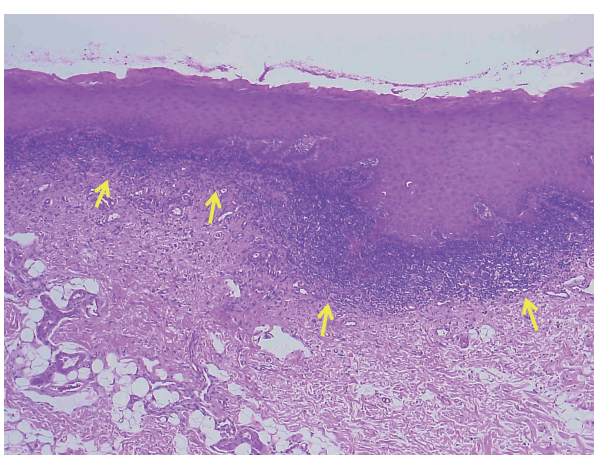

図２　左頬粘膜のＨ－Ｅ染色所見
上皮に異型はなく，上皮下にリンパ球の帯状浸潤を認め，扁平苔癬と診断された．

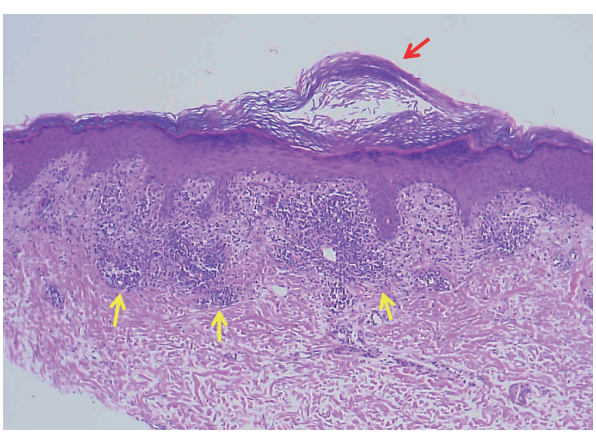

図３　近医皮膚科で行った腹部病変のＨ－Ｅ染色所見
真皮上層にリンパ球の帯状浸潤を認め，扁平苔癬と診断された．また，表皮に水疱形成と思われる所見も認めた．

アズレ®）を処方し経過をみていたが，徐々に症状が悪化し，2009年８月には小水疱が持続的に出現するようになった．その頃より，頭皮・両手首・胸部・腹部に水疱性湿疹が，肛門・外陰部の粘膜に糜爛様変化がみられるようになったため，同病院皮膚科に対診を行った．血液検査で抗デスモグレイン抗体１，抗デスモグレイン抗体３ともに陰性であったため，天疱瘡は否定された．さらに腹部病変の生検において，真皮上層に帯状リンパ球浸潤を認めたことから，LPとして矛盾しない病理組織診断であった(図３)．

その後，口腔内病変に対してベクロメタゾンプロピオン酸エステル（サルコート®）を処方し経過をみていたが，軟口蓋にも多数の水疱形成が認められるようになった．皮膚科から皮膚病変に対してタクロリムス水和物（プロトピック軟膏®）が処方された．精査・加療を目的に2009年12月，当科を紹介受診した．

現　　症

全身状態：概ね良好
口腔外所見：両手首に多数の皮疹を認めた（図４）．
口腔内所見：

硬口蓋後方から軟口蓋にかけて，直径３～５mmの多数の小水疱と糜爛を認めた（図５）．また，舌尖部には発赤・糜爛，左頬粘膜には紅斑・白斑の混在病変を認めた．

図４　当科初診時の皮膚所見
両手首に多数の皮疹を認めた．

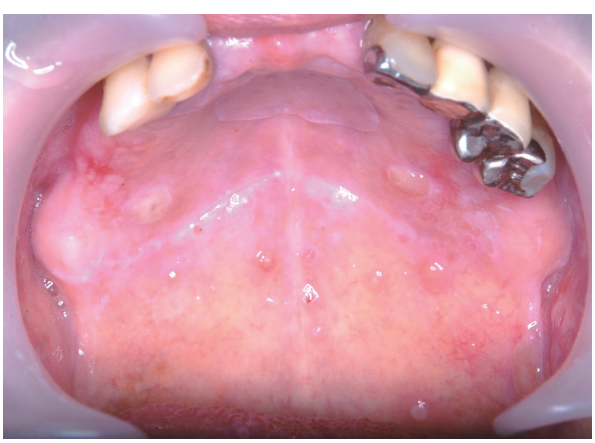

図５　当科初診時の口腔内所見
硬口蓋後方から軟口蓋にかけて直径３～５mmの多数の小水疱，糜爛を認めた．

臨床診断：BLPの疑い，口腔カンジダ症の疑い

処置および経過：

当科初診時よりデキサメタゾン（デキサルチン軟膏®）の塗布を開始した．ステロイドを長期間使用しており，舌の所見から口腔カンジダ症が疑われたため，舌よりカンジダ培養検査を施行した．その結果，多数の*Candida albicans*と*Candida glabrata*が検出されたため，デキサメタゾンを一旦中止し，抗真菌剤であるミコナゾール（フロリードゲル経口用®）の投与を開始した．

当院皮膚科に対診を行ったところ，前医の腹部病変の生検結果より，皮疹はLPとして典型的な病理組織像を示しており，原因としてＣ型肝炎ウイルス関連，薬剤性，金属アレルギーなどが考えられた．血液検査（表１）にて肝機能は正常範囲内（AST：24 U/L，ALT：21 U/L，γ-GTP：21 U/L）であったが，HCV抗体は14.07 S/CO，HCV-RNAは5.4 LogIU/mlと高値を示していた．また，抗BP180NC16a抗体は陰性であったことから，水疱性類天疱瘡は否定された．

表１　初診時血液検査結果

末梢血			生化学		
赤血球（×10^6/μl）	4.56		AST（U/L）	24	
ヘモグロビン（g/dl）	14.1		ALT（U/L）	21	
ヘマトクリット（%）	42.4		γ-GT（U/L）	21	
血小板（×10^3/μl）	197		尿素窒素（mg/dl）	14	
白血球（×10^3/μl）	6.1		血清クレアチニン（mg/dl）	0.6	
好中球（%）	57.3		血清総タンパク（g/dl）	6.5	↓
好酸球（%）	9.4	↑	s-アルブミン（g/dl）	3.9	↓
好塩基球（%）	0.7		血清学		
単球（%）	5.3		CRP	0.02＞	
リンパ球（%）	27.3	↓	免疫学		
異型リンパ球（%）	0		HCV抗体（s/co）	14.07	↑
			HCV-RNA/TaqMan（Log IU/ml）	5.4	↑
			HCVコア抗体（U）	105.4	↑
			抗BP180 NC16a抗体	陰性	

病理組織学的所見および臨床所見より，BLP，口腔カンジダ症と確定診断した．

当院皮膚科で，薬剤について近医内科と相談し，変更・中止を行った．具体的には，ニソルジピン（バイミガード®）をバルサルタン（ディオバン®）へ変更し，エチゾラム（デパス®）を中止した．近医皮膚科にて施行した金属パッチテストの結果はすべて陰性であった．その後，舌からのカンジダ培養検査において，少量ながらも*Candida albicans*と*Candida glabrata*の複数菌が検出されたため，イトラコナゾール（イトリゾール内用液®）に変更した．その他，薬剤の内服やステロイド軟膏などの塗布は行わず，経過観察を継続した．

2010年４月再診時，両手首の皮疹は消退傾向であった．硬口蓋後方から軟口蓋，および下唇粘膜に３～４個の小水疱を認めたが，左頬粘膜の紅斑・白斑や，舌尖部の発赤・びらんは軽快傾向を認めた．

その後も近医口腔外科で口腔ケアを行いながら，半年ごとに当科でも経過観察を行っている．水疱形成の頻度は減少してきたものの，口腔内では依然として繰り返しており（図６－Ａ・Ｂ），自潰してびらんとなったときに強い痛みを伴う状態であった．現在のところ，症状の増悪は認めず，今後も経過観察を継続していく予定である．

蛍光抗体法：

蛍光抗体法には，直接法と間接法がある．生検で採取した患者皮膚の基底膜に結合した自己抗体の沈着を観察するのが直接法，健常人皮膚を用いて，採取した患者血清を反応させて患者の血中に存在する抗基底膜抗体を検出するのが間接法である．

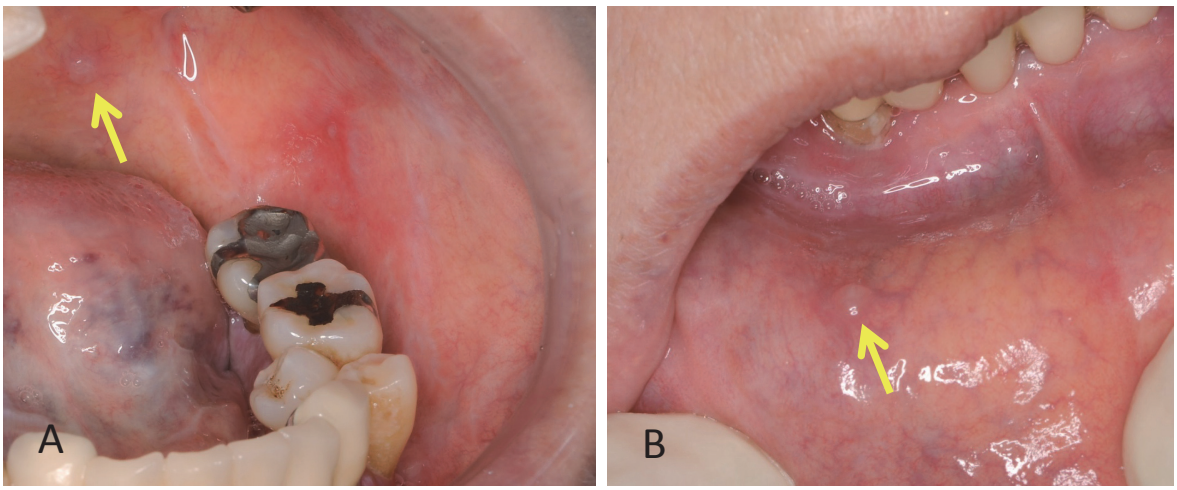

図６　2012年５月，当科再診時の口腔内所見
Ａ：以前より口腔内の水疱は減少しているが，左軟口蓋に小水疱を認めた．
Ｂ：右下唇粘膜に１個の水疱を認めた．

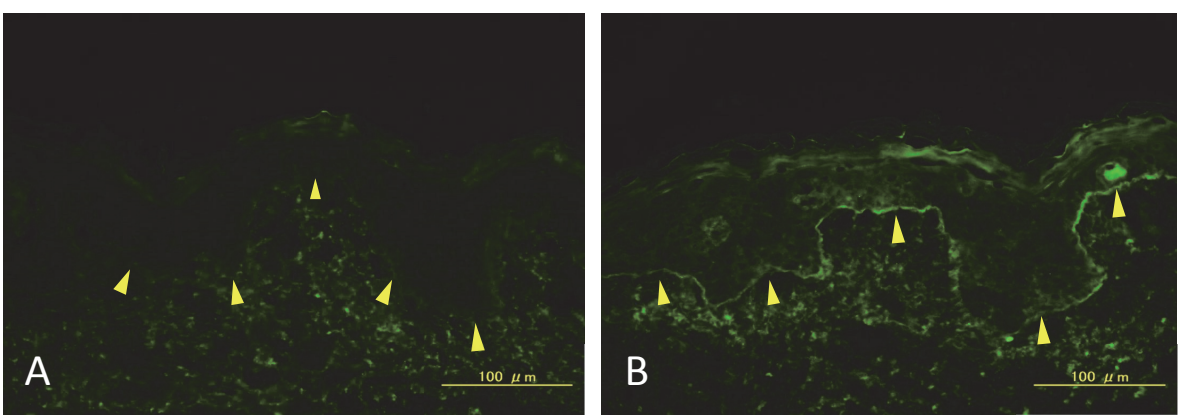

図７　間接蛍光抗体法の所見
健常人皮膚と採取した本症例の患者血清（Ａ）・水疱性類天疱瘡患者血清（Ｂ）を用いて間接蛍光抗体法を施行し，患者の血中に存在する抗基底膜抗体の有無を比較した．
Ａ：本症例の所見．基底膜に患者血清中の抗体の沈着を認めなかったため，水疱性類天疱瘡やLPPの可能性は低いと考えられた．
Ｂ：水疱性類天疱瘡の場合の所見．基底膜に水疱性類天疱瘡患者血清中の抗体の沈着を認める．

今回，遠方からの通院であり，口腔内や皮膚からの生検は前医にて施行されていたため，患者は当院皮膚科および当科での生検を拒否した．そのため，直接蛍光抗体法は施行できず，健常人皮膚と採取した患者血清を用いて間接蛍光抗体法を施行した（図７－Ａ）．基底膜に抗体の沈着を認めなかったため，表皮基底膜を抗原とする自己免疫水疱症は否定された．一方，同一の健常人皮膚と水疱性類天疱瘡患者血清を用いた間接蛍光抗体法では，図７－Ｂのように基底膜への患者抗体の沈着を認めた．

考　　察

LPは日常臨床でよくみられる，比較的頻度の高い皮膚および粘膜の炎症性角化病変である．皮膚病変を有する患者の約半数は口腔粘膜病変も有するとされ，LP患者の約25％は口腔のみに症状が出現すると報告されている[7,8]．性別では女性に多く，40～70歳代に好発する[7-9]．LPの一表現型として水疱形成を伴うものがあり，BLPと呼ばれている．BLPは非常にまれであるという報告は散見されるが，渉猟し得た限りでは，皮膚病変と口腔粘膜病変を有するBLPや口腔粘膜病変だけのBLPの頻度についての詳細な報告はない．

LPは皮膚と口腔粘膜ではまったく異なる病態を呈する．皮膚での典型例は紫紅色で扁平な，やや光沢のある丘疹からなり，四肢や外陰部に好発する[6]．口腔粘膜での典型的な所見は角化異常を示す細かな線状の白苔であり，好発部位は頬粘膜であるが，舌や歯肉，口唇粘膜などにも多発性に生じることが多い．このような炎症性角化が生じる原因はいまだ不明であるが，Ｃ型肝炎ウイルス，金属アレル

ギー，ストレスなどが関与していると言われている[7,10,11]．また，LP発症には，アンジオテンシン変換酵素阻害薬の１つであり，高血圧やうっ血性心不全に使用されるカプトプリル[12]やラミプリル[13]，解熱・鎮痛薬，抗炎症薬として使用されるNSAIDs[14]，高脂血症の治療薬であるシンバスタチン[13]，脳循環代謝改善薬であるシンナリジン[13]，ループ利尿薬であるフロセミド[13]，慢性肝疾患・初期老人性皮質白内障・水銀中毒・シスチン尿症に使用されるチオプラニン[15]，重金属中毒などに使用されるD-ペニシラミン[15]といった薬剤の関与も報告されている．

BLPの診断は「水疱形成を認めること」，かつ，「病理組織学的にLPの所見を認めること」が要件となる．しかしながら，皮膚病変が全くなく口腔内病変のみの場合，水疱は自潰して糜爛や潰瘍になるため診断は難しくなる．鑑別診断として，天疱瘡・類天疱瘡・多形紅斑・ヘルペス性口内炎・口唇ヘルペス・帯状疱疹などの疾患が挙げられる．

また，その他の鑑別点として，水疱を伴うLPは臨床的および免疫組織学的に，bulluous lichen planus（BLP）とlichen planus penphigoides（LPP）の２型に分類されている．BLPはLPの皮疹がある部位にのみ水疱を生じ，抗基底膜抗体が証明されないことから，LPの液状変性が高度な結果，水疱化したものと考えられている[16,17]．一方で，LPPは臨床的にLPの皮疹部以外にも水疱を認め，抗基底膜抗体が存在する．最近の研究では，LPPの自己抗体として水疱性類天疱瘡（bulluous penphigoid: BP）の抗体（BP180）が証明されており，そのため免疫組織学的にBPに類似した特徴をもつと考えられている[18-20]．さらに，近年ではBP180以外にも，200kDaの蛋白も抗原とするという報告[21,22]もあり，まだ明確な病態解明には至っていない．

BLPは他の型のLPと比較して，ステロイドの含嗽剤や軟膏などの局所投与が奏功しない症例が多く，全身的なステロイド投与（内服）によって症状の改善がみられたという報告がある[2]．しかし，ステロイドや免疫抑制剤の内服加療でも奏効せず，免疫グロブリンの静脈内投与でようやく改善したという報告[23]があり，難治性であることがうかがえる．その結果として，治療期間や観察期間も長期にわたる．しかしながら，渉猟し得た文献では，治療による症状改善後，４週～３年間の経過観察を行っているが，再発の記載はみられなかった．

本症例において，当初，水疱性病変は口腔内にのみ認められた．口腔内の症状の悪化，水疱性病変の増悪とともに，全身の皮膚に水疱性湿疹や糜爛様変化が認められたことより，口腔内病変が初発症状であると思われた．当科初診時，全身状態は概ね良好であったにもかかわらず，水疱出現が月に４回程度と頻度が高く，前駆症状はなく経過が長いことより，ウイルス性疾患は否定的であったため，天疱瘡，類天疱瘡を疑った．しかし，前医皮膚科にて施行された血液検査にて，抗デスモグレイン抗体１，抗デスモグレイン抗体３が陰性であったことから天疱瘡は否定的であった．また，血液検査にて抗BP180NC16a抗体が陰性であったこと，免疫染色（間接蛍光抗体法）で抗基底膜抗体が証明されなかったことから，水疱性類天疱瘡やLPPも否定された．患者が希望しなかったため，当院皮膚科および当科での生検は施行しなかったが，前医での口腔内，皮膚（腹部）の病理組織学的所見，および臨床所見より，BLPと確定診断した．内服薬の変更・中止によって症状に軽快がみられたことから，BLPの原因として薬剤の可能性が考えられた．しかし，症状の頻度は減少してきたものの，依然として水疱形成時の疼痛，水疱が破れた後の疼痛・しみる感じは継続しており，必要に応じてステロイドの全身投与（内服）を検討しながら，今後も定期的に経過をみていく予定である．

結　　語

今回われわれは，口腔内病変を初発症状としたBLPの１例を経験したので，その概要に文献的考察を加えて報告した．

謝　　辞

稿を終えるにあたり，御助言，御指導を賜りました北海道大学大学院医学研究科皮膚科学教室　教授　清水　宏先生，講師　西江　渉先生，函館中央病院　病理検査科科長　池田　仁先生に厚く御礼申し上げます．

参　考　文　献

１）Pindborg JJ, Reichart PA, Smith CJ, I. van der Waal: Histological Typing of Cancer and Precancer of the Oral Mucosa. second edition, Springer: Germany, 30, 1997.
２）Unsal B, Gültekin SE, Bal E, Tokman B: Bullous oral lichen planus: report of two cases. Chin Med J 116 : 1594-1595, 2003.
３）Plemons JM, Gonzoles TS, Burkhart NW: Vesiculo-bullous diseases of the oral cavity. Periodentology 2000 21 : 158-175, 1999.
４）渡辺　剛一，石川　英一：水疱性扁平苔癬の１例．臨床皮膚科　40：503-506，1986.
５）Inalöz HS, Patel G, Holt PJ: Bullous lichen planus arising in the skin graft donor site of a psoriatic patient. J Dermatol 28 : 43-46, 2001.
６）大谷　稔男，秋岡　潤子，安住　裕子，他：大量の頭部脱毛を伴った水疱性扁平苔癬の１例．皮膚科紀要　89：603-606，1994.
７）Mollaoglu N: Oral lichen planus: a review. Br J Oral Maxillofac Surg. 38 : 370-377, 2000.

8）van Tuyll van Serooskerken AM, van Marion AM, de Zwart-Storm E, Framk J, Pamela PG: Lichen planus with bullous manifestation on the lip. Int J Dermatol 46 : 25-26, 2007.
9）Scully C, El-Kom M: Lichen planus: review and update on pathogenesis. J Oral Pathol 14 : 431-458, 1985.
10）Martin S. Greenberg, Michael Glick, Jonathan A. Ship: Burket's Oral Medicine. Eleventh Edition, BC Decker Inc, Hamilton, 2008, pp.89-98.
11）石川 誠：口内炎と口腔粘膜疾患．北川善政 編；季刊 歯科医療2010年春号，33-40，第一歯科出版，東京，2010.
12）Ben Salem C, Chenguel L, Ghariani N, Denguezli M, Hmouda H, Bouraoui K: Captopril-induced lichen planus pemphigoides. Pharmacoepidemiol Drug Saf 17 : 722-724, 2008.
13）Stoebner PE, Michot C, Ligeron C, Durand L, Meynadier J, Meunier L: Simvastatin-induced lichen planus pemphigoides. Ann Dermatol Venereol 130 : 187-190, 2003.
14）Makins R, Ballinger A: Gastrointestinal side effects of drugs. Expert Opin Drug Saf 2 : 421-429, 2003.
15）Kitamura K, Aihara M, Osawa J, Naito S, Ikezawa Z: Sulfhydryl drug-induced eruption: a clinical and histological study. J Dermatol 17 : 44-51, 1990.
16）Bullous lichen planus and lichen planus pemphigoides-clinico-pathological comparisons. Clin Exp Dermatol 14 : 150-153, 1989.
17）徳山弥生，妹尾明美：抗BP180抗体陽性Lichen Planus Pemphigodesの１例．皮膚臨床53：989～993，2011.
18）Skaria M, Salomon D, Jaunin F, Friedli A, Saurat JH, Borradori L: IgG autoantibodies from a lichen planus pemphigoides patient recognize the NC16A domain of the bulluous pemphigoid antigen 180. Dermatology 199 : 253-255, 1999.
19）Zillikens D, Caux F, Mascaro JM, Wesselmann U, Schmidt E, Prost C, et al.: Autoantibodies in lichen planus pemphigoides react with a novel epitope within the C-terminal NC16A domain of BP180. J Invest Dermatol 113 : 117-121, 1999.
20）Hsu S, Ghohestani RF, Uitto J: Lichen planus pemphigoides with IgG autoantibodies to the 180 kd bullous pemphigoid antigen（type XVII collagen）: J Am Acad Dermatol 42 : 136-141, 2000.
21）DavisaAL, Bhocal B. S. Whitehead P, Peggy Grith, Michele E. Murdoch, Irene M. Leigh, Eenella Wojnarowska: Lichen planus pemphigoides: its relationship to bullous pemphigoid. Br J dermatol 125 : 263-271, 1991.
22）Yoon KH, SC Kim, Kang DS, Lee IJ: Lichen planus pemphigoides with circulating autoantibodies against 200 and 180 kDa epidermal antigens E J Dermatol 10 : 212-214, 2000.
23）Mignogna MD, Fortuna G, Leuci S, Stasio L, Mezza E, Ruoppo E: Lichen planus pemphigoides, a possible example of epitope spreading. Oral Surg Oral Med Oral Pathol Oral Radiol Endod. 109 : 837-43, 2010.

CASE REPORT

Oral lesion as a first symptom of bullous lichen planus: report of a case

Tsubasa Murata[1)], Mayumi Wada[1)], Yutaka Yamazaki[2)], Jun Sato[1)],
Takuya Asaka[1)], Hironobu Hata[1)], Hideaki Kitada[3)] and Yoshimasa Kitagawa[1)]

ABSTRACT : We report a rare case of bullous lichen planus. Oral manifestations might be the first symptoms in this case. A 73-year-old woman visited our department complaining of oral bullous lesions and pain. The bullous lesion first occurred on the buccal surface of the left lower gingiva as the first symptom about three years ago. Then, the biopsy from buccal mucosa performed at the other hospital showed lichen planus. The patient had hepatitis C and hypertension as past medical history. On the first examination, the patient presented with bullous lesions and erosions on the palate, erosions and erythematous lesions on the left buccal mucosa and tongue, as well as a lot of eruptions on both wrists. We consulted with dermatologist. Based on the clinical and histopathological findings, the diagnosis of bullous lichen planus was made. The symptoms have been improving with reduced oral bullous lesions.

Key Words : bullous lichen planus, oral lesions, drugs

[1,2)]North 13, West 7, Kita-ku, Sapporo, 060-8586, JAPAN
[1)]Oral Diagnosis and Medicine, Department of Oral Pathobiological Science, Graduate School of Dental Medicine, Hokkaido University (Chief : Prof. Yoshimasa Kitagawa)
[2)]Department of Gerodontology, Division of Oral Health Science, Graduate School of Dental Medicine, Hokkaido University (Chief : Prof. Yutaka Yamazaki)
[3)]33-2, Hon-cho, Hakodate, 040-8585, JAPAN
Department of Dentistry and Oral Surgery, Hakodate Central General Hospital (Chief : Hideaki Kitada)