HOKKAIDO UNIVERSITY

Title	高純度アルギン酸ゲルを使用した軟骨修復治療法の開発 [全文の要約]
Author(s)	馬場, 力哉
Citation	北海道大学. 博士(医学) 甲第12573号
Issue Date	2017-03-23
Doc URL	http://hdl.handle.net/2115/66118
Type	theses (doctoral - abstract of entire text)
Note	この博士論文全文の閲覧方法については、以下のサイトをご参照ください。; 配架番号：2314
Note(URL)	https://www.lib.hokudai.ac.jp/dissertations/copy-guides/
File Information	Rikiya_Baba_summary.pdf

Instructions for use

Hokkaido University Collection of Scholarly and Academic Papers : HUSCAP

学 位 論 文（要約）

高純度アルギン酸ゲルを使用した軟骨修復治療法の開発
（The development of a surgical technique for cartilage repair using an ultra-purified alginate gel）

2017 年 3 月

北 海 道 大 学

馬場 力哉
Rikiya Baba

学 位 論 文（要約）

高純度アルギン酸ゲルを使用した軟骨修復治療法の開発
（The development of a surgical technique for cartilage repair using an ultra-purified alginate gel）

2017 年 3 月

北 海 道 大 学

馬場 力哉
Rikiya Baba

目　　次

発表論文目録および学会発表目録 …… 1 頁

緒言 …… 4 頁

略語表 …… 6 頁

第一章

緒言 …… 7 頁

実験方法 …… 8 頁

実験結果 …… 16 頁

考察 …… 25 頁

第二章

緒言 …… 27 頁

実験方法 …… 28 頁

実験結果 …… 31 頁

考察 …… 33 頁

総括および結論 …… 36 頁

謝辞 …… 37 頁

引用文献 …… 38 頁

発表論文目録および学会発表目録

本研究の一部は以下の論文に発表した。

1. Baba R., Onodera T., Momma D., Matsuoka M., Hontani K., Elmorsy S., Endo K., Todoh M., Tadano S., Iwasaki N.

   A Novel Bone Marrow Stimulation Technique Augmented by Administration of Ultrapurified Alginate Gel Enhances Osteochondral Repair in a Rabbit Model

   Tissue Engineering Part C Methods (Volume 21, Issue 12, Pages 1263- 1273, December 2015)

本研究の一部は以下の学会に発表した。

1. 馬場力哉　小野寺智洋　門間太輔　松岡正剛　本谷和俊　岩崎倫政

   高純度アルギン酸ゲルを併用した骨髄刺激法の効果 -家兎骨軟骨欠損モデルを用いて-

   第 28 回日本軟骨代謝学会　2015 年 3 月 16－17 日、東京、口演

2. Baba R., Onodera T., Momma D., Matsuoka M., Hontani K., Elmorsy S., Iwasaki N.

   Bone marrow stimulation technique augmented by ultrapurified alginate gel enhances osteochondral repair in a rabbit model

   Orthopaedic Research Society Annual Meeting 2015
   March 28-31, 2015/ Las Vegas, USA, podium
   (The New Investigator Recognition Award Finalist)

3. Baba R., Onodera T., Momma D., Matsuoka M., Hontani K., Elmorsy S., Iwasaki N.

Bone marrow stimulation technique augmented by ultrapurified alginate gel enhances osteochondral repair in a rabbit model

12th International cartilage repair society World congress 2015
May 8-11, 2015/Chicago, USA, podium

4. 馬場力哉　小野寺智洋　門間太輔　松岡正剛　本谷和俊　遠藤香織　東藤正浩　但野茂　岩崎倫政

高純度アルギン酸ゲルを併用した骨髄刺激法の効果 -家兎骨軟骨欠損モデルを用いて-

第 30 回日本整形外科基礎学術集会 2015 年 10 月 22－23 日、富山、ポスター

5. 馬場力哉　小野寺智洋　門間太輔　松岡正剛　本谷和俊　岩崎倫政

高純度アルギン酸ゲルを併用した骨髄刺激法による家兎骨軟骨欠損の修復効果 - コラーゲンの配向性と力学強度に着目して -

第 29 回日本軟骨代謝学会 2016 年 2 月 19－20 日、広島、口演

6. Baba R., Onodera T., Momma D., Matsuoka M., Hontani K., Elmorsy S., K. Endo K., Todoh M., Tadano S., Iwasaki N.

A novel bone marrow stimulation technique augmented by administration of ultrapurified alginate gel enhances osteochondral repair in a rabbit model

Orthopaedic Research Society Annual Meeting 2016
March 5-8, 2016/ Orlando, USA, podium
(The New Investigator Recognition Award Finalist)

7. Baba R., Onodera T., Momma D., Matsuoka M., Hontani K., Elmorsy S., Iwasaki N.

The Effects Of Bone Marrow Stimulation Technique Augmented By Ultrapurified Alginate Gel In A Canine Osteochondral Defect Model

13th International cartilage repair society World congress 2016
September 24-27, 2016/ Sorrento, Italy, podium

8. 馬場力哉　小野寺智洋　門間太輔　松岡正剛　本谷和俊　岩崎倫政

高純度アルギン酸ゲルを併用した骨髄刺激法の効果 -ビーグル犬骨軟骨欠損モデルを用いて-

第 31 回日本整形外科基礎学術集会 2016 年 10 月 13－14 日、福岡、口演

9. 馬場力哉　小野寺智洋　松岡正剛　本谷和俊　上徳善太　松原新史　宝満健太郎　岩崎倫政

高純度アルギン酸ゲルを併用した骨髄刺激法の効果 -ビーグル犬骨軟骨欠損モデルを用いて-

日本バイオマテリアル学会シンポジウム 2016　2016 年 11 月 21－22 日、福岡、口演

緒 言

関節軟骨損傷は、外傷や変形性関節症を契機に、どの世代においても起こりうる一般的な病態である。近年の報告によると、関節鏡検査を施行した膝痛を有する患者の61-67 %において、何らかの軟骨損傷が認められている [1-3]。また関節軟骨損傷ありと診断された症例のうち、軟骨の厚みの 50 %以上に損傷が達する International Cartilage Repair Society (ICRS) grade 3,4 の症例は 17 %に達すると言われており [3]、高齢化社会やスポーツ人口の増加していく中で、さらに罹患率は上昇していくと予想される。

関節軟骨は、血管や神経を欠くこと、また豊富な細胞外基質を有することから、自己修復能は乏しいとされている [4]。その損傷に対する代表的な治療法として、骨髄刺激法 [5,6] や骨軟骨柱移植法 [7,8]、また再生医療の分野を応用した自家培養軟骨移植法 [9,10] などが挙げられる。骨髄刺激法は、比較的小さな損傷に第一選択の治療法であり、低侵襲で簡便であることを特徴とするが、修復組織は本来の硝子様軟骨とは異なり、線維軟骨となる。骨軟骨柱移植は、中等度の大きさの損傷に対し、一期的に可能な手技であるが、正常組織を一部犠牲にするといった欠点を持つ。自家培養軟骨移植法は、比較的大きな損傷に対応できるが、軟骨細胞採取から培養した後に、局所へ移植するといった二期的な治療が必要となる。どの治療法も一長一短であり、未だその有効性に関する一定の見解は得られていない [5,6,8,9]。患者様の Quality Of Life (QOL)を向上させるためには、より低侵襲な手技により、正常組織に近い形での軟骨修復治療法の開発が求められている。

当科では、高純度アルギン酸ゲル（Ultra-purified alginate gel、以下 UPAL gel）を開発し、軟骨修復に関する研究を積み重ねてきた [11-15]。このマテリアルは、精製過程で従来の商業ベースのアルギン酸の毒性を 1/10,000 以下に低下させたものである [11]。古くから、アルギン酸はスキャホルドとして未分化細胞の軟骨分化を促進することが知られていたが [16,17]、UPAL gel は商業ベースのものと比較し、未分化細胞に対する細胞増殖能、軟骨分化誘導能がより優れていた [11]（Figure 1, 2）。また動物モデルにおいても、細胞移植を併用することで良好な軟骨修復が得られ [11]、このマテリアルのスキャホルドとしての有用性を証明済みである。

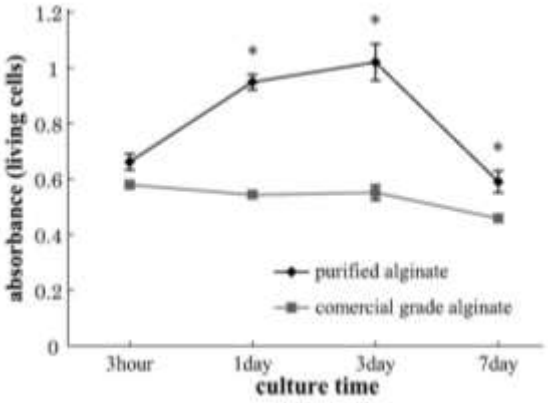

（Igarashi et al. 2010 より引用）

Figure 1. 高純度のものと商業ベースのアルギン酸ゲルに包埋された細胞の細胞増殖能の違い。
高純度アルギン酸ゲルで包埋し培養した細胞群の方が、細胞数が有意に多かったことから、優れた細胞増殖能を有することが判明した。

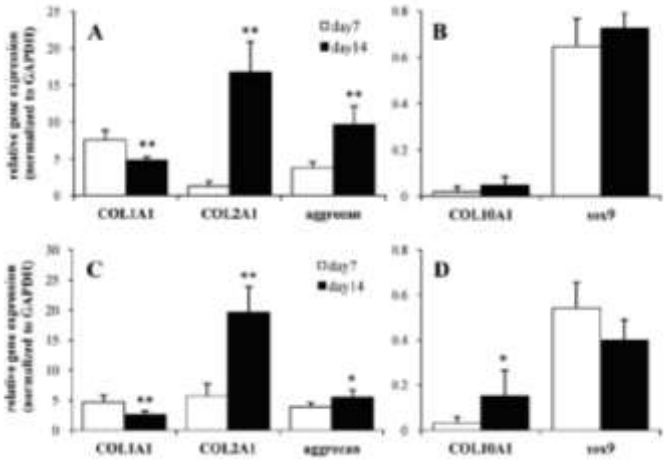

（Igarashi et al. 2010 より引用）

Figure 2. 高純度アルギン酸ゲル（A, B）と商業ベースのアルギン酸ゲル（C, D）によって包埋された細胞の軟骨分化能の比較。
UPAL gel 群において、軟骨細胞が産生する基質に含有される 2 型コラーゲンや Aggrecan の発現がより多く上昇し、また軟骨分化マーカーである Sox9 の発現も経時的に上昇していることから、軟骨分化誘導能に優れていることが判明した。

今回、既存の代表的な治療の欠点を補うべく、このマテリアルを用いた軟骨損傷に対する新しい治療法の開発に焦点をあてて、一連の研究を行なった。中型から大型の動物モデルを用い、既存の治療法を修飾する形での新規治療法を開発し、その有効性を検討した。これらの研究は、我々が以前から行なってきた基礎から臨床への橋渡しとしての役割を担う重要な研究であり、その成果をここに報告する。

略 語 表

本文中および図中で使用した略語は以下のとおりである.

ACI	Autologous chondrocyte implantation
BMD	Bone mineral density
BV	Bone volume
CT	Computed tomography
GAG	Glycosaminoglycan
HE	Hematoxylin eosin
ICRS	International Cartilage Repair Society
QOL	Quality of life
ROI	Region of interest
Saf-O	Safranin-O
SD	Standard deviation
SDF-1	Stromal cell-derived factor-1
SEM	Standard error of the mean
UPAL gel	Ultra-purified alginate gel

第一章

家兎の骨軟骨損傷に対する UPAL gel を併用した新規治療法の開発

緒言

関節軟骨損傷は難治性の病態であり[4]、さまざまな治療法が開発されているが、その有効性に関しては一定の見解が得られていない[5,6,8,9]。一般的な軟骨修復治療法の一つである骨髄刺激法は、損傷部局所の軟骨下骨を穿孔することによって、同部位へ未分化細胞の導入を促し、治癒を期待する手法であり、その手技の簡便さと低侵襲さを特徴とする[18-20]。それ故に、若いスポーツ選手のみならず、中高年者に対しても多用されている手技である[21]。しかし、損傷部局所への細胞導入が不十分であったり、局所が必ずしも軟骨分化に適した条件ではないため、対応できる損傷部のサイズは小さなものが主体となり、その修復組織は主に線維軟骨から成る。そのため、修復組織が徐々に劣化することが知られており、長期成績は満足のいくものではない[22-26]。術後成績の向上のためには、関節軟骨の本来の形である硝子様軟骨による修復が望まれる。

当科で開発した UPAL gel は、スキャホルドとして、未分化細胞に対して優れた細胞増殖能、軟骨分化誘導能を持つ[11]。また動物の骨軟骨欠損モデルにおいても、骨髄間葉系幹細胞移植を併用することで良好な軟骨修復が得られ[11]、このマテリアルは硝子様軟骨による軟骨修復を促進するスキャホルドとして期待される。一方、損傷部局所への細胞導入を促進するケモカインである stromal cell-derived factor-1（SDF-1）をこのマテリアルに包埋して併用したところ、一期的に可能な無細胞移植の手技によっても硝子様軟骨による修復が得られることを見出した[12]。これらの先行研究の結果から、今回、損傷部局所への細胞導入を増加させる方法として骨髄刺激法を用い、そこへ UPAL gel 移植を併用することで、導入された未分化細胞がこのマテリアルを足場として効率的に軟骨分化し、結果として硝子様軟骨による本来の組織に近い修復が得られるとの仮説を立てた。本研究の目的は家兎骨軟骨欠損モデルを用いて、この治療法の効果を検討することであり、その結果を以下に報告する。

実験方法

予備実験　家兎の膝蓋骨滑車部における関節軟骨損傷モデルの検討

本研究のために実施した動物実験はすべて北海道大学動物実験に関する規程に従って実施した。当科における先行研究では、家兎を用いた骨軟骨欠損モデルとして、未成熟（15 週齢）の幼若な日本白色家兎の骨軟骨修復能を評価していた。しかし、未成熟の家兎の骨軟骨自己修復能は、成熟した家兎よりもはるかに高いとされている[27,28]。そのため、今回の研究ではヒトの関節軟骨の自己修復困難な厳しい条件を模倣するため、成熟した高齢の日本白色家兎（36 週齢）[29]を実験に使用することとした。骨軟骨損傷の作成法とサイズを決定するため、Frisbie らや Hoemann らによって報告されている manual curettage による石灰化軟骨層を除去した軟骨欠損[30,31]、また、当科の先行研究で使用している電動ドリル[11,12]を使用した深さ 2 mm の骨軟骨欠損の作成を試みた。この作成した欠損部のモデルの再現性と妥当性を考察し、本実験で使用するモデルを決定することとした。

適切なサンプルサイズの検討

本研究で使用する家兎の適切なサンプルサイズを決定するため、高純度アルギン酸ゲル（Ultra-purified alginate gel、以下 UPAL gel）を用いて行なった当科の先行研究[11,12]におけるスコアリング結果をもとに、検定力分析（power analysis）を行なった。過去に全く同様のモデルで実験した経験はないため、得られたデータを参考に、本実験で使用する家兎のサンプルサイズを決定した。

高純度アルギン酸ゲルの準備

本研究では、分子量 1700 kDa の高純度アルギン酸ゲル（Sea Matrix®；Mochida Pharmaceutical Co. Ltd., Tokyo, Japan）（0.102g／1 バイアル）を生理食塩水 4.998 cc で溶解し、約 1 時間冷所で撹拌した。溶液が均一な状態となったことを確認し、2.0 %のアルギン酸溶液として滅菌状態で準備した。

成熟した日本白色家兎における関節軟骨損傷モデルの作成

計 30 羽の 36 週齢の家兎に対し、全身麻酔下に 2 cm 程度の皮膚切開で、内側傍膝蓋骨アプローチを用い、両膝の膝蓋骨滑車部を明らかにした。その中央部に直径 4 mm の電動ドリルを用いて深さ 2 mm の骨軟骨欠損を作成した。深さに関しては、常に一定となるようにオリジナルのドリルスリーブを使用した。作成した計 60 個の骨軟骨欠損を、骨軟骨欠損のみで追加治療なしの D 群（Figure 3A）、骨髄刺激法としてドリリングを追加した MS 群（Figure 3B）、骨髄刺激法後の欠損部へ UPAL gel を充填した MSG 群（Figure 3C）の 3 群に分けた。骨髄刺激法としては、直径 0.5 mm のドリルを用い、作成した骨軟骨欠損から軟骨下骨を貫くように深さ 4 mm のドリリングを行なった。MSG 群においては、滅菌状態で準備したアルギン酸溶液を欠損部に充填し、そこへ約 3 cc の塩化カルシウム溶液を 10 秒ほどのペースで滴下することによって、ゲル化させた。ゲル化後の移植部には脱転を防止するための追加の縫合などは行っていない。溶液は高粘度のため欠損部から流れ出ることは無く、またゲル化後には、安定性の確認のために、手術のために展開している創部を仮縫合した状態に戻し、膝の伸展と屈曲を 10 回繰り返し、このマテリアルが脱転していないことを確認した。その後、関節内を生理食塩水で充分に洗浄し、関節包と皮膚に対し各々縫合を行ない、手術を終了した。術後 2 時間程度で、麻酔覚醒を確認し、その後はケージ内で自由運動を許可した。術後、4 週、16 週の時点で、安楽死とし、肉眼的（n = 10）、組織学的評価（n = 5）、力学試験（n = 5）、micro-computed tomography （micro-CT）による軟骨下骨の修復の評価（n = 5）を行なった（Figure. 4）。

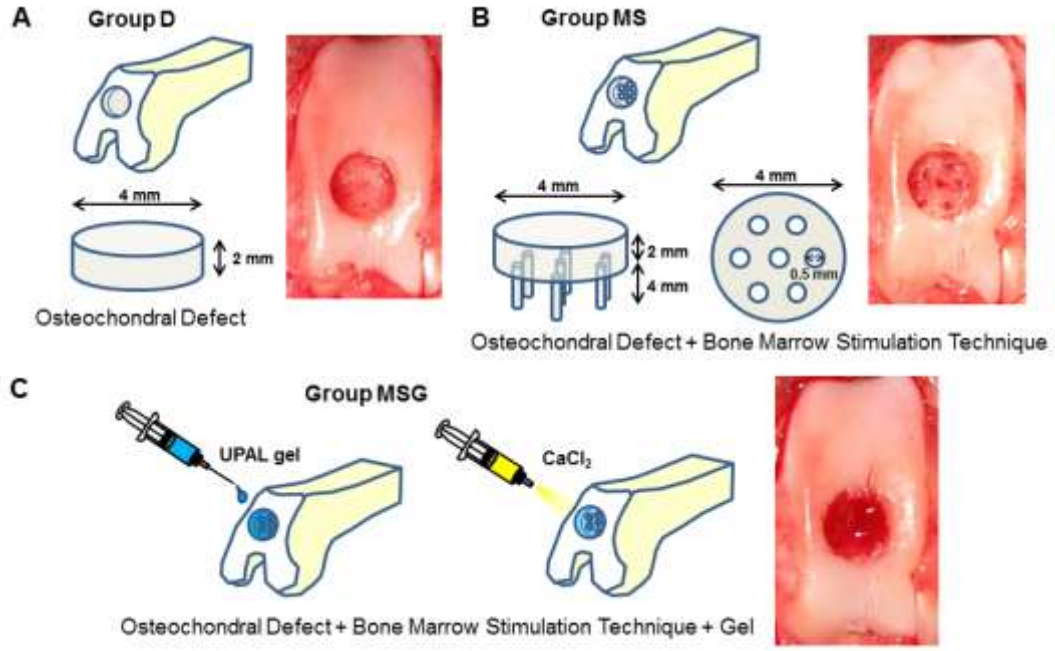

Figure 3. 家兎骨軟骨欠損に対する手術手技。骨軟骨欠損のみで治療なしの D 群（A）、欠損部へ骨髄刺激法のみを施行した MS 群（B）、骨髄刺激法後の欠損部へ UPAL gel を充填した MSG 群（C）。

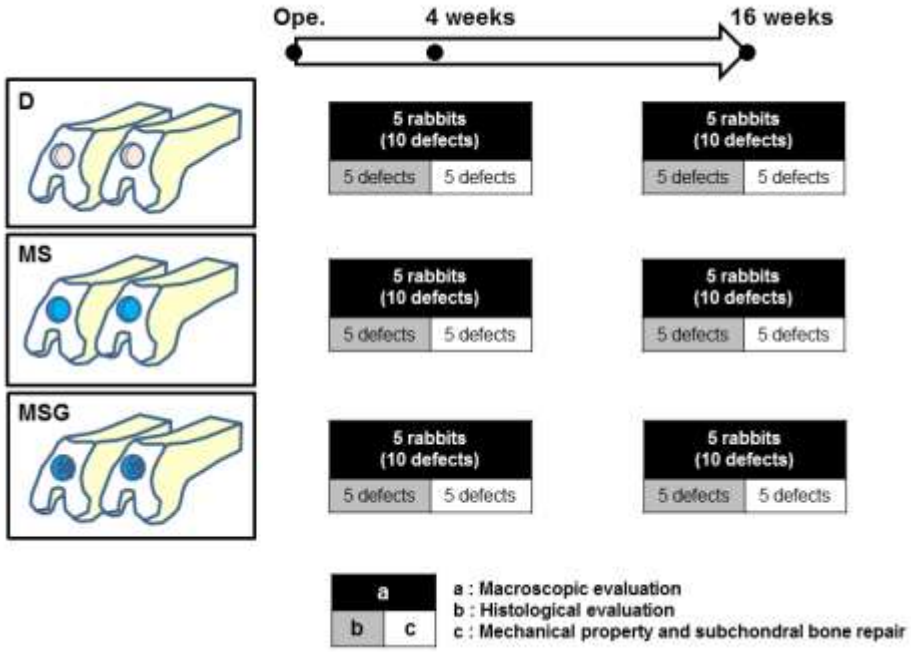

Figure 4. 高純度アルギン酸ゲル（A, B）と商業ベースのアルギン酸ゲル（C, D）によって包埋された細胞の軟骨分化能の比較。

肉眼的・組織学的評価の方法

術後 4 週と 16 週の時点で安楽死させ、膝蓋骨滑車部を露出し、肉眼的評価を行なった。また、組織学的評価のために、大腿骨遠位部で切断し、10 %パラホルムアルデヒドでサンプルを固定、10 % EDTA (pH 7.5)で脱灰処理し、パラフィンに包埋、5 μm 厚のパラフィン切片をキシレンにより脱パラフィンし、アルコール処理、水洗いした後、HE 染色、Safranin-O （Saf-O）染色を施した。免疫染色としては、Ⅰ型コラーゲン、Ⅱ型コラーゲンに対する抗体(Fuji Pharm. Lab., Toyama, Japan)を用い、その染色性を観察した。組織切片は大腿骨軸に対し垂直な平面で、かつ欠損の中央部で作製し、観察とスコアリングに用いた。スコアリングには、Niederauer らの軟骨修復評価スコア（Table 1, 2）[32] を用い、肉眼的（n = 10）、組織学的（n = 5）に評価を行なった。なお、今回用いた Niederauer らのスコアリングシステムは、軟骨修復組織のスコアリングシステムとして最も代表的なものの一つである O'Driscoll らのもの [33,34] を改良したものであり、骨軟骨欠損モデルの作成時に観察すべき軟骨下骨の修復に関する評価と、

UPAL gel のようなマテリアルを併用した際に観察すべき修復組織の炎症所見の有無に関する評価が追加されたものである（Fig）。また、修復組織の Glycosaminoglycan（GAG）の含有量を評価するため、Mohan らのスコアリングシステム[35]を用い、Saf-O に対する染色性を 3 段階で評価した。

TABLE I. Macroscopic Score[26]

Edge integration into native cartilage	Full	2
	Partial	1
	None	0
Smoothness of the cartilage surface	Smooth	2
	Intermediate	1
	Rough	0
Cartilage surface, degree of filling	Flush	2
	Slight depression	1
	Depressed/overgrown	0
Color of cartilage, opacity or translucency of the neocartilage	Transparent	2
	Translucent	1
	Opaque	0

Table 1.　肉眼的所見に対するスコアリングシステム（Niederauer et al. 2000 年より引用）

TABLE II. Histological Score[26]

I. Nature of Predominant Tissue	
Hyaline cartilage	4
Mostly hyaline cartilage	3
Mixed hyaline and fibrocartilage	2
Mostly fibrocartilage	1
Some fibrocartilage, mostly nonchondrocytic cells	0
II. Structural Characteristics	
A. Surface regularity	
Smooth and intact	3
Superficial horizontal lamination	2
Fissures	1
Severe disruption, including fibrillation	0
B. Structural integrity, homogeneity	
Normal	2
Slight disruption	1
Severe disintegration, disruptions	0
C. Thickness	
100% of adjacent cartilage	2
50–100% of normal cartilage	1
0–50% of normal cartilage	0
D. Bonding to adjacent cartilage	
Bonded at both ends of graft	2
Bonded at one end or partially at both ends	1
Not bonded	0
III. Freedom from Cellular Changes of Degeneration	
A. Hypocellularity	
Normal cellularity	2
Slight hypocellularity	1
Moderate hypocellularity or hypercellularity	0
B. Chondrocyte clustering	
No clusters	2
<25% of the cells	1
25–100% of the cells	0
IV. Freedom from degenerative changes in adjacent cartilage	
Normal cellularity, no clusters, normal staining	3
Normal cellularity, mild clusters, moderate staining	2
Mild or moderate hypo/hypercellularity, slight staining	1
Sever hypocellularity, poor or no staining	0
V. Subchondral bone	
A. Reconstruction of subchondral bone	
Normal	3
Reduced subchondral bone reconstruction	2
Minimal subchondral bone reconstruction	1
No subchondral bone reconstruction	0
B. Inflammatory response in subchondral bone region	
None/mild	2
Moderate	1
Severe	0
VI. Safranin-O staining	
Normal or near normal	3
Moderate	2
Slight	1
None	0

Table 2.　組織学的所見に対するスコアリングシステム（Niederauer et al. 2000 年より引用）

コラーゲンの配向性の評価方法

近年、軟骨修復組織のコラーゲンの配向性が力学強度の維持に重要であることが報告され[36]、その評価を行なうことが ICRS によっても推奨されている[37]。コラーゲンの配向性は偏光顕微鏡を用いることによって、比較的簡便に観察可能であることが知られており、今回、術後 16 週の HE 染色されたサンプルを偏光顕微鏡（Fuji Pharm. Lab., Toyama, Japan）を用いて観察した（n = 5）。それぞれの修復組織の支配的なコラーゲンの配向性を確認するために、ステージ上の組織切片を 0°、45°、90°と回転させ、多色性の変化を観察した。また、観察結果を定量的に評価するために、Changoor ら[38]のスコアリングシステムを用いた（Table 3）。

Table I
The PLM qualitative score

Score	Description
0	Evidence of fibre organization, seen as sparse bright patches throughout the specimen. These patches do not have parallel alignment at the surface of the specimen nor perpendicular alignment in the DZ but are randomly oriented in the specimen.
1	Birefringent tissue of the expected orientation in the DZ with fibres oriented mainly perpendicular (±30°) to the cartilage-bone interface and occupying less than approximately 50% of the thickness of the non-calcified tissue on average. Little additional evidence of birefringent tissue is apparent, other than randomly oriented patches. Birefringent tissue may have inconsistent thickness and intensity of birefringence across the lateral direction of the specimen. The specimen texture may be smooth, patchy or granular.
2	Identical to a Score of 1 except that the DZ occupies more than approximately 50% of the thickness of the non-calcified tissue. Alternatively, a second region of birefringent tissue may be present above the DZ that may have any orientation (parallel to the articular surface, obliquely oriented to the articular surface or multiple orientations) except for vertical. In this case, the DZ may then occupy less than 50% of the thickness of the non-calcified tissue.
3	Zonal organization with birefringent tissue in the DZ perpendicular to the cartilage-bone interface (±30°), and birefringent tissue at the articular surface that is either aligned parallel to the surface or that has multiple orientations. These two zones are separated by a third non-birefringent region that is appropriate to the species from which the specimen was taken; for example, in human articular cartilage it may be a thin, non-uniform region that is difficult to distinguish compared to the consistent dark band observed in equine articular cartilage. Alternatively, the two birefringent zones are separated by a birefringent region with orientation that is neither parallel nor perpendicular. Zonal thicknesses are heterogeneous across the lateral direction of the specimen. The specimen texture may be smooth, patchy or granular.
4	Identical to a Score of 3 except that the orientation in the SZ must be parallel to the surface, and the TZ must be appropriate to the species from which the specimen was taken; for example, in human articular cartilage it may be a thin, non-uniform region that is difficult to distinguish compared to the consistent dark band observed in equine articular cartilage. In addition to these characteristics each zone should approximate the zonal proportions for the species from which the specimen was taken; for example, in human articular cartilage, the DZ should be the largest, occupying greater than 50% of the total thickness of non-calcified tissue. The transitional and SZs are smaller, and the TZ may be larger than the SZ.
5	Displays birefringence patterns of young adult hyaline articular cartilage with distinct superficial ad deep zones with uniform birefringence indicating parallel and perpendicularly-oriented fibres respectively, separated by an appropriate TZ. Zonal thicknesses are appropriate for the species and location from which the specimen was taken and are relatively homogeneous across the lateral direction of the specimen. Overall, the specimen birefringence has a uniform, smooth texture and is neither granular nor patchy.

Table 3. コラーゲン配向性の評価のためのスコアリング（Changoor et al. 2011 年より引用）

Micro-CT を用いた軟骨下骨の修復に関する評価方法

手術時に骨軟骨欠損として削った軟骨下骨の修復の程度を評価するために、術後 4 週、16 週の時点で、micro-CT（R_mCT2; Rigaku, Tokyo, Japan）を用いて、骨軟骨欠損

作成部位を撮影した（n = 5）。また正常群として、正常膝の同部位に対し、同様の試験を行なった（n = 5）。撮影範囲は骨軟骨欠損部を中心に、10 mm x 10 mm x 10 mm で設定し、20 μm のスライスで撮影した。撮影した画像のうち、関心領域（Region of interest、以下 ROI）を手術時に作成した円柱状の骨軟骨欠損部（直径 4 mm、深さ 2 mm）に設定し、その範囲での軟骨下骨の修復量（repaired bone volume、以下 BV）（mm^3）と Bone Mineral Density（BMD）（mg/cm^3）を Image J software （National Institutes of Health, Bethesda, MD）を用いて、定量的に評価した。BV に関しては、撮像された全サンプルの CT 画像に対し、一定の CT 値で閾値を設定し、Binary image（2 値画像）を作成し、その修復量を定量化した。BMD に関して、同時に撮影した BMD 既知のファントムの CT 値から検量線を作成し、それぞれの画像毎の CT 値の平均から、個々のサンプルの BMD を算出した。

修復組織の力学特性の測定方法

当科で先行研究 [11,12] においても使用している力学試験機（AGS-H; Shimazu, Kyoto, Japan）を用い、術後 16 週の修復組織に対する押し込み試験（n = 5）を行なった。また正常群として、正常膝の同部位に対し、同様の試験を行なった（n = 5）。大腿骨遠位部の欠損作成部を直上に向けてサンプルを固定し、直径 2 mm の円柱状の圧子を用いて、0.5 mm/min の速度で欠損修復部中央を押し込んだ。全例、室温下の同条件で試験を行なった。家兎の正常軟骨の厚さは 300 μm 程度であるため [39]、1.0 mm 押し込んだ時点、もしくはサンプルが破断した時点で試験を終了とした。今回、修復した軟骨のみを摘出し、圧縮試験を行なうことは不可能であり、修復組織全体に対する押し込み試験を行なった。そのため、応力やひずみを算出することは不可能と判断し、この試験から得られた荷重（N）－偏位（mm）曲線の直線状の傾きから、剛性値（N/mm）を算出し、評価した。

統計分析

全てのデータは平均値±標準偏差（Standard Deviation、以下 SD）をもって表記した。全てのデータは Kruskal-Wallis のノンパラメトリック検定を行なった。2 群間のデータの比較は unpaired t-test を用いた。判定は p 値＜0.05 で有意差ありとした。全ての統計解析は統計解析ソフト JMP Pro 11.0 （SAS Institute, Cary, NC）を用いて行なった。

実 験 結 果

予備実験の結果　～　骨軟骨欠損モデルとして、電動ドリルを使用した再現性が高いモデルを採用することを決定した。

Frisbie らや Hoemann らによる先行研究 [30,31] では軟骨欠損モデルとして、manual curettage による石灰化軟骨層までの除去を行なった長方形（縦 4.5 mm、横 3.5 mm）の軟骨欠損を作成していたが、実際に施行すると、石灰化軟骨層の除去を均一に行うことは困難であり（Figure 3A）、またその形や辺縁も不整となってしまった。一方、直径 4 mm の電動ドリルとオリジナルのドリルスリーブを用いて 2 mm の深さの円柱状の骨軟骨欠損を作成したところ、再現性の高いモデルを作成可能であった（Figure 3B-D）。移植した UPAL gel の安定性に関しては、展開した創を縫合して、膝関節の屈曲伸展運動を行なっても、このマテリアルは脱転しておらず、充分に確保されていると判断した。そのため、本研究では、後者のモデルを採用することに決定した。

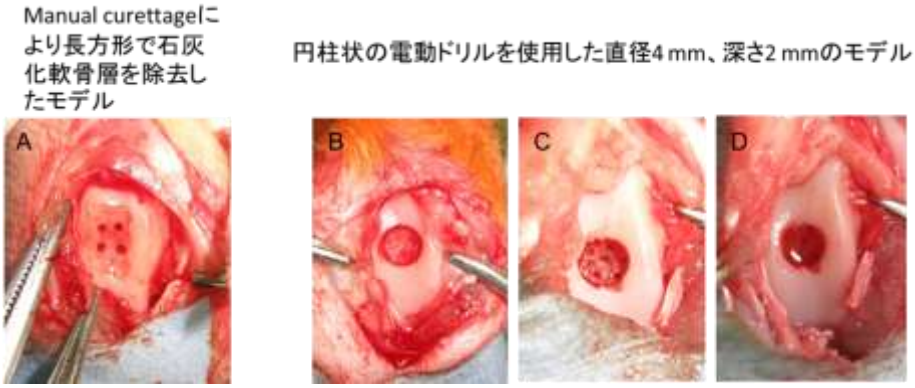

Fugure 3. manual curettage により、長方形（縦 4.5 mm、横 3.5 mm）で石灰化軟骨層までの除去したモデルの肉眼的所見（A）、電動ドリルを使用して円柱状に骨軟骨欠損を作成したモデル（B）、さらにドリリングを追加し（C）、アルギン酸溶液を充填し、ゲル化したもの（D）。

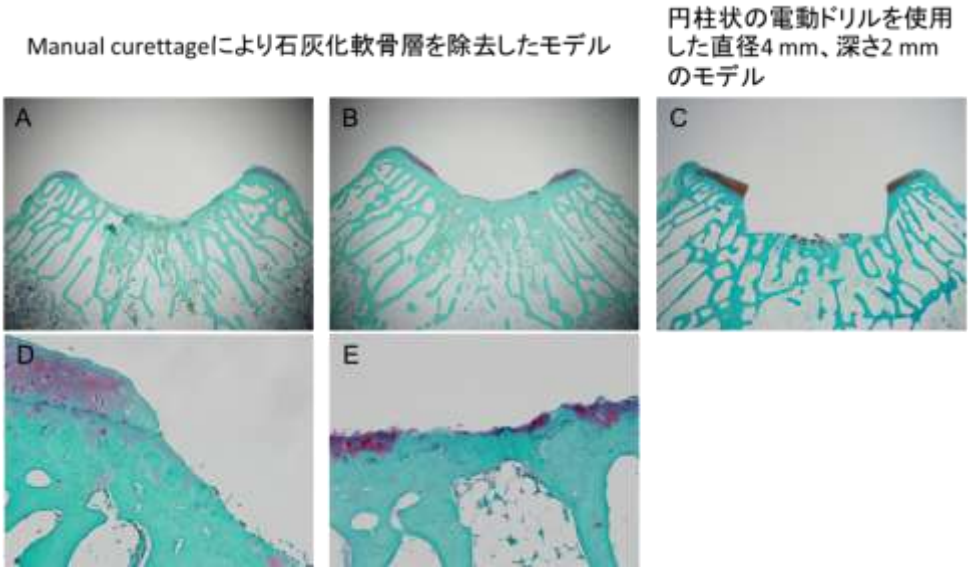

Figure 4. manual curettage により石灰化軟骨層までの除去したモデル（A, B）では、辺縁が不整であり（D）、また Saf-O に染色される石灰化軟骨層の除去が不十分である部位が散在する（E）。電動ドリルを使用すると、辺縁が整で再現性の高い欠損部が作成可能である（C）。

適切なサンプルサイズの検討結果

本研究で使用する家兎の適切なサンプルサイズの決定のために、当科における先行研究をもとに検定力分析（power analysis）を行なった。過去に当科で UPAL gel と骨髄刺激法を併用した経験は無いため、先行研究における骨軟骨欠損群と UPAL gel 移植群の組織学的スコアをもとに効果量（effect size）を算出し、必要なサンプルサイズを検討した。二つの先行研究における効果量はそれぞれ、3.83、5.33（α error = 0.05, power = 0.08）であり、必要な各群のサンプルサイズはそれぞれ、各群 3、2 と算出された。骨髄刺激法の効果に関しては予測不能であったため、これらの結果をもとに本研究における組織学的評価のサンプルサイズを各群 5 と決定した。

肉眼的評価の結果

術後 4 週、16 週のいずれの時点においても手術部位の術後感染を疑うような発赤や腫脹、関節液の異常貯留は認めなかった。

術後 4 週の時点で、D 群の欠損部の表面は陥凹を認めた（Figure 5A）。一方、MS 群や MSG 群においては、半透明な修復組織は認めるものの、その充填は不完全であっ

た（Figure 5B, C）。MS 群（mean ± SD; 1.70 ± 0.95, p = 0.0134）や MSG 群（2.30 ± 1.82, p = 0.0058）の肉眼的スコアは、D 群（0.40 ± 0.70）のものよりも有意に優れていた（Figure 5G）。

術後 16 週において、D 群では大きな陥凹、や MS 群では小さな陥凹が目立ち、周囲の正常軟骨との融合が不十分であったが（Figure 5D, E）、MSG 群のものは表面が平滑で周囲の軟骨との連続性が獲得されていた（Figure 5F）。MSG 群（5.60 ± 1.17）の肉眼的スコアは、D 群（2.20 ± 1.03, p = 0.0005）や MS 群（3.50 ± 1.18, p = 0.0057）のものよりも有意に優れていた（Figure 5H）。

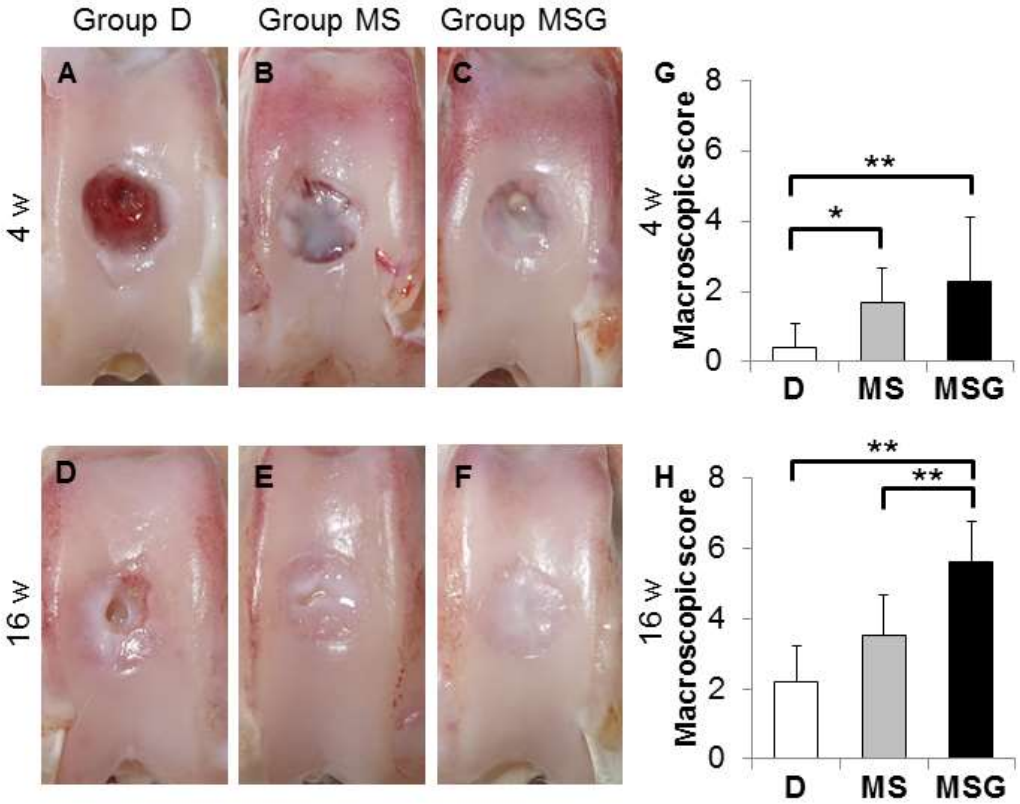

Figure 5. 術後 4 週（A-C）と 16 週（D-F）における各群の肉眼的所見とスコアリングの結果（G, H）

組織学的評価の結果

術後 4 週、D 群の欠損部は修復組織がわずかで、それらは線維性組織から成っていた（Figure 6A）。MS 群においては、修復組織の辺縁部にわずかに軟骨細胞様のものを認めたが、おもに線維性組織で覆われていた（Figure 6B）。一方、MSG 群の修復組織は部分的に GAG や 2 型コラーゲンを含む基質に囲まれた硝子様軟骨細胞を認めた（Figure 6C）。組織学的スコアでは、MSG 群（7.20 ± 1.92）のものは、D 群（5.40 ± 2.88）

やMSG群（5.60 ± 1.52）のものよりも良好な傾向を認めたが、有意差は認められなかった（Figure 6J）。

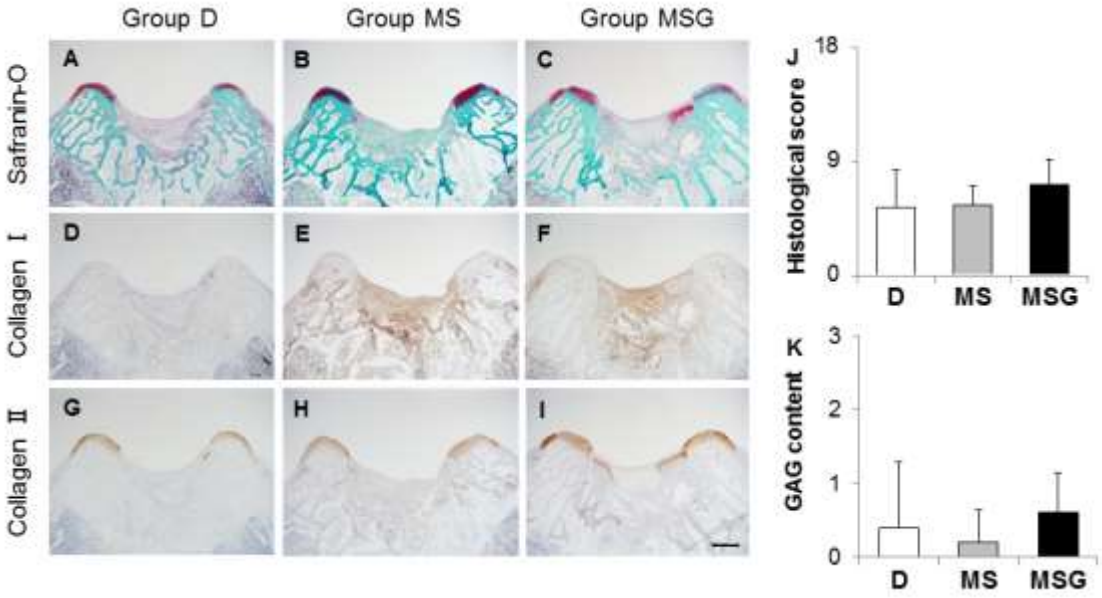

Figure 6. 術後4週の各群の組織学的所見（A-I）とスコアリングの結果（J, K）。Scale bar: 1 mm

術後 16 週においては、D 群の欠損部は線維性組織で覆われ、陥凹も残存していた（Figure 7A）。MS 群のものは、陥凹はわずかであったが、線維性組織による修復が大部分を占めていた（Figure 7B）。また、これらの群の収縮組織には、免疫染色で1型コラーゲンに染まる基質を豊富に有していた（Figure 7D, E）。一方、MSG 群の欠損部は充分な量の修復組織により覆われ、Saf-O に濃染する GAG や2型コラーゲンを豊富に含んだ基質を持つ硝子様軟骨組織が大部分を占めていた（Figure 7C, I）。組織学的スコアは、MSG 群(13.60 ± 2.88)のものが D 群(5.20 ± 2.05, $p = 0.0234$)や MS 群(7.00 ± 3.08, $p = 0.0422$)のものよりも有意に優れていた（Figure 7J）。また、GAG の含有量を評価した Mohan らのスコアリングでは、MSG 群（1.40 ± 0.55, $p = 0.0370$）のものが D 群（0.20 ± 0.48）のものよりも有意に優れていた（Figure 7K）。

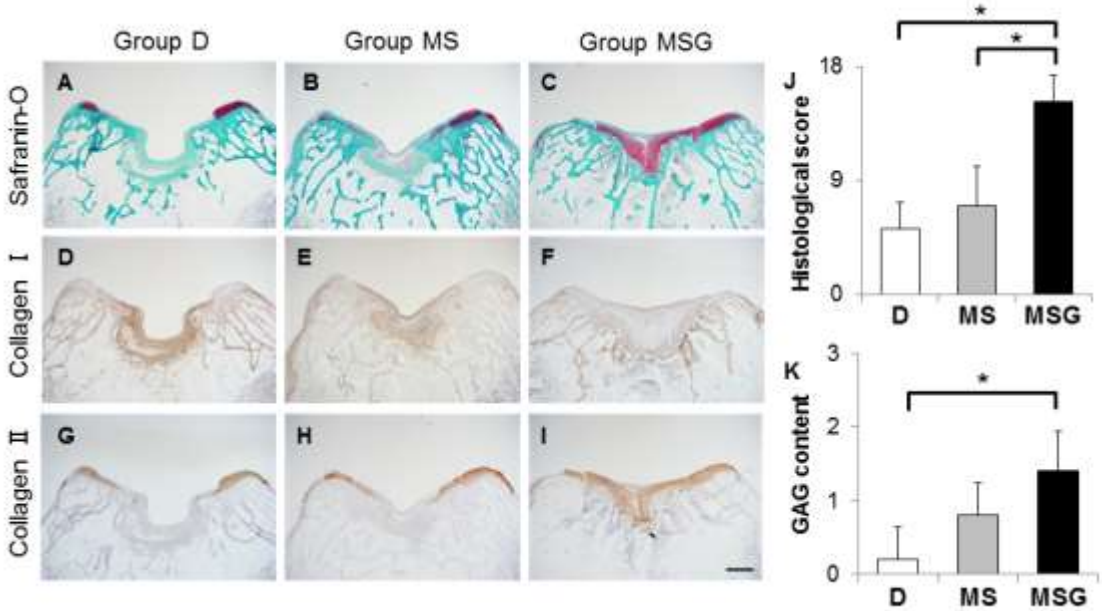

Figure 7. 術後 16 週の各群の組織学的所見（A-I）とスコアリングの結果（J, K）。Scale bar: 1 mm

修復軟骨のコラーゲンの配向性の観察結果

正常軟骨のコラーゲンの配向性は、3 層構造から成り、浅層は水平方向、中間層は混在し、深層は垂直方向に配列していることが知られている[40,41]。また、深層が軟骨全体の厚みの大部分を占め、浅層は中間層よりも薄い（Figure 8）。偏光顕微鏡によって観察された術後 16 週の D 群や MS 群の HE 染色切片において、修復軟骨のコラーゲンの配向は不規則であり（Figure 9B-D, F-H）、正常組織に見られるような配向性は再現されていなかった。一方、MSG 群の標本においては、正常組織に認められる三層構造（浅層、中間層、深層）が再現されていた（Figure 9J-L）。しかし、正常軟骨と比較すると、MSG 群のものは浅層が中間層よりも厚く、本来の組織とは厚さのバランスが異なり、また、全体としての均一性も完全には保たれていなかった。Changoor らのスコアリングでは、MSG 群(2.00 ± 1.00)のものが D 群(0.20 ± 0.45, $p = 0.0315$)や MS 群(0.20 ± 0.45, $p = 0.0315$)のものよりも有意に優れていた（Figure 9Q）。

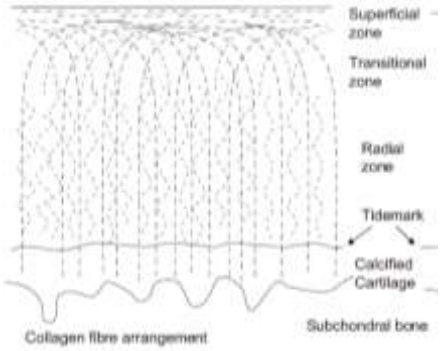

Figure 8. 正常軟骨のコラーゲン線維の配向性のシェーマ（Mansfield ら [41]2008 年より引用）

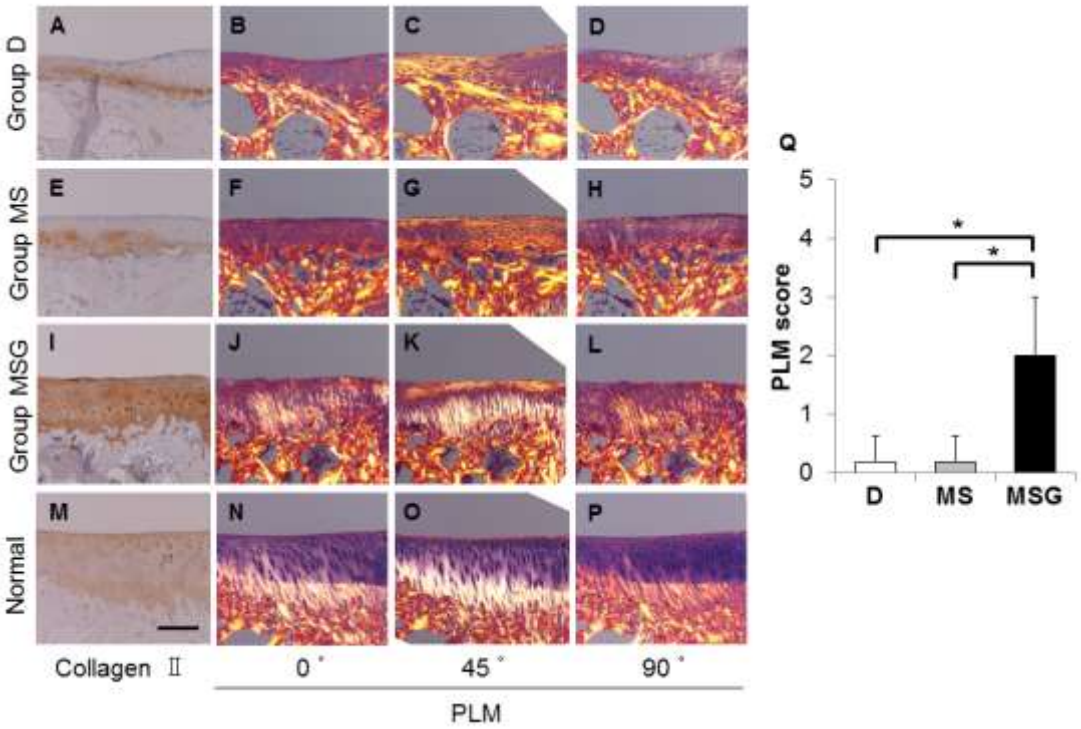

Figure 9. 術後 16 週の各群の偏光顕微鏡によって観察した HE 染色切片の所見（B-D, F-H, J-L, N-P）、2 型コラーゲンの染色標本（A, E, I, M）とスコアリングの結果（Q）。Scale bar: 250 μm

軟骨下骨の修復に関して

術後 4 週の時点では、どの群においても軟骨下骨の修復量はわずかであった。正常組織(13.52 ± 0.82 mm^3)における同部位の軟骨下骨の量と比較すると、どの群においても有意に軟骨下骨の量は少なかった（D 群; 1.32 ± 0.69 mm^3 $p = 0.0447$, MS 群; 1.31 ±

1.49 mm^3 p = 0.0447, MSG 群; 1.36 ± 0.66 mm^3 p = 0.0447）（Figure 10E）。BMD に関しても、正常組織（567.04 ± 7.12 mg/cm^3）と比較するとどの群においても有意に低かった（D 群; 483.43 ± 6.24 mg/cm^3 p = 0.0447, MS 群; 475.57 ± 5.31 mg/cm^3 p = 0.0447, MSG 群; 489.73 ± 11.37 mg/cm^3 p = 0.0447）（Figure 10G）。

術後 16 週の時点では、MS 群（9.53 ± 1.92mm^3）と MSG 群（9.74 ± 3.97mm^3）の軟骨下骨の修復量は D 群（8.33 ± 1.52mm^3）のものよりも多い傾向を示したが、正常組織と比較して、欠損の中央部における軟骨下骨の修復の不十分さは各群に共通しており（Figure 10A-D）、実験群間での修復量に有意差は認められなかった（Figure 10F）。BMD に関しては、すべての群で正常群と同程度の値を示した（D 群; 551.74 ± 28.09 mg/cm^3, MS 群; 555.46 ± 29.16 mg/cm^3, MSG 群; 571.28 ± 24.16 mg/cm^3）（Figure 10H）。

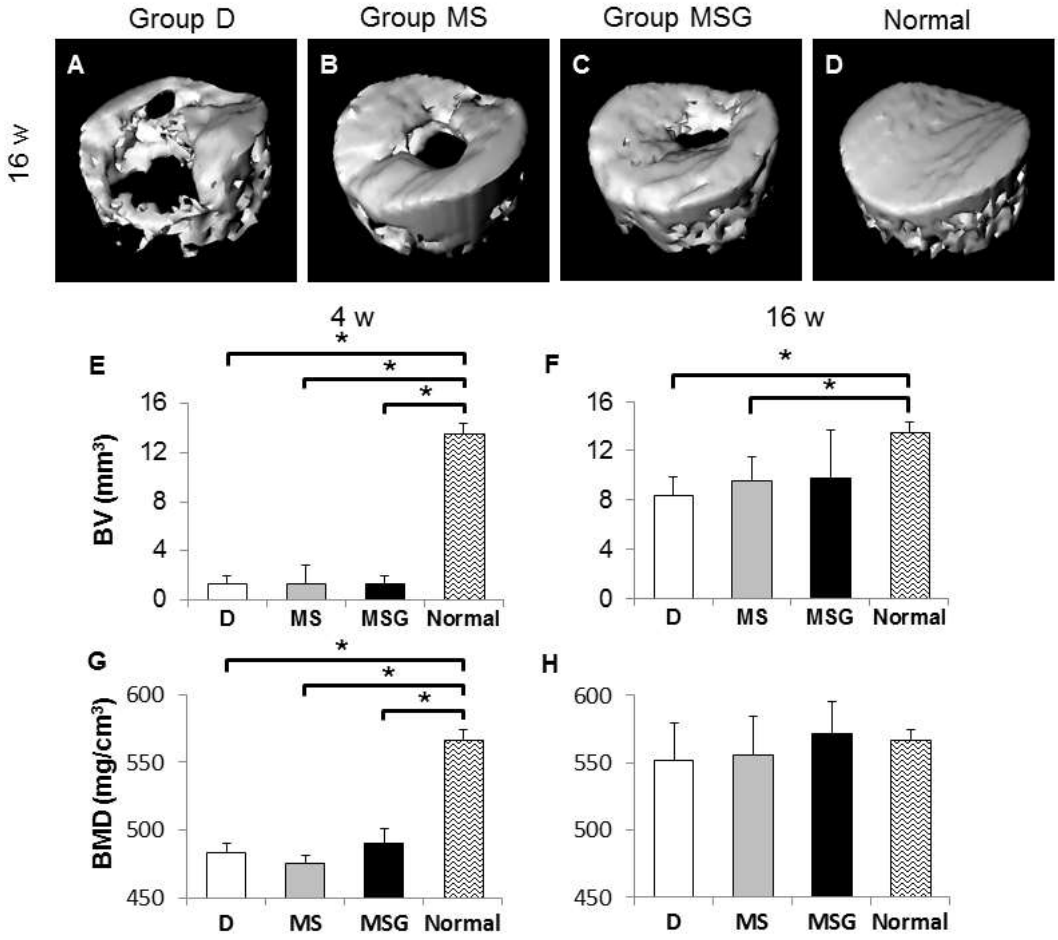

Figure 10. 術後 4 週（E, G）と 16 週（F, H）の micro-CT による軟骨下骨の修復の評価結果。術後 16 週の各群と正常個体の同部位の 3D-CT 画像（A-D）を示す。

力学特性の計測結果

術後 16 週のサンプルと正常組織の同部位の力学特性を計測するため、押し込み試験を行い、剛性値を算出した。D 群のサンプルに対する押し込み試験は、修復組織の量が不十分であり、圧子が直に軟骨下骨へ当たってしまうため、力学試験の対象としては不適当と考え（Figure 11）、MS 群、MSG 群、また正常膝の同部位に対する試験（n = 5）を行なった（Figure 12A-C）。得られた荷重偏位曲線のうち、0.125-0.200 mm 間の直線状の傾きを剛性値として算出した。結果、MS 群（17.3 ± 5.8 N/mm）、MSG 群（21.4 ± 9.2 N/mm）の剛性値は、それぞれ正常群（23.5 ± 2.6 N/mm）の 74 %, 91 %に達したが、各群間に有意差は認められなかった（Figure 12D）。

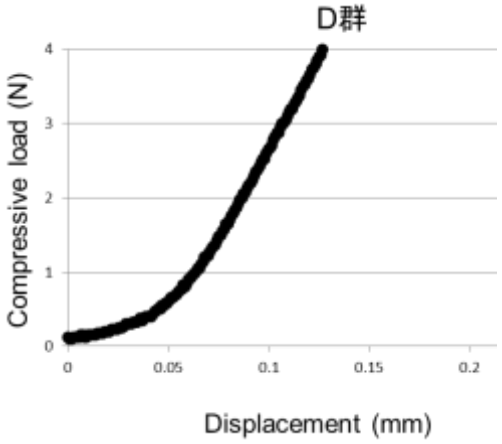

Figure 11. D 群における押し込み試験から得られた荷重偏位曲線。修復組織が疎であり、押し込み開始直後から、軟骨下骨の硬い部位を圧迫しているため、傾きが異常な高値を示したと考えられた。そのため、D 群を検査対象から除外した。

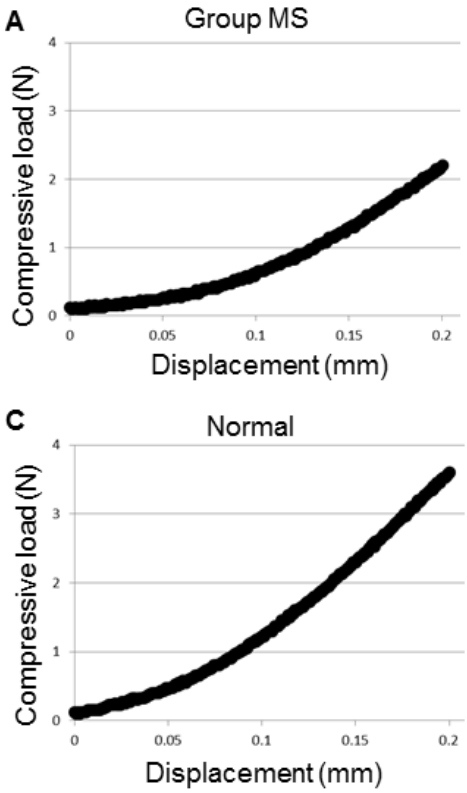

D

Group	Stiffness (N/mm)
MS	17.3 ± 5.8
MSG	21.4 ± 9.2
Normal	23.5 ± 2.6

mean ± SD

Figure 12.　術後 16 週の各群の代表的な荷重偏位曲線（A-C）と剛性値（D）

考 察

本研究の目的は、家兎の骨軟骨欠損モデルにおいて、骨髄刺激法を UPAL gel で augmentation した治療法の効果を検討することであった。骨髄刺激法単独群と比較して、UPAL gel の併用群において、肉眼的、組織学的に良好な軟骨修復が得られていた。また、力学特性の点からもより正常に近い形での修復がなされたと考えている。これらの結果から、骨髄刺激法を UPAL gel で augmentation した治療法は、軟骨修復を促進するとの結論に至った。

近年、手術手技の低侵襲化を目指し、スキャホルドを併用した細胞移植を必要としない 1 期的に可能な軟骨修復治療法が開発され、良好な軟骨修復促進効果を認めている [42-46]。しかし、スキャホルドとして用いたマテリアルの軟骨損傷部局所での安定性を獲得するために、固定用材料を必要とするものが多い [42,44]。その固定方法としては、局所で縫合を要するもの [42]、また吸収性のピンを使用するもの [44] など、さまざまである。これらの固定用材料が正常軟骨組織や、修復軟骨組織に悪影響を及ぼす可能性が完全には否定できず [47-49]、できれば使用を避けたいものである。一方、固定用材料を使用せずに、形状を合わせてプレスフィットで移植するようなマテリアル [45] なども開発されているが、当然、軟骨損傷の形は症例ごとに異なるため、手術の際に適切な形にトリミングする必要がある。当科で開発した UPAL gel は、溶液の状態で局所へ移植し、塩化カルシウム溶液と接触させることによって、瞬時に安定化可能な基材である。これらの即時に安定性の獲得が可能である点、また構造適合性が高い点は UPAL gel の最大の利点であり、臨床における軟骨修復治療においても、ハンドリングしやすく、有用なマテリアルであると考えられる。

我々は先行研究で既に、このマテリアルが充填された骨軟骨欠損部に骨髄由来の細胞が進入できることを確認している [12]。そのため、今回、骨髄刺激法によって導入されたより多くの細胞が、このマテリアルを足場として効率的に増殖、軟骨分化した結果として、良好な軟骨修復が得られたものと考えている。

一方、このマテリアルは未分化細胞に対する細胞増殖能や軟骨分化誘導能を持つが、それによって、軟骨下骨の修復を阻害するのではないかと危惧した。移植する細胞数が多すぎることで、関節内での瘢痕形成を伴うといった報告 [50] も認められており、それらの悪影響の有無を検討するために、micro-CT を用いて軟骨下骨の修復に関する評価を行なった。結果としては、術後 16 週の時点でも UPAL gel の併用の有無による軟骨下骨の修復量の違いは認めず、瘢痕形成や異所性の軟骨化なども存在しなかった。BMD に関しても、各実験群間での差はなく、石灰化障害なども認められなかった。なお、修復組織の力学強度は、UPAL gel 併用群でより正常組織に近く、軟骨下骨の修復を阻害することなく、良好な軟骨の修復を達成できたことが原因と考えられた。

今回の研究における修復組織の組織学的スコアは、細胞移植を併用した当科での先行研究による修復組織のスコア[11]よりも僅かに劣っていた。手術手技やモデルの相違点があるので、単純に比較はできないが、その要因として、本研究では高齢の家兎を用いたことが原因として考えられた。先行研究で使用していた未成熟な家兎は、骨軟骨損傷の自己修復能が高いとされているため、本研究ではヒトによるより厳しい環境を模倣するために成熟した高齢の家兎を用いた。本研究の結果から、臨床においてもICRS grade 4のような深い軟骨下骨の損傷と伴うものには、患者様の年齢と損傷部のサイズを考慮して、UPAL gelの移植だけでなく、細胞移植の併用などを慎重に検討すべきである。

本研究の限界として、家兎のモデルを用いていること、またUPAL gelの体内代謝経路が解明されていないことが挙げられる。前者に関しては、臨床使用に向けて、より大きな動物を用いてこの手技の有用性を確認する必要がある。後者に関しては、先行研究で既に術後4週の時点で動物の膝関節に移植したUPAL gelが消失することを報告している[11]が、今後、より詳細な解明が求められる。

本研究では、家兎の骨軟骨欠損モデルにおいて、骨髄刺激法をUPAL gelでaugmentationすることで、骨髄刺激法単独群と比較し、良好な軟骨修復が得られた。骨髄刺激法によって導入されたよく多くの細胞が、UPAL gelを足場として効率的に細胞増殖、軟骨分化でき、結果として良好なコラーゲン配向性をもった軟骨組織で修復されたと考えられた。無細胞移植で1期的に可能な本手技は、骨髄刺激法の簡便さとコストパフォーマンスの高さを維持したまま、より良好な結果をもたらす可能性がある。

この結果を踏まえ、本手術手技の臨床応用に向けて、より大きな動物（ビーグル犬）を用いてこの手術手技の有効性を検討することとした。

第二章

ビーグル犬の骨軟骨欠損モデルに対する、骨髄刺激法を UPAL gel で augmentation した治療法の有効性の検討

緒言

関節軟骨は自己修復能が乏しく[4]、その損傷は治療困難の病態であるため、損傷部のサイズや患者背景によって、適切な手術手技を選択する必要がある。比較的小さな欠損（< 2 cm^2）に対しては骨髄刺激法が有用である[18]。しかし、本来の硝子軟骨とは異なり線維軟骨による修復であり、長期的にみると劣化してしまう[22,24,25]。その原因としては、損傷部局所に充分量の細胞が導入されないこと、その局所が必ずしも分化に適した条件ではないことなどが挙げられている[25]。その欠点を補う治療として、自家培養軟骨細胞移植法（Autologous chondrocyte implantation、以下 ACI）が行われている[9,10]。しかし、二期的な治療であり、侵襲が大きいため、比較的大きなサイズ（4 cm^2<）に対して行われている[51]。その中間のサイズ（2-4 cm^2）に関しては、細胞治療、無細胞治療、骨軟骨柱移植で意見の分かれるところである。どの手技にも一長一短があるが、その有効性に関しては一定の見解が得られていないため[5,6,8,9]、可能な限り低侵襲な手技による治療が期待される。

第一章に記載したように、我々は、家兎の骨軟骨欠損モデルにおいて、軟骨損傷に対する低侵襲な治療法の代表として挙げられる骨髄刺激法と UPAL gel の移植を併用することで、良好な軟骨修復が得られることを証明した。この手術手技は、従来比較的小さなサイズものに限られていた骨髄刺激法の手術適応を拡大しうるものと考えた。そこで本研究では、より大動物においても本手術手技は軟骨修復を促進するとの仮説を立てた。本手技の臨床応用へ向けたトランスレーショナルリサーチと位置づけ、ビーグル犬の骨軟骨欠損モデルを用いて、その有効性を検討したので、以下に報告する。

実験方法

高純度アルギン酸ゲルの準備

本研究では、分子量 1700 kDa の高純度アルギン酸ゲル（Sea Matrix® ; Mochida Pharmaceutical Co. Ltd., Tokyo, Japan）（0.102g／1 バイアル）を生理食塩水 4.998 cc で溶解し、約 1 時間冷所で撹拌した。溶液が均一な状態となったことを確認し、2.0 %のアルギン酸溶液として滅菌状態で準備した。

ビーグル犬における関節軟骨損傷モデルの作成

本試験は「動物実験承認規定」に従った。

計 27 頭のビーグル犬に対し、全身麻酔下に 4 cm 程度の皮膚切開で、内側傍膝蓋骨アプローチを用い、両膝の膝蓋骨滑車部を明らかにした。先行研究 [13,52,53] で用いられているように 1 膝につき 2 個の骨軟骨欠損を作成した（Figure 13A）。欠損作成位置を一定化するため、顆間部からの距離を計測し、10 mm の間隔で直径 5 mm、深さ 2 mm の円柱状の骨軟骨欠損を電動ドリルで作成した。深さに関しては、常に一定となるようにオリジナルのドリルスリーブを使用した。作成した計 108 個の骨軟骨欠損を、骨軟骨欠損のみで追加治療なしの control 群（Figure 13B）、骨髄刺激法としてドリリングを追加した Drilling 群（Figure 13C）、骨髄刺激法後の欠損部へ UPAL gel を充填した combined 群（Figure 13D）の 3 群にランダムに分けた。骨髄刺激法としては、直径 1.0 mm のドリルを用い、作成した骨軟骨欠損から軟骨下骨を貫くように深さ 3 mm のドリリングを行なった。combined 群においては、滅菌状態で準備したアルギン酸溶液を欠損部に充填し、そこへ約 5 cc の塩化カルシウム溶液と接触させることによって、ゲル化させた。ゲル化後の移植部には脱転を防止するための追加の縫合などは行っていない。溶液は高粘度のため欠損部から流れ出ることは無く、またゲル化後には、安定性の確認のために、手術のために展開している創部を仮縫合した状態に戻し、膝の伸展と屈曲を 10 回繰り返し、このマテリアルが脱転していないことを確認した。その後、関節内を生理食塩水で充分に洗浄し、関節包と皮膚に対し各々縫合を行ない、手術を終了した。術後 2 時間程度で、麻酔覚醒を確認し、その後はケージ内で自由運動を許可した。術後 27 週の時点で、安楽死とし、第三者によって、コード化されたサンプルに対し、肉眼的、組織学的評価、力学試験、micro-CT による軟骨下骨の修復の評価を行なった。

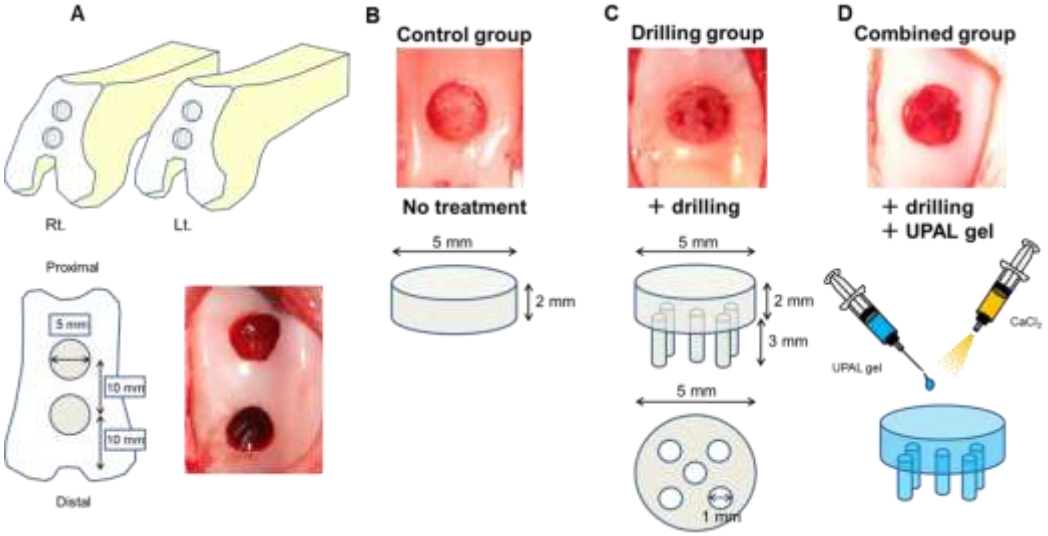

Figure 13. ビーグル犬に対する骨軟骨欠損作成と手術手技。両膝蓋骨滑車部に 2 つずつの骨軟骨欠損を作成（A）。骨軟骨欠損のみで治療なしの control 群（B）、欠損部へ drilling のみを施行した drilling 群（C）、drilling 後の欠損部へ UPAL gel を充填した combined 群（D）。

肉眼的・組織学的評価の方法

術後 27 週の時点で安楽死させ、膝蓋骨滑車部を露出し、肉眼的評価を行なった。また、組織学的評価も併せて行なった。コラーゲンの配向性の評価のために偏光顕微鏡を用いた組織切片の観察も行なった。

Micro-CT を用いた軟骨下骨の修復に関する評価方法

手術時に骨軟骨欠損として削った軟骨下骨の修復の程度を評価するために、術後 27 週の時点で、micro-CT（R_mCT2; Rigaku, Tokyo, Japan）を用いて、骨軟骨欠損作成部位を撮影し、修復に関する評価を行なった。

修復組織の力学特性の測定方法

当科で先行研究 [11,12] においても使用している力学試験機（AGS-H; Shimazu, Kyoto, Japan）を用い、術後 27 週の修復組織に対する押し込み試験を行なった。

統計分析

全てのデータは平均値±標準誤差（standard error of the mean、以下 SEM）をもって表記した。全てのデータは Bartlett の方法で等分散性を確認し、連続変数は分散分析(analysis of valiance: ANOVA)とそれに続く Tukey-Kramer の多重比較検定で有意差の検定を行なった。判定は p 値＜0.05 で有意差ありとした。全ての統計解析は統計解析ソフト JMP Pro 11.0 （SAS Institute, Cary, NC）を用いて行なった。

実 験 結 果

肉眼的評価の結果

術後 27 週の時点において、手術部位の術後感染を疑うような発赤や腫脹、関節液の異常貯留は認めなかった。

control 群では部分的に、drilling 群では大部分が不透明な組織によって、覆われていた（Figure 14A, B）。一方、combined 群のものは充分量の半透明な組織によって覆われていた（Figure 14C）。combined 群の肉眼的スコアは、control 群のものよりも有意に優れていた。

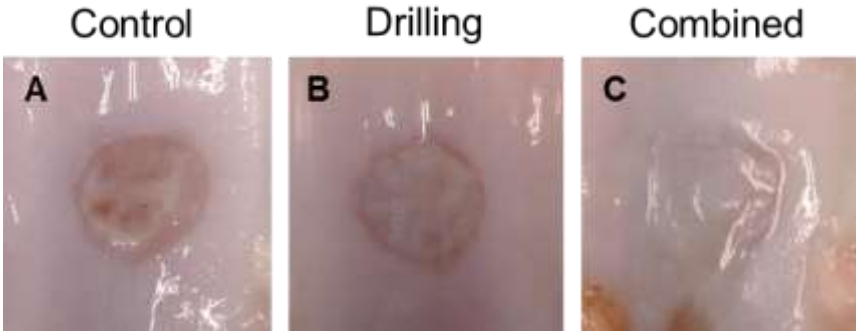

Figure 14. 術後 27 週（A-C）における各群の肉眼的所見

組織学的評価の結果

術後 27 週、control 群の欠損部は陥凹が目立ち、修復組織は線維性組織から成っていた（Figure 15A, D）。drilling 群においても、おもに線維性組織で覆われていた（Figure 15B, E）。一方、combined 群の修復組織は豊富な GAG や 2 型コラーゲンを含む基質に囲まれた硝子様軟骨細胞から成っていた（Figure 15C, F）。組織学的スコアでは、combined 群のものは、control 群や drilling 群のものよりも有意に優れていた。

また、control 群や drilling 群においては、コラーゲンの配向性が不規則であったり、全層で水平方向であったが、combined 群においては、正常軟骨に認められるような深層の垂直方向の配列が再現されていた（Figure 16）。

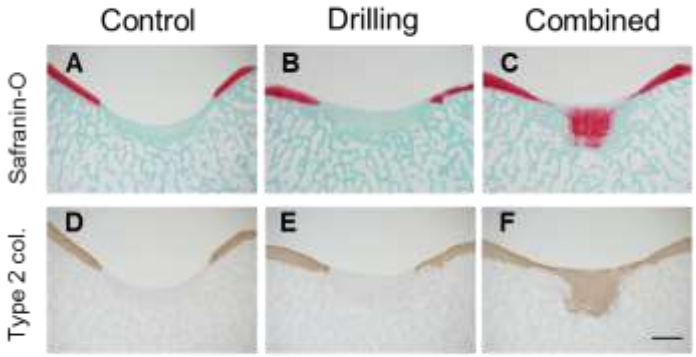

Figure 15. 術後 27 週の各群の組織学的所見。Saf-O（A-I）、2 型コラーゲン（D-F）。Scale bar: 1 mm

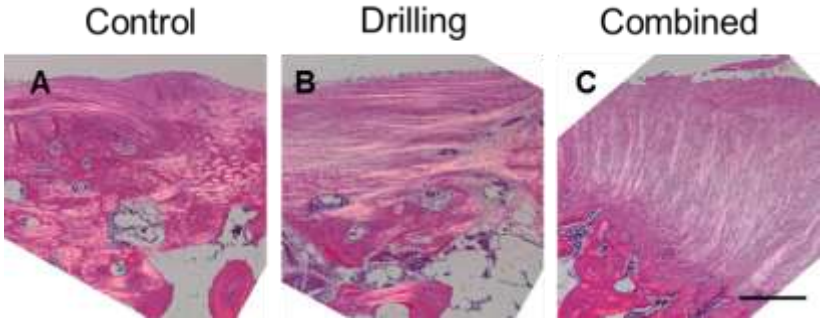

Figure 16. 各群の偏光顕微鏡によって観察した HE 染色切片の所見（A-C）。Scale bar: 250 μm

軟骨下骨の修復に関して

正常組織と比較して、特に欠損の中央部における軟骨下骨の修復の不十分さは各群に共通しており（Figure 17A-D）、どの実験群においても軟骨下骨の量は、正常組織における同部位の軟骨下骨の量と比較すると、有意に少なかった。なお、実験群間での修復量に有意差は認められなかった。

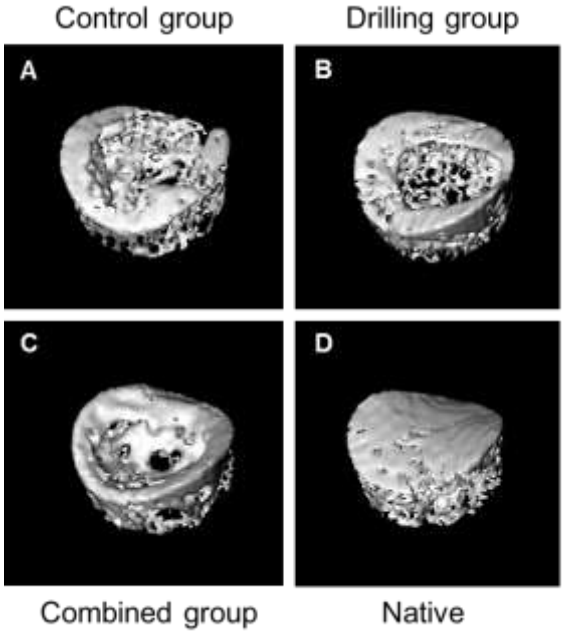

Figure 17. micro-CT による軟骨下骨の修復の評価結果。術後 27 週の各群と正常個体の同部位の 3D-CT 画像（A-D）を示す。

力学特性の計測結果

術後 27 週のサンプルと正常組織の同部位の力学特性を計測するため、押し込み試験を行い、剛性値を算出した。結果、全ての実験群において、正常組織の剛性値よりも有意に劣っていた。実験群間では combined 群の剛性値は、drilling 群のものよりも有意に優れていた。

考 察

第一章における家兎の骨軟骨欠損モデルにおいて、骨髄刺激法と UPAL gel の移植を併用することで、良好な軟骨修復が得られることを証明した。今回のビーグル犬のモデルにおいても、骨髄刺激法単独群と比較し、肉眼的、組織学的、また力学的にも良好な軟骨修復が得られることを証明した。このことから、より大動物においても、本手技は有効であり、臨床応用に向けたトランスレーショナルリサーチとして意義のあるものであると考えられる。

UPAL gel を併用した群では、肉眼的に透明性の高い軟骨で修復され、またその組織は厚みのある平滑な硝子様軟骨から成っていた。このことは、骨髄刺激法によって導入されたより多くの細胞が、UPAL gel を足場として局所で効率的に細胞増殖、軟骨分化可能であったことによるものと考えられる。コラーゲンの配向性に関して、比較的大きな軟骨欠損に対しても有効とされる ACI による修復組織は、その配向性の再現が不完全であったり [54,55]、力学的にも正常軟骨に劣るとの報告が散見される [56]。ACI は培養した軟骨細胞を一塊にして局所へ移植するため、その組織は単一で、配向性の再現という点では不利である可能性が考えらえる。一方、今回のわれわれの手技のような、自身の骨髄から上がってきた未分化な細胞を局所で軟骨分化させていくといった治療法は、配向性の再現という点では有利であると考えられる。コラーゲンの配向性は力学強度の維持に重要であることが知られている [57]。今回、軟骨下骨の修復に関しては、どの実験群においても差は無かったが、力学特性は UPAL gel 併用群で優れており、良好な配向性をもった軟骨が、力学特性の向上に寄与したものと考えられる。Lee ら [52] は、ビーグル犬のモデルで培養した軟骨細胞を軟骨欠損部に移植し、治療効果を評価しているが、その研究では、修復組織の Saf-O 陽性面積の割合は修復組織全体の約 42%であり、剛性値が正常の約 1/6 であった。一方、本研究では、Saf-O 陽性面積の割合は約 29%であったが、剛性値は正常の約 51%であった。実験の詳細な条件などが異なるため、一概には比較できないが、このことからも良好なコラーゲンの配向性の再現とそれに基づく優れた力学特性の獲得という点で、本手技の有用性が示唆された。

本研究では、どの実験群においても軟骨下骨の修復の修復が不完全であった。軟骨下骨の修復は力学強度の維持にも重要であり [58-60]、過去の報告では、細胞移植を併用することで、良好な軟骨下骨の修復が得られることが報告されている[34, 35]。今回、骨髄刺激法によって、導入された細胞は増加したため、有意差は無いものの control 群に比較し、drilling 群でより多くの軟骨下骨の修復が認められた。一方、UPAL gel は軟骨分化を促進するが、軟骨の肥大化を抑制する傾向があるため [11]、UPAL gel を併用した combined 群では、drilling によって導入されたより多くの細胞が、軟骨下骨の修復よりも軟骨として、局所の修復に寄与したものと考えられる。そのため、drilling 群よりも

combined 群において、硝子様軟骨が多いが、軟骨下骨の修復量が少ない傾向を示したものと推察される。そのため、臨床においては、軟骨下骨の損傷が深部に及ぶ場合、無細胞移植治療の限界も考慮し、細胞移植や骨移植、ケモカインの併用などを検討する必要がある。

本研究の限界としては、倫理的な問題もあり、術後 27 週の 1 時点でしか評価を行なっていないことが挙げられる。修復組織の経時的な変化や長期的な予後を評価するためには、複数の観察点を設けることが望ましい。また、今回のモデルは、部分荷重部である膝蓋骨の滑車部に骨軟骨欠損を作成しており、臨床で最も多い最荷重部の大腿骨顆部の関節面の損傷モデルとは、荷重条件が異なる。そのため、最荷重部の修復の程度は評価できていない。軟骨や軟骨下骨の修復の程度は損傷部位によって異なる可能性があるため[61,62]、個々の症例ごとに適切な治療法の選択が必要となる。

本研究では、ビーグル犬の大きな骨軟骨欠損に対して、骨髄刺激法に UPAL gel 移植を併用することで軟骨修復は促進された。より大動物を使用し、本手技の有効性を確認でき、臨床応用へ向けたトランスレーショナルリサーチとして重要な意義をもつものと考えられる。UPAL gel による無細胞軟骨再生治療の臨床応用において、骨髄刺激法と併用することで、従来、比較的小さな欠損に用いられている骨髄刺激法の軟骨欠損サイズの適応拡大が可能になると考えられた。

総括および結論

- 家兎の骨軟骨欠損モデルにおいて、骨髄刺激法と UPAL gel 移植を併用することによって、骨髄刺激法単独群よりも、肉眼的、組織学的に良好な軟骨修復が得られた。また、力学特性の点からもより正常に近い傾向を認めた。

- 骨髄刺激法によって導入されたより多くの細胞が、優れた軟骨分化誘導能をもつ UPAL gel を足場として局所で軟骨分化したことで、良好な軟骨修復が得られたものと考えられた。

- より大動物であるビーグル犬の骨軟骨欠損モデルを用いた研究においても、本手技は骨髄刺激法単独群よりも、肉眼的、組織学的、また力学的に良好な軟骨修復が得られた。

- 本研究の結果は、臨床応用へ向けたトランスレーショナルリサーチとして重要な意義をもつものである。

本手技は、1 期的に可能な骨髄刺激法の低侵襲さを生かしたまま、その効果を修飾しうるものであり、従来から修復困難とされている軟骨損傷に対する治療成績の向上が期待できる。また、従来小さなサイズのものに限られていた骨髄刺激法の治療適応を拡大することができるものと考えられる。今後は、UPAL gel の安全性と有効性をヒトにおける臨床研究で証明していく必要があり、将来的には、さらに低侵襲な関節鏡下で可能な手術手技となるよう、さらなる手技の向上と研究が必要になる。

謝辞

本論文は、筆者が北海道大学大学院医学研究科 医学専攻 機能再生医学講座 整形外科学分野博士課程在学中に行った研究をまとめたものです。本研究に関して終始ご指導ご鞭撻を頂きました整形外科学分野教授 岩崎倫政先生、名誉教授 三浪明男先生に心より感謝いたします。

本研究を行うにあたり、高純度アルギン酸ゲルのご提供並びに使用に関するご助言を頂きました持田製薬株式会社の清水賢様をはじめ、多くの職員の方々に深い感謝の意を表します。また、力学試験に関してご指導いただいた北海道大学大学院工学院　人間機械システムデザイン専攻　教授　但野茂先生、准教授　東藤正浩先生に深く御礼申し上げます。

これまでの研究課程において数々のご指導を賜りました北海道大学医学部機能再生医学講座整形外科学分野講師の小野寺智洋先生をはじめ、整形外科学分野の諸先生方、研究にご助力頂きました皆様に心よりの感謝を申し上げます。

引用文献

1 Hjelle, K., Solheim, E., Strand, T., Muri, R. & Brittberg, M. Articular cartilage defects in 1,000 knee arthroscopies. *Arthroscopy* **18**, 730-734 (2002).

2 Widuchowski, W., Widuchowski, J. & Trzaska, T. Articular cartilage defects: study of 25,124 knee arthroscopies. *Knee* **14**, 177-182 (2007).

3 Aroen, A., Loken, S., Heir, S., Alvik, E., Ekeland, A., Granlund, O. G. & Engebretsen, L. Articular cartilage lesions in 993 consecutive knee arthroscopies. *Am. J. Sports Med.* **32**, 211-215 (2004).

4 Hunter, W. Of the structure and diseases of articulating cartilages, by William Hunter, surgeon. *Philosophical Transactions* **42**, 514-521 (1742).

5 Pridie, K. H. A method of resurfacing osteoarthritis knee joints. *J. Bone Joint Surg. Br.* **41**, 618-619 (1959).

6 Steadman, J. R., Rodkey, W. G., Briggs, K. K. & Rodrigo, J. J. [The microfracture technic in the management of complete cartilage defects in the knee joint]. *Orthopade* **28**, 26-32 (1999).

7 Hangody, L. & Fules, P. Autologous osteochondral mosaicplasty for the treatment of full-thickness defects of weight-bearing joints: ten years of experimental and clinical experience. *J. Bone Joint Surg. Am.* **85-A Suppl 2**, 25-32 (2003).

8 Matsusue, Y., Yamamuro, T. & Hama, H. Arthroscopic multiple osteochondral transplantation to the chondral defect in the knee associated with anterior cruciate ligament disruption. *Arthroscopy* **9**, 318-321 (1993).

9 Brittberg, M., Lindahl, A., Nilsson, A., Ohlsson, C., Isaksson, O. & Peterson, L. Treatment of deep cartilage defects in the knee with autologous chondrocyte transplantation. *N. Engl. J. Med.* **331**, 889-895 (1994).

10 Ochi, M., Uchio, Y., Kawasaki, K., Wakitani, S. & Iwasa, J. Transplantation of cartilage-like tissue made by tissue engineering in the treatment of cartilage defects of the knee. *J. Bone Joint Surg. Br.* **84**, 571-578 (2002).

11 Igarashi, T., Iwasaki, N., Kasahara, Y. & Minami, A. A cellular implantation system using an injectable ultra-purified alginate gel for repair of osteochondral defects in a rabbit model. *J. Biomed. Mater. Res. A* **94**, 844-855 (2010).

12 Sukegawa, A., Iwasaki, N., Kasahara, Y., Onodera, T., Igarashi, T. & Minami, A. Repair of rabbit osteochondral defects by an acellular technique with an ultrapurified alginate gel containing stromal cell-derived factor-1. *Tissue Eng. Part A* **18**, 934-945 (2012).

13 Igarashi, T., Iwasaki, N., Kawamura, D., Kasahara, Y., Tsukuda, Y., Ohzawa, N., Ito, M., Izumisawa, Y. & Minami, A. Repair of articular cartilage defects with a novel injectable in situ forming material in a canine model. *J. Biomed. Mater. Res. A* **100**, 180-187 (2012).

14 Igarashi, T., Iwasaki, N., Kawamura, D., Tsukuda, Y., Kasahara, Y., Todoh, M., Tadano, S. & Minami, A. Therapeutic effects of intra-articular administration of ultra-purified low endotoxin alginate on the progression of experimental osteoarthritis in rabbits. *cartilage* **3**, 70-78 (2012).

15 Tsukuda, Y., Onodera, T., Ito, M., Izumisawa, Y., Kasahara, Y., Igarashi, T., Ohzawa, N., Todoh, M., Tadano, S. & Iwasaki, N. Therapeutic effects of intra-articular ultra-purified low endotoxin alginate administration on an experimental canine osteoarthritis model. *J. Biomed. Mater. Res. A* (2015).

16 Guo, J. F., Jourdian, G. W. & MacCallum, D. K. Culture and growth characteristics of chondrocytes encapsulated in alginate beads. *Connect. Tissue Res.* **19**, 277-297 (1989).

17 Paige, K. T., Cima, L. G., Yaremchuk, M. J., Schloo, B. L., Vacanti, J. P. & Vacanti, C. A. De novo cartilage generation using calcium alginate-chondrocyte constructs. *Plast. Reconstr. Surg.* **97**, 168-178; discussion 179-180 (1996).

18 Mandelbaum, B. R., Browne, J. E., Fu, F., Micheli, L., Mosely, J. B., Jr., Erggelet, C., Minas, T. & Peterson, L. Articular cartilage lesions of the knee. *Am. J. Sports Med.* **26**, 853-861 (1998).

19 Gobbi, A., Nunag, P. & Malinowski, K. Treatment of full thickness chondral lesions of the knee with microfracture in a group of athletes. *Knee Surg. Sports Traumatol. Arthrosc.* **13**, 213-221 (2005).

20 Mithoefer, K., Williams, R. J., 3rd, Warren, R. F., Wickiewicz, T. L. & Marx, R. G. High-impact athletics after knee articular cartilage repair: a prospective evaluation of the microfracture technique. *Am. J. Sports Med.* **34**, 1413-1418 (2006).

21 Goyal, D., Keyhani, S., Lee, E. H. & Hui, J. H. Evidence-Based Status of Microfracture Technique: A Systematic Review of Level I and II Studies. *Arthroscopy* **29**, 1579-1588 (2013).

22 Mitchell, N. & Shepard, N. The resurfacing of adult rabbit articular cartilage by multiple perforations through the subchondral bone. *J. Bone Joint Surg. Am.* **58**, 230-233 (1976).

23 Shapiro, F., Koide, S. & Glimcher, M. J. Cell origin and differentiation in the repair of full-thickness defects of articular cartilage. *J. Bone Joint Surg. Am.* **75**, 532-553 (1993).

24 Buckwalter, J. A. Articular cartilage injuries. *Clin. Orthop. Relat. Res.*, 21-37 (2002).

25 Dorotka, R., Bindreiter, U., Macfelda, K., Windberger, U. & Nehrer, S. Marrow

stimulation and chondrocyte transplantation using a collagen matrix for cartilage repair. *Osteoarthritis Cartilage* **13**, 655-664 (2005).

26 Hiraki, Y., Shukunami, C., Iyama, K. & Mizuta, H. Differentiation of chondrogenic precursor cells during the regeneration of articular cartilage. *Osteoarthritis Cartilage* **9 Suppl A**, S102-108 (2001).

27 Wei, X. & Messner, K. Maturation-dependent durability of spontaneous cartilage repair in rabbit knee joint. *J. Biomed. Mater. Res.* **46**, 539-548 (1999).

28 Wei, X., Gao, J. & Messner, K. Maturation-dependent repair of untreated osteochondral defects in the rabbit knee joint. *J. Biomed. Mater. Res.* **34**, 63-72 (1997).

29 Poole, R., Blake, S., Buschmann, M., Goldring, S., Laverty, S., Lockwood, S., Matyas, J., McDougall, J., Pritzker, K., Rudolphi, K., van den Berg, W. & Yaksh, T. Recommendations for the use of preclinical models in the study and treatment of osteoarthritis. *Osteoarthritis Cartilage* **18 Suppl 3**, S10-16 (2010).

30 Hoemann, C. D., Sun, J., McKee, M. D., Chevrier, A., Rossomacha, E., Rivard, G. E., Hurtig, M. & Buschmann, M. D. Chitosan-glycerol phosphate/blood implants elicit hyaline cartilage repair integrated with porous subchondral bone in microdrilled rabbit defects. *Osteoarthritis Cartilage* **15**, 78-89 (2007).

31 Frisbie, D. D., Morisset, S., Ho, C. P., Rodkey, W. G., Steadman, J. R. & McIlwraith, C. W. Effects of calcified cartilage on healing of chondral defects treated with microfracture in horses. *Am. J. Sports Med.* **34**, 1824-1831 (2006).

32 Niederauer, G. G., Slivka, M. A., Leatherbury, N. C., Korvick, D. L., Harroff, H. H., Ehler, W. C., Dunn, C. J. & Kieswetter, K. Evaluation of multiphase implants for repair of focal osteochondral defects in goats. *Biomaterials* **21**, 2561-2574 (2000).

33 Moojen, D. J., Saris, D. B., Auw Yang, K. G., Dhert, W. J. & Verbout, A. J. The correlation and reproducibility of histological scoring systems in cartilage repair. *Tissue Eng.* **8**, 627-634 (2002).

34 O'Driscoll, S. W., Keeley, F. W. & Salter, R. B. Durability of regenerated articular cartilage produced by free autogenous periosteal grafts in major full-thickness defects in joint surfaces under the influence of continuous passive motion. A follow-up report at one year. *J. Bone Joint Surg. Am.* **70**, 595-606 (1988).

35 Mohan, N., Dormer, N. H., Caldwell, K. L., Key, V. H., Berkland, C. J. & Detamore, M. S. Continuous gradients of material composition and growth factors for effective regeneration of the osteochondral interface. *Tissue Eng. Part A* **17**, 2845-2855 (2011).

36 Rieppo, J., Toyras, J., Nieminen, M. T., Kovanen, V., Hyttinen, M. M., Korhonen, R. K., Jurvelin, J. S. & Helminen, H. J. Structure-function relationships in enzymatically

modified articular cartilage. *Cells Tissues Organs* **175**, 121-132 (2003).

37 Hoemann, C., Kandel, R., Roberts, S., Saris, D. B., Creemers, L., Mainil-Varlet, P., Méthot, S., Hollander, A. P. & Buschmann, M. D. International Cartilage Repair Society (ICRS) recommended guidelines for histological endpoints for cartilage repair studies in animal models and clinical trials. *Cartilage* **2**, 153-172 (2011).

38 Changoor, A., Tran-Khanh, N., Methot, S., Garon, M., Hurtig, M. B., Shive, M. S. & Buschmann, M. D. A polarized light microscopy method for accurate and reliable grading of collagen organization in cartilage repair. *Osteoarthritis Cartilage* **19**, 126-135 (2011).

39 Chen, H., Chevrier, A., Hoemann, C. D., Sun, J., Picard, G. & Buschmann, M. D. Bone marrow stimulation of the medial femoral condyle produces inferior cartilage and bone repair compared to the trochlea in a rabbit surgical model. *J. Orthop. Res.* (2013).

40 Schwinté, P., Keller, L., Eap, S., Mainard, D. & Benkirane-Jessel, N. Osteoarticular Regenerative Nanomedicine: Advances and Drawbacks in Articular Cartilage Regeneration Implants. *Austin .J Nanomed. Nanotechnol* **2**, 1025 (2014).

41 Mansfield, J. C., Winlove, C. P., Moger, J. & Matcher, S. J. Collagen fiber arrangement in normal and diseased cartilage studied by polarization sensitive nonlinear microscopy. *J. Biomed. Opt.* **13**, 044020 (2008).

42 Anders, S., Volz, M., Frick, H. & Gellissen, J. A Randomized, Controlled Trial Comparing Autologous Matrix-Induced Chondrogenesis (AMIC(R)) to Microfracture: Analysis of 1- and 2-Year Follow-Up Data of 2 Centers. *Open Orthop. J.* **7**, 133-143 (2013).

43 Behrens, P. Matrixgekoppelte Mikrofrakturierung. *Arthroskopie* **18**, 193-197 (2005).

44 Siclari, A., Mascaro, G., Gentili, C., Kaps, C., Cancedda, R. & Boux, E. Cartilage repair in the knee with subchondral drilling augmented with a platelet-rich plasma-immersed polymer-based implant. *Knee Surg. Sports Traumatol. Arthrosc.* **22**, 1225-1234 (2013).

45 Efe, T., Theisen, C., Fuchs-Winkelmann, S., Stein, T., Getgood, A., Rominger, M. B., Paletta, J. R. & Schofer, M. D. Cell-free collagen type I matrix for repair of cartilage defects-clinical and magnetic resonance imaging results. *Knee Surg. Sports Traumatol. Arthrosc.* **20**, 1915-1922 (2012).

46 Stanish, W. D., McCormack, R., Forriol, F., Mohtadi, N., Pelet, S., Desnoyers, J., Restrepo, A. & Shive, M. S. Novel scaffold-based BST-CarGel treatment results in superior cartilage repair compared with microfracture in a randomized controlled trial. *J. Bone Joint Surg. Am.* **95**, 1640-1650 (2013).

47 van Susante, J. L., Buma, P., Schuman, L., Homminga, G. N., van den Berg, W. B. &

Veth, R. P. Resurfacing potential of heterologous chondrocytes suspended in fibrin glue in large full-thickness defects of femoral articular cartilage: an experimental study in the goat. *Biomaterials* **20**, 1167-1175 (1999).

48 Shao, X. X., Hutmacher, D. W., Ho, S. T., Goh, J. C. & Lee, E. H. Evaluation of a hybrid scaffold/cell construct in repair of high-load-bearing osteochondral defects in rabbits. *Biomaterials* **27**, 1071-1080 (2006).

49 Breinan, H. A., Minas, T., Hsu, H. P., Nehrer, S., Sledge, C. B. & Spector, M. Effect of cultured autologous chondrocytes on repair of chondral defects in a canine model. *J. Bone Joint Surg. Am.* **79**, 1439-1451 (1997).

50 Agung, M., Ochi, M., Yanada, S., Adachi, N., Izuta, Y., Yamasaki, T. & Toda, K. Mobilization of bone marrow-derived mesenchymal stem cells into the injured tissues after intraarticular injection and their contribution to tissue regeneration. *Knee Surg. Sports Traumatol. Arthrosc.* **14**, 1307-1314 (2006).

51 Peterson, L., Minas, T., Brittberg, M., Nilsson, A., Sjogren-Jansson, E. & Lindahl, A. Two- to 9-year outcome after autologous chondrocyte transplantation of the knee. *Clin. Orthop. Relat. Res.*, 212-234 (2000).

52 Lee, C. R., Grodzinsky, A. J., Hsu, H. P. & Spector, M. Effects of a cultured autologous chondrocyte-seeded type II collagen scaffold on the healing of a chondral defect in a canine model. *J. Orthop. Res.* **21**, 272-281 (2003).

53 Nehrer, S., Breinan, H. A., Ramappa, A., Hsu, H. P., Minas, T., Shortkroff, S., Sledge, C. B., Yannas, I. V. & Spector, M. Chondrocyte-seeded collagen matrices implanted in a chondral defect in a canine model. *Biomaterials* **19**, 2313-2328 (1998).

54 Kurkijarvi, J. E., Mattila, L., Ojala, R. O., Vasara, A. I., Jurvelin, J. S., Kiviranta, I. & Nieminen, M. T. Evaluation of cartilage repair in the distal femur after autologous chondrocyte transplantation using T2 relaxation time and dGEMRIC. *Osteoarthritis Cartilage* **15**, 372-378 (2007).

55 Pachowsky, M. L., Trattnig, S., Wondrasch, B., Apprich, S., Marlovits, S., Mauerer, A., Welsch, G. H. & Blanke, M. In vivo evaluation of biomechanical properties in the patellofemoral joint after matrix-associated autologous chondrocyte transplantation by means of quantitative T2 MRI. *Knee Surg. Sports Traumatol. Arthrosc.* **22**, 1360-1369 (2014).

56 Jones, C., Willers, C., Keogh, A., Smolinski, D., Fick, D., Yates, P., Kirk, T. & Zheng, M. Matrix‐induced autologous chondrocyte implantation in sheep: objective assessments including confocal arthroscopy. *J. Orthop. Res.* **26**, 292-303 (2008).

57 Julkunen, P., Harjula, T., Iivarinen, J., Marjanen, J., Seppanen, K., Narhi, T., Arokoski, J.,

Lammi, M. J., Brama, P. A., Jurvelin, J. S. & Helminen, H. J. Biomechanical, biochemical and structural correlations in immature and mature rabbit articular cartilage. *Osteoarthritis Cartilage* **17**, 1628-1638 (2009).

58 Chen, H., Chevrier, A., Hoemann, C. D., Sun, J., Ouyang, W. & Buschmann, M. D. Characterization of subchondral bone repair for marrow-stimulated chondral defects and its relationship to articular cartilage resurfacing. *Am. J. Sports Med.* **39**, 1731-1740 (2011).

59 Gomoll, A. H., Madry, H., Knutsen, G., van Dijk, N., Seil, R., Brittberg, M. & Kon, E. The subchondral bone in articular cartilage repair: current problems in the surgical management. *Knee Surg. Sports Traumatol. Arthrosc.* **18**, 434-447 (2010).

60 Iwasaki, N., Kato, H., Ishikawa, J., Masuko, T., Funakoshi, T. & Minami, A. Autologous osteochondral mosaicplasty for osteochondritis dissecans of the elbow in teenage athletes: surgical technique. *J. Bone Joint Surg. Am.* **92 Suppl 1 Pt 2**, 208-216 (2010).

61 Case, N. D., Duty, A. O., Ratcliffe, A., Muller, R. & Guldberg, R. E. Bone formation on tissue-engineered cartilage constructs in vivo: effects of chondrocyte viability and mechanical loading. *Tissue Eng.* **9**, 587-596 (2003).

62 Harada, Y., Tomita, N., Nakajima, M., Ikeuchi, K. & Wakitani, S. Effect of low loading and joint immobilization for spontaneous repair of osteochondral defect in the knees of weightless (tail suspension) rats. *J. Orthop. Sci.* **10**, 508-514 (2005).