HOKKAIDO UNIVERSITY

Title	高純度硬化性ゲルによる無細胞移植椎間板組織自然再生誘導法の検討
Author(s)	辻本, 武尊
Citation	北海道大学. 博士(医学) 甲第13013号
Issue Date	2018-03-22
DOI	10.14943/doctoral.k13013
Doc URL	http://hdl.handle.net/2115/75087
Type	theses (doctoral)
Note	配架番号：2392
File Information	Takeru_Tsujimoto.pdf

Instructions for use

Hokkaido University Collection of Scholarly and Academic Papers : HUSCAP

学位論文

高純度硬化性ゲルによる無細胞移植椎間板組織自然再生誘導法の検討

(An acellular bioresorbable ultra-purified alginate gel promotes intervertebral disc regeneration via nucleus pulposus progenitor cells)

2018 年 3 月

北海道大学

辻本　武尊
Takeru Tsujimoto

学位論文

高純度硬化性ゲルによる無細胞移植椎間板組織自然再生誘導法の検討

(An acellular bioresorbable ultra-purified alginate gel promotes intervertebral disc regeneration via nucleus pulposus progenitor cells)

2018 年 3 月

北海道大学

目　　次

発表論文目録および学会発表目録　・・・・・・・・・・・・・・1 頁

緒言　・・・・・・・・・・・・・・3 頁

略語表　・・・・・・・・・・・・・・4 頁

実験方法　・・・・・・・・・・・・・・5 頁

実験結果　・・・・・・・・・・・・・・14 頁

考察　・・・・・・・・・・・・・・34 頁

総括および結論　・・・・・・・・・・・・・・38 頁

謝辞　・・・・・・・・・・・・・・39 頁

引用文献　・・・・・・・・・・・・・・40 頁

発表論文目録および学会発表目録

本研究の一部は以下の論文に投稿中である.

Takeru Tsujimoto, Hideki Sudo, Masahiro Todoh, Katsuhisa Yamada, Koji Iwasaki, Takashi Ohnishi, Naoki Hirohama, Takayuki Nonoyama, Daisuke Ukeba, Katsuro Ura, Norimasa Iwasaki

An acellular bioresorbable ultra-purified alginate gel promotes intervertebral disc regeneration via nucleus pulposus progenitor cells

Science Translational Medicine (Under Review)

本研究の一部は以下の学会に発表した.

1. Takeru Tsujimoto, Hideki Sudo, Katsuhisa Yamada, Koji Iwasaki, Takashi Ohnishi, Norimasa Iwasaki

   Intervertebral disc regeneration after implantation of an acellular bioresorbable ultra-purified alginate gel

   Orthopaedic Research Society 2017 Annual Meeting in San Diego, California, March 19-23, 2017. (Poster session)

2. 辻本武尊，須藤英毅，岩崎浩司，大西貴士，岩崎倫政

   高純度硬化性ゲルによる無細胞移植椎間板組織自然再生誘導法

   第 46 回日本脊椎脊髄病学会
   平成 29 年 4 月 13 日 16:00～17:45 (ポスター)
   ロイトン札幌

3. 辻本武尊，須藤英毅，岩崎浩司，大西貴士，岩崎倫政

高純度硬化性ゲルによる無細胞移植椎間板組織自然再生誘導法の検討

第 32 回日本整形外科学会基礎学術集会
平成 29 年 10 月 26 日 13:40～14:40 (口演)
沖縄コンベンションセンター

4. 須藤英毅，辻本武尊，東藤正浩，山田勝久，大西貴士，岩崎倫政

椎間板再生治療における組織修復材の開発

第 32 回日本整形外科学会基礎学術集会
平成 29 年 10 月 27 日 13:10～14:50 (シンポジウム)
沖縄コンベンションセンター

緒言

椎間板は体幹を支える脊柱の基本構成要素であるが，その変性により椎間板ヘルニアや脊柱管狭窄症，脊柱変形などの多くの脊柱疾患を惹起する．通常は鎮痛剤投与や手術療法が行われるが，対症療法の域を出ていないのが現状である[1,2]．例えば，椎間板ヘルニアの手術は，脊髄神経を圧迫している脱出髄核を摘出するが，髄核摘出後の椎間板組織は内部が空洞になるため組織再生が進みにくく，椎間板変性を起こしやすい．さらに摘出術後の再発は，術後半年以内に起こることが多く，再発を繰り返す症例では脊椎固定術が必要になることもある[3-5]．こうした背景から，術後の再発を予防し，椎間板変性を抑制/再生する新規治療法の確立が期待されている．

変性した椎間板組織では髄核内の水分含有量及び細胞外マトリックスが減少する[6]．椎間板の抑制/再生治療戦略では，これらを保持することが必要不可欠である[7-10]が，他の多くの組織再生と同様に，椎間板再生でも組織特異的表現型を持った細胞を保持することが非常に困難である[11]. 髄核組織はglycosaminoglycans, proteogricans，type II collagenといった細胞外マトリックスが豊富に存在し，多量の水分を有することで脊柱から伝達される力学負荷を吸収する役割を担っており，細胞密度は極めて低い．さらに，椎間板は無血管野であり周囲からの拡散により栄養状態を維持している特殊な組織であるため，血管を介した間葉系幹細胞の増殖にも適していない[12].

近年，組織工学的手法による椎間板再生医療が試みられており[13-15]，アルギン酸による組織再生能を基盤とした椎間板再生研究が散見される[15-17]. しかしながら，従来の培養用アルギン酸は細胞毒性を有する不純物を多く含有しており，アレルゲンともなるため，実臨床での生体内利用には適さなかった[18]．そこで我々は，毒性を従来の 1 万分の１以下に低減し，組織再生能を有した新規医療用マテリアルとして高純度硬化性アルギン酸ゲル（Ultra-purified alginate gel; UPAL）を開発してきた[19-21].

以上より，今回我々は椎間板内における組織修復環境を最適化し，組織再生が促進されるという仮説のもと, UPAL を使用した椎間板組織自然再生誘導法の効果について検証した．臨床的には，髄核摘出術後の椎間板欠損部に無細胞で本マテリアルのみを充填することで，椎間板再生を可能にすることを目的としている．

略語表

本文中および図中で使用した略語は以下のとおりである.

AF	annulus fibrosus
CAL	commercial-grade alginate gel
DAPI	4’, 6-diamidino-2-phenylindole
DMEM	Dulbecco’s modifiedEagle’s medium
EDTA	ethylenediaminetetraacetic acid
FBS	fetal bovine serum
FITC	fluorescein isothiocyanate
FSU	functional spinal unit
G	gauge
HE	Hematoxylin & Eosin
IVD	intervertebral disc
MRI	magnetic resonance imaging
NP	nucleus pulposus
NS	not significant
PBS	phosphate buffered saline
PI	propidium iodide
ROM	range of motion
UPAL	ultra-purified alginate gel
WST-8	Water soluble Tetrazolium salts-8

実験方法

ヒト髄核細胞三次元培養モデル

本研究は，北海道大学大学院医学研究院医の倫理委員会の承認のもと実施した．北海道大学病院において脊椎前方矯正固定術を行った思春期特発性側弯症患者および家族の同意の元，術中採取した非変性椎間板組織より髄核組織を取り出した．術前に全ての椎間板はMRI を撮像し, 椎間板の変性がない(Pfirrmann grade Ⅰ)ことを確認した[22].

ヒト髄核組織を0.25% Collagenase (Wako, Osaka, Japan) を含むDulbecco's modifiedEagle's medium（DMEM; Sigma-Aldrich, St. Louis, MO, USA) で37°C, 4 時間処理し，髄核細胞を単離した．得られた髄核細胞を1% penicillin/streptomycin, 1.25μg/ml fungizone (Invitrogen, Carlsbad, CA, USA)，10% fetal bovine serum (FBS; Nichirei Bioscience, Tokyo, Japan) を含むDMEMを培養液としてインキュベーター内で37°C，5% CO2の条件下で培養した[9,23].

三次元培養用アルギン酸ゲルとして粘調度の異なる2種類のUPAL（Mochida Pharma. Co. Ltd., Tokyo, Japan）；AL100（粘調度 100-200 mPa/s）及びAL500（粘調度 400-600 mPa/s）(**Figure 1**)と，培養用アルギン酸ゲル(commercial-grade alginate gel; CAL) (Wako, Osaka, Japan)を準備した. すべてのゲルは2%濃度で使用した．2 継代した細胞を分離し，4×10^{6}(cells/ml)の濃度で2％アルギン酸水溶液に懸濁した．アルギン酸水溶液中の細胞を22-gauge (G)の注射針を付けたシリンジから，102ｍMの塩化カルシウム水溶液中に滴下して，直径約2mmのアルギン酸ゲルビーズ内に包埋した．塩化カルシウム溶液中に滴下してから10 分後に出来上がったビーズ（約40,000 細胞/ビーズ）を回収し，0.9%生理食塩水で1 回，培養液で2 回洗浄を行った[24]．ビーズは培養液中で37°C，5% CO2 の環境条件下で28日間培養した.



Figure 1. A）凍結乾燥したUPAL（左）及びUPAL水溶液（右）．**B**）ゲル化したUPAL.

蛍光染色を用いた細胞生存率評価

アルギン酸ゲルビーズに包埋された状態における髄核細胞の生存率を評価するために，calcein-AMとPI (Dojindo, Kumamoto, Japan)を使用した．calcein-AM は生細胞を緑色に，PI は死細胞を赤色に標識する蛍光染色物質である．

通常培養後48時間，7，14，28日後に，アルギン酸ゲルビーズ内に包埋された髄核細胞を5μM のcalcein-AM と1.5μM のPI で30 分間染色した. 染色されたビーズは，PBSで洗浄後にメスで半割してプレパラート上に静置し，共焦点レーザー顕微鏡 (Olympus Fluoview FV300, Tokyo, Japan)を用いて撮像した．各々15 個以上の細胞を含む4 視野の画像を取得し，画像をImage J (National Institutes of Health, MD, USA)で処理し生細胞と死細胞を計測した[23] (n=5).

フローサイトメトリーによる細胞生存率，アポトーシスの評価

通常培養後48時間，7，14，28日後に，アルギン酸ゲルビーズを55μMのクエン酸ナトリウム (Wako)と0.15Mの塩化ナトリウム (Wako)混合溶液に4℃, 20 分間浸した後，遠心分離 (4 ˚C，900rpm，10 分間)して細胞を回収した[24]．細胞はAnnexin V-FITC Apoptosis detection kit II (BD Biosciences, CA, USA)を使用してFITC とPI で標識し，フローサイトメーター (FACS Cant; BD biosciences)を用いて細胞分布を評価した. FITC陽性/PI 陰性を早期アポトーシス, FITC 陽性/PI 陽性を晩期アポトーシス，FITC 陰性/PI陰性細胞を生細胞とし，早期と晩期アポトーシスを併せたものをアポトーシス細胞として算定した[23,25]．得られたフローサイトメトリーのデータはFlow Jo (FlowJo, LLC, OR, USA)を用いて解析した(n=5).

WST-8を用いた細胞増殖能の評価

通常培養後3時間，3，7日後に，アルギン酸ゲルビーズをethylenediaminetetraacetic acid (EDTA) 水溶液に37℃，10分間浸した後，遠心分離 (4 ˚C，900rpm，10 分間)して細胞を回収した．細胞はCell Counting Kit-8 (CCK-8, Dojindo)を使用してWater soluble Tetrazolium salts-8 (WST-8)に暴露した．2時間後にマイクロプレートリーダー(Bio-Rad Life Science Research, CA, USA)で450nmの波長を照射し，得られた吸光度から細胞増殖能を算定した[19] (n=5).

ヒト髄核細胞血清除去モデルによる評価

髄核細胞の栄養飢餓状態を再現するため，*in vitro* 血清除去モデルを採用した[10,25]．通常培養後7日後のアルギン酸ビーズをPBSで2 回洗浄後，血清を含まないDMEM, 1% penicillin/streptomycin, 1.25μg/ml fungizone 培地を加え, 37°C, 5% CO2, 20%O2 の条件でインキュベートを行った(血清除去細胞). 対照群として，

10%FBSを含むDMEM，1% penicillin/streptomycin，1.25μg/ml fungizone 培地を用い，同条件でインキュベートを施行した(非血清除去細胞)．血清除去後6及び48時間後に上述のように蛍光染色を用いた細胞生存率評価，フローサイトメトリーによる細胞生存率，アポトーシスの評価を行った(n=5).

非拘束性圧縮試験によるゲル弾性率の評価

直径4.5mm，厚さ2mmのCAL及びUPALの検体を準備し非拘束性圧縮試験を行った[7] (**Figure 2**）．検体を試験機 (Autograph AG-X, Shimadzu, Kyoto, Japan) に設置し，100Nのロードセルを使用して毎分0.5mmの速度で歪み率95%まで試験を施行した. 得られた応力 - ひずみ曲線の歪み率10 - 20%間の直線を用いてヤング率を算出した[26,27] (n=4).



Figure 2. A) 非拘束性圧縮試験に使用したUPAL検体．**B)** 非拘束性圧縮試験にてゲル弾性率を測定した（矢印; 圧縮されたゲル）．

ヒツジ屍体腰椎を用いた生体力学試験

雄サフォーク種ヒツジ（2 歳，体重 40-60kg）屍体腰椎 24 体を使用し生体力学試験を行った．15 体の屍体腰椎は *in vitro* 埋植試験（8 体；静的試験，7 体；動的試験）として使用し，残り 9 体は *in vivo* 埋植試験（静的圧縮試験のみ）として使用した．検体を L1/2, L3/4, L5/6 の椎体 - 椎間板 - 椎体（functional spinal unit; FSU）の分節に分け，棘上 - 棘間靭帯は切除し関節包，横突起間靭帯は温存するように軟部組織を除去した．実験中，加湿器を用い検体を湿潤状態に保った．各検体の上位椎体頭側部及び下位椎体尾側部に 3mm 径 screw を刺入し，歯科用レジン（OSTRON II, GC, Tokyo, Japan)で固定した [28] (**Figure 3**）．

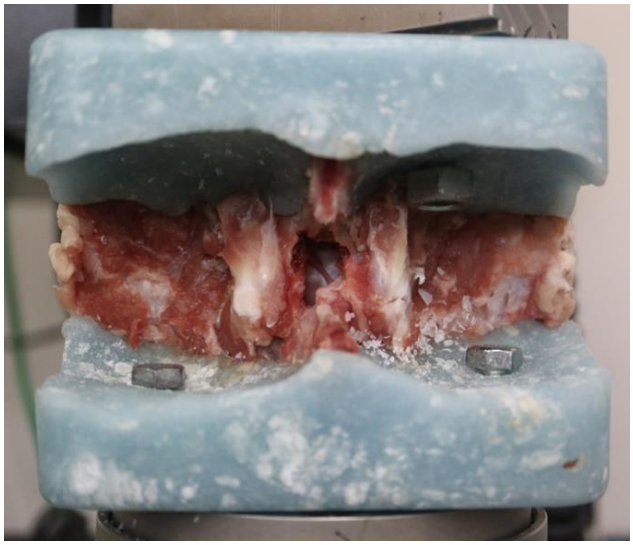

Figure 3. 上下を歯科用レジンで固定されたヒツジ腰椎椎体‐椎間板‐椎体分節

静的試験：軸圧縮・前後屈・側屈・回旋試験

屍体腰椎より採取した検体は，ガーゼ保護した上プラスチックラップで3重に包装し，-27°Cで冷凍保存した．実験前に室温で検体を解凍し，左椎弓部分切除，黄色靭帯切除を行った．各検体を無作為にcontrol群，discectomy群，UPAL群（各n=8）に分け，discectomy群およびUPAL群椎間板には5×3mmの後方繊維輪切開を加え，0.2gの椎間板組織（髄核組織）を摘出した．UPAL群では椎間板欠損部にUPAL水溶液を充填し，102mM塩化カルシウム水溶液でゲル化させ5分間静置した．5分後に生理食塩水で洗浄し，1時間待機し安定化したものを使用モデルとした．検体を試験機 (INSTRON5943, Instron, MA, USA) に設置し，頭尾側方向にクロスヘッド速度1mm/minで300Nの軸圧縮力を加えて椎間板の荷重変位曲線を計測した後，左右回旋試験を行った．回旋モーメントは6Nmとし，左右の可動域 (range of motion; ROM) を測定した．次に自作の負荷装置を用いて，前後屈・左右側屈試験を行った．各モーメントは6Nmとし，それぞれROMを測定した．その後，検体を前述の試験機に再度設置しクロスヘッド速度1mm/minで1000Nまでの軸圧縮力を加えて椎間板の荷重変位曲線を計測した．最大圧縮力の60-100％[29]，及び400-600N [30]の間の曲線から圧縮剛性を算出した．UPAL群に対してはゲルの脱出の有無を確認するため，軸圧縮・回旋・前後屈・側屈の各試験後にデジタルカメラ(EOS M3, Canon, Tokyo, Japan)で写真撮影を行った．

また， *in vivo*埋植試験は，軸圧縮試験 (1000N) のみを施行し，最大圧縮力の60-100％間の曲線から圧縮剛性を算出した[29].

動的試験：繰り返し軸圧縮‐伸張試験

ヒツジ屍体腰椎7体を上述の軸圧縮・前後屈・側屈・回旋試験と同様に検体を準備した(各n=7). 検体をINSTRON5943に設置し，頭尾側方向に１Hzの速度で‐300Nから300Nまでの正弦波繰り返し軸圧縮・伸張力を負荷し荷重変位曲線を計測した[31]. UPAL群に対しては繰り返し200回終了後にゲルの脱出がないことを確認し，その後1000回まで試験を行った．200回，1000回終了後にデジタルカメラで写真撮影を行った．各群に対し，1000回目の荷重変位曲線の‐200Nから-300N間の曲線から圧縮剛性を算出した.

髄核摘出術及びUPAL埋植試験

ウサギモデル

本実験のために実施した動物実験は北海道大学動物実験に関する規定に従って実施した．はじめに，4-5か月齢雄日本白色家兎 (3.2-3.5kg) を使用しUPAL埋植モデルを作成した．ペントバルビタール (30mg/kg) による静脈麻酔とセボフルランによる吸入麻酔を併用して手術を施行した．経後腹膜アプローチにより展開し，椎間板を露出後，L2/3及びL4/5椎間板線維輪を18G注射針で5mmの深度まで穿刺し，10mlシリンジで髄核吸引を行った（**Figure 4A**）．L3/4椎間板は無処置controlとして使用した．次に25G注射針及びマイクロシリンジ (Hamilton, Reno, NV, USA) を使用して椎間板空内にUPAL水溶液を20μl注入し，102mM塩化カルシウム水溶液で表層をゲル化し，5分後に生理食塩水で洗浄した．直後に，ウサギをペントバルビタール過量投与により安楽死させ，腰椎切除後に椎間板を軸位面で切断し埋植されたゲルを確認した（**Figure 4B**）.

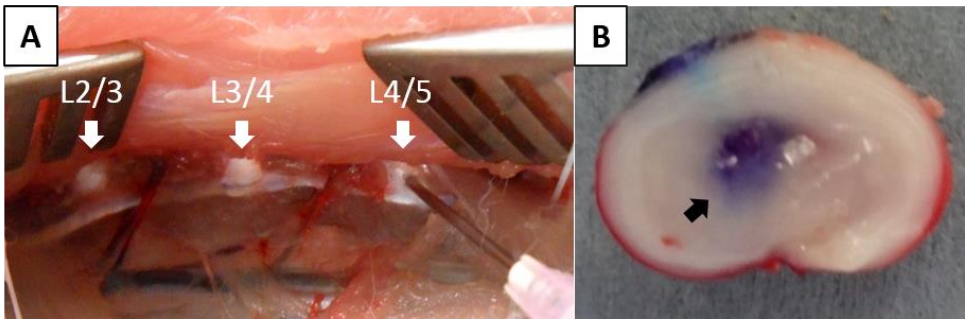

Figure 4. A) ウサギ椎間板線維輪を18G注射針で穿刺し髄核吸引を行った．**B)** ウサギ椎間板の軸位切断面．椎間板内部にUPALが埋植されている（矢印；視認性向上のためトルイジンブルーで染色されたゲル）.

次に，40羽のウサギを使用し*in vivo*試験を行った．24羽は椎間板変性の定量評

価（MRI，組織学的評価，免疫組織学的評価）に使用し，計70個の椎間板を無処置control，aspirate，UPALの3群に分けた (各n=7 及び 8 椎間板)．残り16羽はGD2/Tie2二重染色評価に使用し, 計48個の椎間板を前述の3群に分けた(各n=8 椎間板)．前述と同様に髄核吸引及びUPAL埋植を行った．椎間板変性の定量評価は埋植後4，12及び24週で行い，GD2/Tie2二重染色評価は埋植後2, 4週で行った．

ヒツジモデル

雄サフォーク種ヒツジ（2 歳，体重 40-60kg）21 頭に対し，UPAL 埋植モデルを作成した．動物の飼育管理・麻酔については GLP 適合施設（HAMRI, Ibaraki, Japan）にて実施した．L1/2，L2/3，L3/4，L4/5 椎間板を無作為化し，無処置 control 群（n=7 椎間板），discectomy 群（n=10 椎間板），UPAL 群（n=10 及び 11 椎間板）に分けた．塩酸ケタミン（0.2mg/kg）及びキシラジン（20mg/kg）の 4:1 混合液を 0.5 mL/kg の割合で筋肉内投与して導入麻酔を行い，イソフルランを用いて維持麻酔を行った．手術は右経後腹膜アプローチにて展開し椎間板を露出後，discectomy 群及び UPAL 群椎間板には 5×3mm の後方繊維輪切開を加え [32]，0.1g の椎間板組織を摘出した．UPAL 群椎間板に対しては椎間板欠損部に 2%UPAL 水溶液を充填し (**Figure 5**)，102mM 塩化カルシウム水溶液でゲル化させた．術後 4 週，12 週及び 24 週にペントバルビタールで安楽死させた．

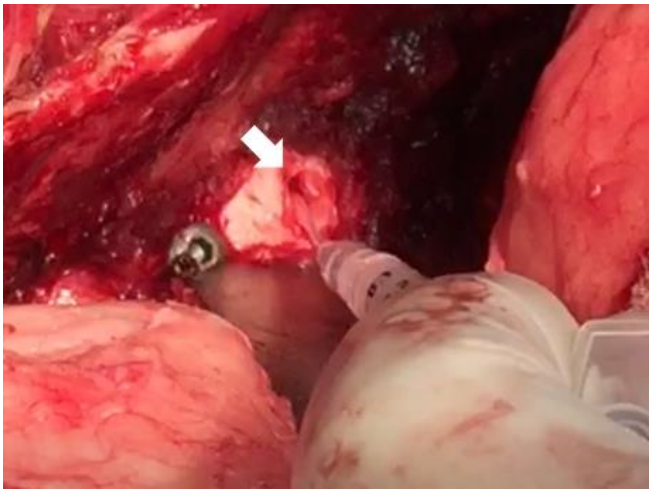

Figure 5. ヒツジUPAL埋植試験の術中写真．椎間板髄核摘出後の欠損部にUPAL水溶液を充填した（矢印）．

MRI評価

椎間板変性を評価するため，ウサギモデルでは7.0-Tesla MR scanner（Unity Inova, Varian Medical Systems, Palo Alto, CA, USA），ヒツジモデルでは3.0-T MR

scanner (MAGNETOM Prisma, Siemens, Germany)を用いてT2 強調矢状断を撮像した．椎間板変性度を評価するため，Pfirrmann 分類を用いてスコア化した[22]．本分類はMRI における椎間板変性度を5 段階(1: normal～5: highly degenerative)に評価している. また, Analyze 10.0 software (AnalyzeDirect) を用いて, MRI index (髄核の平均信号強度と髄核面積の積) を測定し定量的に評価した[33]. 手術群におけるMRI index を，control群のMRI index に対する割合で評価した[8].

組織切片の作製・椎間板の組織学的評価

MRI 撮像後，10%ホルムアルデヒドでサンプルを固定，10% EDTA(pH 7.5)で脱灰処理し，パラフィンに包埋．矢状断5-μm 厚のパラフィン切片をキシレンにより脱パラフィンし，アルコール処理，水洗いした後，Hematoxylin & Eosin (HE)染色，Safranin-O 染色を施した．椎間板変性の重症度はウサギモデルでは1点(normal) ～5点(highly degenerative) のスコア[34]，及びヒツジモデルでは0点(normal) ～36点(highly degenerative) のスコア[35]を用いて評価した.

免疫組織学的評価

Type I 及びtype II collagen (ウサギ，ヒツジ)，alginate (ウサギ，ヒツジ)，GD2(ウサギ)，及びTie2 (ウサギ)の発現を評価するために免疫組織学的評価を行った．GD2及びTie2の切片は採取した髄核組織をOCT compound (Sakura Finetek, Tokyo, Japan) に包埋し液体窒素で凍結後に4%パラホルムアルデヒドで固定し切片を作製した.

ウサギモデル

一次抗体には抗type I collagen 抗体 (1:100; Sigma-Aldrich)，抗type II collagen 抗体 (1:50: Daiichi Fine Chemical, Tokyo, Japan) ，抗alginate 抗体 (1:40 Mochida)，抗GD2 抗体 (1:100; abcam, Cambridge, UK), 及び抗Tie2 抗体 (1:20; R&D systems, MN, USA)を使用した．Type I collagen 及びtype II collagen に対してはProteinase K (Dako, Denmark)を使用して前処置を行った．PBS 洗浄後1% 過酸化水素メタノール処理し，一次抗体反応を行いEnvision (Dako) (type I collagen, type II collagen, alginate, GD2) または biotinylated anti-goat IgG (1:100; Vector, Burlingame, CA, USA) (Tie2) で処理し，DAB にて発色，hematoxylin で後染色した．さらに，GD2及びTie2に対してはAlexa Fluor 568 donkey anti-mouse IgG (Invitrogen, USA) (GD2)，FITC conjugated AffinoPure F-Fragment donkey anti-goat IgG (Jackson ImmunoResearch, PA, USA) (Tie2)でも染色を行った. 無作為に選択した5 視野において，type I collagen，type II collagen陽性細胞数を，全視野においてGD2, Tie2 陽性細胞数を計測した[8,9].

ヒツジモデル

Type I collagen, type II collagen, alginate免疫染色を行った．一次抗体には抗type I collagen 抗体 (1:40: Southern Biotech, AL, USA)，抗type II collagen 抗体 (1:100; Daiichi Fine Chemical)，抗alginate抗体 (1:40; Mochida) を使用した．TBS 洗浄後3% 過酸化水素メタノール処理し，Type I collagen，type II collagenはProtein Block Serum-Free (Dako, Kyoto, Japan) で30分間ブロッキングを行った．Alginateに対してはブロッキングを行わなかった．一次抗体反応を行いEnvision (Dako) (type I collagen, alginate) またはHistfine Simple StainMax-PO (G) (Nichirei Biosciences, Tokyo, Japan) (type II collagen) で処理し，DAB にて発色，hematoxylinで後染色した．無作為に選択した5視野において，type I collagen，type II collagen 陽性細胞数を計測した．

生物学的安全性試験

本試験は一般財団法人食品薬品安全センター秦野研究所 (Kanagawa, Japan)において，「医療機器の製造販売承認申請等に必要な生物学的安全性評価の基本的考え方について」 (平成24年3月1日、薬食機発0301 第20号),「Biological evaluation of medical devices - Part 1: Evaluation and testing within a risk management process 」 (ISO 10993-1, October 15, 2009) , Biological evaluation of medical devices - Part 6：Tests for local effects after implantation」 (ISO 10993-6, April 15, 2007) および「Biological evaluation of medical devices - Part 11: Tests for Systemic Toxicity」(ISO 10993-11, August 15, 2006) に準拠し，厚生労働省令第37 号「医療機器の安全性に関する非臨床試験の実施の基準に関する省令」 (平成17年3月23日，一部改正 厚生労働省令第115号 平成20年6月13日および厚生労働省令第87 号 平成26年7月30日) を遵守して実施した．

36羽の雄日本白色家兎 (2.8-3.3kg)のL2/3及びL4/5椎間板を使用し，前述のウサギモデルと同様にaspirate群，及びUPAL群を作製した．UPALの全身毒性評価目的に体重測定，摂餌量測定，血液生化学検査，尿検査を実施した．埋植後26週に安楽死させ，全身主要臓器の器官重量測定，病理学的評価，及び組織学的評価（HE）を施行した (n=12 ウサギ). さらに，埋植後4週及び26週で安楽死させ，以下に示す項目を観点として埋植椎間板の組織学的評価 (HE, Safranin-O) を行った[36] (n=6 ウサギ).

① 炎症反応 (炎症細胞の種類ならびに程度)
② 線維性被膜形成の有無ならびに構成成分
③ 変性・壊死および脂肪組織の増生
④ 出血および血管新生
⑤ 被験試料の残存性

⑥ その他の組織学的変化

統計分析

ヒツジモデルのサンプル数は事前にone-way ANOVAを用いてpower analysisを行って算出した（$\alpha = 0.05$, power = 0.08, effect size = 1.60）．得られたデータは2群間の比較にはStudent's *t* test及びPearson's chi-square testsを，多群間の比較にはANOVA及びTukey–Kramer's test を用いて有意差検定を行い，判定はP 値＜0.05 で有意差ありとした．

実験結果

ヒト髄核細胞は *in vitro* の UPAL 内で有意に高い生存能を示す

まず，UPALがヒト髄核細胞に与える影響について*in vitro*で評価した．ヒト非変性髄核細胞を2%濃度の各UPAL水溶液，及びCAL水溶液に混濁し，三次元培養を28日間行った．共焦点レーザー顕微鏡を用いた細胞生存率評価，フローサイトメトリーによる細胞生存率，アポトーシスの評価，WST-8による細胞増殖能の評価を行った．この実験では，粘調度の異なる2種類のUPAL；AL100 (粘調度 100-200 mPa/s) 及びAL500 (粘調度 400-600 mPa/s) を使用した．細胞生存率，アポトーシス細胞率はすべての評価時点で3群間に有意差はなかった（**Figure 6A-E**）．同様に，WST-8暴露後の吸光度測定による細胞増殖能評価でも各評価点で3群間に有意差はなかった（**Figure 6F**）．

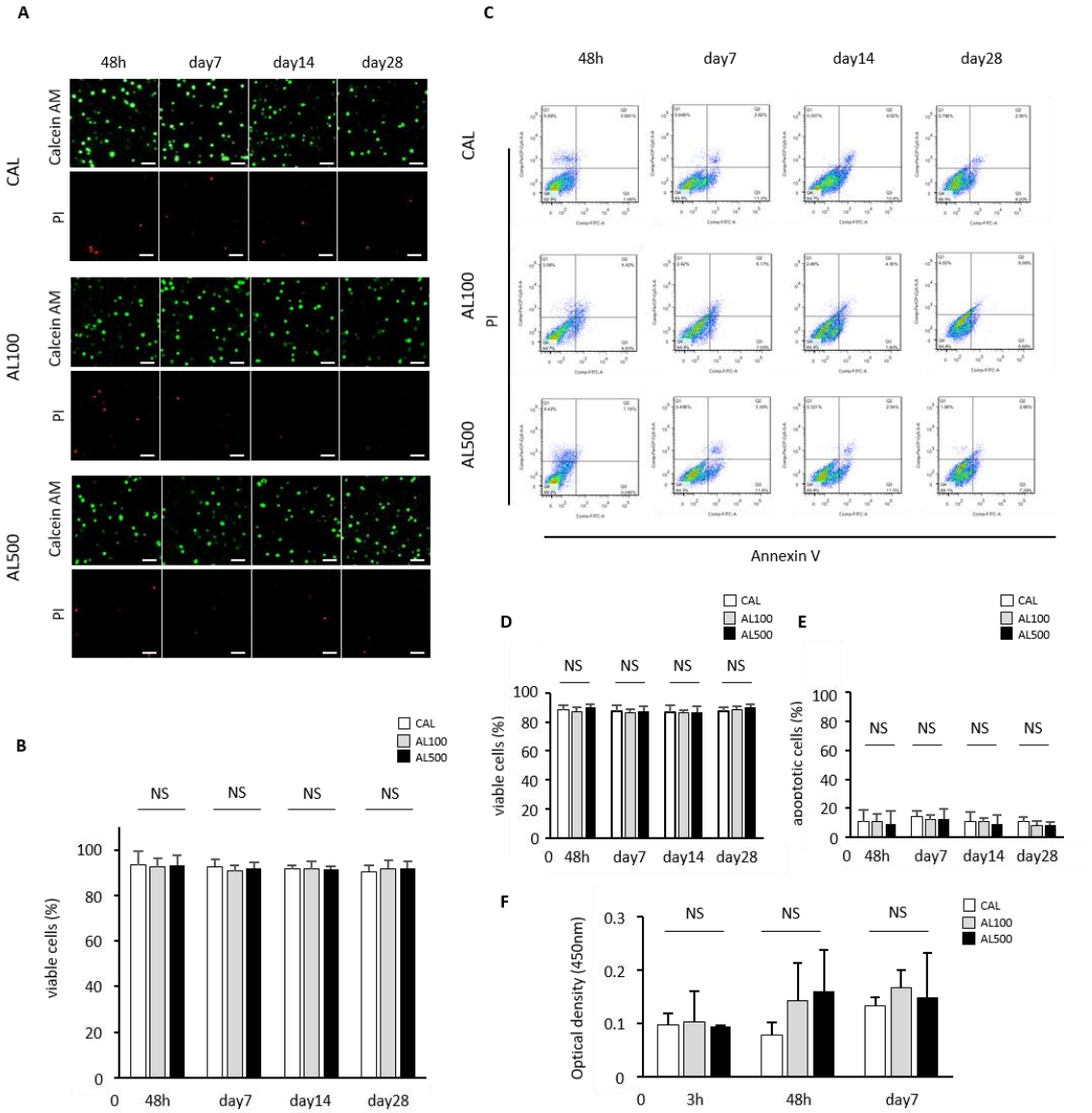

Figure 6. ヒト髄核細胞 - アルギン酸ゲル複合体（CAL, AL100, AL500）の三次元培養を行った．**A)** 48時間，7，14，28日後calcein-AM (生細胞；緑色)とPI (死細胞；赤色)にて標識し共焦点レーザー顕微鏡にて撮像した．スケールバー：100μm．**B)** 蛍光染色を用いた細胞生存率評価．**C)** フローサイトメトリーにおける細胞分布図．**D)** フローサイトメトリーによる細胞生存率の評価．**E)** フローサイトメトリーによるアポトーシス細胞率の評価．**F)** WST-8暴露後の吸光度測定による細胞増殖能の評価．(n = 5，平均±SD, NS means not significant).

次に，すでに確立された *in vitro* 椎間板変性モデルとして，髄核細胞血清除去モデルを用いて評価を行った [9,10,25]．ヒト髄核細胞をアルギン酸ビーズ内で 7 日

間通常の三次元培養後，血清を除去し飢餓状態で 48 時間培養した．共焦点レーザー顕微鏡を用いた細胞生存率評価ではCAL 群と AL500 群に有意差はなかったが, フローサイトメトリー解析では AL500 群では CAL 群と比較して有意に細胞生存率が高く，アポトーシス細胞率が低かった（**Figure 7**）

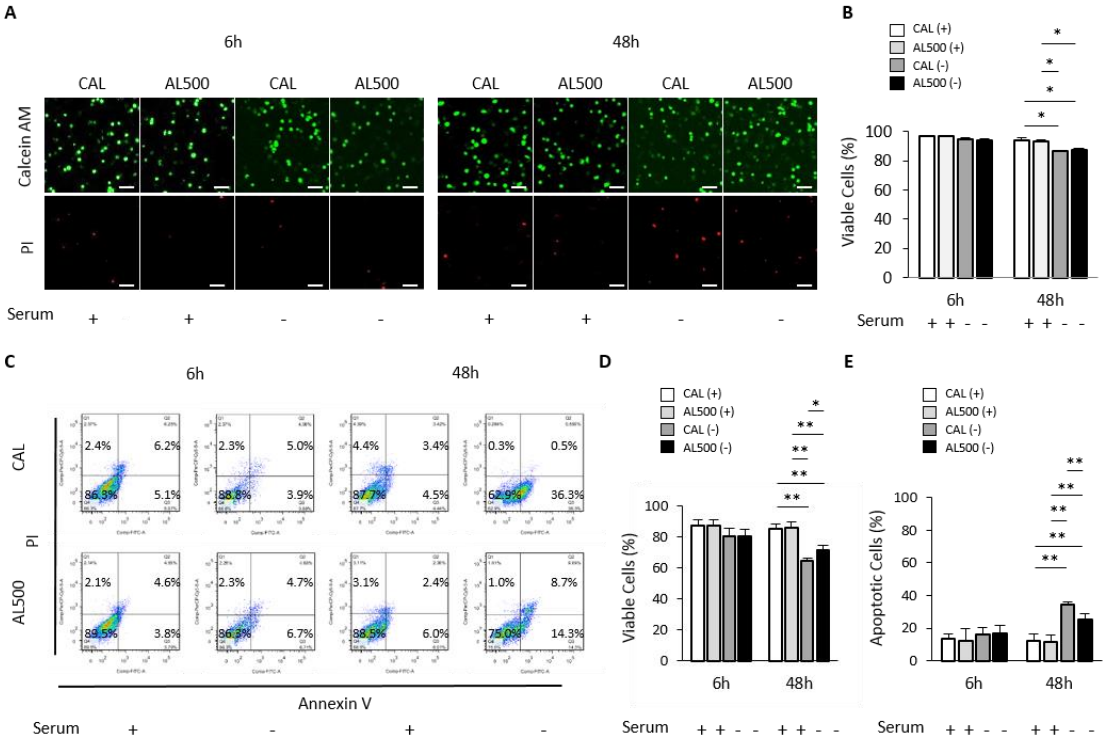

Figure 7. ヒト髄核細胞 - アルギン酸ゲル複合体（CAL, AL500）を血清除去した培地で 48 時間培養した．**A)** 血清除去後 6 時間，及び 48 時間後 calcein-AM (生細胞；緑色)と PI (死細胞;赤色)にて標識し共焦点レーザー顕微鏡にて撮像した. スケールバー:100μm. **B)** 蛍光染色を用いた細胞生存率評価．**C)** フローサイトメトリーにおける細胞分布図. **D)** フローサイトメトリーによる細胞生存率の評価. **E)** フローサイトメトリーによるアポトーシス細胞率の評価．(n = 5，平均±SD, *$p < 0.05$, **$p < 0.01$).

一方，AL100 群と AL500 群間の比較では 2 群間に有意差は認められなかった（**Figure 8**）．これらの *in vitro* 実験の結果から，臨床上のハンドリングのしやすさを考慮し，粘調度の高い AL500 を使用することに決定した.

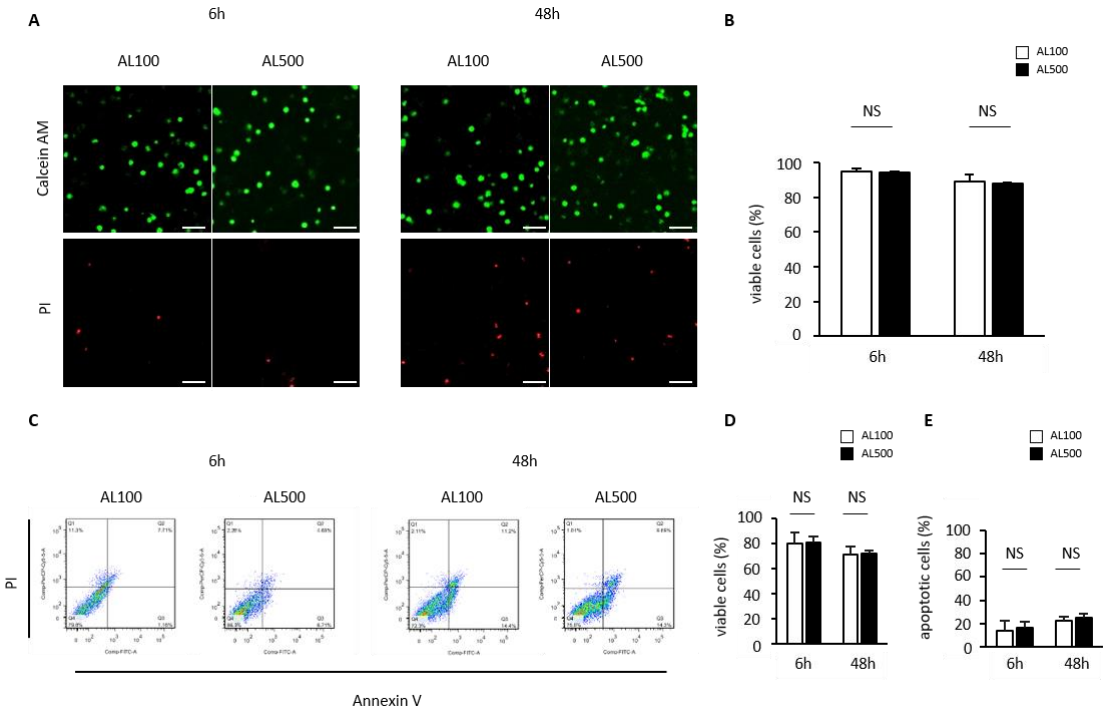

Figure 8. ヒト髄核細胞 - アルギン酸ゲル複合体（AL100, AL500）を血清除去した培地で 48 時間培養した．**A)** 血清除去後 6 時間，及び 48 時間後 calcein-AM (生細胞；緑色)と PI (死細胞；赤色)にて標識し共焦点レーザー顕微鏡にて撮像した．スケールバー：100μm．**B)** 蛍光染色を用いた細胞生存率評価．**C)** フローサイトメトリーにおける細胞分布図．**D)** フローサイトメトリーによる細胞生存率の評価．**E)** フローサイトメトリーによるアポトーシス細胞率の評価．(n = 5，平均±SD, NS means not significant).

UPAL 埋植は髄核摘出術後の脊柱の即時安定性に寄与する

非拘束性圧縮試験を行い UPAL の力学的特性を評価した．直径 4.5mm，厚さ 2mm の CAL，及び UPAL を作製し，非拘束圧縮を行った．UPAL のヤング率は 18.5±9.2 kPa であり，CAL のヤング率（18.8±8.5 kPa）及び正常ヒト椎間板のヤング率 [37] と同様であった（**Figure 9**）．

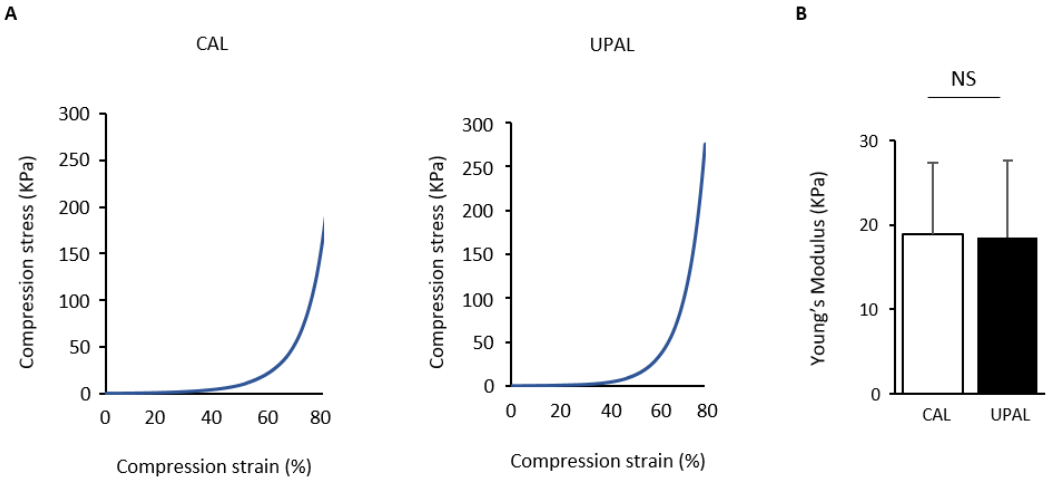

Figure 9. CAL 及び UPAL の非拘束性圧縮試験を行った．**A)** 応力-ひずみ曲線の歪み率 10%から 20%の間の直線を用いてヤング率を算出した．**B)** 2 種類のアルギン酸ゲルのヤング率評価．(n = 4，平均±SD, NS means not significant).

次に，ヒツジ屍体腰椎から採取した FSUs を使用し，非破壊性生体力学試験を行った． ヒツジは解剖学的，生体力学的にヒトと類似していることから，生体力学試験，及びマテリアル移植の前臨床試験として広く使用されている [31,38,39]．ヒトの日常生活動作を考慮して，静的及び動的試験として軸圧縮負荷，6 方向負荷，繰り返し軸圧縮 - 伸張負荷を行った [30,40,41]．

静的試験では埋植ゲルの後方逸脱は認められなかった（**Figure 10A**）．静的軸圧縮試験（400-600N）から算出した圧縮剛性は control 群，discectomy 群，及び UPAL 群の 3 群間で有意差はなかったが，discectomy 群で圧縮剛性が増加しており，UPAL 群は control 群と discectomy 群の中間値を示した（**Figure 10B, C, Table 1**）．髄核摘出モデルにおいては軸圧縮荷重が線維輪に分配されるため，特異的な病理的変化として discectomy 群の硬化現象が確認されたものと考えられた [29]．

6 方向荷重試験では，UPAL 群は discectomy 群と比較して低い ROM を示した（**Figure 10D-F**）．特に，トルク値は線維輪損傷時に最も鋭敏に反応し低下するパラメーターであるため [29,42]，discectomy 群と比較して UPAL 群のトルク値が低い傾向を示した事は，UAPL による脊柱の即時安定性を示す結果と考えられる [29,42]．

動的試験でも埋植ゲルの後方逸脱は認められなかった（**Figure 10G**）．1000 回の繰り返し軸圧縮 - 伸張負荷（±300N, 1Hz）後の平均圧縮剛性は，control 群で 1331.3 ± 308.0 N/mm，discectomy 群で 934.1 ± 204.3 N/mm，UPAL 群で 1159.0 ± 270.6 N/mm であった．Discectomy 群では control 群と比較して有意に低い圧縮剛

性を示したが，UPAL 群では control 群と差がなかった（**Figure 10H, I**）．

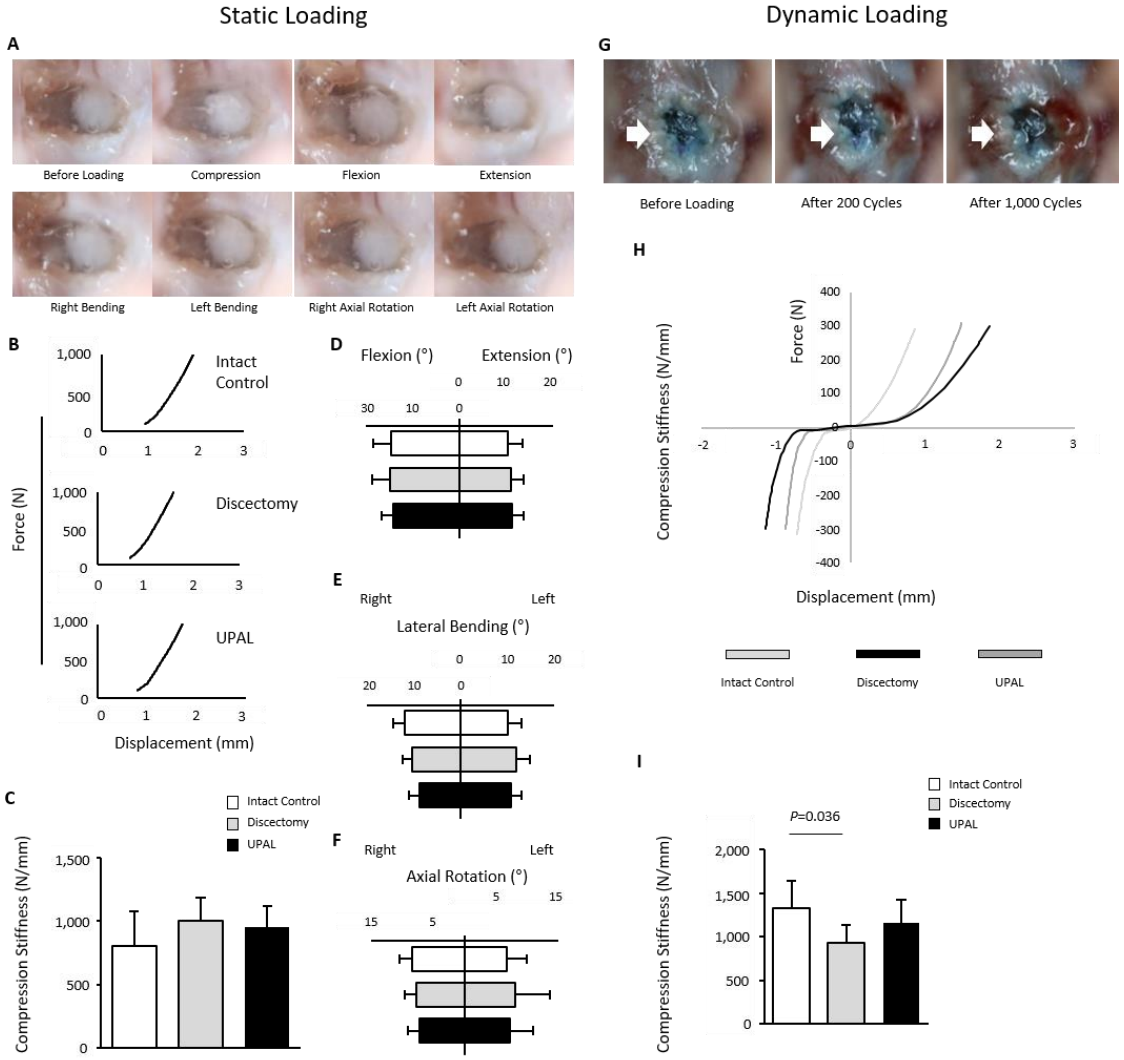

Figure 10. ヒツジ屍体腰椎 FSU を使用した生体力学試験（静的試験，動的試験）を行った．**A)** 負荷前，軸圧縮後，6 方向負荷後の埋植ゲル写真画像．**B)** 軸圧縮試験の荷重 - 変位曲線．**C)** 400N から 600N 間の圧縮剛性．**D)** 屈曲，伸展負荷時の ROM 値．**E)** 左右側屈負荷時の ROM 値．**F)** 左右ねじり負荷時の ROM 値．**G)** 負荷前，繰り返し負荷 200 回後，1000 回後の埋植ゲル写真画像．**H)** 1000 回目圧縮 - 伸張負荷時の荷重 - 変位曲線. **I)** -200N から-300N 間の圧縮剛性. (静的試験; n = 8，動的試験; n = 6 or 7，平均±SD).

Table 1. 静的試験における各パラメーター．（平均±SD）．

Measured Properties	Intact Control	Discectomy	UPAL
Compression stiffness from 400-600 N curve (N/mm)	802.3 ± 272.1	1001.2 ± 186.2	949.6 ± 171.9
Compression stiffness from 600-1,000 N curve (N/mm)	1050.1 ± 301.0	1184.7 ± 180.7	1151.7 ± 169.3
Flexion range of motion (°)	14.75 ± 3.8	15.0 ± 3.8	14.25 ± 2.3
Extension range of motion (°)	11.1 ± 2.6	10.9 ± 2.8	10.4 ± 3.1
Right bending range of motion (°)	11.8 ± 2.3	10.3 ± 2.9	8.7 ± 2.9
Left bending range of motion (°)	10.9 ± 2.5	12.1 ± 2.0	10.3 ± 2.4
Right axial rotation range of motion (°)	8.4 ± 2.0	7.6 ± 2.0	7.3 ± 1.8
Left axial rotation range of motion (°)	7.2 ± 3.4	8.2 ± 5.5	6.8 ± 3.1

UPAL は髄核摘出術後の椎間板再生を惹起した

In vivo ウサギ及びヒツジモデルで UPAL 埋植後の椎間板再生能を評価した．ウサギ及びヒツジは髄核摘出術後のバイオマテリアルを使用した椎間板再生研究に広く使用されている[32,43-45]．ウサギモデルでは 24 羽からの計 70 椎間板を control 群，aspirate 群，UPAL 群（各 n =7 及び 8 椎間板）に分けた．ヒツジモデルでは 21 頭からの計 83 椎間板を control 群（n = 7 椎間板），discectomy 群（n = 10 椎間板），UPAL 群（n = 10 及び 11 椎間板）に分けた．ウサギモデル，ヒツジモデルとも経後腹膜アプローチにて椎間板を露出し，吸引（ウサギ）あるいは髄核摘出（ヒツジ）後の椎間板欠損部に UPAL 水溶液を充填し，塩化カルシウム水溶液暴露によりゲル化させた．

MRI を用いて矢状断T2 強調像におけるウサギ椎間板の変性変化を評価した（**Figure 11A**）．手術群では髄核の信号変化の低下を認めたが，UPAL群ではaspirate群と比較して埋植後4，12，24週いずれの時点でも信号強度が強かった．UPAL群ではaspirate群と比較して埋植後4，12，24週いずれの時点でもPfirrmann分類のスコアが有意に低く（**Figure 11B**），MRI indexが有意に高かった（**Figure 11C**）．同様に，MRI を用いて矢状断T2 強調像におけるヒツジ椎間板の変性変化を評価した（**Figure 11D**）．UPAL群ではdiscectomy群と比較してPfirrmann分類のスコアが低く，MRI indexが高い傾向にあった（**Figure 11E, F**）．

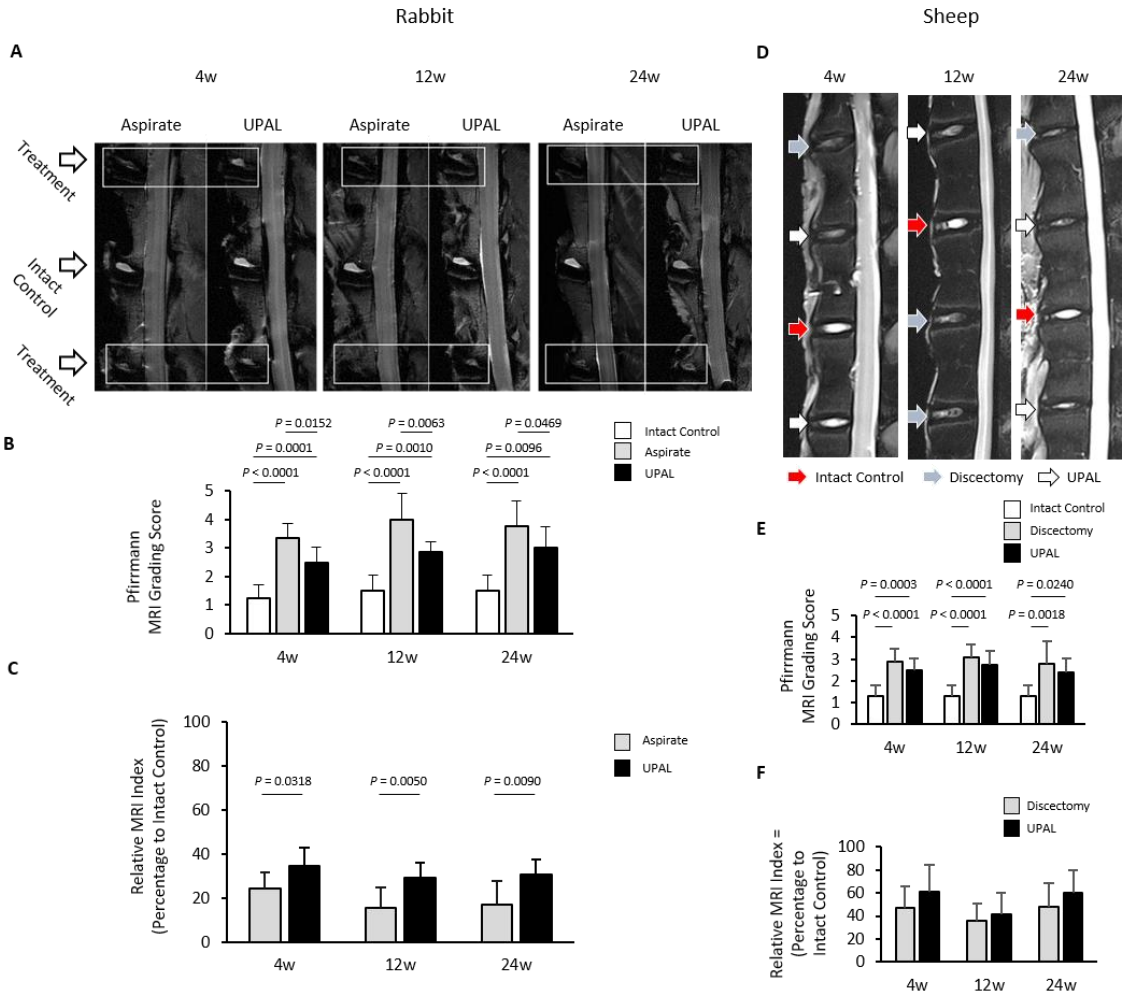

Figure 11. ウサギ及びヒツジ椎間板内へ髄核摘出後のUPAL埋植を行い，4, 12, 24週後MRI T2強調像で評価した．**A)** ウサギ椎間板矢状断でのT2強調画像．**B)** ウサギ椎間板Pfirrmann grading score による椎間板変性評価．(n =7 or 8，平均±SD)．**C)** ウサギ椎間板矢状断像のMRI index（髄核高信号領域の面積×平均信号強度）を計測し評価した．Untreated control 群に対する各群のMRI indexの比較．(n =7 or 8．平均 ± SD)．**D)** ヒツジ椎間板矢状断でのT2強調画像．**E)** ヒツジ椎間板 Pfirrmann grading score．(control群; n = 7, discectomy群; n = 10, UPAL群; n = 10 or 11，平均±SD)．**F)** ヒツジ椎間板MRI index．(control群; n = 7, discectomy群; n = 10, UPAL群; n = 10 or 11，平均±SD).

ウサギ椎間板組織学的評価では，control 群では内層線維輪の圧壊はなく，髄核組織特徴的な楕円形パターンを示した．Aspirate 群ではすべての評価点で内層線維輪構造は圧壊しており，髄核組織の線維化所見を認めた．一方，UPAL 群では aspirate 群と比較して相対的に内層線維輪構造が保たれており，髄核組織の線

維化もわずかであった（**Figure 12A, B**）．組織学的変性スコアでは，UPAL 群は aspirate 群と比較して埋植後 4, 12, 24 週いずれの時点でも有意に低かった（**Figure 12C**）．ウサギモデルと同様に，ヒツジモデルにおいて discectomy 群では瘢痕組織や好酸性顆粒の増加を認めたが, UPAL 群では discectomy 群と比較して相対的な変性変化所見が少なかった（**Figure 12D, E**）．組織学的変性スコアでは，UPAL 群は discectomy 群と比較して術後 4，12，24 週いずれの時点でも有意に低かった（**Figure 12F**）．

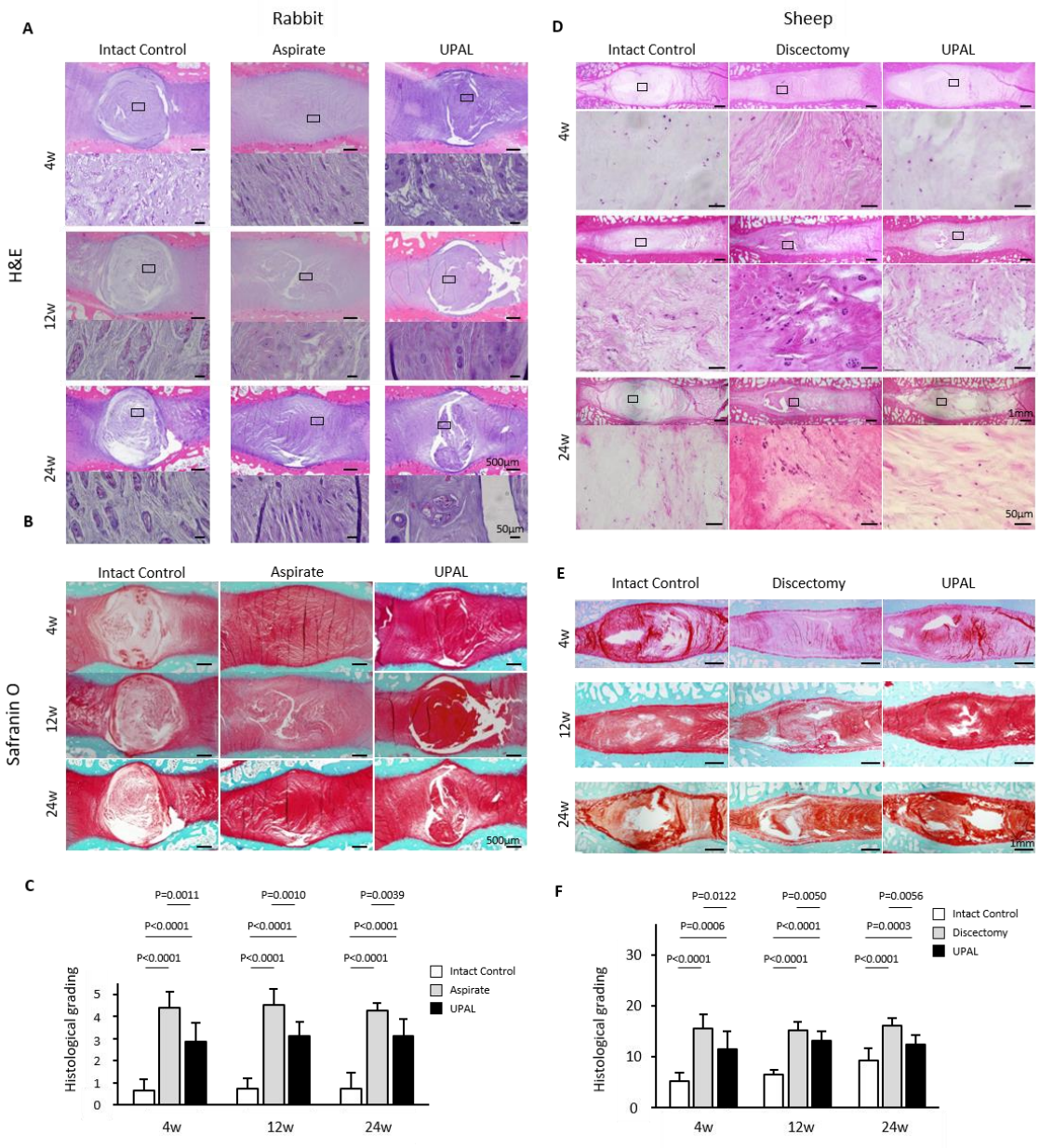

Figure 12. UAPL埋植後4, 12, 24週後のウサギ及びヒツジ椎間板の組織学的評価．**A)** ウ

サギ椎間板の代表的なHE染色像．**B)** ウサギ椎間板の代表的なSafranin-O 染色像．**C)** ウサギ椎間板の組織学的変性スコア．(n = 7 or 8，平均±SD)．**D)** ヒツジ椎間板の代表的なHE染色像．**E)** ヒツジ椎間板の代表的なSafranin-O 染色像．**F)** ヒツジ椎間板の組織学的変性スコア．(control群; n = 7, discectomy群; n = 10, UPAL群; n = 10 or 11，平均±SD).

免疫組織学的所見に関し，ウサギ及びヒツジモデルともに，UPAL群椎間板はaspirate群あるいはdiscectomy群椎間板と比較して埋植後4，12，24週いずれの時点でもtype II collagen陽性細胞率が有意に高かった（**Figure 13A-D**）．

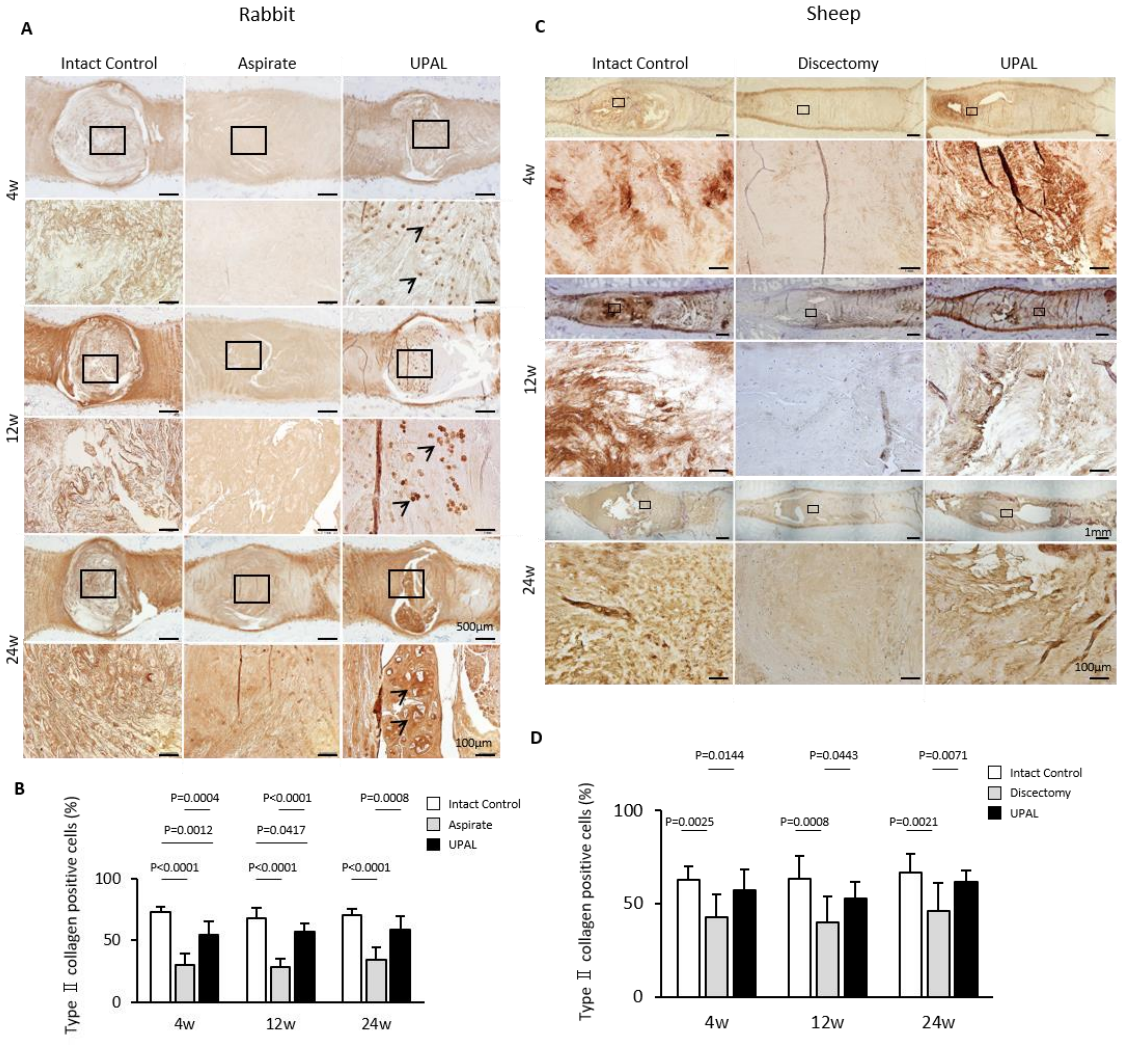

Figure 13. UAPL埋植後4, 12, 24週後のウサギ及びヒツジ椎間板のtype II collagen染色．**A)** ウサギ椎間板の代表的なtype II collagen染色像．**B)** ウサギ椎間板のtype II collagen陽性細胞率．(矢印; type II collagen陽性細胞) (n = 7 or 8，平均±SD)．**C)** ヒツジ椎間板の代

表的なtype II collagen染色像．**D)** ヒツジ椎間板のtype II collagen陽性細胞率．(control群; n = 7, discectomy群; n = 10, UPAL群; n = 10 or 11，平均±SD).

対称的に，ウサギモデルでは，aspirate 群は control 群及び UPAL 群と比較して type I collagen 陽性細胞率が高い傾向にあった（**Figure 14A, B**）．ヒツジモデルでは，UPAL 群は discectomy 群と比較して埋植後 4，12，24 週いずれの時点でも type I collagen 陽性細胞率が有意に低かった（**Figure 14C, D**）．

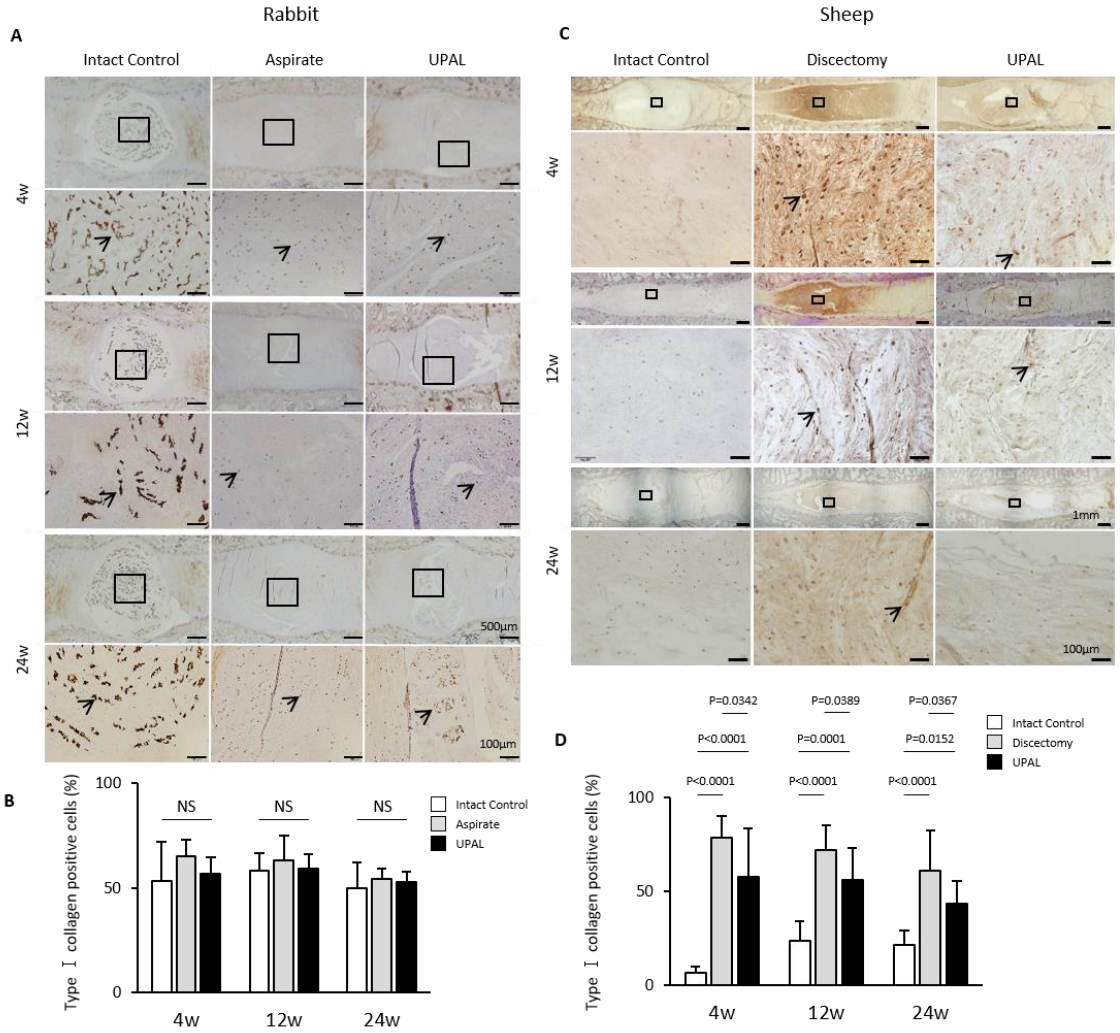

Figure 14. UAPL埋植後4, 12, 24週後のウサギ及びヒツジ椎間板のtype I collagen染色．**A)** ウサギ椎間板の代表的なtype I collagen染色像．**B)** ウサギ椎間板のtype I collagen陽性細胞率．(矢印; type I collagen陽性細胞) (n = 7 or 8，平均±SD)．**C)** ヒツジ椎間板の代表的なtype I collagen染色像．**D)** ヒツジ椎間板のtype I collagen陽性細胞率．(矢印; type I collagen陽性細胞) (control群; n = 7, discectomy群; n = 10, UPAL群; n = 10 or 11，平均±SD).

抗 alginate 抗体を使用した免疫組織学的評価では，ウサギモデルにおいて埋植後 4 週ではアルギン酸の残存を認めたが，埋植後 12 週にはアルギン酸は消失していた（**Figure 15A**）．ヒツジモデルでは，埋植後 4 週ではアルギン酸は残存していたが，埋植後 12 週から 24 週にかけて消失していた（**Figure 15B**）．

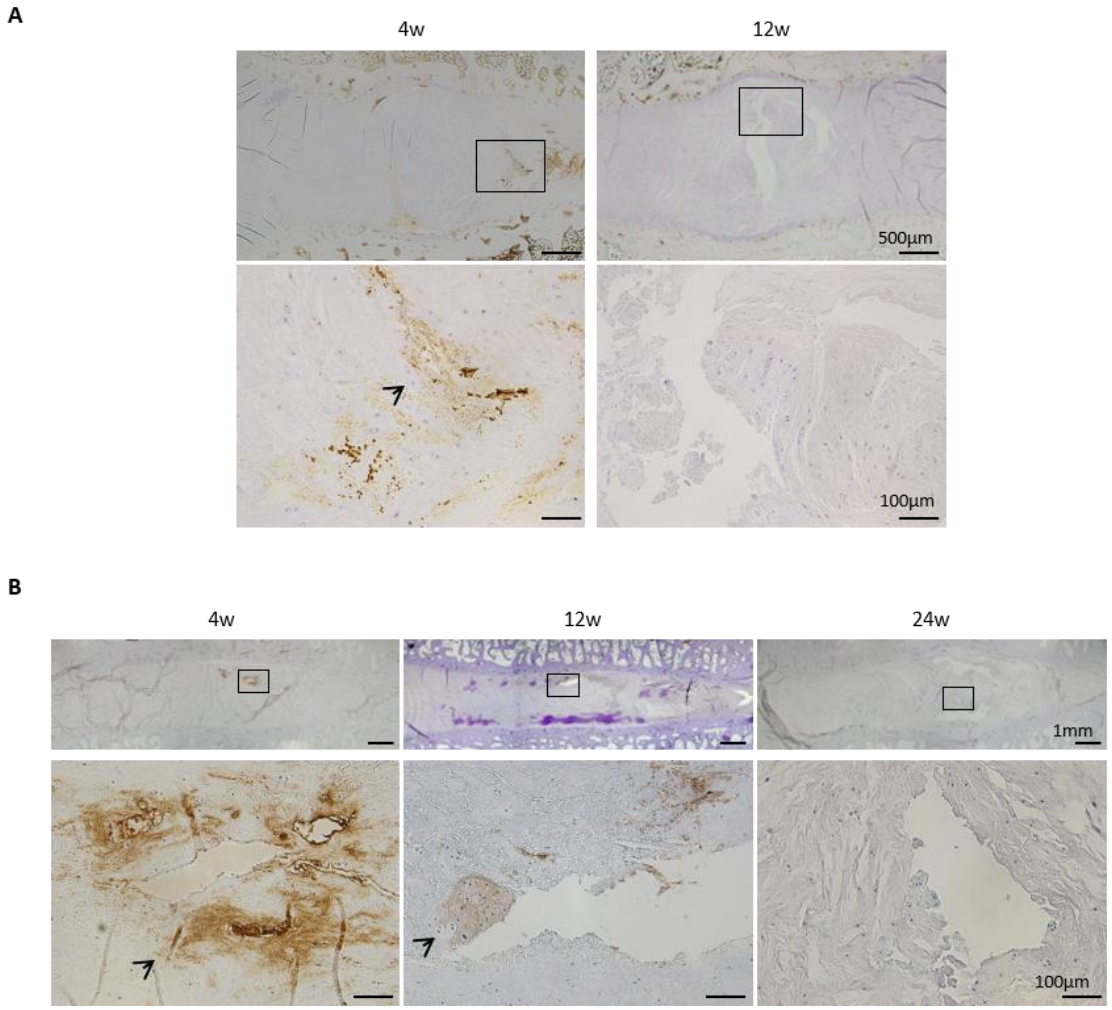

Figure 15. UAPL 埋植後のウサギ及びヒツジ椎間板の alginate 染色．**A)** ウサギ椎間板埋植後 4, 12 週の代表的な alginate 染色像. (矢印; 残存したアルギン酸). (n = 7 or 8). **B)** ヒツジ椎間板埋植後 4, 12, 24 週の代表的な alginate 染色像．(矢印; 残存したアルギン酸). (n = 10 or 11).

さらに，UPAL 埋植後 4, 12, 24 週のヒツジ腰椎 FSU を使用して静的軸圧縮試験を行った（各群 n = 3 FSUs）．埋植後 4, 12, 24 週のいずれの時点でも control

群，discectomy 群，UPAL 群の 3 群間の圧縮剛性に有意差はなかったが，埋植後 4 週時には discectomy 群の圧縮剛性が最も低く，埋植後 12 週ではさらに低値であった．一方，埋植後 24 週では差はなかった． UAPL 群ではいずれの時点でも control 群とほぼ同等の剛性を示した（**Figure 16, Table 2**）．

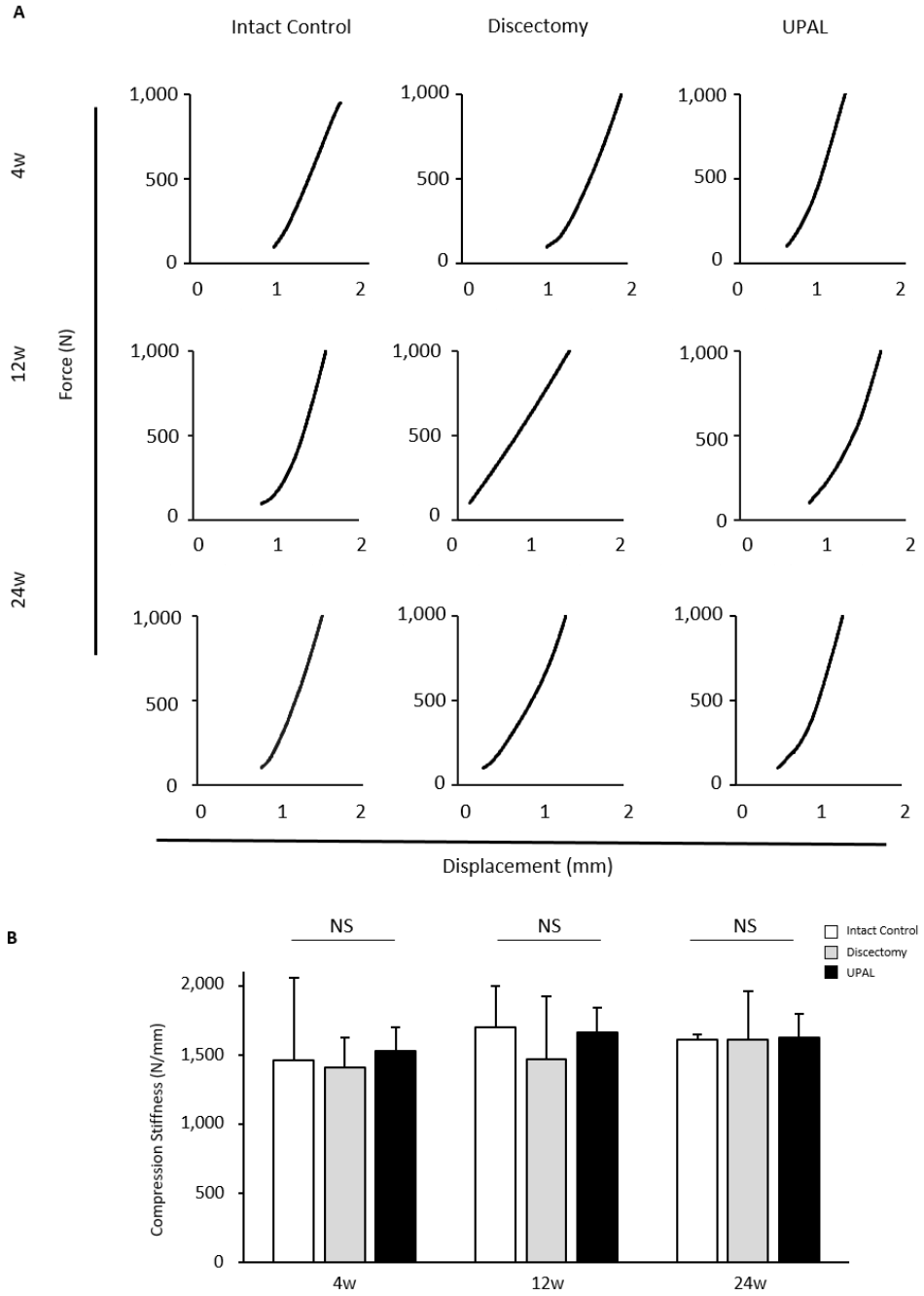

Figure 16. UPAL 埋植後 4, 12, 24 週のヒツジ FSUs を使用した静的軸圧縮試験．**A)** 軸圧

縮試験の代表的な荷重 - 変位曲線．**B)** ヒツジ FSUs 圧縮剛性．(n = 8, 平均±SD, NS means not significant).

Table 2. UPAL 埋植後 4, 12, 24 週のヒツジ FSUs 圧縮剛性値 (N/mm).（n = 3, 平均±SD）.

Sacrificed Period	Intact Control	Discectomy	UPAL
4 weeks	1462.6 ± 597.0	1407.6 ± 217.8	1526.4 ± 174.9
12 weeks	1700.0 ± 299.4	1466.9 ± 454.4	1662.9 ± 179.1
24 weeks	1608.8 ± 40.5	1607.5 ± 355.7	1622.1 ± 175.3

UPAL はウサギモデルにおいて全身および埋植局所毒性を示さない

ISO 及び GLP 基準に準拠して全身主要臓器と埋植局所椎間板における毒性評価を行った．体重測定，摂餌量測定，血液生化学検査，尿検査，臓器重量測定に関し，aspirate 群と UAPL 群に差はなかった（**Table 3-5**）．組織学的評価では，全身主要臓器と埋植椎間板ともに aspirate 群と UAPL 群に差はなかった（**Table 6, 7**）．これらの結果より，今回の条件下で，UPAL による全身および埋植局所毒性はないと判断した．

Table 3. 観察期間中の体重変化（kg）．（平均±SD）.

	Aspirate (male)	UPAL (male)	Aspirate (female)	UPAL (female)
Days of implantation				
1	3.25 ± 0.07	3.29 ± 1.13	3.40 ± 0.08	3.44 ± 0.15
8	3.07 ± 0.07	3.05 ± 0.13	3.04 ± 0.11	3.08 ± 0.12
15	3.07 ±0.05	3.02 ± 0.11	2.96 ± 0.10	2.99 ± 0.16
22	3.09 ± 0.07	3.12 ± 0.11	3.03 ± 0.12	3.06 ± 0.21
29	3.09 ± 0.06	3.10 ± 0.10	3.03 ± 0.14	3.09 ± 0.16
36	3.10 ± 0.09	3.24 ± 0.12	3.15 ± 0.18	3.26 ± 0.27
43	3.24 ± 0.08	3.24 ± 0.08	3.22 ± 0.17	3.20 ± 0.27
50	3.26 ± 0.08	3.33 ± 0.11	3.27 ± 0.19	3.27 ± 0.29
57	3.29 ± 0.11	3.33 ± 0.11	3.40 ± 0.09	3.35 ± 0.33
64	3.33 ± 0.10	3.41 ± 0.10	3.46 ± 0.14	3.41 ± 0.31
71	3.39 ± 0.05	3.38 ± 0.10	3.49 ± 0.11	3.40 ± 0.31
78	3.39 ± 0.04	3.37 ± 0.19	3.54 ± 0.14	3.43 ± 0.34
85	3.41 ± 0.12	3.41 ± 0.13	3.61 ± 0.12	3.41 ± 0.25
92	3.38 ± 0.02	3.42 ± 0.08	3.58 ± 0.12	3.44 ± 0.21
99	3.41 ± 0.12	3.43 ± 0.11	3.62 ± 0.11	3.43 ± 0.20
106	3.42 ± 0.06	3.46 ± 0.13	3.66 ± 0.13	3.53 ± 0.22
113	3.39 ± 0.06	3.45 ± 0.10	3.66 ± 0.19	3.55 ± 0.25
120	3.45 ± 0.09	3.50 ± 0.11	3.69 ± 0.15	3.55 ± 0.21
127	3.42 ± 0.07	3.48 ± 0.10	3.70 ± 0.15	3.59 ± 0.19
134	3.42 ± 0.05	3.46 ± 0.12	3.64 ± 0.14	3.60 ± 0.25
141	3.43 ± 0.07	3.49 ± 0.11	3.75 ± 0.18	3.65 ± 0.19
148	3.46 ± 0.06	3.54 ± 0.15	3.71 ± 0.16	3.67 ± 0.20
155	3.47 ± 0.08	3.52 ± 0.14	3.76 ± 0.15	3.68 ± 0.24
162	3.45 ± 0.06	3.52 ± 0.14	3.79 ± 0.16	3.66 ± 0.30
169	3.51 ± 0.07	3.55 ± 0.13	3.77 ± 0.11	3.70 ± 0.20
176	3.46 ± 0.08	3.55 ± 0.13	3.77 ± 0.12	3.70 ± 0.24
183	3.58 ± 0.04	3.55 ± 0.19	3.89 ± 0.14	3.71 ± 0.28

Table 4. 血液検査，血液生化学検査．（平均±SD, *$p < 0.05$, **$p < 0.01$）.

	Aspirate (male)	UPAL (male)	Aspirate (female)	UPAL (female)
RBC (10000/μL)	664 ± 38	644 ± 31	591 ± 34	564 ± 55
HGB (g/dL)	14.0 ± 0.7	13.7 ± 0.5	12.6 ± 0.6	12.0 ± 1.0
Hematocrit (%)	43.8 ± 1.8	43.5 ± 1.4	39.7 ± 1.9	37.8 ± 2.5
Platelet (10000/μL)	29.0 ± 0.05	5.6 ± 0.11	23.4 ± 4.3	27.9 ± 3.1
PT (sec)	8.9 ± 0.4	8.2 ± 0.9	9.5 ± 0.2	9.1 ± 1.0
APTT (sec)	10.9 ± 1.6	10.3 ± 0.6	12.6 ± 1.4	12.4 ± 0.5
WBC (100/μL)	85.8 ± 10.6	85.2 ± 7.6	70.3 ± 11.4	60.6 ± 14.0
Neutrophil (%)	26.9 ± 4.8	26.4 ± 5.7	29.4 ± 9.9	31.9 ± 11.1
Eosinophil (%)	1.9 ± 1.2	1.4 ± 0.6	1.3 ± 0.5	1.3 ± 0.5
Basophil (%)	5.3 ± 1.4	5.0 ± 0.8	7.1 ± 2.1	6.9 ± 1.7
Monocyte (%)	3.9 ± 0.1	3.9 ± 0.2	3.3 ± 1.0	2.9 ± 0.6
Lymphocyte (%)	62.0 ± 6.3	63.4 ± 6.5	59.0 ± 9.9	57.0 ± 9.4
Total protein (g/dL)	7.8 ± 0.1	7.6 ± 0.3	7.4 ± 0.4	7.3 ± 0.7
Albumin (g/dL)	5.4 ± 0.2*	5.2 ± 0.2*	5.1 ± 0.2	5.1 ± 0.4
A/G	2.33 ± 0.16	2.17 ± 0.25	2.33 ± 0.21	2.29 ± 0.16
Glucose (mg/dL)	158 ± 6**	132 ± 13**	136 ± 10	128 ± 13
Total cholesterol (mg/dL)	23 ± 2	21 ± 5	39 ± 8	35 ± 6
Triglyceride (mg/dL)	17 ± 3	16 ± 2	16 ± 4	17 ± 3
Phospholipid (mg/dL)	57 ± 2	53 ± 7	70 ± 11	65 ± 8
AST (U/L)	48 ± 32	39 ± 11	27 ± 11	26 ± 6
ALT (U/L)	84 ± 43	102 ± 36	58 ± 18	66 ± 14
γGTP (U/L)	6 ± 2	6 ± 3	4 ± 2	5 ± 1
LDH (U/L)	59 ± 23	48 ± 5	45 ± 13	77 ± 103
BUN (mg/dL)	22.0 ± 2.0	25.0 ± 4.0	25.0 ± 2.0	26.0 ± 5.0
Creatinine (mg/dL)	1.30 ± 0.10	1.30 ± 0.01	1.30 ± 0.10	1.40 ± 0.10
Total bilirubin (mg/dL)	0.02 ± 0.01	0.02 ± 0.01	0.02 ± 0.01	0.02 ± 0.01
ALP (U/L)	122 ± 17	115 ± 14	116 ± 22	128 ± 11
Inorganic phosphorus (mg/dL)	3.9 ± 0.4	3.7 ± 0.3	3.4 ± 0.4	3.5 ± 0.5
Ca (mg/dL)	14.1 ± 0.4**	13.2 ± 0.4**	13.3 ± 0.9	12.7 ± 1.2
Na (mEq/L)	147.6 ± 1.0	146.2 ± 2.7	142.4 ± 3.3	143.0 ± 3.5
K (mEq/L)	4.65 ± 0.12	4.83 ± 0.47	4.49 ± 0.24	4.33 ± 0.78
Cl (mEq/L)	112.0 ± 1.0	110.8 ± 2.3	109.5 ± 3.6	107.9 ± 1.9

Table 5. 尿検査.

	Aspirate (male)	UPAL (male)	Aspirate (female)	UPAL (female)
PH				
7.5	1	0	0	0
8	3	2	0	1
8.5	1	4	6	5
Protein				
- (negative)	5	4	3	4
± (10≤and<30 mg/dL)	0	2	1	3
+ (30<and<100 mg/dL)	0	0	2	0
Glucose				
- (negative)	5	6	6	6
Ketone				
- (negative)	5	6	6	6
Occult blood				
- (negative)	5	6	6	6
Urobilinogen				
± (normal)	5	4	4	6
+ (2.0≤and<4.0 mg/dL)	0	2	2	0
Color				
Light yellow	4	4	4	6
yellow	1	2	2	0
Turbidity				
- (negative)	0	1	0	0
+ (slight)	0	1	1	0
2+ (moderate)	0	0	1	0
3+ (marked)	5	4	4	6

Table 6. 全身主要臓器の組織学的評価.

-: No abnormal changes ±: Very slight +: Slight 2+: Moderate 3+: Marked P: Non-graded change NE: Not examined NA: Not applicable

*: Percentage of incidence

	Aspirate								UPAL								
Organs	-	±	+	2+	3+	P	NE	%*	-	±	+	2+	3+	P	NE	%*	P value
Brain	10	1	0	0	0	0	0	9.10	12	0	0	0	0	0	0	0	0.29
Spinal cord	11	0	0	0	0	0	0	0	12	0	0	0	0	0	0	0	NA
Pituitary gland	10	1	0	0	0	0	0	9.10	11	1	0	0	0	0	0	8.33	0.95
Eyeball	10	1	0	0	0	0	0	9.10	11	1	0	0	0	0	0	8.33	0.95
Submandibular gland	11	0	0	0	0	0	0	0	11	1	0	0	0	0	0	8.33	0.33
Esophagus	11	0	0	0	0	0	0	0	12	0	0	0	0	0	0	0	NA
Trachea	11	0	0	0	0	0	0	0	12	0	0	0	0	0	0	0	NA
Aorta	11	0	0	0	0	0	0	0	12	0	0	0	0	0	0	0	NA
Thyroid gland	8	0	0	0	0	3	0	0	10	0	0	0	0	2	0	0	NA
Parathyroid gland	11	0	0	0	0	0	0	0	12	0	0	0	0	0	0	0	NA
Thymus	9	0	0	0	0	2	0	0	10	0	0	0	0	2	0	0	NA
Heart	11	0	0	0	0	0	0	0	12	0	0	0	0	0	0	0	NA
Lung	11	0	0	0	0	0	0	0	10	2	0	0	0	0	0	16.7	0.16
Bronchus	9	2	0	0	0	0	0	18.2	12	0	0	0	0	0	0	0	0.12
Liver	11	0	0	0	0	0	0	0	12	0	0	0	0	0	0	0	NA
Gall bladder	11	0	0	0	0	0	0	0	12	0	0	0	0	0	0	0	NA
Kidney	1	9	1	0	0	0	0	90.9	4	6	2	0	0	0	0	66.7	0.16
Spleen	0	11	0	0	0	0	0	100	0	12	0	0	0	0	0	100	NA
Pancreas	10	1	0	0	0	0	0	9.10	12	0	0	0	0	0	0	0	0.29
Adrenal gland	7	0	0	0	0	4	0	0	6	0	0	0	0	6	0	0	NA
Stomach	8	3	0	0	0	0	0	27.3	11	1	0	0	0	0	0	8.33	0.23
Duodenum	11	0	0	0	0	0	0	0	12	0	0	0	0	0	0	0	NA
Jejunum	11	0	0	0	0	0	0	0	12	0	0	0	0	0	0	0	NA
Ileum	11	0	0	0	0	0	0	0	12	0	0	0	0	0	0	0	NA
Cecum	11	0	0	0	0	0	0	0	12	0	0	0	0	0	0	0	NA
Colon	11	0	0	0	0	0	0	0	12	0	0	0	0	0	0	0	NA
Rectum	11	0	0	0	0	0	0	0	12	0	0	0	0	0	0	0	NA
submandibular	11	0	0	0	0	0	0	0	12	0	0	0	0	0	0	0	NA
mesenteric	11	0	0	0	0	0	0	0	11	1	0	0	0	0	0	8.33	0.33
Testis	2	2	1	0	0	0	0	60	5	1	0	0	0	0	0	16.7	0.14
Epididymis	5	0	0	0	0	0	0	0	5	1	0	0	0	0	0	16.7	0.34
Prostate	5	0	0	0	0	0	0	0	6	0	0	0	0	0	0	0	NA
Seminal vesicle	5	0	0	0	0	0	0	0	6	0	0	0	0	0	0	0	NA
Ovary	5	0	1	0	0	0	0	16.7	6	0	0	0	0	0	0	0	0.25
Uterus	6	0	0	0	0	0	0	0	5	1	0	0	0	0	0	16.7	0.34
Vagina	6	0	0	0	0	0	0	0	6	0	0	0	0	0	0	0	NA
Urinary bladder	2	8	1	0	0	0	0	81.8	1	10	1	0	0	0	0	91.7	0.48
Femur	11	0	0	0	0	0	0	0	12	0	0	0	0	0	0	0	NA
Marrow, femur	11	0	0	0	0	0	0	0	12	0	0	0	0	0	0	0	NA
Sternum	11	0	0	0	0	0	0	0	12	0	0	0	0	0	0	0	NA
Marrow, sternum	11	0	0	0	0	0	0	0	12	0	0	0	0	0	0	0	NA
Skeletal muscle	11	0	0	0	0	0	0	0	12	0	0	0	0	0	0	0	NA
Sciatic nerve	11	0	0	0	0	0	0	0	12	0	0	0	0	0	0	0	NA
Skin	11	0	0	0	0	0	0	0	12	0	0	0	0	0	0	0	NA
Mammary gland	11	0	0	0	0	0	0	0	12	0	0	0	0	0	0	0	NA

Table 7. 埋植椎間板の組織学的評価.

-: No abnormal changes ±: Very slight +: Slight 2+: Moderate 3+: Marked P: Non-graded change NE: Not examined NA: Not applicable

*: Percentage of incidence

	Aspirate								UPAL								
Findings	-	±	+	2+	3+	P	NE	%*	-	±	+	2+	3+	P	NE	%*	P value
4 weeks																	
Cell debris	0	12	0	0	0	0	0	100	1	11	0	0	0	0	0	91.6	0.31
Hyperplasia, collagen fiber	0	6	6	0	0	0	0	100	0	3	9	0	0	0	0	100	NA
Proliferation, nucleus pulposus cell	0	8	4	0	0	0	0	100	1	3	8	0	0	0	0	91.7	0.31
Rupture/crack, annulus fibrosus	7	4	1	0	0	0	0	41.7	11	1	0	0	0	0	0	8.33	0.060
Thickening, vertebral extremity	7	2	3	0	0	0	0	41.7	10	2	0	0	0	0	0	16.7	0.18
26 Weeks																	
Cell debris	4	17	1	0	0	0	0	81.8	13	10	0	0	0	0	1	43.5	0.17
Hyperplasia, collagen fiber	10	12	0	0	0	0	0	54.5	4	18	1	0	0	0	1	82.6	0.13
Proliferation, nucleus pulposus cell	8	13	1	0	0	0	0	63.6	6	17	0	0	0	0	1	73.9	0.48
Rupture/crack, annulus fibrosus	14	2	6	0	0	0	0	36.4	15	5	3	0	0	0	1	34.8	0.99
Thickening, vertebral extremity	18	2	2	0	0	0	0	18.2	20	2	1	0	0	0	1	13.0	0.86

UPAL 埋植は内在性髄核前駆細胞を増殖させる

最後に，ウサギ髄核組織の凍結切片を作製し，髄核前駆細胞のマーカーである GD2/Tie2 二重陽性細胞[46]を評価した（n=8 椎間板）．UPAL 群では aspirate 群と比較して術後 2，4 週いずれの時点でも GD2/Tie2 二重陽性細胞率が有意に高かった（**Figure 17**）．

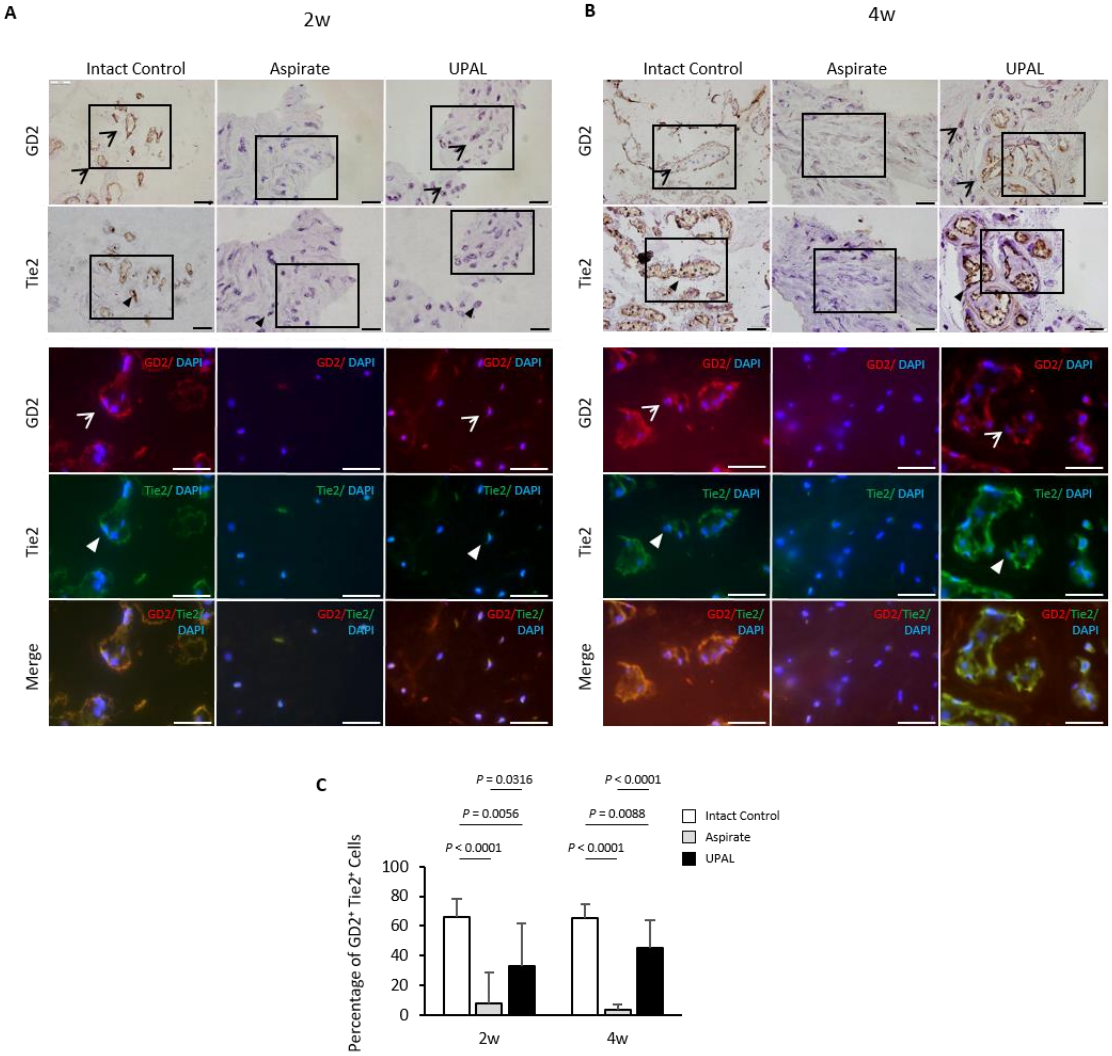

Figure 17. UAPL 埋植後 2, 4 週後のウサギ髄核凍結切片の GD2 及び Tie2 染色. **A, B)** ウサギ髄核の代表的な GD2 及び Tie2 染色像.（矢印; GD2 陽性細胞, 矢頭; Tie2 陽性細胞）**C)** ウサギ髄核の GD2/Tie2 二重陽性細胞率. (n = 8, 平均±SD).

考察

椎間板は生体内における自然再生能力が著しく低く，例えば椎間板ヘルニアに対する手術治療では，摘出部に生じた空隙は術後容易に変性を来す要因となる．そこで我々は，アルギン酸ナトリウムを基盤とした UPAL を，椎間板ヘルニア術後の欠損部を充填し椎間板再生を促す組織修復材として開発した．本研究では, まず, ヒト髄核細胞を用いた *in vitro* 椎間板変性モデルにより評価した．UPAL 内髄核細胞は CAL 内髄核細胞と比較して有意に細胞生存率が高く，アポトーシス細胞率が低かった．次に，ヒツジ屍体腰椎を使用した *in vitro* 生体力学試験を行い，UPAL が埋植部位外に逸脱しないことを確認した．さらに，ウサギ及びヒツジモデルを用いて，本治療法が組織修復を促進し髄核組織の水分含有量を保持することを実証した．さらに，ウサギモデルを用いて ISO 基準に準拠した生物学的安全性試験を行ない，その安全性を証明した．最後に，ウサギ髄核組織凍結切片を作製し，髄核前駆細胞陽性率が UPAL 埋植により増加することを確認した．以上より，UPAL を使用した椎間板組織自然再生誘導法は髄核摘出単独と比較して安全かつ有効な治療法であることが実証された．

近年実施された臨床研究において，ヒト腰椎変性椎間板に対する髄核細胞移植の安全性評価が行われ，椎間板変性を遅延させることが示唆された [47]．この研究では，間葉系細胞と細胞間接着させることで活性化させた自家髄核細胞を移植したが，髄核摘出術後の椎間板欠損部では，細胞単独移植のみでは移植細胞の椎間板外への逸脱が懸念され，生体力学的要求を満たせない可能性がある [13]．そのため，髄核細胞や間葉系幹細胞の椎間板内注入の際には，細胞を包埋したハイドロゲル等を使用する必要がある [7,48-52]．これまでに研究開発されているゲルは，優れた生物学的特性を有することが示唆されているが，力学的安定性を示すには限界があった [13,53]．体温でゲル化するハイドロゲルは，液体状態で注入されてから硬化するまでに時間を要するため，椎間板内圧により椎間板外へ逸脱する可能性が高い [7]．また，ヒツジ屍体腰椎を使用した生体力学試験において，ポリグルコール酸 - ヒアルロン酸複合体が，髄核摘出後の脊柱安定性を獲得し, 逸脱もなかったと報告されているが, この研究では静的試験（±7.5Nm, 屈曲 - 伸展負荷）のみしか実施していない [54]．脊柱金属固定材評価のように，ヒトの日常生活動作を模擬し，実臨床に直結した荷重を考慮した生体力学試験は，バイオマテリアルに関しては報告されていない．本研究では，静的試験（6 方向負荷; ±6Nm, 圧縮負荷; ～1000N）だけなく, 動的試験（±300N 圧縮 - 伸展, 1000 回）も実施した。その結果，髄核摘出術後の UPAL 埋植により，UPAL が逸脱することなく力学的な即時脊柱安定性に寄与する可能性が示唆された．

アルギン酸は非熱性反応でゲル化する特性があるため，通常 *in vivo* で埋植する

場合には埋植前に *in vitro* で重合反応を行うが，椎間板において，その埋植法は確立されていない[7]．アルギン酸を高濃度カルシウムイオンに暴露することでアルギン酸ゲルの強度を上げることは実証されているが，被爆細胞のアポトーシスを誘導することになる[19,55]．実臨床でのアルギン酸ゲル使用を考慮した場合，宿主細胞への塩化カルシウム毒性の影響を最小限に留める一方で，ゲルの力学的安定性を得る必要性がある[19]．我々の開発した新たな埋植戦略では，椎間板欠損部に水溶液状の UPAL を充填し，塩化カルシウムを表面にのみ短時間（5 分間以内）暴露させて硬化させる．UPAL は欠損部に水溶液状態で充填するため，外部からのカバーや線維輪縫合は必要とせず，様々な形状に対応してそのままの形状の硬化性ゲルとして機能する．

アルギン酸ゲルは本来，哺乳類にその消化酵素が存在しないため劣化せず，それゆえに埋植椎間板を長期間力学的に支持する可能性がある[7,56]．しかしながら，本研究では，UPAL は埋植後 12～24 週時点で観察されなかった．この結果は，二価イオンが一価イオンに置換されることや，生理水による加水分解，再生細胞による吸収などが原因となりアルギン酸基質のマテリアルが経時的に消失したことを示唆している[7]．加えて，埋植後 4, 12, 24 週時点で，UPAL 群の羊腰椎 FSU は無処置 control 群と同等の圧縮剛性を示したことは，UPAL には埋植直後の脊柱安定性に寄与し再発ヘルニアを予防する可能性はあるが，金属製固定材を使用する椎体間固定術のような高い脊柱剛性を与えないことが示唆される．

近年，筋骨格系組織再生分野では幹細胞移植を主体とした cell-based medicine に関する研究が実施されている[57-59]．しかしながら，免疫拒絶反応，病原体伝播や腫瘍化の可能性，移植細胞の生着の課題など超えるべきハードルは高い[57,60-62]．一方，Cell-based medicine とは対称的に，matrix-based medicine で使用する無細胞バイオマテリアルは，移植細胞よりも長期保存，貯蔵が可能であり，手術回数も 1 回で済む利点がある．髄核摘出術後の椎間板再生治療としても時間的な制約がなく，いつでも使用することができる[63]．

本研究において，MRI 評価および組織学的評価において UPAL が髄核摘出術後の椎間板変性を抑制したことを示し，免疫組織学的評価では type II collagen 陽性細胞率が有意に高く，UPAL が椎間板組織の自然再生を誘導したことが示唆された．さらに，実験に必要な数を得られず長期評価はできなかったが，UPAL 群では埋植後 2, 4 週において GD2/Tie2 二重陽性細胞率が有意に高かった．これまでに，椎間板変性過程において椎体骨髄由来間葉系幹細胞の椎間板内集積は認めたが，椎間板は無血管組織であるためにその効果はごく限定的であった事が報告されている[12]．また，髄核前駆細胞は type II collagen 及び aggrecan 陽性の楕円形コロニーを形成し，多能性クローンであり，間葉系各系統及び髄核組織へ

の分化能を有していることが報告されている[46]．これらの事実から，髄核摘出術後に内在性の残余髄核細胞が UPAL で充填された創傷治癒部に集積し，同様に，術後早期に髄核前駆細胞が UPAL 内へ集積，増加することで椎間板組織が自然再生した可能性がある（**Figure 18**）．

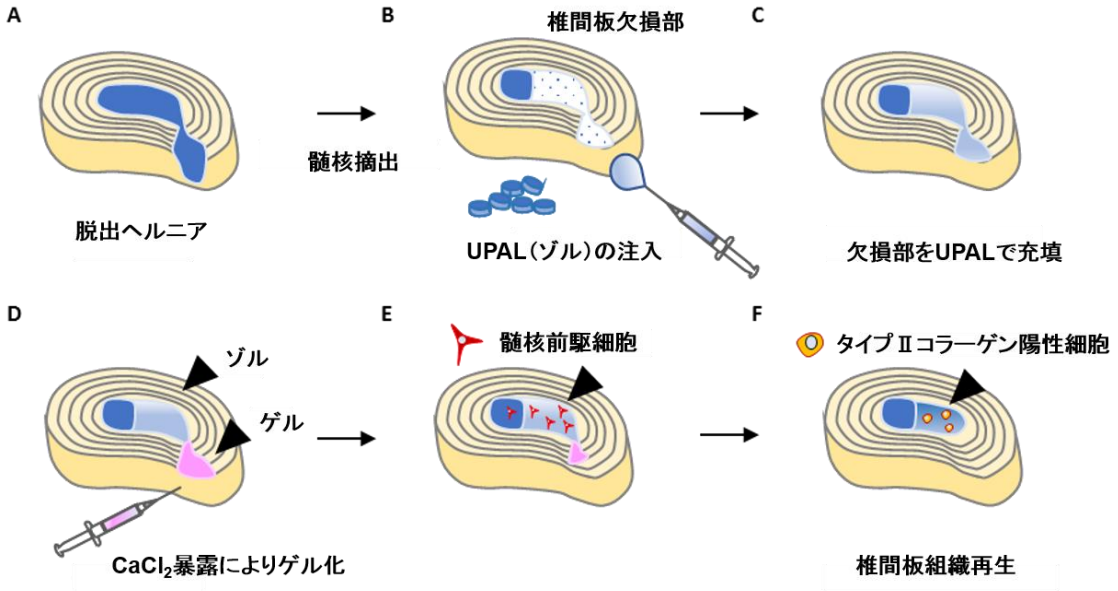

Figure 18. UPAL による椎間板自然再生誘導法の想定されるメカニズムを示す．**A)** 椎間板ヘルニアの模式図．**B)** 髄核摘出術後の椎間板欠損部に UPAL 水溶液を充填．**C)** 欠損部は UPAL で充填される．**D)** UPAL 表層に塩化カルシウム水溶液を暴露させゲル化．**E)** 髄核前駆細胞が UPAL 内に集積，増加．**F)** Type II collagen へと分化し椎間板再生が誘導される．

臨床使用を想定した場合，無細胞 UPAL は GMP/GLP 施設で製品化され，直視下あるいは内視鏡下で髄核摘出術を実施する医療機関に届けられる．その後，術者は髄核摘出術後の椎間板欠損部に UPAL を注入することになる．ただし，髄核摘出術後の残余髄核組織は，再生のための細胞供給源である可能性があり，手術時の髄核摘出量は，椎間板変性の時と同様に，再生細胞の集積能や分化能，最終的には椎間板再生能にまで影響するかもしれない[13]．

本研究における *in vivo* UPAL 埋植モデルは非変性椎間板を用いた．ヒツジ腰椎を使用した圧縮試験では，discectomy 群の圧縮剛性は経時的に回復し，埋植後 24 週時点で無処置 control 群及び UPAL 群とほぼ同等の圧縮剛性を示した．このことは，本研究において実施した動物モデルにおける椎間板は，自然修復能を有している事を示唆している．無細胞 matrix-based medicine は重度変性椎間板

や脊椎変性すべり症には治療適応外の可能性がある．多様な治療選択を可能とするためには，今後，*in vivo* 変性椎間板モデルを作製し，UPAL と骨髄間葉系幹細胞のような幹細胞とを組み合わせたコンビネーション製品を想定した研究も必要となるであろう．

総括および結論

- 椎間板内における組織修復環境を最適化し, 組織再生が促進されるという仮説のもと，UPAL を使用した椎間板組織自然再生誘導法の効果を検証した.

- 血清飢餓条件下において，UPAL 内ヒト髄核細胞は CAL 内髄核細胞と比較して有意に細胞生存率が高く，アポトーシス細胞率が低かった.

- ヒツジ屍体腰椎を使用した生体力学試験では，UPAL が椎間板外へ逸脱することなく力学的な即時脊柱安定性に寄与することが示唆された.

- ウサギ及びヒツジを用いた髄核部分摘出術後の UPAL 埋植椎間板は, 摘出術のみの椎間板に比べて変性所見スコアが低値であり， type II collagen 陽性細胞率が高かった．これらの結果より，UPAL が椎間板組織の自然再生を誘導したことが示唆された.

- UPAL による全身および埋植局所毒性はないと判断された

- UPAL 埋植椎間板において GD2/Tie2 二重陽性細胞率が有意に高い結果は, 残余髄核細胞が UPAL で充填された創傷治癒部に集積するとともに, 髄核前駆細胞が集積, 増加することで椎間板組織が再生した可能性を示唆している.

- 臨床応用を想定した場合, バイオマテリアル単体使用による椎間板再生医療は，自家細胞移植治療に比べて製品の長期保存が可能であり，時間的な制約もなく 1 期的手術が可能であるといった多くの利点を有する.

- 重度変性椎間板では，UPAL のみで組織再生を促進するには限界があると考えられる. 今後は UPAL と幹細胞を組み合わせた再生医療研究も必要であろう.

謝辞

本論文は，筆者が北海道大学大学院医学研究院医学専攻機能再生医学講座整形外科学教室博士課程在学中に行った研究をまとめたものです．本研究に関して終始ご指導ご鞭撻を頂きました整形外科学分野教授岩崎倫政先生に深謝いたします.

また本研究を行うにあたり, UPAL のご提供並びに使用に関するご助言を頂いた持田製薬株式会社の清水賢様，伊佐次三津子様，生体力学試験に関してご指導を頂いた北海道大学大学院工学院人間機械システムデザイン専攻の東藤正浩准教授，統計学的手法のご指導および論文作成に関してご指導を頂いた北海道大学大学院医学研究院医学統計学教室の伊藤陽一准教授，アルギン酸ゲルの力学特性試験に関してご指導を頂いた北海道大学大学院生命科学研究院先端融合科学研究部門ソフト＆ウェットマター研究室の野々山貴行特任助教に深い感謝の意を表します.

最後に，これまでの研究課程において直接のご指導を賜りました北海道大学大学院医学研究院脊椎・脊髄先端医学分野の須藤英毅特任准教授をはじめ，整形外科学分野の諸先生方，研究に関わっていただいた皆様に心よりの感謝を申し上げます.

引用文献

1 Iwasaki, K. *et al.* Effects of single injection of local anesthetic agents on intervertebral disc degeneration: ex vivo and long-term in vivo experimental study. *PLoS ONE* **9**, e109851, (2014).

2 Ohtori, S. *et al.* Results of surgery for discogenic low back pain: a randomized study using discography versus discoblock for diagnosis. *Spine (Phila Pa 1976)* **34**, 1345-1348, (2009).

3 Bailey, A., Araghi, A., Blumenthal, S. & Huffmon, G. V. Prospective, multicenter, randomized, controlled study of anular repair in lumbar discectomy: two-year follow-up. *Spine (Phila Pa 1976)* **38**, 1161-1169, (2013).

4 McGirt, M. J. *et al.* A prospective cohort study of close interval computed tomography and magnetic resonance imaging after primary lumbar discectomy: factors associated with recurrent disc herniation and disc height loss. *Spine (Phila Pa 1976)* **34**, 2044-2051, (2009).

5 Barth, M., Diepers, M., Weiss, C. & Thome, C. Two-year outcome after lumbar microdiscectomy versus microscopic sequestrectomy: part 2: radiographic evaluation and correlation with clinical outcome. *Spine (Phila Pa 1976)* **33**, 273-279, (2008).

6 Frith, J. E. *et al.* An injectable hydrogel incorporating mesenchymal precursor cells and pentosan polysulphate for intervertebral disc regeneration. *Biomaterials* **34**, 9430-9440, (2013).

7 Zeng, Y. *et al.* Injectable microcryogels reinforced alginate encapsulation of mesenchymal stromal cells for leak-proof delivery and alleviation of canine disc degeneration. *Biomaterials* **59**, 53-65, (2015).

8 Yamada, K. *et al.* Caspase 3 silencing inhibits biomechanical overload-induced intervertebral disk degeneration. *Am. J. Pathol.* **184**, 753-764, (2014).

9 Sudo, H. & Minami, A. Caspase 3 as a therapeutic target for regulation of intervertebral disc degeneration in rabbits. *Arthritis Rheum.* **63**, 1648-1657, (2011).

10 Sudo, H. & Minami, A. Regulation of apoptosis in nucleus pulposus cells by optimized exogenous Bcl-2 overexpression. *J. Orthop. Res.* **28**, 1608-1613, (2010).

11 Lee, C. H. *et al.* Protein-releasing polymeric scaffolds induce fibrochondrocytic

differentiation of endogenous cells for knee meniscus regeneration in sheep. *Sci. Transl. Med.* **6**, 266ra171, (2014).

12 Sakai, D. *et al.* Migration of bone marrow-derived cells for endogenous repair in a new tail-looping disc degeneration model in the mouse: a pilot study. *Spine J.* **15**, 1356-1365, (2015).

13 Woiciechowsky, C. *et al.* Regeneration of nucleus pulposus tissue in an ovine intervertebral disc degeneration model by cell-free resorbable polymer scaffolds. *J. Tissue Eng. Regen. Med.* **8**, 811-820, (2014).

14 Bowles, R. D., Williams, R. M., Zipfel, W. R. & Bonassar, L. J. Self-assembly of aligned tissue-engineered annulus fibrosus and intervertebral disc composite via collagen gel contraction. *Tissue Eng. Part A* **16**, 1339-1348, (2010).

15 Mizuno, H. *et al.* Tissue-engineered composites of anulus fibrosus and nucleus pulposus for intervertebral disc replacement. *Spine (Phila Pa 1976)* **29**, 1290-1297; discussion 1297-1298, (2004).

16 Risbud, M. V. *et al.* Differentiation of mesenchymal stem cells towards a nucleus pulposus-like phenotype in vitro: implications for cell-based transplantation therapy. *Spine (Phila Pa 1976)* **29**, 2627-2632, (2004).

17 Bidarra, S. J., Barrias, C. C. & Granja, P. L. Injectable alginate hydrogels for cell delivery in tissue engineering. *Acta Biomater.* **10**, 1646-1662, (2014).

18 Zimmermann, H. *et al.* Towards a medically approved technology for alginate-based microcapsules allowing long-term immunoisolated transplantation. *J. Mater. Sci. Mater. Med.* **16**, 491-501, (2005).

19 Igarashi, T., Iwasaki, N., Kasahara, Y. & Minami, A. A cellular implantation system using an injectable ultra-purified alginate gel for repair of osteochondral defects in a rabbit model. *J. Biomed. Mater. Res. A* **94**, 844-855, (2010).

20 Sukegawa, A. *et al.* Repair of Rabbit Osteochondral Defects by an Acellular Technique with an Ultrapurified Alginate Gel Containing Stromal Cell-Derived Factor-1. *Tissue Eng. Part A* **18**, 934-945, (2012).

21 Baba, R. *et al.* A Novel Bone Marrow Stimulation Technique Augmented by Administration of Ultrapurified Alginate Gel Enhances Osteochondral Repair in a Rabbit Model. *Tissue Eng. Part C Methods* **21**, 1263-1273, (2015).

22 Pfirrmann, C. W., Metzdorf, A., Zanetti, M., Hodler, J. & Boos, N. Magnetic resonance classification of lumbar intervertebral disc degeneration. *Spine (Phila Pa 1976)* **26**, 1873-1878 (2001).

23 Iwasaki, K., Sudo, H., Yamada, K., Ito, M. & Iwasaki, N. Cytotoxic effects of the radiocontrast agent iotrolan and anesthetic agents bupivacaine and lidocaine

in three-dimensional cultures of human intervertebral disc nucleus pulposus cells: identification of the apoptotic pathways. *PLoS ONE* **9**, e92442, (2014).

24 Masuda, K., Sah, R. L., Hejna, M. J. & Thonar, E. J. A novel two-step method for the formation of tissue-engineered cartilage by mature bovine chondrocytes: the alginate-recovered-chondrocyte (ARC) method. *J. Orthop. Res.* **21**, 139-148, (2003).

25 Sudo, H. *et al.* Global identification of genes related to nutrient deficiency in intervertebral disc cells in an experimental nutrient deprivation model. *PLoS ONE* **8**, e58806, (2013).

26 Andersen, T. *et al.* In situ gelation for cell immobilization and culture in alginate foam scaffolds. *Tissue Eng. Part A* **20**, 600-610, (2014).

27 Kaygusuz, H., Evingur, G. A., Pekcan, O., von Klitzing, R. & Erim, F. B. Surfactant and metal ion effects on the mechanical properties of alginate hydrogels. *Int. J. Biol. Macromol.* **92**, 220-224, (2016).

28 Sudo, H. *et al.* Biomechanical study on the effect of five different lumbar reconstruction techniques on adjacent-level intradiscal pressure and lamina strain. *J Neurosurg Spine* **5**, 150-155, (2006).

29 Likhitpanichkul, M. *et al.* Fibrin-genipin adhesive hydrogel for annulus fibrosus repair: performance evaluation with large animal organ culture, in situ biomechanics, and in vivo degradation tests. *Eur. Cell Mater.* **28**, 25-37; discussion 37-28 (2014).

30 Cunningham, B. W., Sefter, J. C., Shono, Y. & McAfee, P. C. Static and cyclical biomechanical analysis of pedicle screw spinal constructs. *Spine (Phila Pa 1976)* **18**, 1677-1688 (1993).

31 Malhotra, N. R. *et al.* An injectable nucleus pulposus implant restores compressive range of motion in the ovine disc. *Spine (Phila Pa 1976)* **37**, E1099-1105, (2012).

32 Oehme, D. *et al.* Mesenchymal progenitor cells combined with pentosan polysulfate mediating disc regeneration at the time of microdiscectomy: a preliminary study in an ovine model. *J. Neurosurg. Spine* **20**, 657-669, (2014).

33 Sobajima, S. *et al.* A slowly progressive and reproducible animal model of intervertebral disc degeneration characterized by MRI, X-ray, and histology. *Spine (Phila Pa 1976)* **30**, 15-24, (2005).

34 Nishimura, K. & Mochida, J. Percutaneous reinsertion of the nucleus pulposus. An experimental study. *Spine (Phila Pa 1976)* **23**, 1531-1538; discussion 1539 (1998).

35 Boos, N. *et al.* Classification of age-related changes in lumbar intervertebral discs: 2002 Volvo Award in basic science. *Spine (Phila Pa 1976)* **27**, 2631-2644, (2002).

36 Ohta, R. *et al.* Stress-reactive rats (high-avoidance female rats) have a shorter lifespan than stress-nonreactive rats (low-avoidance female rats). *J. Toxicol. Pathol.* **29**, 77-84, (2016).

37 Iatridis, J. C., Weidenbaum, M., Setton, L. A. & Mow, V. C. Is the nucleus pulposus a solid or a fluid? Mechanical behaviors of the nucleus pulposus of the human intervertebral disc. *Spine (Phila Pa 1976)* **21**, 1174-1184 (1996).

38 Rodrigues, S. A., Thambyah, A. & Broom, N. D. A multiscale structural investigation of the annulus-endplate anchorage system and its mechanisms of failure. *Spine J.* **15**, 405-416, (2015).

39 Wade, K. R., Robertson, P. A., Thambyah, A. & Broom, N. D. "Surprise" Loading in Flexion Increases the Risk of Disc Herniation Due to Annulus-Endplate Junction Failure: A Mechanical and Microstructural Investigation. *Spine (Phila Pa 1976)* **40**, 891-901, (2015).

40 Sudo, H. *et al.* In vitro biomechanical effects of reconstruction on adjacent motion segment: comparison of aligned/kyphotic posterolateral fusion with aligned posterior lumbar interbody fusion/posterolateral fusion. *J. Neurosurg.* **99**, 221-228 (2003).

41 Goel, V. K. *et al.* Test protocols for evaluation of spinal implants. *J. Bone Joint Surg. Am.* **88 Suppl 2**, 103-109, (2006).

42 Michalek, A. J. & Iatridis, J. C. Height and torsional stiffness are most sensitive to annular injury in large animal intervertebral discs. *Spine J.* **12**, 425-432, (2012).

43 Sakai, D. *et al.* Transplantation of mesenchymal stem cells embedded in Atelocollagen gel to the intervertebral disc: a potential therapeutic model for disc degeneration. *Biomaterials* **24**, 3531-3541, (2003).

44 Endres, M. *et al.* Intervertebral disc regeneration after implantation of a cell-free bioresorbable implant in a rabbit disc degeneration model. *Biomaterials* **31**, 5836-5841, (2010).

45 Hegewald, A. A. *et al.* Enhancing tissue repair in annulus fibrosus defects of the intervertebral disc: analysis of a bio-integrative annulus implant in an in-vivo ovine model. *J. Tissue Eng. Regen. Med.* **9**, 405-414, (2015).

46 Sakai, D. *et al.* Exhaustion of nucleus pulposus progenitor cells with ageing and degeneration of the intervertebral disc. *Nat. Commun.* **3**, 1264, (2012).

47 Mochida, J. *et al.* Intervertebral disc repair with activated nucleus pulposus cell transplantation: a three-year, prospective clinical study of its safety. *Eur. Cell Mater.* **29**, 202-212; discussion 212 (2015).

48 Cheng, Y. H., Yang, S. H. & Lin, F. H. Thermosensitive chitosan-gelatin-glycerol phosphate hydrogel as a controlled release system of ferulic acid for nucleus pulposus regeneration. *Biomaterials* **32**, 6953-6961, (2011).

49 Collin, E. C. *et al.* An injectable vehicle for nucleus pulposus cell-based therapy. *Biomaterials* **32**, 2862-2870, (2011).

50 Sakai, D. *et al.* Regenerative effects of transplanting mesenchymal stem cells embedded in atelocollagen to the degenerated intervertebral disc. *Biomaterials* **27**, 335-345, (2006).

51 Alini, M. *et al.* The potential and limitations of a cell-seeded collagen/hyaluronan scaffold to engineer an intervertebral disc-like matrix. *Spine (Phila Pa 1976)* **28**, 446-454; discussion 453, (2003).

52 Nesti, L. J. *et al.* Intervertebral disc tissue engineering using a novel hyaluronic acid-nanofibrous scaffold (HANFS) amalgam. *Tissue Eng. Part A* **14**, 1527-1537, (2008).

53 Lynn, A. K., Yannas, I. V. & Bonfield, W. Antigenicity and immunogenicity of collagen. *J. Biomed. Mater. Res. B Appl. Biomater.* **71**, 343-354, (2004).

54 Hegewald, A. A. *et al.* Biomechanical testing of a polymer-based biomaterial for the restoration of spinal stability after nucleotomy. *J. Orthop. Surg. Res.* **4**, 25, (2009).

55 Simpson, N. E., Stabler, C. L., Simpson, C. P., Sambanis, A. & Constantinidis, I. The role of the CaCl2–guluronic acid interaction on alginate encapsulated βTC3 cells. *Biomaterials* **25**, 2603-2610, (2004).

56 Lee, K. Y. & Mooney, D. J. Alginate: properties and biomedical applications. *Prog. Polym. Sci.* **37**, 106-126, (2012).

57 Embree, M. C. *et al.* Exploiting endogenous fibrocartilage stem cells to regenerate cartilage and repair joint injury. *Nat. Commun.* **7**, 13073, (2016).

58 Shen, W. *et al.* Intra-articular injection of human meniscus stem/progenitor cells promotes meniscus regeneration and ameliorates osteoarthritis through stromal cell-derived factor-1/CXCR4-mediated homing. *Stem Cells Transl. Med.* **3**, 387-394, (2014).

59 Pelttari, K. *et al.* Adult human neural crest-derived cells for articular cartilage repair. *Sci. Transl. Med.* **6**, 251ra119, (2014).

60 Huey, D. J., Hu, J. C. & Athanasiou, K. A. Unlike bone, cartilage regeneration remains elusive. *Science* **338**, 917-921, (2012).

61 Waskow, C. Maintaining What Is Already There: Strategies to Rectify HSC Transplantation Dilemmas. *Cell Stem Cell* **17**, 258-259, (2015).

62 Sicari, B. M. *et al.* An acellular biologic scaffold promotes skeletal muscle formation in mice and humans with volumetric muscle loss. *Sci. Transl. Med.* **6**, 234ra258, (2014).

63 Abbushi, A. *et al.* Regeneration of intervertebral disc tissue by resorbable cell-free polyglycolic acid-based implants in a rabbit model of disc degeneration. *Spine (Phila Pa 1976)* **33**, 1527-1532, (2008).