HOKKAIDO UNIVERSITY

Title	ラット口蓋腺の加齢変化に関する組織学的研究
Author(s)	谷脇, 裕人; 高橋, 茂; 土門, 卓文; 山崎, 裕
Citation	北海道歯学雑誌, 40(2), 87-94
Issue Date	2020-04
Doc URL	http://hdl.handle.net/2115/77556
Type	article
File Information	40_02_03.pdf

Instructions for use

Hokkaido University Collection of Scholarly and Academic Papers : HUSCAP

北海道歯誌　40：87−94，2020.

原　著

ラット口蓋腺の加齢変化に関する組織学的研究

谷脇　裕人[1, 2)]　　高橋　　茂[2)]　　土門　卓文[2)]　　山崎　　裕[1)]

抄　録：本研究はラット口蓋腺の加齢変化を組織学的に明らかにすることを目的とした．５〜100週齢のWistar系雄性ラットに5-bromo-2'-deoxyuridine（BrdU）を腹腔内投与後，４％パラホルムアルデヒド溶液にて灌流固定を行った．摘出した口蓋腺から通法に従ってパラフィン切片を作製し，ヘマトキシリン・エオジン染色，分泌顆粒の検索のために過ヨウ素酸シッフ染色（PAS）とアルシアンブルー染色（AB），膠原線維の検索のためにアザン染色（Azan）を行った．また，細胞増殖活性の検索のために抗BrdU抗体，アポトーシスの検索のために抗cleaved caspase ３（Casp-3）抗体を用いた免疫染色を行った．電子顕微鏡的検索のため，動物を２％パラホルムアルデヒド-1.25％グルタールアルデヒド溶液にて灌流固定後，口蓋腺を摘出した．通法に従って超薄切片を薄切し，透過型電子顕微鏡で観察した．腺実質は全ての週齢において基本的にPAS及びABに陽性を示す粘液性腺房細胞から構成されていた．50週以降では，腺腔の拡張した腺房がしばしば認められ，粘液性腺房細胞はPAS強陽性となった．５，10週では，口蓋腺後方部にPAS強陽性を示す少数の漿液性腺房細胞が観察されたが，50週以降では認められなくなった．間質には５，10週にAzanに弱く染色される結合組織が認められ，50週以降で増生しやや強く染まるようになった．BrdU免疫染色では，５週に陽性腺房細胞が多かったが，経時的に減少し，100週ではほぼ観察されなかった．Casp-3陽性細胞は全ての週齢で認められなかった．電顕的には，粘液性腺房細胞に大きな変化は認められなかった．間質には５，10週では膠原細線維が散在していたが，50週以降では密集し束状をなす膠原細線維が多くなった．以上の結果より，ラット口蓋腺では加齢に伴い，粘液性腺房細胞の増殖活性低下や分泌顆粒の性状変化，漿液性腺房細胞の消失，腺腔の拡張などの実質の変化と間質における結合組織の増生が起こることが明らかとなった．

キーワード：口蓋腺，加齢，細胞増殖，分泌顆粒

緒　　言

唾液はほぼ水分で構成され，タンパク質や電解質を含み，口腔環境や機能を維持する上で重要な役割を果たしている[1, 2)]．そのため，唾液が減少することで口腔内に様々な障害が起こることが知られている[3, 4)]．唾液分泌量の減少は唾液腺の機能が低下することによって生じ[5, 6)]，また，高齢者によく認められる[7, 8)]ことから，唾液腺の加齢変化に関して研究が行われてきた．

唾液腺の加齢変化に関する組織学的研究は主に大唾液腺を対象として行われてきた．それらによると，腺実質に関しては，腺房細胞の萎縮[9−15)]や増殖活性の低下[16, 17)]，アポトーシスによる腺房細胞の消失[14)]，腺房細胞内のリポフスチン顆粒の出現[18)]，小葉内導管の管腔拡張[9, 10, 19)]などが報告されている．一方，間質においては，脂肪組織の増加[9−13, 20, 21)]，結合組織の増生[9−15, 20, 21)]，アミロイドの沈着[22)]などが認められている．これらの所見はすべての報告で一致したものではなく，少数ながら一部の変化については認められないとしている報告もある[22−25)]．しかしながら，大唾液腺の加齢変化に関しては以上のように比較的多くの研究がなされており，組織学的知見はある程度得られていると思われる．

これに対して，小唾液腺を対象とした組織学的研究は大唾液腺のそれに比較すると少ない．初めて小唾液腺の加齢変化を検索したScottによると，ヒト口唇線では腺房細胞の萎縮，導管の拡張，結合組織の増生と炎症性細胞浸潤，軽度の脂肪組織の増生が認められるという[26)]．以後，これらの所見を確認している報告[27−29)]がみられる一方，脂肪組織の増生は認められない[30)]という報告もある．以上の報告はすべてヒトを対象とし，検索方法は光学顕微鏡的（光顕的）観察を主体としている．ヒトを対象として加齢変化を観察する方法はそれ自身意義のあることではあるが，そ

[1)] 〒060-8586 札幌市北区北13条西７丁目
北海道大学大学院歯学研究院　口腔健康科学分野　高齢者歯科学教室（主任：山崎　裕 教授）
[2)] 〒060-8586 札幌市北区北13条西７丁目
北海道大学大学院歯学研究院　口腔機能学分野　口腔機能解剖学教室（主任：土門　卓文 教授）

の結果には症例ごとに異なる背景が影響していることを考慮しなければならない．この点を補うためには，個体条件や飼育環境を統一した動物実験を実施する必要がある．さらに，ヒト口唇腺以外の小唾液腺の加齢変化についてはヒト口蓋腺に関する研究が２つあるのみで[31, 32]，データの蓄積がまだ不十分と考えられる．また，これらの研究は光顕的な検索に限られていたため，大唾液腺の加齢変化で検索されているような細胞増殖活性やアポトーシスの発生状況については未だに明らかではない．

以上のような背景から，本研究では口蓋腺の加齢変化を明らかにするため，ラットを対象として組織学的検索，免疫組織化学的検索および電子顕微鏡的（電顕的）検索を行った．

材料と方法

１．実験動物

５週，10週，50週，100週齢のWistar系雄性ラット（日本クレア, 日本）を各週齢８匹, 計32匹用いて実験を行った．ラットは室温約22℃，明暗12時間周期のもとで，固形飼料と水を自由に与えて飼育した．

本実験は「国立大学法人北海道大学動物実験に関する規程（平成19年４月１日海大達61号）」に基づき行った.（動物実験計画承認番号：第15-0117号）

２．組織学的検索

組織学的検索のため各週齢６匹ずつのラットを用いた．ラットには安楽死３時間前より5-bromo-2'-deoxyuridine（BrdU）（2.5 mg/100 g）を1時間毎に腹腔内投与した．ペントバルビタールナトリウムの腹腔内投与による全身麻酔下で0.2 Mリン酸緩衝液（pH 7.4）で調整した４％パラホルムアルデヒド溶液にて灌流固定を行った．次に口蓋腺を含む軟口蓋を摘出し，同溶液に24時間浸漬した．その後，軟口蓋を正中断し，通法に従ってパラフィン切片を作製した．

切片にはヘマトキシリン・エオジン染色（HE），過ヨウ素酸シッフ染色（PAS），アルシアンブルー染色（AB），アザン染色（Azan）を施し，光学顕微鏡（MICROPHOTO-FXA, Nikon, 日本）にて観察した．

３．免疫組織化学的検索

細胞増殖活性を明らかにするために抗BrdU抗体，アポトーシスを明らかにするために抗cleaved-caspase-3（Casp-3）抗体を用いた免疫染色を行った．両染色ともに内因性ペルオキシダーゼ処理として脱パラフィンした切片を0.3% H_2O_2/メタノールに10分，室温で反応させた．BrdU免疫染色では抗原賦活化処理として37℃で0.1％トリプシン処理を20分，３N/HCl処理を10分行った．一次抗体には50倍希釈した抗BrdU-マウスモノクロナール抗体（DakoCytomation, Denmark）を120分，二次抗体には100倍希釈したビオチン標識抗マウス-ウサギポリクロナール抗体（DakoCytomation）を60分，湿箱内にて室温で反応させた．Casp-3免疫染色では抗原賦活化処理として100℃で10 mM トリス/１mM EDTA溶液（pH 8.8）に15分浸漬した．一次抗体には20倍希釈した抗casp-3-ウサギポリクロナール抗体（Biocare Medical, USA）を４℃で一晩，二次抗体として100倍希釈したビオチン標識抗ウサギ-ブタポリクロナール抗体（DakoCytomation）を室温で60分，湿箱内にて反応させた．各過程の間ではリン酸緩衝生理食塩水（PBS）で洗浄した．両染色ともに二次抗体反応後の切片にペルオキシダーゼ標識ストレプトアビジン（ヒストファイン, ニチレイバイオサイエンス, 日本）を室温で30分反応させ，反応部位を3,3'-ジアミノベンチジン・四塩酸塩（同仁化学研究所, 日本）で茶褐色に呈色した．核はヘマトキシリンで染色した．免疫染色の陰性コントロールとして，一次抗体をPBSに置き換えて同様に染色した．

BrdU免疫染色では腺房細胞のBrdU陽性率を調べた．動物につき３枚の標本を対象とした．１枚の標本あたり1,000個の腺房細胞を光学顕微鏡下（×400）で無作為に観察し陽性細胞数を計測した．そして，各標本の陽性率を算出し，３枚の標本の平均値を各動物の代表値とした．BrdU陽性率の各週齢間における有意差を調べるため，R version 3.3.3（R Foundation for Statistical Computing, Austria）を用いて統計解析を行った．クラスカル・ウォリス検定で多重検定を行った後に，ボンフェローニ補正したウィルコクソンの順位和検定で多重比較を行った. 有意水準は５％とした．

４．電顕的検索

電顕的検索のため各週齢２匹ずつのラットを用いた．同様の全身麻酔下で0.1 Mカコジル酸緩衝液（pH 7.4）で調整した２％パラホルムアルデヒド-1.25％グルタールアルデヒド溶液にて灌流固定を行った．固定後，摘出した軟口蓋を約１mm^3片に細切し，同溶液に２時間浸漬した．その後，１％四酸化オスミウム溶液で２時間後固定し，通法に従ってEpon 812に包埋した．エポンブロックから準超薄切片を作製し，トルイジンブルー染色を施して部位を確認した後，超薄切片を作製した．切片には酢酸ウラン・クエン酸鉛で電子染色を施し，透過型電子顕微鏡（JEM-1400, 日本電子, 日本）にて観察した．

結　　果

１．組織学的検索

実験期間を通じて口蓋腺は軟口蓋粘膜下にあり，口腔と

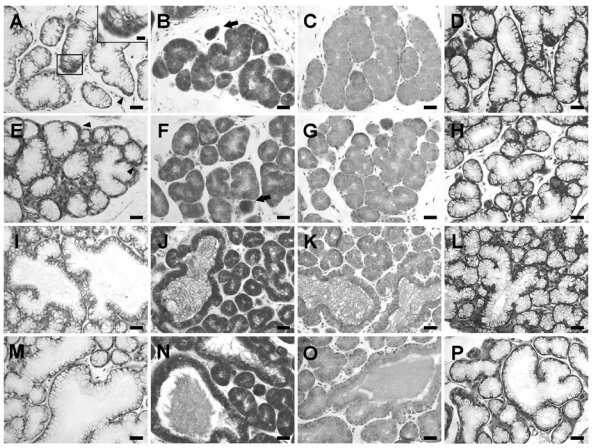

図１　口蓋腺の組織像
HE（A, E, I, M），PAS（B ,F, J, N），AB（C, G, K, O），Azan（D, H, L, P）；５週（A-D），10週（E-H），50週（I-L），100週（M-P）：５，10週では多くの粘液性腺房細胞に加え，少数の漿液半月（▶）が認められる（A, E）．漿液性腺房細胞（→）はPAS強陽性である（B, F）．粘液性腺房細胞の分裂像も認められる（A挿入図）．50，100週では粘液性腺房の腺腔は拡張し，腺腔内には絮状の物質が認められる（I, J, K, M, N, O）．粘液性腺房細胞はPAS強陽性を示している（J, N）．間質にはAzanのアニリン青に強く染まる結合組織（L, P）が観察される．スケールバー：30 μm（A-P），10 μm（A挿入図）

は複数の導管によって連絡していた．腺実質は基本的に管状構造を呈する腺房からなり，導管は認められなかった．５週及び10週では，ほとんどの腺房は粘液性腺房細胞からなっていた．これらは低円柱状で，基底側に位置する扁平な核を有していた．細胞質は明るく，PAS及びABに陽性を示していた．このような腺房細胞には少数ながら分裂像が認められた．粘液性腺房細胞に加えて，口蓋腺の後方部には漿液半月が散見された．漿液性腺房細胞はPAS強陽性を示していた．間質にはAzanでアニリン青に弱く染色される疎な結合組織がまばらに認められた（図１A-H）．50週以降では腺腔の拡張した腺房がしばしば認められ，腺腔内にはPASやABに陽性を示す絮状の物質が認められるようになった．粘液性腺房細胞の形態やABに対する染色性に変化は認められなかったが，PASに対しては強陽性を示していた．粘液性腺房細胞の分裂像や漿液半月は観察されなかった．間質にはアニリン青にやや強く染まる密な結合組織が増生した（図１I-P）．一方，すべての週齢において間質に脂肪組織は認められなかった．

２．免疫組織化学的検索

５週では多くの腺房細胞がBrdUに対して陽性を示していた（図２A）．10週になるとBrdU陽性腺房細胞は急減し（図２B），50週及び100週ではほとんど観察されなかった（図２C, D）．腺房細胞のBrdU陽性率を算出したところ，各週の中央値は５週が2.85 %，10週が0.70 %，50週が0.10 %，100週が0.00 %であり，50週と100週の間を除くすべての週齢間において統計学的に有意差が認められた（図３）．一方，Casp-3陽性腺房細胞は検索したいずれの週においても認められなかった（図２E-H）．そのため，腺房細胞のCasp-3陽性率の算出は行わなかった．

一次抗体の代わりにPBSを用いて行った陰性コントロールでは，両染色ともに陽性反応は認められなかった．

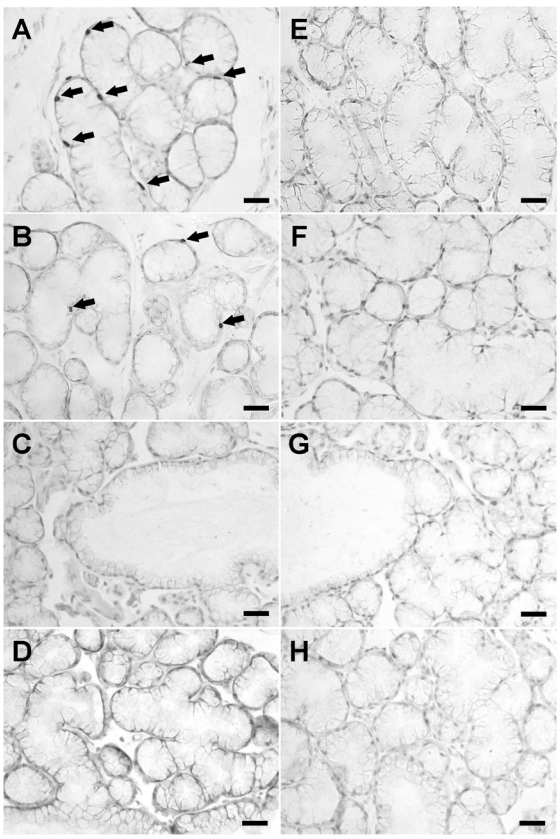

図２　BrdUおよびCasp-3 免疫染色像
BrdU(A-D), Casp-3(E-H)；５週（A, E），10週（B, F），50週（C, G），100週（D, H）：５週では多くのBrdU陽性腺房細胞（→）が観察されるが（A），10週ではその数は減少し（B），50，100週ではほとんどみられない（C, D）．Casp-3陽性細胞は各週齢で認められない（E-H）．スケールバー：30 μm

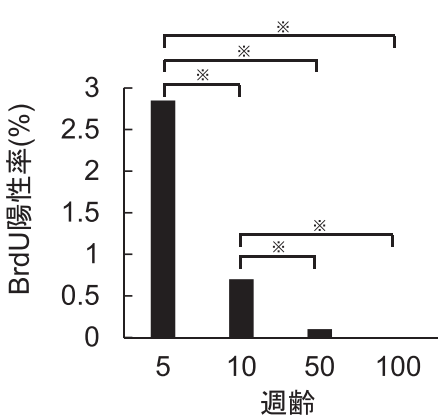

図３　腺房細胞のBrdU陽性率
50，100週間を除くすべての週齢間で有意差が認められる（※p<0.05）．数値は中央値．

３．電顕的検索

５週及び10週には漿液半月が少数ながらみられた．複数の粘液性腺房細胞からなる集団の基底側に三日月状を呈する1～２個の漿液性腺房細胞が位置していた（図４Ａ）．漿液性腺房細胞は楕円形の核を持ち，その周囲には発達した粗面小胞体がみられた．細胞質内には電子密度の高い分泌顆粒がみられ，その近くにゴルジ装置が認められた（図４Ｂ）．５週にみられる粘液性腺房細胞は基底側に扁平な核を持ち，その周囲には粗面小胞体が観察された．細胞質の大部分は電子密度の低い分泌顆粒で占められていた（図４Ｃ）．

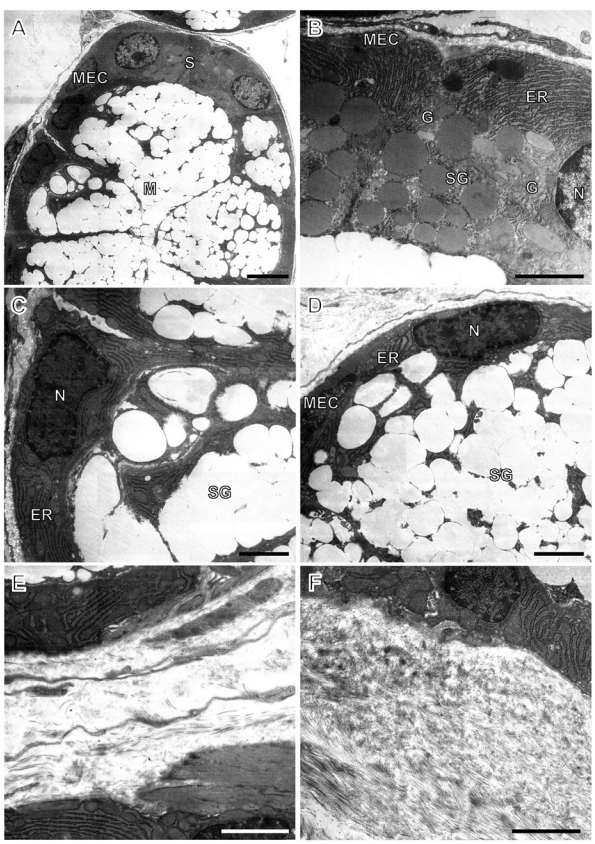

図４　電子顕微鏡像

Ａ：５週の漿液半月．腺房のほとんどを粘液性腺房細胞が占め，基底側に漿液性腺房細胞と筋上皮細胞が認められる．スケールバー：5.0 μm.

Ｂ：５週の漿液性腺房細胞．発達した粗面小胞体と電子密度の高い分泌顆粒，その周囲にゴルジ装置がみられる．スケールバー：2.0 μm.

Ｃ：５週の粘液性腺房細胞．細胞質のほとんどを電子密度の低い分泌顆粒が占め，基底部には圧平された核や粗面小胞体がみられる．スケールバー：2.0 μm.

Ｄ：100週の粘液性腺房細胞．５週の粘液性腺房細胞と同様の特徴を有している．スケールバー：2.0 μm.

Ｅ：10週の間質．腺房間には膠原細線維が散在している．スケールバー：2.0 μm.

Ｆ：100週の間質．腺房間は密集し束状をなす膠原細繊維により満たされている．スケールバー：2.0 μm．S；漿液性腺房細胞，M；粘液性腺房細胞，MEC；筋上皮細胞，N；核，ER；粗面小胞体，G；ゴルジ装置，SG；分泌顆粒．

このような電顕的特徴は他の週齢にみられる粘液性腺房細胞でも同様であり，100週においても大きな差異は認められなかった（図４Ｄ）．一方，５，10週の間質には，膠原細線維が散在していた（図４Ｅ）が，50週以降では密集し束状をなす多くの膠原細線維で間質は占められていた（図４Ｆ）．

考　　察

小唾液腺の加齢変化における増殖活性に関する先行研究はヒト口唇線を対象としたDayanの研究[33]があるのみである．この研究では，抗Ki-67抗体を用いた免疫染色を行っているが，若年者から高齢者まですべての症例において陽性細胞はほとんど認められず，細胞増殖活性に関する十分な情報が得られていないと思われる．このことは，加齢変化における細胞増殖活性の検索には十分感度の高い検索法を選ぶことが重要であることを示している．そこで，本研究では動物にBrdUを３回反復投与することにした．その結果，ラット口蓋腺では加齢に伴い，腺房細胞の増殖活性が低下することが初めて明らかとなった．唾液腺の加齢変化における腺房細胞の増殖活性を検討した研究はDayanの研究を除くとすべて顎下腺を対象としている．それらによると，加齢に伴う変化はないと述べている報告[34]もあれば，加齢に伴い増殖活性は低下すると述べている報告[16]もある．さらには，粘液性腺房細胞では加齢に伴い増殖活性が低下するが，漿液性腺房細胞は変化しないという報告[17]もあり，それらの結果は一致していない．先行研究と本研究の結果を合わせると，加齢変化において唾液腺の腺房細胞の増殖活性が少なくとも上昇することは無いと考えられるが，さらに他の唾液腺についても検討が必要であろう．

これまでの研究により，ラット口蓋腺は粘液性腺房細胞が圧倒的に優勢ではあるが，少数の漿液性腺房細胞を含む混合腺であることが明らかとなっている[35–38]．本研究でも，口蓋腺実質のほとんどが粘液性腺房細胞からなっていたが，10週まではラット口蓋腺に漿液性腺房細胞が光顕的，電顕的に少数ながら確認された．一方，50週以降では漿液性腺房細胞は認められず，すべてが粘液性腺房細胞から構成されていた．このことは，口蓋腺は若年時には混合腺であるが，加齢とともに純粘液腺に変わっていくということを示している．加齢に伴い，漿液性腺房細胞が観察されなくなるメカニズムには２つの可能性が考えられる．１つ目の可能性は漿液性腺房細胞のアポトーシスによる消失である．マウス顎下腺では，高齢になるにつれ漿液性腺房細胞のアポトーシスが多く認められ[14]，Choiらはこれにより腺房細胞が減少すると考察している．２つ目の可能性は漿液性腺房細胞の粘液性腺房細胞への変化である．これと類似の現象は出生前後の唾液腺で観察されている．Ikedaらは，ラット耳下腺では出生時に粘液性腺房細胞が認めら

れるが，比較的短期間のうちに消失すると報告している[39]．また，Kikuchiらによれば，ラット舌下腺では出生時に多くの漿液性腺房細胞が観察されるが，経時的にその数が減少するという[40]．前者の研究では粘液性腺房細胞から漿液性腺房細胞へ，後者の研究では漿液性腺房細胞から粘液性腺房細胞への移行像が電顕的に観察されていることから，腺房細胞の性状変化が経時的に起こったと考えられている．本研究では，10週から50週にかけて，腺房細胞のアポトーシスおよび漿液性腺房細胞から粘液性腺房細胞への移行像のどちらも認められなかったので，口蓋腺の加齢変化における漿液性腺房細胞の消失は２つの可能性のどちらか（あるいは両方）によるものなのかは断定できなかった．この点の解明には，10週から50週の期間をさらに細かく検索する必要があると思われる．

PASは中性粘液多糖類を赤紫色に，ABは酸性粘液多糖類を青色に染色することから[41]，唾液腺における分泌物などの性状の検索に有用な組織化学的染色として多くの先行研究において用いられてきた．加齢変化に関する研究では，Kikuchiらはラット舌下腺の粘液性腺房細胞においてABの染色性に変化がみられないと報告している[22]．本研究でも口蓋腺の粘液性腺房細胞ではABの染色性に変化はみられなかったが，PASに対する染色性は増強していた．このようなことから，少なくとも口蓋腺の粘液性腺房細胞では加齢に伴い，分泌物の化学的性状が変化すると考えられる．さらにマウス顎下腺の漿液性腺房細胞においては，ABの染色性が低下すると報告されている[14]ことから，加齢に伴う分泌物の化学的性状の変化はこれら以外の動物種や他の種類の唾液腺においてもしばしば起こっているのかもしれない．

唾液腺組織内の導管の拡張も加齢変化の１つとしてこれまで報告されている[9, 10, 19, 26, 27, 31]．Scottはヒト口唇腺で導管の拡張とともに導管内にエオジン好性の物質を認めている．このことより，Scottは導管内に流出を妨げる物質が出現し，内腔圧が上昇することで導管が拡張したのではないかと推測している[26]．また，江口はラット顎下腺において，拡張した導管の中にオンコサイトが充満して導管を閉塞していることを確認している[9]．本研究のラット口蓋腺では，腺組織内に導管自体がないので導管の拡張は認められないが，類似の組織変化として管状構造をとる腺房の腺腔の拡大が認められた．腺腔内にはPASやABに陽性を示す物質が充満しており，Scott[26]が述べているような組織変化と共通していた．従って，ラット口蓋腺の加齢変化において何らかの原因で流出障害が発生し，腺腔が拡張したと考えてもよいであろう．

これまでの研究によれば，加齢に伴う唾液腺の変化は間質にも認められている．その主なものが脂肪組織の増生[9–13, 20, 21, 27, 29, 31]と結合組織の増生[10-15, 19-21, 26, 27, 30, 31]である．いくつかの先行研究では，このような組織学的変化は加齢により縮小する腺房を置換するために起こると推測されている[10-13, 20, 27]．一方，本研究では結合組織の増生がAzanと電顕的検索により確認されたが，脂肪組織の増生は認められなかった．本研究では他の報告に見られるような腺房の変化がみられなかったことから脂肪組織の増生が起こらなかったのかもしれない．また，ヒト口蓋腺では加齢に伴い，脂肪組織の増生や腺房の萎縮が報告されており[31, 32]，本研究の結果とは異なっている．この違いの理由は本研究だけでは明らかにならないが，研究対象がヒトとラットと異なっていることが関係しているのかもしれない．

結　　論

ラット口蓋腺では加齢に伴い，粘液性腺房細胞の増殖活性低下やその分泌顆粒の性状の変化，漿液性腺房細胞の消失，腺腔の拡張といった実質の変化と間質における結合組織の増生が起こることが本研究において明らかとなった．

参 考 文 献

1） Amerongen AV, Veerman EC : Saliva-the defender of the oral cavity. Oral Dis 8 : 12-22, 2002.

2） Dawes C, Pedersen AM, Villa A, Ekström J, Proctor GB, Vissink A, Aframian D, McGowan R, Aliko A, Narayana N, Sia YW, Joshi RK, Jensen SB, Kerr AR, Wolff A : The functions of human saliva : A review sponsored by the World Workshop on Oral Medicine Ⅵ. Arch Oral Biol 60 : 863-874, 2015.

3） Younger H, Harrison T, Streckfus C : Relationship among stimulated whole, glandular salivary flow rated, and root caries prevalence in an elderly population : a preliminary study. Spec Care Dentist 18 : 156-163, 1998.

4） Nagler RM : Salivary glands and aging process : mechanistic aspects, health-status and medicinal-efficacy monitoring. Biogerontology 5 : 223-233, 2004.

5） Atkinson JC, Wu AJ : Salivary gland dysfunction : causes, symptoms, treatment. J Am Dent Assoc 125 : 409-416, 1994.

6） Longman LP, Higham SM, Rai K, Edgar WM, Field EA: Salivary gland hypofunction in elderly patients attending a xerostomia clinic. Gerodontology 12 : 67-72, 1995.

7） Ship JA, Pillemer SR, Baum BJ : Xerostomia and the geriatric patient. J Am Geriatr Soc 50 : 535-543, 2002.

8） Thomson WM : Dry mouth and older people. Aust Dent J 60 (S1) : 54-63, 2015.

9） 江口正昭：ラット唾液腺の加齢的変化に関する組織学

的研究．九州歯会誌 28 : 459-484, 1975.
10）Scott J : Quantitative age changes in the histological structure of human submandibular salivary glands. Arch Oral Biol 22 : 221-227, 1977.
11）Scott J, Flower EA, Burns J : A quantitative study of histological changes in the human parotid gland occurring with adult age. J Oral Pathol 16 : 505-510, 1987.
12）Azevedo LR, Damante JH, Lara VS, Lauris JR : Age-related changes in human sublingual glands : a post mortem study. Arch Oral Biol 50 : 565-574, 2005.
13）Moreira CR, Azevedo LR, Lauris JR, Taga R, Damante JH : Quantitative age-related differences in human sublingual gland. Arch Oral Biol 51 : 960-966, 2006.
14）Choi JS, Park IS, Kim SK, Lim JY, Kim YM : Analysis of age-related changes in the functional morphologies of salivary glands in mice. Arch Oral Biol 11 : 1635-1642, 2013.
15）Lasisi TJ, Shittu ST, Oguntokun MM, Tiamiyu NA : Aging affects morphology but not stimulated secretion of saliva in rats. Ann Ib Postgrad Med 12: 109-114, 2014.
16）Enoki N, Kiyoshima T, Sakai T, Kobayashi I, Takahashi K, Terada Y, Sakai H: Age-dependent changes in cell proliferation and cell death in the periodontal tissue and the submandibular gland in mice : a comparison with other tissues and organs. J Mol Histol 38 : 321-332, 2007.
17）Garrett JR : The ultrastructure of intracellular fat in the parenchyma of human submandibular salivary glands. Arch Oral Biol 8 : 729-734, 1963.
18）Scott J : The incidence of focal chronic inflammatory changes in human submandibular salivary glands. J Oral Pathol 5 : 334-346, 1976.
19）Waterhouse JP, Chisholm DM, Winter RB, Patel M, Yale RS : Replacement of functional parenchymal cells by fat and connective tissue in human submandibular salivary glands : an age-related change. J Oral Pathol 2: 16-27, 1973.
20）藤樹亨：スナネズミ唾液腺の加齢に伴う形態的変化．歯基礎誌 32 : 363-391, 1990.
21）Kikuchi K, Aiyama S, Ikeda R, Sato S : Morphological changes in the rat sublingual gland parenchyma with aging. Gerontology 53 : 52-60, 2007.
22）丸山幸太郎，堤晴朗：顎下腺の経時的変遷の組織学的観察．日老医誌 11 : 312-319, 1974.
23）Scott J, Bodner L, Baum BJ : Assessment of age-related changes in the submandibular and sublingual salivary glands of the rat using stereological analysis. Arch Oral Biol 31 : 69-71, 1986.
24）Kawamoto A, Kitamura K, Yamamoto M, Murakami G, Abe S, Katori Y : Morphological differences in innervation between mucous glands and serous glands : a quantitative histological study using the sublingual glands of elderly humans. Acta Otolaryngol 135 : 942-949, 2015.
25）Scott J : Qualitative and quantitative observations on the histology of human labial salivary glands obtained post mortem. J Biol Buccale 8 : 187-200, 1980.
26）Syrjänen S : Age-related changes in structure of labial minor salivary glands. Age Ageing 13 : 159-165, 1984.
27）De Wilde PC, Baak JP, van Houwelingen JC, Kater L, Slootweg PJ : Morphometric study of histological changes in sublabial salivary glands due to aging process. J Clin Pathol 39 : 406-417, 1986.
28）Vered M, Buchner A, Boldon P, Dayan D : Age-related histomorphometric changes in labial salivary glands with special reference to the acinar component. Exp Gerontol 35 : 1075-1084, 2000.
29）Drummond JR, Chisholm DM : A qualitative and quantitative study of the ageing human labial salivary glands. Arch Oral Biol 29 : 151-155, 1984.
30）Dayan D, Vered M, Paz T, Buchner A : Aging of human palatal salivary glands : a histomorphometric study. Exp Gerontol 35 : 85-93, 2000.
31）Vered M, Buchner A, Haimovici E, Hiss Y, Dayan D : Focal lymphocytic infiltration in aging human palatal salivary glands : a comparative study with labial salivary glands. J Oral Pathol Med 30: 7-11, 2001.
32）Dayan D, Vered M, Sivor S, Hiss Y, Buchner A : Age-related changes in proliferative markers in labial salivary glands: a study of argyrophilic nucleolar organizer regions (AgNORs) and Ki-67. Exp Gerontol 37 : 841-850, 2002.
33）Liu P, Denny PA, Denny P : The effect of ageing on parenchymal cell populations in adult female mouse submandibular gland. Arch Oral Biol 45 : 585-592, 2000.
34）Saito M, Shimizu Y : Age-related changes in cellular activity in human submandibular glands as evaluated by argyrophilic nucleolar organizer regions. Gerodontology 16 : 29-36, 1999.
35）Leeson CR, Leeson TS : Fine structure and possible secretory mechanism of rat palatine glands. J Dent Res 47 : 653-662, 1968.

36) Riva A, Loffredo F, Puxeddu R, Testa Riva F : A scanning and transmission electron microscope study of the human minor salivary glands. Arch Oral Biol 44 (S1) : S27-S31, 1999.
37) Nakamura S, Takahashi S, Wakita M, Morita M : Postnatal growth of the rat palatine gland. Tissue Cell 33 : 614-620, 2001.
38) Redman RS : Morphologic diversity of the minor salivary glands of the rat : fertile ground for studies in gene function and proteomics. Biotech Histochem 87: 273-287, 2012.
39) Ikeda R, Aiyama S : Developmental changes in mucous cells of the early postnatal rat parotid gland: an ultrastructual and histochemical study. Arch Histol Cytol 60 : 185-193, 1997.
40) Kikuchi K, Aiyama S, Ikeda R, Matsuoka T, Takada K: Granule types and their morphological changes in terminal cluster and acinar cells in the late pre- and early postnatal rat sublingual gland. Anat Rec A Discov Mol Cell Evol Biol 277 : 209-215, 2004.
41) 羽山正義，百瀬正信，新井慎平：多糖類の染色．水口國雄編, Medical Technology 別冊最新染色法のすべて，135-149，医歯薬出版社株式会社，東京，2011.

ORIGINAL

Histological changes in the rat palatine glands with aging

Hiroto Taniwaki[1, 2], Shigeru Takahashi[2], Takanori Domon[2]
and Yutaka Yamazaki[1]

ABSTRACT : Although age related histological changes in the major salivary glands have been commonly studied, those in the minor glands, especially palatine glands, have received little attention. This study was designed to clarify the histological changes in rat palatine glands with aging. The palatine glands in male Wistar rats aged 5, 10, 50, and 100 weeks were removed and examined histologically and ultrastructurally. Immunohistochemistry for 5-bromo-2'-deoxyuridine (BrdU), a marker of proliferating cells and cleaved caspase 3 (Casp-3), a marker of apoptotic cells, was performed. At 5 and 10 weeks, the palatine glands consisted mostly of mucous acinar cells, which were positive for Periodic acid-Schiff (PAS) and Alcian blue (AB). Serous acinar cells were observed rarely in the posterior region of the glands. After 50 weeks, several lumina of acini dilated and the intensity of mucous cells for PAS became stronger. There were no serous cells in the glands. In stroma, fine connective tissue, which was weakly stained with Azan, was observed at 5 and 10 weeks. After 50 weeks, the connective tissue was dense and its intensity for Azan became slightly stronger. Immunohistochemically, there were many BrdU-positive acinar cells at 5 weeks, decreasing in number over time. At 100 weeks, BrdU-positive acinar cells were hardly seen. There were no Casp-3-positive cells at any time points. Ultrastructurally, mucous cells remained unchanged throughout the experimental period. In stroma, there were collagen fibrils around acini at 5 and 10 weeks. After 50 weeks, collagen fibrils became denser and increased. This study shows that the decrease of proliferative activity of acinar cells, changes of the properties of secretory granules, loss of serous acinar cells, dilation of acinar lumina, and an increase of connective tissue occurred in rat palatine glands with aging.

Key Words : palatine glands, aging, cell proliferation, secretory granules

[1] Gerodontology, Department of Oral Health Science, Faculty of Dental Medicine and Graduate School of Dental Medicine, Hokkaido University (Chief: Prof. Yutaka Yamazaki), Kita 13, Nishi 7, Kita-Ku, Sapporo, 060-8586, Japan
[2] Oral Functional Anatomy, Department of Oral Functional Science, Faculty of Dental Medicine and Graduate School of Dental Medicine, Hokkaido University (Chief: Prof. Takanori Domon), Kita 13, Nishi 7, Kita-Ku, Sapporo, 060-8586, Japan