HOKKAIDO UNIVERSITY

Title	脳磁図所見に基づく MRI 所見の再検討
Author(s)	大塚, 耕右
Citation	北海道大学. 博士(医学) 甲第14315号
Issue Date	2020-12-25
DOI	10.14943/doctoral.k14315
Doc URL	http://hdl.handle.net/2115/80211
Type	theses (doctoral)
File Information	Kosuke_Otsuka.pdf

Instructions for use

Hokkaido University Collection of Scholarly and Academic Papers : HUSCAP

学位論文

脳磁図所見に基づく
MRI 所見の再検討

（Reinterpretation of magnetic resonance imaging under the guidance of magnetoencephalography）

2020 年 12 月

北海道大学
大塚 耕右
Kosuke Otsuka

学位論文

脳磁図所見に基づく
MRI 所見の再検討

（Reinterpretation of magnetic resonance imaging under the guidance of magnetoencephalography）

2020 年 12 月

北海道大学

大塚 耕右

Kosuke Otsuka

目　次

発表論文目録及び学会発表目録・・・・1 頁

要旨・・・・・・・・・・・・・・・・・・2 頁

略語表・・・・・・・・・・・・・・・・・4 頁

緒言・・・・・・・・・・・・・・・・・・5 頁

方法・・・・・・・・・・・・・・・・・・12 頁

結果・・・・・・・・・・・・・・・・・・17 頁

考察・・・・・・・・・・・・・・・・・・20 頁

結論・・・・・・・・・・・・・・・・・・24 頁

謝辞・・・・・・・・・・・・・・・・・・25 頁

利益相反・・・・・・・・・・・・・・・・25 頁

引用文献・・・・・・・・・・・・・・・・26 頁

発表論文目録および学会発表目録

本研究の一部は、2020 年 6 月 25 日に以下の論文を”Epilepsy and Behavior”誌に投稿し、査読で修正を指示され、9 月 21 日に受理された。

Kosuke Otsuka, Kiyoshi Egawa, Noriyuki Fujima, Kohsuke Kudo, Satoshi Terae, Midori Nakajima, Tomoshiro Ito, Kazuyori Yagyu, Hideaki Shiraishi. “Reinterpretation of magnetic resonance imaging findings with magnetoencephalography can improve the accuracy of detecting epileptogenic cortical lesions”

本研究は以下の学会に発表した。

1. 大塚 耕右、柳生 一自、朝比奈 直子、香坂　忍、藤間 憲幸、寺江　聡、白石 秀明
   脳磁図所見はてんかん原性皮質病変解明の端緒となる
   第 12 回日本てんかん学会北海道地方会(2013 年 9 月 7 日、札幌)
2. 大塚耕右、柳生 一自、朝比奈 直子、香坂　忍、藤間 憲幸、工藤 與亮、寺江　聡、白石 秀明
   Diagnostic application of magnetoencephalography for detection of epileptogenic cortical lesion in MRI study
   第 43 回神経放射線学会(2014 年 3 月 21 日～23 日、米子)

3. 大塚 耕右、中島　翠、伊藤 智城、柳生 一自、江川　潔、藤間 憲幸、工藤 與亮、寺江　聡、白石 秀明
   Diagnostic application of magnetoencephalography for detection of epileptogenic cortical lesion in MRI study
   19th International Conference on Biomagnetism 国際生体磁気学会 (2014 年 8 月 24 日～28 日、ハリファックス、カナダ)

要旨

【背景と目的】

てんかんの正しい診断と治療によりてんかん発作の抑制が得られることは、患者自身の幸福だけでなく、てんかん発作がなくなることにより就労が可能となることから、社会全体にも大きなプラスの影響を与える。

てんかん治療の根幹は、抗てんかん薬治療を用いた薬物治療であるが、十分な治療を行なっても抑制されない、いわゆる難治てんかんに対しては、外科的治療も考慮されうる。外科的治療の成功のためには、てんかん原性領域の正確な同定が重要で、特に原因となるてんかん原性領域が MRI 上可視化出来て、その周辺領域を含めた、適切な切除術が可能であるかが重要である。この様な、手術前の正確な検討により、てんかん手術による発作消失率が向上するとされている。

てんかん原性焦点の同定において、最も信頼性が高いのは頭蓋内電極埋め込みによる皮質脳波記録であるが、手術侵襲が伴うため、その適応は慎重である必要があるし、全ての患者に行うことは出来ない。また、年少小児症例においては、その適応は限られる。また、これらの電極留置のためには、術前検査としての非侵襲的手法を用いた、てんかん原性領域の同定が必要である。

脳磁図（Magnetoencephalography: MEG）は、超伝導量子干渉素子を用いて、大脳皮質から生じる微小な電流から生じる磁場を検知する生体情報記録装置で、てんかん症例に対する MEG の臨床応用は、多くのエビデンスが構築され、日常診療に示唆を与えている。

本研究においては、明らかな MRI 異常信号が見出されない症例において、MEG を用いた電気生理学的診断により、当初気付かれなかった MRI 病変が見出されうるのかを、3 名の放射線読影専門医により再検討を行ない、MEG 所見の画像診断への寄与に関して、検討を行なった。

【対象と方法】

当院で 2000 年 6 月から 2011 年 12 月までの間で、MEG 検査が施行された 384 例を対象に検討を行なった。この中で、MRI 所見を当初見出せなかったものの、MEG で何らかのてんかん原性焦点の存在が示唆され、手術未実施であった 64 症例に関して、3 人の放射線読影専門医により再読影を行い、異常信号の有無を再検討した。上記 64 症例の中で、読影者の指摘する不適切症例を除外し、最終的には 51 症例が対象となった。

本研究は本学の定めた倫理審査を受けそれに従って実施した(臨床研究番号：自 019-0128)。

【結果】

51 症例のうち、18 例（35.2%）が再読影にて何らかの異常所見を示唆する結果（一人以上が異常と評価したもの）が得られた。51 症例中 7 症例に関して、手術が施行された（7 例中 5 例が、再読影において何らかの異常を示唆するとされた 18 例に含まれた）。脳病理組織像では、focal cortical dysplasia（FCD）5 例（Ⅰa: 1 例、Ⅱa: 2 例、未分類: 2 例）、海馬硬化 1 例、異形成ニューロン/Gliosis 1 例であった。

【考察】

当初見出せなかった MRI 異常信号が MEG ガイド下にて確認できる事が示され、術後消失率の向上に繋がる事が示唆された。FCD type Ⅱや海馬硬化に比べ FCD type Ⅰは皮質異常を見出し難く、手術予後も悪かった。

【結論】

MEG 所見を用いた MRI 診断の再検討は、てんかん原性皮質病変解明の端緒となる。当初の検討において MRI で可視化出来ない症例でも、MEG によって得られた所見を元に、てんかん原性を持つ皮質構造を見出せる事が示された。

略語表

本文中および図中で使用した略語は以下の通りである。

ABPE: atypical benign partial epilepsy of childhood
BECT: benign epilepsy of childhood with centro-temporal spikes
CA: cometd' ammon
DIR: double inversion recovery
^{99m}Tc-ECD: ^{99m}Tc-Ethyl cysteinate dimer
ECD: equivalent current dipole
ECoG: electrocorticography
EEG: electroencephalography
EZ: epileptogenic Zone
FCD: focal cortical dysplasia
^{18}F-FDG: ^{18}F-fluorodeoxy glucose
FLAIR: fluid attenuated inversion recovery
GOF: goodness of fit
^{99m}Tc-HMPAO: ^{99m}Tc-hexamethylenepropyleneamine oxime
HS: hippocampal sclerosis
ILAE: international league against epilepsy
^{123}I-IMP: ^{123}I-Iodoamphetamine
MEG: magnetoencephalography
MRI: magnetic resonance imaging
MSI: magnetic source image
MTLE: mesial temporal lobe epilepsy
PET: positron emission tomography
PS: Panayiotopoulos syndrome
QSM: quantitative susceptibility mapping
SEF: somatosensory evoked magnetic fields
SISCOM: subtraction ictal SPECT co-registered to MRI
SLRE: symptomatic localization-related epilepsy
S/N: signal to noise ratio
SPECT: single photon emission computed tomography
WHO: world health organization

１.緒言

てんかんは種々の病因によってもたされる慢性の疾患であって、大脳ニューロンの過剰な放電から由来する反復性の発作を主徴とし、それに変異に富んだ臨床並びに検査所見の表出を伴う、と世界保健機構（World Health Organization: WHO）が定義している。また国際抗てんかん連盟（International League Against Epilepsy: ILAE）では、てんかん発作は、脳の同期した過剰な異常神経活動に基づいて生じる一過性の徴候・症状で、てんかんはてんかん発作をきたしうる状態が持続している脳疾患であり、神経生物学的、認知的、心理的、及び社会的な影響をきたすことで特徴づけられる、と定義されている。

てんかんの歴史は、古代ギリシャの医師ヒポクラテスの著作にまで遡る。以降、いつの時代の医学論文にも記述があり、シェークスピアの劇中にもてんかん発作を起こす将軍が登場することも知られている（McHenry Jr.博士著書）。

原因に関しては、不確かな諸説があったものの、19 世紀になって John Hughlings Jackson 博士の、大脳の神経細胞の過剰なエネルギー発射によってててんかん発作は発生する、という考え方がてんかん研究の一大転換期を迎えるに至る。

20 世紀には、脳外科医の Wilder Penfield 博士が、手足顔などの体の各部位の運動や皮膚感覚を司る大脳の場所（中枢局在）をイラストで発表し、発作のタイプによって、大脳のどの場所が過剰に興奮しているのかを初めて明らかにした。

てんかん、という日本の言葉は中国医学の用語の一つであり、19 世紀のイギリス人医師でてんかん研究をしていた Henry Maudsley 博士の著作を、明治時代初期に翻訳された際に初めて記載された。Maudsley Hospital は、ロンドン南部にありてんかん外科治療の 20 世紀の先駆けとなったことは知られている。

19 世紀半ばからの脳の構造と機能に関する基礎研究が相次いで報告され、この流れから、「てんかんとてんかん発作の分類」が 1970 年に提唱され、その後「てんかん発作分類」が 1981 年に、「てんかん、てんかん症候群および関連発作性疾患部分類」が 1989 年に ILAE によって発表され、以降改定されながらも国際分類として、てんかん診断に寄与している。

てんかんは世界中で 5000 万人の人々が罹患しており、比較的有病率の高

い疾患である。2018 年 WHO の統計でも、人口 1000 人あたり 4-10 人となっている。

本邦における小児期の疫学調査は Oka らによる岡山県の集団ベーススタディがあり（Oka et al., 2006）、13 歳以下の小児において有熱時の発作を除外し、複数回の発作症状を持つ症例は 1000 人あたり 5.3-8.8 人であった。日本国内のてんかん患者数は 100 万人と言われており、概算からも妥当な数字と言える。

てんかんの正しい診断と治療は、患者自身の社会生活だけではなく、社会全体にも大きな影響を及ぼす。そのためには、自覚的・他覚的な発作症状の情報を収集し、既往歴や家族歴等の問診、そして脳波の正確な判読が必要である。それは電気生理学的所見に基づき、局在関連性と全般性に大きく２分割され、またその成因に基づき、1989 年の ILAE の分類においては、症候性・潜因性・特発性と分類した。

診断後の治療戦略の根幹は、抗てんかん薬による薬物治療である。てんかん症候群分類に準じて、特異的な治療薬の分類が行われている。

抗てんかん薬による治療によって、発作が抑制される確率は 63%であり、思春期以降の 470 例の未治療のてんかんでは 1 剤目で 47%、2 剤目では 14%、3 剤目以降では 4%に過ぎず、更なる薬物治療で発作が抑制される可能性は乏しい。また副作用や薬剤性の特異反応によって中止せざるを得ないケースもある（Kwan et al., 2000）。抗てんかん薬 2~3 種類以上を単剤あるいは多剤併用で、十分な血中濃度で、２年以上治療しても発作が１年以上抑制されないてんかんを、難治性（治療抵抗性）てんかんと判定し外科適応を考慮する。なかでも小児では発達の遅れを生じることを防ぐために、機能的にも生命的にも罹患２年以内の手術が考慮されるべきである（Binnie et al., 2000）。

本邦におけるてんかん外科の年間手術数は 2005 年から 2010 年まで 489、620、600、553、595 件と少しずつ増加している。この数は人口 1000 万人あたり 36 人程の計算となり、この数字は欧米の統計 [アメリカ（1991 年）60.3 人、イギリス（2003 年）70.3 人、フランス（2008 年）61.5 人] から人口割で推定すると、年間 1100-2800 件の手術が必要と考えられるが（大槻ら, 2013）、実際には 500 件程度であり、未だに手術ができていない症例が多く存在しているようである。

では、てんかん外科手術にとって、何が重要であろうか。

それは、発作症候、発作間欠時脳波、発作時脳波、神経学的所見、神経心理学的所見、画像所見などに基づいて、symptomatogenic zone（症候発現域）、irritative zone（易興奮域）、seizure onset zone（発作起始域）、functional deficit

zone（機能低下域）、てんかん原性病変（epilepticgenic lesion）を推定し（Luders et al., 2006）、epileptogenic zone: EZ（てんかん原性領域）、を絞りこむ事で、どの皮質領域を切除すれば発作を止める事ができるかという術前評価が重要である（Engel, 2006）。

てんかん外科手術において、Gold standard は頭蓋内脳波（Electrocorticography: ECoG）である事は言うまでもない。

ECoG は侵襲性が高く、電極をどこに置くかが切除範囲を決める際に重要になるので、ECoG に至るまでに、非侵襲性に出来る検査での詳細な EZ の検討は欠かせない。ECoG を用いて、EZ に迫るには、電極の適切な配置が前提であり、病院の推定、病歴、発作症状、脳波検査、脳磁図、神経放射線学的検査などの非侵襲的な術前評価を総合して、ある程度 EZ の局在を推定できるが、一部のてんかんの発作発射起始の側方性、器質病変周辺への EZ の拡がり、EZ の機能領野への近接などが示された時に、ECoG の適応となる。

MRI 画像と EZ が一致すると手術成績が良いが（Paolicchi et al., 2000）、ECoG を用いても EZ の範囲設定には苦慮される。MRI で EZ の局在が確認できれば術後発作が完全に抑制される例は 79%にも及ぶが、EZ と FDG-SPECT の解離を認めた場合は 49%まで低下する報告もある（Wong Chong et al., 2012）。MEG cluster と ECoG の相関が認められ手術で完全に切除できた場合 79%は発作が完全に抑制されたが、部分的な相関で手術により完全に取り除けなかった場合は 76.5%の患者で発作が再発した報告もある（Almubarak et al., 2014）。別の報告でも、小児においては、1 年以上発作がない症例は可視化症例で 74%、非可視化症例で 45%、成人においても可視化症例で 72%、非可視化症例で 36%という結果が出ている（Tellez-Zenteno et al., 2010）。概して、有病変てんかんの術後発作消失率は 70%以上だが、無病変てんかんの発作消失率は約 40%程度にとどまる。

MRI で可視化できるとはどういうことか。可視化できない場合、それらを補足するためには、現行では他の脳機能画像検査を利用するほかない。

局在関連てんかんのてんかん原性焦点の診断に利用される脳機能画像には核医学検査と脳磁図(magnetoencephalography: MEG)がある（Sutherling et al., 1987）（Shiraishi, 2011）、（Knake et al., 2006）。

核医学検査は、positron emission tomography (PET)や single photon emission computed tomography (SPECT)がある。一般的にてんかん原性焦点は、発作間欠時には代謝・血流低下を示し、発作時には代謝・血流の上昇を示すとされ

ており、これらを画像化することにより、てんかん原性焦点を診断する一助とする。PET には、^{18}F-fluorodeoxy glucose (FDG)を用いて糖代謝を見る ^{18}F-FDG-PET があり、SPECT には N−isopropyl-^{123}I-p-iodoamphetamine (IMP)、^{99m}Tc-hexamethylpropylene amine oxime (HMPAO)、^{99m}Tc-ethyl-cysteinate dimmer (ECD)、^{123}I-iomazenil などを用いた脳血流 SPECT がある。

一般的に、^{18}F-FDG-PET は SPECT と比較して解像力や検出力は高く、MRI で陰性のてんかん原性域の診断にも有用であると考えられている（Whiting et al., 2006）。発作時の SPECT 画像から発作間欠時の SPECT を差し引いて血流の上昇域を統計解析し、その画像を MRI に重畳する subtraction ictal SPECT co-registered to MRI: SISCOM も有用である（Matsuda et al., 2009）。

てんかん外科医からは、一つ一つの信号が弱く曖昧で微妙であったとしても、それらが相補的で補完し合い、臨床症状とも含めて矛盾がない事が非侵襲的な検査として重要であり、外科手術成績の向上につながる事が提言されている（Iwasaki et al., 2016）。

MEG は、超伝導量子干渉素子を用いた生体情報検出装置で、脳表より出現する微小な電流変化を磁場に変換して検出する装置である（Cohen et al., 1968）。人間の脳磁場活動を初めて捉えたこの成功は、絶対零度近くで出現する超伝導現象を生体に医学応用した初めての研究の一つであり、その後の MRI 研究などに応用されていった。てんかんにおいては、神経組織に生じる過剰放電により大脳皮質が正常と異なる活動をきたす。MEG では、これらの異常活動を、高い空間分解能・時間分解能で捉えることにより有意な所見を来たす（Englot et al., 2015）、（Rampp et al., 2019）。最近の研究では、MEG による時間周波数解析が局在てんかん患者の予後向上に付与する事が報告されている（Velmurugan et al., 2019）。更に、MEG 所見の結果が、てんかん患者の再手術への良い指針となった（El Tahry et al., 2018）。

MEG はてんかん手術の非侵襲的術前検査として、てんかん原性部位を明瞭化することで推奨されている。MEG の計測装置は当初の一部 17〜37 チャンネルのみを観察する装置から、ヘルメット型で全頭の活動を約 300 チャンネルの検出部位によって同時に観察される装置に進化してきた。

MEG の原理

地球上には地磁場が存在し、それ以外に都市の環境における磁気ノイズが存在する。それに比し、人間の背景基礎波(α 波)は地磁気に比し $1/10^8$ と微小で通常の方法では検出できない。そこで、脳磁図計測には超伝導量子干渉素

子を用いる。物体は-269℃に冷却することによって超伝導状態が生成され、電気抵抗が 0 になり、超伝導状態にあるコイルでは、この内部のいかなる磁束も貫かなくなる現象（＝マイスナー現象）を生じる。これによりいかなる微小な磁場が影響しても、それを除去し、強力な反発磁場を生じることとなる。超伝導状態にあるコイルに外部から磁束が貫くと、それを除去しようとするような遮断電流 *Is* が流れ、この電流はコイルに抵抗が存在しない為、通常は検知出来ないが、この無抵抗コイルの中に、一つあるいは二つの電導率の違う合金（＝ジョゼフソン結合）を組み入れることにより、電流の流れに揺らぎが生じ、これをピックアップコイルで検出することで磁場計測が可能となる。原理上は、どのような微小磁場でも検出可能である。これらの微小脳磁場の検出の為には、外界の地磁場、環境ノイズから遮断できる磁気シールドルームが必要で、脳磁計はこのシールドルーム内に設置される。

脳磁場解析

解析に関しても、今回用いた単一双極子法による解析の他に、空間フィルター法、周波数解析法がある。

ある球面体の上に、磁場源が存在した場合、これを表面から計測すると、磁束線は磁場の噴き出しと吸い込みを示す曲線として描かれる。てんかん性の局在性を持った異常磁場活動に対し、磁場の噴き出し、引き込みの形態から逆問題を解き、磁場の発生源を特定する等価電流双極子 ECD: equivalent current dipole を求め、局在するてんかん原性焦点を確認できるようになった（Ebersole et al., 1997）。

てんかん性棘波が脳のどの部位から出現した電流源を現しているのかを、単一等価電流双極子モデル解析をして検討する。

解析ソフトは、xfit （Neuromag Oy, Helsinki, Finland）を使用し以下の手順で電流源推定を行う。

①てんかん性棘波の有無を視察的に確認する。棘波が認められる時は、同時記録している EEG の対応の有無、出現部位、波計の形状などを確認する。

②てんかん性棘波が出現時の等磁場図を確認する。電流源が一カ所に限定している場合は、この磁場曲線は単純な吹き出しと吸い込みとなる。

③電流源が一点と見なせるようなてんかん性棘波を選択し xfit で解析する。ECD を仮定し、それから計算によって求められる脳磁場の頭皮上分布が実測された脳磁場の値と最も近づくように ECD を求める。

④仮定した ECD の近似の良好さを示す指標である goodness of fit: GOF と ECD の電流モーメントを妥当性の評価として用いる。てんかん性棘波で電

流モーメントが 50 nAm 以下のものは推定の誤りであることが多く、500 nAm 以上のものは広大な電流源を現すか推定の誤りであることがあり、慎重な解釈を必要とする。
⑤妥当性の高い ECD を患者の 3D-MRI に投影して表示する。

MEG による手術プランニングと術後の発作消失に相関があるというエビデンスは十分ではなく、引き続き MEG による術前評価の精度向上の研究が必要である（Lau et al., 2008）。

症候性局在関連てんかんの主たる病因は限局性皮質形成異常 focal cortical dysplasia: FCD が多い。FCD の MRI の特徴として、①局所的な皮質肥厚、②皮髄境界の不明瞭化、③撮像法による皮質化白質の高信号変化が挙げられる。FCD の中で Palmini らが分類した（Palmini et al., 2004）、Type Iではほとんどが、Type IIa では３割程度しか、MRI では可視化出来ない可能性が示唆されている（Colombo et al., 2012）。2011 年には ILAE は FCD type IIIを追加した。組織学的所見には、皮質構造の異常、海馬硬化症（hippocampal sclerosis: HS）、腫瘍性病変、層間剥離を伴う血管奇形などがある（Coras et al., 2012）。

欧州 12 カ国 36 施設で 1990 年から 2014 年の 25 年間の難治性てんかん手術の脳病理組織の大規模調査結果にて、焦点性てんかん患者の病理組織対象 9523 症例に関して、成人では海馬硬化（成人例 6900 症例の内 44.5%）、小児(18 歳未満)では皮質形成異常の頻度が最も高く（小児例 2633 症例の内 39.3%）、一方で 2 回以上手術を施行した皮質形成異常症例が 32.2%と最も高く、特に明らかな画像所見を認めない non-lesion 症例では、術後 1 年以上発作を認めない症例は小児では 55.2%と半分以上が再発した。画像評価とその外科的切除による発作消失の頻度が、海馬硬化や腫瘍、血管腫、外傷、脳炎等にくらべて低いことが報告されている（Ingmar et al., 2017）。現行における撮像方法では、明らかな MRI 異常信号が見出されない症例もしばしば存在する。これらの症例の中には、何らかの大脳皮質形成異常が存在するのであるが、我々の目には可視化出来ていない可能性がある。元来放射線読影においては、得られた画像の視察から得られる情報に基づいて判断されたものであるが、既往歴や発作症状などの臨床情報を元に、EZ と疑わしき局在部位をより詳細に読影する事で、正常像と違う所見が見出され得る。実際の臨床において脳磁図 Cluster の所見に基づいて、局所の僅かな信号異常や皮髄境界の不鮮明が明らかになっててんかん外科治療に至った症例も経験する。

本研究においては、MEG Cluster ガイド下に MRI を読影すると、微細な病的所見を指摘し得るかどうかを検討した。すなわち、MEG Cluster を認めた

症例の中で、初回の MRI 検査で有意な所見がなかった症例を抽出し、神経放射線診断医に再度読影を依頼し、FCD を疑う画像所見がどの程度指摘されるのかを調べた。外科治療を受けた症例においては、病理組織や外科治療成績との相関を後方視的に調べた。

２.方法

2.1 対象症例と研究デザイン

初診時の MRI 検査では有意な所見が得られなかったが、MEG 検査では一定の等価電流双極子の集積があるてんかん患者を対象とした。

当院で 2000 年 6 月から 2011 年 12 月までの間で、MEG 検査を施行した症例は 384 例が確認された。そのうち MRI を同時に施行されていないか、読影リポートが無い 89 例を除外し 295 例の MRI 及び MEG の結果を追跡した（Table 1）。

Table 1.研究対象者の MRI 所見と MEG cluster の内訳

	MEG cluster-Positive	MEG cluster-negative	Total
MRI lesion-positive	54	85	139
MRI lesion-negative	69	87	156
Total	123	172	295

MRI: magnetic resonance imaging; MEG: magnetoencephalography

MRI の読影リポートから、何らかの病的所見の指摘がある症例を MRI lesion positive 群、指摘が無い症例を MRI lesion negative 群とした。MEG のデータベースから、一定の等価電流双極子の集積がある症例群を MEG cluster positive 群、集積が無い症例群を MEG cluster negative 群とした。本研究における MEG cluster の定義を、Ito. らの先行論文で定めた『有意な ECD のうち 70%以上が隣り合わせる 2 つの Brodmann 野に集簇する』とした（Ito et al., 2015）。MEG cluster positive 症例は 123 症例あった。そのうち、MRI lesion negative かつ MEG cluster positive に分類されたのは 69 症例だった。既に外科治療がなされていた 5 症例を除外した 64 症例を再読影対象とした。

章末の Figure2 に患者の分類をフローチャートに示す。

放射線読影専門医 3 名（NF, KK, ST）に MEG 所見を 3D-MRI に重畳した磁場源イメージ画像（magnetic source image: MSI）、MRI 画像データ、再読

影評価レポートを配布した。元々病変なしと診断されている多数の画像を再読影するにあたり、読影医師の労力を省く上で簡略化することが重要であった。

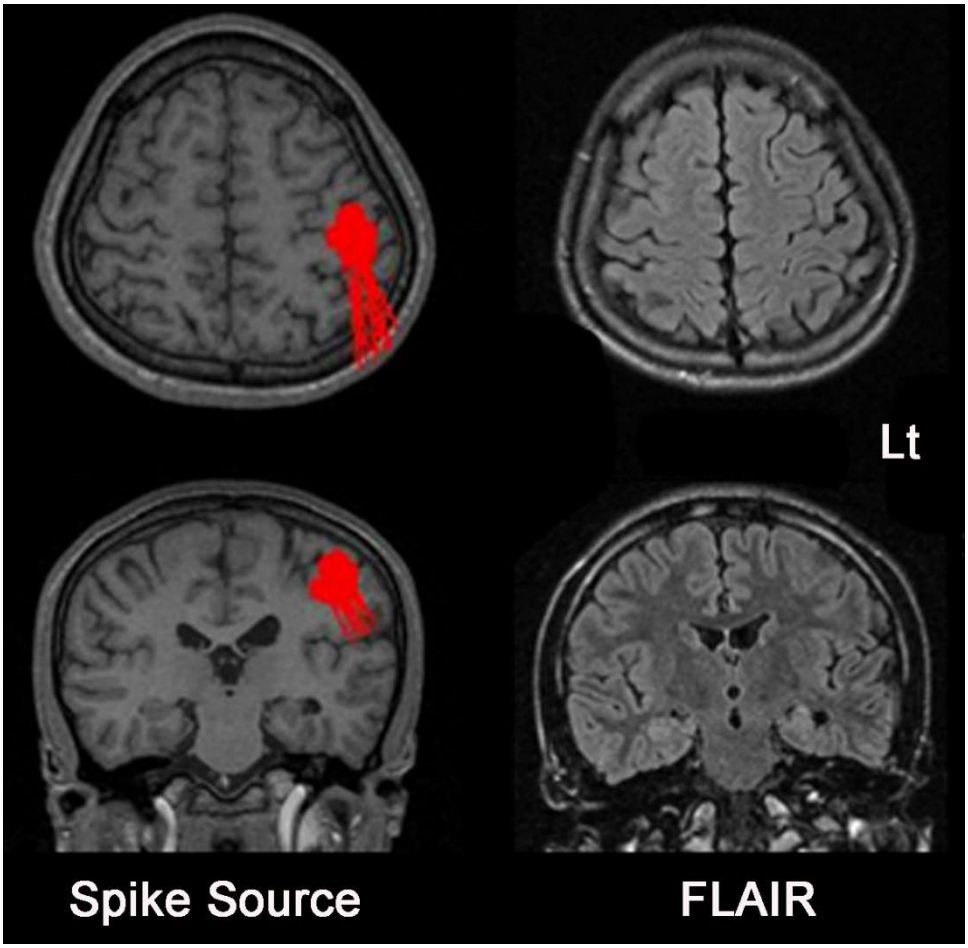

Figure 1. MSI と MRI(FLAIR)画像
Lt: Left; FLAIR: Fluid attenuated inversion recovery

MEG cluster 部位の再評価項目を①皮質・皮質下白質・皮髄境界部の信号異常の有無②脳回構造の不整の有無③異所性灰白質の有無の 3 項目とした。実際に読影するにあたり画像の質や撮像条件の問題で読影が困難な場合は読影医の判断で除外してもらい、読影困難な理由をフリーコメントで記載してもらった。また、微細な所見を有意と判断するかどうかで各医師で解釈が異なることが予想された。記述方式のレポートでは 3 人の読影医の評価を総合することが難しいため、評価を数値化することを試みた。すなわち評価を、以下の 5 段階スケールの記載とした、

①異常あり　definitely abnormal; DA,
②おそらく異常あり　probably abnormal; PA,
③どちらともいえない　controversial; CO,

④おそらく所見なし　probably normal; PN,
⑤所見なし　definitely normal; DN
　3 人の読影医全てが読影可能だった症例を最終的な対象とし評価スケールを集計した。また各読影医の評価に関して相関係数が存在するのか、Spearman の順位相関(Spearman's rho using JMO® 14.3.0 (SAS Institute Inc., Cary, NC, USA))にて解析を行った（Hallgren et al., 2012）。

2.2 検査機器

2.2.1 MEG

204 channel gradiometers（Vector View system, Elekta AB, Stockholm, Sweden)を計測・解析に使用した。

2.2.2 MRI

⑴SIEMENS 1.5T MAGNETOM Vision 1993 年製
⑵SIEMENS 1.5T MAGNETOM Symphony 1997 年製
⑶SIEMENS 1.5T MAGNETOM Avanto 2005 年製
⑷PHILIPS Aehieva 3.0T　TX 2009 年製
を撮影に使用した。⑴⑵⑶が、1.5Tesla で、⑷が 3.0Tesla であった。
撮像シーケンスは、以下の通り。
1.5T では、T2 axial:5mm coronal:3mm
　　FLAIR (: Fluid attenuated inversion recovery) axial:5mm coronal:3mm
3T では、T2 axial:3mm coronal:2.5mm
　　FLAIR axial:3mm coronal:2.5mm

2.3 MEG 電流源解析

　脳磁図計測にて、測定した異常磁場が脳のどこの部位から出現したものかを確認する必要がある。神経細胞内の電流は頭皮上からでは単一双極子として観察される。局在性を持った異常磁場活動がある場合、磁場の噴き出し、引き込みの形態から逆問題を解き、磁場の発生源を特定する等価電流双極子(ECD)を求め、局在するてんかん原性焦点を確認する方法である。この手法により求められたてんかん原性焦点は、頭蓋内電極下にて求められたてんかん原性焦点とほぼ一致することも先行研究で確認されている（Gharib et al., 1995）。
　以上のことから、本研究においても単一双極子法を用いて、ECD を求め

磁場の異常部位を確認した。解析ソフトとして xfit （Neuromag Oy, Helsinki, Finland）を用いた。ECD の局在は、患者の 3 次元 MRI: 3D-MRI へ投影し表示した。

2.4 MEG での陽性所見の定義

MEG を解析する上で、推定された双極子がいかに実際に測定された磁場と一致するものなのか（GOF）、また双極子の方向性の大きさがどれほど強いものなのか（Q value: Q 値）を評価し、より信憑性の高い検査結果を元に解析を行った。今回は GOF を 70%以上、Q 値は 80-700 nAm として評価した（Ito et al., 2015）。

Brodmann 野分類は神経解剖学で図示されているものを参考に、患者の MRI の axial 像 coronal 像 sagittal 像と照らし合わせ等価電流双極子の集合部位を分類した。また体性感覚誘発脳磁場 somatosensory evoked magnetic fields: SEF の結果を元に MRI 上での中心溝の同定を行った。

2.5 不適切症例の除去、対象症例の臨床診断

再読影時に、読影者から不適切と判断された症例が 13 症例に及んだ。

不適切とされた理由は、①残存した MRI 画像が MEG 用の 3D-MRI のみであり再読影が難しい、②残存した MRI 画像が 0.3T と解像度が乏しく再読影に適さない、③撮像条件が断面によって FLAIR が含まれていない、④撮像方法が下垂体条件で全脳条件ではない、⑤撮影時 10 ヶ月未満で髄消化に乏しく評価が難しい、との回答があった。それらに関しては、削除対応とした。

残り 51 例の臨床診断の内訳は、症候性局在関連てんかん symptomatic localized-related epilepsy; 36 例、atypical benign partial epilepsy of childhood; 9 例、benign childhood epilepsy with centro-temporal spikes (BECT); 2 例、Panayiotopoulos syndrome; 1 例, juvenile myoclonic epilepsy; 1 例, infantile spasm 1 例, generalized epilepsy with febrile seizure plus 1 例であった。

51 症例の検査時の年齢は、平均 11.9 歳（最高 43 歳、最少年 1 歳）であった。

2.6 手術症例と病理結果

今回の 51 症例の中に、7 例の手術症例が含まれ、それぞれ病理結果及び臨床的予後経過も報告されている。当院では当時てんかん外科手術がほぼ行われていないため、札幌医科大学脳神経外科 3 例、中村記念病院 2 例、国立

精神神経医療研究センター1 例、国立病院機構静岡てんかん・神経医療センター1 例ずつ施行され、各病理診断部の報告を記載した。各機関は旧 FCD 分類を含めた国際標準分類に則って、病理結果が報告されている。

2.7 発作予後の評価

術後の予後を分類するために Engel 分類を用いた、以下に示す（Engel, 1987）。

Class I 発作消失群、a 完全に発作がない　b 前兆のみ　c 手術直後に多少の発作があるが、その後少なくとも 2 年間は発作がない d 離脱発作のみ

Class II 稀発発作群、a 発作は稀で年 3 回以下　b 術後発作があったが、その後少なくとも 2 年間は発作は稀　c 夜間発作のみ

Class III 発作改善群、a 術前の発作頻度の 25%以下　b 発作消失期間が経過観察期間の半分以上(少なくとも 2 年以上の経過観察)

Class IV 発作不変群(改善群の条件を満たさない)

2.8 倫理的宣言

本研究は、「臨床研究番号：自 019-0128　脳磁図所見に基づく MRI 所見の再検討　研究責任者　白石秀明」として、北海道大学病院自主臨床研究事務局より許可され、各種の規定・指針に従って、またヒトを対象とした研究に対する世界医学機関綱領(ヘルシンキ宣言)を遵守して実施された。

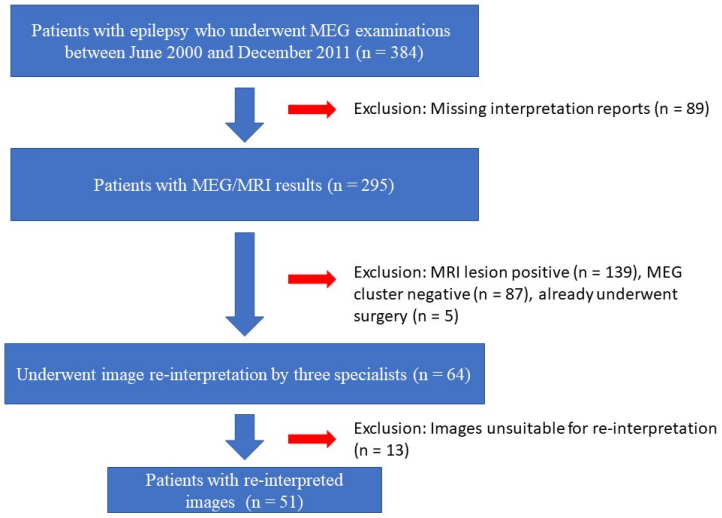

Figure 2. 研究対象の絞り込み

MRI: magnetic resonance imaging; MEG: magnetoencephalography

3.結果

3.1 放射線科読影医による再読影結果

Spearman の順位相関の rho 値は、それぞれ 0.1566 ;, p=0.2724 (NF vs ST)、0.0541 ;, p=0.7060 (KK vs ST)、 0.2856 ;, p=0.0422 (KK vs NF)であった。

いずれも rho 値が 0.05-0.3 以内であり、弱い正の相関であった。

再読影の結果を、Table 2 に示す。

Table 2. MEG ガイド下での再読影結果

	DA	PA	CO	PN	DN
3/3 Radiologists	0	0	0	0	1
2/3 Radiologists	0	3	3	12	16
1/3 Radiologists	3	13	12	28	26
0/3 Radiologists	48	35	36	11	8
Total	51	51	51	51	51

DA: definitely abnormal　PA: probably abnormal　CO: controversial

PN: probably normal　DN: definitely normal

MEG 所見により、SLRE 患者 51 症例のうち 18 例（35.2%）が再読影にて何らかの異常所見を示唆する結果が得られた（一人以上が DA/PA と評価したもの）。うち 1 例に DA-PA-PN の読影結果があるため、合計は 18 例である。

一人が DA と評価した症例が 3 例、一人が PA と評価した症例が 13 例存在した。二人が PA とした症例が 3 例存在した。

しかしながら、二人以上が DA とした症例や、三人全員が DA もしくは PA とした症例は存在しなかった。

3.2 3T と 1.5TMRI 撮像法における再読影結果

51 症例のうち、3T-MRI による撮影が 29 症例、1.5T-MRI による撮影が 22

症例であった。そのうち、一人以上が DA もしくは PA と評価したのは、3T で 11 症例（37.9%） 1.5T で 7 症例（31.8%）であった。3 人共 CO もしくは PN もしくは DN と評価したのは、3T では 18 症例（62%）1.5T では 15 症例（68.1%）であった（Table 3）。

Table 3. 3TMRI と 1.5TMRI のおける再読影結果

	3T	1.5T	Total
Radiologists' evaluation DA or PA	11	7	18
Radiologists' evaluation CO or PN or DN	18	15	33
Total	29	22	51

MRI: magnetic resonance imaging; DA: definitely abnormal; PA: probably abnormal; CO: controversial; PN: probably normal; DN: definitely normal

以上から、MRI 所見の再読影における評価変更において、3T-MRI、1.5T-MRI の撮像機種の違いによる有意差はなかった（Wilcoxon の順位和検定）。

3.3 再読影後の手術症例の病理結果と予後

51 症例中 7 例が手術施行され、7 例中 5 例が、再読影において何らかの異常を示唆するとされた 18 例に含まれた（Table 4）。脳病理組織像では、FCD 5 例（Ia 1 例、IIa 2 例、未分類 2 例）、海馬硬化: Hippocampal sclerosis: HS 1 例、異形成ニューロン/gliosis を認めた 1 例であった。FCD IIa 症例の評価は、一方は 3T 撮像で CO-CO-PA であったのに対し、他方は 1.5T 撮像で PN-DN-DN であった。

術後予後は Class I- IIの予後良好群が 3 例であったものの、class III- IVも 4 例含まれていた。

Table 4. 手術症例の病理結果と予後

Case	Radiologists' evaluation	MRI field strength	Pathological findings	Engel's classification
1	PN-PN-PA	1.5T	FCD type Ia	Class III
2	CO-CO-PA	3T	FCD type IIa	Class I
3	PN-DN-PA	1.5T	Ectopic neuron and gliosis	Class III
4	PN-DN-DN	3T	FCD unclassifiable	Class I
5	PA-DN-PN	3T	FCD unclassifiable	Class IV
6	PN-DN-DN	1.5T	FCD type IIa	Class IV
7	PN-PA-PA	3T	HS	Class I

MRI: magnetic resonance imaging; FCD: focal cortical dysplasia; HS: hippocampal sclerosis; DA: definitely abnormal; PA: probably abnormal; CO: controversial; PN: probably normal; DN: definitely normal

4.考察

I. MRI non-lesion 症例に対する MEG の影響

これまで当研究班は、難治性てんかんの原因となる FCD を伴った症候性局在関連てんかん症例における MEG 所見の解析を系統的に行ってきた。

先行研究の Ito ら の報告では、MRI 病変が確認できない症例でも、MEG 異常所見を認めるものでは、何らかのてんかん原性焦点の存在が示唆された。

MRI はてんかん原生病変を診断するための非侵襲的な画像検査の一つであり、MRI 所見が陽性であれば、てんかん手術における予後も向上し、特に MRI 所見とてんかん原性領域(EZ)が一致している場合、手術成績は良好である（Paolicchi et al., 2000）。

放射線画像の解釈は、学問に沿った批評である。MRI 画像上で小さく僅かな変化の異常領域が指摘された場合、放射線読影医が指摘することは困難である。実際、臨床現場で得られる臨床症状や問診、病歴などが EZ の同定に役立つ可能性がある。

Funke らは以前、新皮質てんかんが疑われ MEG/脳波検査を施行された 40 症例に関して、MEG 所見に基づいて MRI 画像を再評価したところ、うち 7 例に関して MRI で陽性所見が得られたと、報告している（Funke et al., 2011）。この結果は、ほとんどの構造的病変の機能的一致を提供する上で MEG の有用性を示しており、MEG はこれまで検出されなかった病変を特定するのに役立つ事を示している。本研究は彼らの研究結果と一致しているが、対象症例が新皮質てんかんの疑いだけではなく、小児期の種々のてんかん症候群である。対象症例が異なっていたが、MEG 所見が、放射線科読影医の解釈の再考、当初の読影結果の修正に影響を与えた。今回の結果は、MEG cluster 画像を元に MRI 画像を再読影する事で、MRI のみでは検出出来なかった皮質構造異常を同定できる可能性が示唆された。既に臨床現場では活用されているが、更にてんかん診療における術前評価として重要な役割を担う事が期待される。

また、MEG を元にした MRI 再読影は、MRI 画像でのわずかな信号異常を定義するだけでなく、定義が不十分な皮質-髄質境界の存在を示す可能性がある。その結果、一部の症例では EZ の局在を示した上での手術が可能となり、てんかん外科手術の成績の向上する可能性が高まった。

本研究の対象には、MRI 所見が期待されない特発性部分てんかんも数例

含まれていた。そのうちの BECT 症例に対して、再読影時に MRI 所見で異常が指摘された。Otsubo らは、悪性ローランドてんかんの概念を提唱し、その中には症候性局在関連てんかんが含まれる可能性があると報告している（Otsubo et al., 2001）。その症例は、何らかの症候性てんかんであった事が予想される。

II. MRI に関する種々の検討と応用

当研究においても、MRI に関する種々の検討を行った。

まず、3T と 1.5TMRI 撮像法での相関があるのか、検討を行った。これまでも、FCD における 3T-MRI の優位性は以前より報告されている（Ahmed et al., 2018）（Phal et al., 2008）。3T では、1.5T に比べ、信号雑音比（S/N: signal-to-noise ratio）が向上する。脳において 1.5T と 3T での S/N を実測した研究では、S/N の上昇率は 1.4~1.6 倍程度であると報告されている（Frayne et al., 2003）。 S/N が大きいほど雑音が少ないとされる。 S/N が向上することにより、高分解能・高画質の画像を得ることができる。特に皮質形成異常は 3T では 1.5T より捉えやすい（Knake et al., 2005）と報告はあるものの、3T-MRI の優位性が当研究では示されなかった。

皮質形成異常における MRI に関して、T2 強調画像や FLAIR 画像の他に、DIR: double inversion recovery なども有用性が報告されている（Fergus et al., 2006）。DIR は 2 回の反転回復パルスを用いることによって、異なる 2 種類の組織信号を抑制し、目的とする構造の信号を相対的に強調させる撮像法である。例えば、脳脊髄液と白質を同時に抑制し、皮質内病変や皮質化病変、深部基底核病変など灰白質に関連した病変の同定・検出に寄与する。既存の撮像法では検出できない病変を描出することが可能になると予測され、わずかな白質信号の変化や微細な皮質病変の評価を行うことができることが期待された。

また、MRI 技術の進歩に伴い、更なる新撮像法によるてんかん原性焦点の診断能の向上には当大学が共同開発を行った定量的磁化率マッピング、QSM: Quantitative Susceptibility Mapping も期待されている。QSM は、物質固有の磁化率を推定し、化学組成などを類推する技術である。例えば、MRI が苦手とする、石灰化と出血の鑑別においても、QSM では生体組織の組成によって変化する磁化率を類推し、定量的に画像化し診断する事ができる。今後の研究開発によって様々な有用性と臨床応用の可能性が期待される。てんかん分野においても、てんかん外科手術後の病理組織の組成を定量分析していく事で、難治性てんかんの原因となる皮質形成異常への応用も望まれる。

III　手術症例の病理結果と予後に関して

当研究において、7 例の手術例が示された。FCD においては、5 例で内訳は Ia 1 例、IIa 2 例、未分類 2 例であった。

FCD I型の病理組織は、皮質神経細胞の配列の乱れ（皮質構築異常）のみで、異形細胞を認めないもの、とされる。その配列の乱れが縦方向（radial）なら Ia 、横配列（tangential）なら Ib 、縦横いずれも異常を認めれば Ic と分類される。これらに関し、具体的評価項目として皮質層構造の見え方、分子層の神経細胞数、神経細胞の集簇・近接像、先端樹状突起の方向不整、灰白境界の明瞭さの程度、皮質下白質の異所性神経細胞数、サテライトオリゴの数などの情報が統合されたパターン認識として捉える必要がある（Kakita, 2013）。当研究における Ia の診断を受けた症例は、PN-PN-PA と再読影でも 1 人を除けは異常を指摘する事はできなかった。まだ術後予後も Class IIIと予後不良であった。これらは MEG でも ECD が集積せず広い範囲の散在することが示唆されている（Matsuda et al., 2009）。これらは、SPECT でも明らかな血流低下を見出せず、SISCOM でも対比的血流増加の頻度は低い。

FCD II型の病理組織は、配列の乱れに加え異形細胞を認める。dysmorphic neuron のみ認める場合を IIa 、更に Balloon cell を認めた場合は IIb と分類される。異形細胞を認めれば、例外なく皮質構築は高度に乱れ、また明瞭なグリオーシスを伴っている。こうした病変そのものに、てんかん原性があると考えられている。大脳のうち、前頭葉に最も多く、側頭葉に少ない。当研究における FCD II はいずれも、IIa であった。再読影結果は、一例は CO-CO-PA と異常所見を疑い、手術予後も Class I と予後良好であったが、もう一例は PN-DN-DN と MRI でてんかん焦点を同定しづらく、予後も Class IV と予後不良であった。これからも、MRI で可視化できることの優位性が示された。しかし、異形細胞が皮質や白質にとどまらない場合は、皮質切除により発作は抑制されないことも知られている。MEG における FCD IIa は、ECD の集積が認められるもののやや広い範囲に広がっている傾向が示唆されたが、FCD IIb では、ECD の局所集積が認められた。SPECT でも、FCD IIb では病変の血流低下を認めるものの、FCD IIa では FCD I同様血流低下が見いだしにくい。一方、SISCOM では FCD IIa , IIb 共に対比的血流増加頻度は高い。これらからも、異形細胞特に Balloon cell の有無が、MRI 及び MEG、核医学検査でも可視化、総じて外科手術の予後として優位になる。

内側側頭葉てんかん（mesial temporal lobe epilepsy: MTLE）は、海馬硬化（HS）を伴う症候群として捉えられる。海馬は Cometd' Ammon: CA1～4 領

域に分類され、 MTLE では早期に CA1 領域が侵され、次いで CA4/3 領域に病変が及ぶ。CA2 領域は比較的保たれている。進行度分類では、これらに領域における神経細胞脱落の程度とグリオーシスを指標にされ、MRI による海馬容積の定量的測定結果とよく相関することが知られている。当研究でも、HS の一例は再読影結果でも PN-PA-PA と複数の読影者が異常を指摘し、術後予後も Class Iと予後良好であった。

MRI 再読影によって初見では確認できなかった異常を見つける事ができれば、明確なマージン（ブレの許容値）がある事を示し、てんかん外科手術の予後を左右する可能性がある。先行研究では、強いてんかん原性を持っていても、脳表から深部の病変は拡延し高信号が不明瞭になり、EZ の局在選定が難しく予後が悪くなる事が報告されている（Nakajima et al., 2016）。MEG は MRI とは異なる EZ の側面を示す機能画像診断ツールであるため、MEG と MRI を併用する事で FCD の診断精度が向上し、てんかん外科手術に繋がる可能性が高まると考えられる。今回、当初の読影結果が MEG の情報を加える事で、読影結果が修正される事が 35.2%に及んだことは大きな驚きであった。微細な皮質異常、大脳皮質の微細な皮質形成異常があるにも関わらず、全てがてんかん発作を起こすわけではなく、臨床経過が異なる場合もある。最近の報告では、大脳基底部の皮質形成異常は初期診断が難しいにも関わらず、MEG にて確認される潜在的なてんかん病変が注目されている（Widjaja et al., 2008）。FCD I型は MRI では確認する事が難しいものの、MEG では陽性所見として見出される場合がある（Mata-Mbemba et al., 2018）。本研究の結果は、MEG 所見に基づいた包括的な MRI 評価がてんかん原性病変の診断の有効性を示唆した。

本研究の結果は、術前評価として得られたものであり、放射線科読影医の再読影結果のほとんどは術後成績や予後、病理所見を鑑みた結果ではない。今後、更なるそれらの結果を集積した研究の継続が必要である。

5.結論

①本研究で得られた新知見

・本研究の結果から、てんかん患者の約 1/3 では、当初異常を確認されなかった MRI 画像に関して MEG 所見をガイダンスに再読影することによって当初と異なる所見が得られた。

・MRI 撮像方法(3T と 1.5T)による読影結果の差は認められなかった。

・手術症例 7 例の病理結果と予後から、FCD I型の症例では MEG 所見をガイダンスに再読影することによっても、海馬硬化や FCD II型と対照的に皮質異常の同定を高める事はできなかった。依然として、FCD I型の検出と手術成績の向上は今後の課題として残る。

②新知見の意義

・MRI で確認できなかったてんかん原性を持つ皮質病変を見出す事が示された。

・皮質病変同定における MRI 機器読影の限界。

・FCD I型病変における画像同定の限界。

③本研究で得られた新知見の今後の展開

・MRI 機器の技術の進歩により皮質評価法の拡大が期待される。

・FCD I型の検出と手術成績の向上は今後の課題である。

謝辞

最後に、本研究を行う機会を与えてくださり、ご指導下さいました、北海道大学大学院医学研究科小児科学分野名誉教授・有賀正先生、北海道大学大学院医学研究科小児科学分野・真部淳教授、研究計画から論文作成まで気長にご指導を頂きました、北海道大学病院小児科・白石秀明先生、市立札幌病院放射線読影科・寺江聡先生に深く感謝いたします。また共同研究者の北海道大学病院放射線診断科・工藤與亮先生、藤間憲幸先生に深く感謝いたします。また同時期に大学院生として臨床・研究の場で支えていただいた柳生一自先生、伊藤智城先生、植田佑樹先生、中島翠先生、鳴神雅史先生、数々のご助言を頂いた江川潔先生、朝比奈直子先生、竹内文也先生、北海道大学病院脳磁図検査室・中根進児先生、高橋香代子先生に感謝致します。また MEG カンファレンスにご出席頂いた多数の先生方に研究の経過報告や学会発表予行の際には貴重なご助言を頂きました。深く感謝致します。

利益相反

当研究において、利益相反はありません。

引用文献

Ahmed, R., Rubinger, L., Go, C., Drake, JM., Rutka, JT., Carter, SO., Widjaja, E. (2018) Utility of additional dedicated high-resolution 3T MRI in children with medically focal epilepsy. Epilepsy Res. *143*, 113-119.

Almubarak, S., Alexopoulos, A., Von-Podewils, F., Wang, ZI., Kakisaka, Y., Mosher, JC., Bulacio, J., Gonzalez, MJ., Bingaman, W., Burgess, RC. (2014) The correlation of magnetoencephalography to intracranial EEG in localizing the epileptogenic zone: a study of the surgical resection outcome. Epilepsy Res. *108*, 1581–90.

Binnie, CD.. Polkey, CE., International League Against Epilepsy (2000) Commission on Neurosurgery of the International League Against Epilepsy (ILAE) 1993-1997: recommended standards. Epilepsia *41*,1346-9.

Cohen, D. (1968) Magnetoencephalography: evidence of magnetic fields produced by alpha-rhythm currents. Science *161*, 784-6.

Colombo, N., Tassi L., Deleo, F., Citterio, A., Bramerio, M., Mai, R., Sartori, I., Cardinale, F., Russo, GL., Spreafico, R. (2012) Focal cortical dysplasia type IIa and IIb: MRI aspects in 118 cases proven by histopathology. Neuroradiology *54*, 1065-77.

Coras, R., de Boer, OJ., Armstrong, D., Becker, A., Jacques, TS., Miyata, H., Tom, M., Vinters, HV., Spreafic, R., Oz B., et al. (2012) Good interobserver and intraobserver agreement in the evaluation of the new ILAE classification of focal cortical dysplasias. Epilepsia *53*, 1341–8.

Ebersole, JS. (1997) Magnetoencephalography/magnetic source imaging in the assessment of patients with epilepsy. Epilepsia *38* Suppl 4: S1-5.

El Tahry, R., Wang, ZI., Thandar, A., Podkorytova, I., Krishnan, B., Tousseyn, S., Guiyun, W., Burgess, RC., Alexopoulos, AV. (2018)

Magnetoencephalography and ictal SPECT in patients with failed epilepsy surgery. Clin Neurophysiol. *129*, 1651-1657.

Engel, J Jr. (1987) Outcome with respect to epileptic seizures. In: Engel J Jr, editor. Surgical treatment of the epilepsies, New York: Raven Press. 553–71.

Engel, J Jr. (2005) Classification is not EZ. Epileptic Disord. *7*, 317-320

Englot, DJ., Nagarajan, SS., Imber, BS., Raygor, KP., Honma, SM., Mizuiri, D., Mantle, M., Knowlton, RC., Kirsch, HE., Chang, E. (2015) Epileptogenic zone localization using magnetoencephalography predicts seizure freedom in epilepsy surgery. Epilepsia *56*, 949-58.

Fergus, J.Rugg-Gunn., Boulby, PA., Symms, MR., Barker, GJ., Duncan, JS. (2005) Imaging the neocortex in epilepsy with double inversion recovery imaging. Neuroimage *31*, 39-50.

Frayne, R., Goodyear, BG., Dickhoff, P., Lauzon, ML., Sevick, RJ. (2003) Magnetic resonance imaging at 3.0 Tesla: challenges and advantages in clinical neurological imaging. Invert Radiol. *38*, 385-402.

Funke, ME., Moore, K., Orrison, WW Jr., Lewine, JD. (2011) The role of magnetencephalography in “nonlesional” epilepsy. Epilepsia *52* Suppl 4, 10–4.

Gharib, S., Sutherling, WW., Nakasato, N., Barth, DS., Baumgartner, S., Alexopoulos, N., Taylor, S., Rogers, RL. (1995) MEG and ECoG localization accuracy test Electroencephalogr Clin Neurophysiol. *94*, 109-14.

Hallgren, KA. (2012) Computing Inter-Rater Reliability for Observational Data: An Overview and Tutorial. Tutor Quant Methods Psychol. *8*, 23-34.

Ingmar, B., Spreafico, R., Haaker, G., Coras, R., Kobow, K., Bien, CG., Pfafflin, M., Elger, C., Widman, G., Schramm, J., et al. (2017) Histopathological Findings in Brain Tissue Obtained during Epilepsy

Surgery. N Engl J Med. *377*, 1648-1656.

Ito, T., Otsubo, H., Shiraishi, H., Yagyu, K., Takahashi, Y., Ueda, Y., Takeuchi, F., Takahashi, K., Nakane, S., Kohsaka, S., et al. (2015) Advantageous information provided by magnetoencephalography for patients with neocortical epilepsy. Brain Dev. *37*, 237–42.

Iwasaki, M., Jin, K., Nakasato, N., Tominaga, T. (2016) Non-invasive Evaluation for Epilepsy Surgery Neurol Med Chir(Tokyo). *56*, 632–640.

Kakita, A. (2013) Surgical pathologic features of cerebral cortical lesions taken from 600 patients with intractable epilepsy. Brain Dev. *35*, 793-801.

Knake, S., Triantafyllou, C., Wald, LL., Wiggins, G., Larsson, PG., Stufflebeam, SM., Foley, MT., Shiraishi, H., Dale, AM., et al. (2005) 3T phased array MRI improves the presurgical evaluation in focal epilepsies: a prospective study. Neurology *65*, 1026-31.

Knake, S., Halgren, E., Shiraishi, H., Hara, K., Hamer, HM., Grant, PE., Carr, VA., Foxe, D., Camposano S., Busa E., et al. (2006) The value of multichannel MEG and EEG in the presurgical evaluation of 70 epilepsy patients. Epilepsy Res. *69*, 80–6.

Kwan, P., Brodie, MJ. Early identification of refractory epilepsy. (2000) N Engl J Med. *342*, 314-9.

Lau, M., Yam, D., Burneo, JG. (2008) A systematic review on MEG and its use in the presurgical evaluation of localization-related epilepsy. Epilepsy Res. *79*, 97–104.

Luders, HO., Acharya, J., Alexopoulos, A., Baumgartner, C., Bautista, J., Burgess, R., Carreno, M., Diehl, B., Dinner, D., Ebner, A., et al. (2006) Are epilepsy classifications based on epileptic syndromes and seizure types outdated? Epileptic Disord. *8*, 81-5.

Mata-Mbemba, D., Iimura, Y., Hazrati, LN., Ochi, A., Otsubo, H., Snead, 3rd OC., Rutka, J., Widjaja, E. (2018) MRI, Magnetoencephalography, and Surgical Outcome of Oligodendrocytosis versus Focal Cortical Dysplasia Type I. AJNR Am J Neuroradiol. *39*, 2371-7.

Matsuda, H., Matsuda, K., Nakamura, F., Kameyama, S., Masuda, H., Otsuki, T., Nakama, H., Shamoto, H., Nakazato, N., Mizobuchi, M., et al. (2009) Contribution of subtraction ictal SPECT coregistered to MRI to epilepsy surgery: a multicenter study. Ann Nucl Med. *23*, 283-91.

Nakajima, M., Widjaja, E., Baba, S., Sato, Y., Yoshida, R., Tabei, M., Okazaki, A., Sakuma, S., Holowka, SA., Ochi, A., et al. (2016) Remote MEG dipoles in focal cortical dysplasia at bottom of sulcus. Epilepsia *57*, 1169-78.

Oka, E., Ohtsuka, Y., Yoshinaga, H., Murakami, N., Kobayashi, K., Ogino, T. (2006) Prevalence of childhood epilepsy and distribution of epileptic syndromes: a population-based survey in Okayama, Japan. Epilepsia *47*, 626-30.

Otsubo, H., Chitoku, S., Ochi, A., Jay, V., Rutka, JT., Smith, ML., Elliott, IM., Snead, 3rd OC. (2001) Malignant rolandic-sylvian epilepsy in children: diagnosis, treatment, and outcomes. Neurology *57*, 590-6.

Palmini, A., Najm, I., Avanzini, G., Babb, T., Guerrini, R., Foldvary-Scahefer, N., Jackson, G., Luders, HO., Prayson, R., Spreafico, R., et al. (2004) Terminology and classification of the cortical dysplasias. Neurology *62*, S2–8.

Paolicchi, jm., Jayakar, P., Yaylali, I., Morrison, G., Prats, A., Resnik, T., Alvarez, L., Duchowny, M. (2000) Predictors of outcome in pediatric epilepsy surgery. Neurology *54*, 642-7.

Phal, PM., Usmanov, A., Nesbit, GM., Anderson, JC., Spencer, D., Wang, P., Heiwig, JA., Roberts, C., Hamilton, BE. (2008) Qualitative comparioson of 3-T and 1.5-T MRI in the evaluation of epilepsy. AJR Am J Roentgenol. *191*,

890-5.

Rampp, S., Stefan, H., Wu, X., Kaltenhäuser, M., Maess, B., Schmitt, FC., Wolters, CH., Hamer, H., Kasper, BS., et al. (2019) Magnetoencephalography for epileptic focus localization in a series of 1000 cases. Brain. *142*, 3059-71.

Shiraishi, H. (2011) Source localization in magnetoencephalography to identify epileptogenic foci. Brain Dev. *33*, 276–81.

Sutherling, WW., Crandall, PH., Engel, J. Jr, Darcey, TM., Cahan, LD., Barth, DS. (1987) The magnetic field of complex partial seizures agrees with intracranial localizations. Ann Neurol. *21*, 548–58.

Tellez-Zenteno, JF., Hernandez Ronquillo, L., Moien-Afshari, F., Wiebe, S. (2010) Surgical outcomes in lesional and non-lesional epilepsy: a systematic review and meta-analysis. Epilepsy Res. *89*, 310–8.

Velmurugan, J., Nagarajan, SS., Mariyappa, N., Mundlamuri, RC., Raghavendra, K., Bharath, RD., Saini, J., Arivazhagen, A., Rajeswaran, J., Mahadevan, A., et al. (2019) Magnetoencephalography imaging of high frequency oscillations strengthens presurgical localization and outcome prediction. Brain *142*, 3514-3529.

Whiting, P., Gupta, R., Burch, J., Mota, REM., Wright, K., Marson, A., Weishmann, U., Haycox, A., Kleijnen, J., Forbes, C. (2006) A systematic review of the effectiveness and cost-effectiveness of neuroimaging assessments used to visualise the seizure focus in people with refractory epilepsy being considered for surgery. Health Technol Assess. *10*,1-250.

Widjaja, E., Otsubo, H., Raybaud, C., Ochi, A., Chan, D., Rutka, JT., Snears, 3rd OC., Halliday, W., Sakuta, R., Galicia, E., Shelef, I., Chuang, SH. (2008) Characteristics of MEG and MRI between Taylor's focal cortical dysplasia (type II) and other cortical dysplasia: surgical outcome after complete resection of MEG spike source and MR lesion in pediatric cortical

dysplasia. Epilepsy Res. *82*, 147-55.

Wong Chong, H.,Bleasel, A., Wen, L., Eberl, S., Byth, K., Fulham, M., Somerville, E., Mohamed, A. (2012) Relationship between preoperative hypometabolism and surgical outcome in neocortical epilepsy surgery Epilepsia *53*,1333-40.

大槻泰介 てんかんの外科治療と医療ネットワークの未来　第 36 回てんかん外科学会特別講演 2 2013