HOKKAIDO UNIVERSITY

Title	顎裂を有する患児に対する顎裂部への下顎外側皮質骨片移植と腸骨海綿骨移植の術後成績における2施設間比較
Author(s)	桐越, 晶子
Citation	北海道大学. 博士(歯学) 甲第14538号
Issue Date	2021-03-25
DOI	10.14943/doctoral.k14538
Doc URL	http://hdl.handle.net/2115/81281
Type	theses (doctoral)
File Information	Shoko_Kirikoshi.pdf

Instructions for use

Hokkaido University Collection of Scholarly and Academic Papers : HUSCAP

博 士 論 文

顎裂を有する患児に対する顎裂部への下顎外側皮質骨片移植と腸骨海綿骨移植の術後成績における 2 施設間比較

令和３年３月申請

北海道大学
大学院歯学研究科口腔医学専攻

桐越　晶子

抄録

唇顎口蓋裂患者の顎裂部に対する二次的骨移植術（secondary alveolar bone graft: SABG）は、上顎の連続性の確立や、顎裂隣在永久歯の萌出誘導を目的として行われる。移植に適応される骨は、様々な箇所から採取・適応されており、それぞれの利点・欠点が報告されてきた。それらに基づき、今日では、主に腸骨海綿骨細片が用いられている。当科では、腸骨海綿骨細片を用いることの欠点を回避すべく、下顎外側皮質骨片を用いた移植法を考案し、その有用性を報告してきた（Mikoya et al., 2010）。本研究においては、下顎外側皮質骨片を用いた当科（施設 A）と、腸骨海綿骨細片を用いた大阪母子医療センター（施設 B）の 2 施設間で、術後成績を比較検討した。

対象は、両施設で SABG が施行された、片側性唇顎裂・唇顎口蓋裂の症例（施設 A: 51 例、施設 B: 59 例）とした。評価は、術後に撮影した単純 X 線写真を用い、骨形成状態を Chelsea scale にて行った。さらに、術前 CT および術後 6 か月～12 か月時点で CT が撮像された症例（施設 A:12 症例、施設 B:12 症例）を対象に、解析ソフト TRI/3D-BON を用い、3 次元的に骨架橋率を算出した。また、自施設で矯正治療が行われた症例（施設 A: 46 例、施設 B: 57 例）について、患側犬歯の自然萌出率を検討した。

Chelsea scale を用いた評価の結果は、施設 A は A:48.8%、B:1.0%、C:40.0.%、D:9.7%、F:0.5%であり、施設 B は、A:79.3%、B:0.4%、C:14.9%、D:3.7%、F:1.7%だった。２次元評価においては、施設 B が統計学的に有意に良好な結果を示した。一方、3 次元評価における骨架橋率は、施設 A は 72.9±13.3%、施設 B は 71.3±11.4%で、両施設間に統計学的有意差を認めず、同等の結果を示した。なお、患側犬歯の自然萌出率においても、施設 A は 80.4%、施設 B は 79.9%であり、統計学的有意差を認めなかった。

当科(施設 A)で行っている下顎骨外側皮質骨片を用いた SABG は、腸骨海綿骨細片を用いた術式と異なる面があり、単純 X 線写真を用いた Chelsea scale においては、歯槽頂側での骨架橋形成が少なく評価される傾向の症例が多かった。一方、CT を用いた 3 次元評価における骨架橋率、ならびに、隣在永久歯萌出については同等の成績を有することが明らかになった。

以上のことより、下顎外側皮質骨片を用いた SABG は、腸骨海綿骨細片を用いる SABG と比較して、低侵襲で有用な術式であることが示唆された。

緒言

唇顎裂・唇顎口蓋裂患者に対する二次的顎裂部骨移植術（secondary alveolar bone graft: SABG）は、1972 年に Boyne と Sands が、顎裂部に対して自家骨移植を行う手法を確立して以来（Boyne and Sands, 1972）、今日の治療体系で欠かせない手術である。本手術は、上顎の連続性の確立、顎裂隣在歯の萌出誘導を図ることに加え、顎裂隣在歯が健全な歯周組織を得ることを目的として行われる（Eppley et al., 2000）。

これまで、乳児期の口唇形成術と同時に行う顎裂部骨移植術が提唱されおり、一次的顎裂部骨移植術（primary alveolar bone graft）と呼ばれている、しかし、術後の顎発育に対する影響が大きいことが相次いで報告され、現在は行われていない。これに対して、乳児期以降に行われる顎裂部骨移植術は、二次的顎裂部骨移植術（secondary alveolar bone graft）と呼ばれ、自家骨移植が主流を占める（Janssen et al., 2014）。自家骨の採取部位には、腸骨（Boyne and Sands, 1972）、脛骨（Besly et al., 1999）、頭蓋骨（Kortebein et al., 1991）、肋骨（Witzenburg and Freihofer, 1990）に加え、オトガイ部（Witsenburg 1985）が報告されてきた。

今日の標準的な SABG には、腸骨稜前縁から採取する腸骨海綿骨細片が用いられる。腸骨稜前縁から移植骨を採取する方法は、骨採取と顎裂部の手術を同時に行うことができ、採取可能な骨量が多いことが大きな利点である。一方、術後疼痛、歩行障害、入院期間の長期化、皮膚の瘢痕形成や外側大腿部の知覚障害など、一時的ではあるものの、種々の合併症をもたらす場合がある。これらを軽減するための工夫は報告されているものの（Vura et al., 2013）、その効果は十分ではない。これまで、オトガイを含む下顎骨から移植骨を用いる場合、採取のアプローチが容易であること、創が口腔内にとどまるため体表への侵襲を回避できること、入院期間短縮といった利点が報告されてきた（Sindet-Pedersen and Enemark,1988, 1990; Borstlap et al., 1990）。しかし、採取できる骨量に限りがあり、広範な海綿骨の採取は、永久歯や永久歯歯胚の損傷の原因となり得る。したがって、小さな顎裂にのみ適応されてきた。

当科では、下顎骨を採取部位とする際の欠点を回避するために、海綿骨採取を要さない、皮質骨片のみを用いる方法を考案し、報告してきた（Mikoya et al.,2010）。この方法は、下顎骨外側面から皮質骨を 2 枚採取し、顎裂の唇側と口蓋側の裂縁に蓋をするように移植する（図１）。両皮質骨片の内面は空洞のままとなり、血餅が保持される。その結果、移植した皮質骨片間に骨新生が誘導され、顎裂部に骨架橋が形成される。この手法により、広い顎裂に対しても、採取する皮質骨の面積を調節するだけで適応可能となり、従来の下顎骨を採取部位とする顎裂部骨移植術の欠点を回避することが可能となった。

しかし、これまで、SABG の目的である骨架橋の形成について、下顎外側皮質骨片を用いた場合と、腸骨海綿骨細片を用いた場合の比較はなされていない。本研究においては、当科と、腸骨海綿骨細片を用いる大阪母子医療センターの二施設間で、術後成績を比較検討した。

対象と方法

1. 対象（表 1）

1) 対象の選択

北海道大学病院高次口腔医療センター（以下：施設 A）において 2008 年 1 月～2014 年 5 月に下顎外側皮質骨片を用いた SABG を行った連続症例、ならびに大阪母子医療センター口腔外科（以下：施設 B）において 2010 年 1 月～2013 年 2 月に腸骨海綿骨細片を用いた SABG を行った連続症例それぞれの中から以下の基準により対象を選択した。

選択基準: 顎裂に隣接した永久歯萌出誘導を目的に SABG を行った片側性唇顎裂（UCLA）ならびに片側性唇顎口蓋裂（UCLP）の連続症例で術後 6 か月以上経過した症例。

除外基準：患側犬歯萌出後に SABG を行った症例, SABG 後 6 か月以内に再手術を行った症例。

上記基準を満たした症例は、施設 A において 60 例（UCLA15 例、UCLP45 例）、施設 B において 83 例（UCLA30 例、UCLP53 例）だった。

2) 施設 A の対象症例

(1) 下顎外側皮質骨片を用いた SABG の術式（図 1）

通法に従って粘膜骨膜弁を利用した移植床の形成を行った後、移植骨として主にオトガイより外側皮質骨片を 2 枚採取し、顎裂欠損部の唇側ならびに口蓋側にそれぞれ適合させた。欠損部の高径に対して、骨片の大きさがやや不足する際には、歯槽頂部よりも歯槽基底部への移植を優先した。なお、オトガイ部外側皮質骨だけでは移植骨の面積が不足する場合は、下顎骨体部の外側皮質骨を使用した。移植骨片の適合が不安定な場合は、吸収性糸を用いて顎裂周囲の骨に縫合固定を行った。粘膜骨膜弁に減張切開を加え、一時閉鎖した。

(2) 歯科単純 X 線写真による骨架橋評価の対象症例（表 2）

施設 A において上記選択基準を満たした 60 例（UCLA15 例、UCLP45 例）のうち、術後 6 か月以上経過時の評価可能な単純 X 線写真が得られなかった 9 例を脱落症例とし、51 例（UCLA14 例、UCLP37 例）を単純 X 線写真による評価対象とした。対象症例 51 例中、移植骨にオトガイ部外側皮質骨片のみ用いた症例が 46 例、下顎骨体部皮質骨片のみ用いた症例が 2 例、両者を併用した症例が 3 例だった。骨移植施行時の年齢は 5 歳 2 か月～9 歳 7 か月であり平均年齢は 7.0±0.9 歳だった。対象症例 51 例は、術後 1 週、1 か月、6 か月時点で、デンタル X 線写真、パノラマ X 線写真を撮像していた。

UCLP37 症例のうち 34 例は、二期的口蓋形成術法の初回手術として Furlow 法による軟口蓋閉鎖術が行われた（Furlow, 1986）。34 例中 30 例は SABG と同時に硬口蓋閉鎖が施行され、残りの 4 例は SABG 施行前に硬口蓋閉鎖術が施行された。UCLP37 例中 3 例は pushback 法による一期的口蓋閉鎖術(Wardill,1937)が施行された。

(3) 患側犬歯自然萌出率評価の対象症例（表 3）

SABG 後も自施設で継続して矯正治療を行った症例は 60 例中 46 例であり、これらを評

価対象とした。なお 46 例中 UCLA は 12 例、UCLP は 34 例、手術時年齢は平均 7.0±1.0 歳だった。

(4) Computer Tomography（CT）を用いた骨架橋の 3 次元(3D)評価の対象症例（表 4）

施設 A では SABG 後 6 か月時に CT 撮影による確認診査を 60 例全例に施行しており、この中から無作為に 12 例を抽出し、対象とした。12 例中 UCLA は 4 例、UCLP は 8 例、手術時年齢は平均 6.9±0.6 歳だった。

3) 施設 B の対象症例

(1) 腸骨海綿骨細片を用いた SABG の術式（図 2）

通法に準じ、粘膜骨膜弁を用いて移植床の形成を行った後、顎裂欠損部に腸骨稜前縁より採取した自家腸骨海綿骨細片を緊密に充填し、一次閉鎖した。

(2) 歯科単純 X 線写真による骨架橋評価の対象症例（表 2）

施設 B において上記選択基準を満たした 83 例（UCLA30 例、UCLP53 例）のうち、術後 6 か月以上経過時の評価可能な単純 X 線写真が得られなかった 24 症例を脱落症例とし、59 例（UCLA22 例、UCLP37 例）を単純 X 線写真による評価対象とした。骨移植施行時の年齢は 6 歳 11 か月～11 歳 2 か月であり平均年齢は 8.6±0.8 歳で、A,B 施設間において、骨移植時の年齢に有意差を認めた（$p < 0.0001$, Student's-t test）。対象症例 59 例は、単純 X 線写真は、術後 3 か月、6 か月時点で、オクルーザル X 線写真、パノラマ X 線写真を撮像していた。

UCLP37 例のうち 32 症例は二期的口蓋形成術（Nishio et al., 2010）の初回手術として Furlow 法による軟口蓋形成術が行われた。全例が顎裂部骨移植術前に硬口蓋閉鎖術を施行されており、このうち 12 例は硬口蓋閉鎖と同時に gingivoperiosteoplasty（GPP）による顎裂部の閉鎖が行われた（Yamanishi et al., 2011）。UCLP37 例中 5 例は pushback 法または Furlow 法施行時に一期的口蓋閉鎖術が施行された。

(3) 患側犬歯自然萌出率評価の対象症例（表 3）

SABG 後も自施設で継続して矯正治療を行った症例は 83 例中 57 例であり、これらを評価対象とした。なお 57 例中 UCLA は 21 例、UCLP は 36 例、手術時年齢は平均 8.7±0.9 歳だった。A,B 施設間において、手術時年齢に有意差を認めた（$p < 0.0001$, Student's-t test）。

(4) CT を用いた骨架橋の 3D 評価の対象症例（表 4）

施設 B における SABG 後の CT 撮影は、顎裂に隣接する永久歯の萌出状況の確認、もしくは、単純 X 線写真の所見により鼻腔底形成に異常が疑われた際にのみ施行されていた。その結果、術後 6 か月～1 年で CT を撮影した症例は 83 例中 12 例だった。12 例中 UCLA は 1 例、UCLP は 11 例、手術時年齢は平均 8.8±0.7 歳だった。A,B 施設間において、手術時年齢に有意差をみとめた（$p < 0.0001$, Student's-t test）。

2. 評価方法

1)歯科単純 X 線写真による骨架橋評価（図 3）

術後 6 か月以降に撮影した歯科単純 X 線写真を用い、骨架橋の形成状態を評価した。評価には Witherow らにより報告された Chelsea scale を用い、A から F の 6 段階のカテゴリーに分類した（Witherow et al. 2002）。施設 A では術後 35±20 か月のデンタル X 線写真ならびに、パノラマ X 線写真を、施設 B では術後 44±18 か月のオクルーザル X 線写真ならびに、パノラマ X 線写真を用いた。4 名の評価者（口腔外科医 3 名、矯正科医 1 名）にて、1 週間の間隔をあけ 2 回の評価を行い、評価者内ならびに評価者間一致度を検討した。なお、評価者は対象症例の手術を行っていない者とした。

2) 患側犬歯自然萌出率の評価

患側犬歯が自然萌出したか否かについて、カルテ記載および単純 X 線写真を用い検索を行った。両施設とも、自然萌出しなかった症例に対しては、開窓術または開窓牽引術が行われていた。自然萌出群と、開窓術または開窓牽引術を行った群の二群に分類し、解析した。

3) CT を用いた骨架橋の 3 次元評価（図 4）

両施設とも、眼窩下縁から下顎下縁を含む範囲で撮影し、咬合平面と平行にスライス厚 1mm の水平断で描出した CT 画像を使用した。CT 撮影により得られた DICOM データから、ソフトウェア TRI-3D/BON（RATOC SYSTEM ENGINEERING CO.,LTD., 日本）を用いて以下の解析を行った（図 4）。初めに、術前の画像から顎裂欠損腔の容積を計測した。顎裂欠損腔の範囲は、上端を健側梨状口下縁、下端を両隣在歯の cemento-enamel junction（CEJ）の中点、あるいは顎裂隣在歯が未萌出の場合は歯槽頂の中点とし、唇側端は major segment と minor segment の接線とした。さらに唇顎口蓋裂症例では切歯孔前縁を後端として設定した。各スライスから当該領域を選択して顎裂欠損腔を抽出し、容積を算出した。次に、術前と術後の画像の重ね合わせを行った。術前の画像を 3 次元的に回転させ、両側眼窩下縁、健側梨状口下縁、PNS を基準とし術後の画像に重ね合わせた。重ね合わせた画像の差分を抽出して架橋骨とし、その容積を計測した。なお、顎裂隣在歯が骨架橋の中に含まれる場合、歯牙の容積も架橋骨の容積として計測した。術前の顎裂欠損腔の容積に対する術後の架橋骨容積の比率を骨架橋率として算出した。

4) 統計学的検討

Chelsea scale の評価者内一致度を kappa 係数（以下 κ 係数）にて検討した。評価者間一致度は、4 名の評価者を 2 名ずつ組み合わせ、すべての組み合わせで κ 係数を算出し、その平均を算出して検討した（Fleiss,1981）。施設間での Chelsea scale の結果の比較には Mann-Whitney U test を、骨架橋率や対象症例の年齢比較には Student's-t test を用いた。犬歯自然萌出率の比較には Chi-square test を使用した。

3. 研究倫理と利益相反

本研究は、A 施設の自主臨床研究倫理審査委員会（承認番号 No.014-0201）および B 施設倫理委員会（No.1393）の承認を得て実施した。なお、利益相反に関する開示事項はない。

結果

1. Chelsea scale を用いた歯科単純 X 線写真による骨架橋評価

1) 評価者内信頼性・評価者間信頼性の検定（表 5）

評価者内信頼性の検定結果は、最も低い評価者で κ＝0.70、最も高い評価者で κ＝0.93 だった。評価者間信頼性を検定した κ 係数の値は、1 回目の評価は κ＝0.34、2 回目の評価は κ＝0.35 だった。

2) 評価結果（図 5）

それぞれの施設の対象症例が各カテゴリーの評価を獲得した割合を示す。施設 A では、A 評価 48.8%、B 評価 1.0%、C 評価が 40.0.%、D 評価が 9.7%、F 評価 0.5%だった。施設 B では、A 評価 79.3%、B 評価 0.4%、C 評価が 14.9%、D 評価が 3.7%、F 評価 1.7%だった。両施設の評価獲得率の分布に統計学的な有意差を認めた（p＜0.0001, Mann-Whitney U test）。

2. 患側犬歯の自然萌出率（表 6）

施設 A では 46 例中 37 例（80.4%）、施設 B では 57 例中 45 例（79.9%）で患側犬歯の自然萌出を認めた。患側犬歯の自然萌出率に、両施設間で統計学的有意差は認めなかった（p=0.85,Chi-square test）。両施設とも、患側犬歯が自然萌出しなかった場合には開窓または開窓牽引処置を受けており、最終経過観察時には全例で患側犬歯は萌出していた。

3. CT を用いた骨架橋の 3 次元評価（表 7）

術前の顎裂部容積は施設 A で 965.0±269.7 ㎣、施設 B で 986.2±335.6 ㎣であり、架橋骨の容積は施設 A で 678.4±133.2 ㎣、施設 B で 699.5±242.7 ㎣だった。術前顎裂部容積、架橋骨容積ともに、両施設間に有意差を認めなかった（顎裂部容積:p=0.87, 架橋骨容積:p=0.79, Student’s-t test）。これらの結果から算出された骨架橋率は施設 A で 72.9±13.3%、施設 B で 71.3±11.4%であり、両施設間に有意差を認めなかった（p=0.76, Student’s-t test）。

考察

本研究は、顎裂を有する患児に対して、異なる移植骨を用いた二次的顎裂部骨移植術（secondary alveolar bone graft: SABG）の術後成績を、二施設間で比較した。その結果、骨形成部位の 2 次元的評価においては、結果に有意差を認め、腸骨海綿骨細片移植を行った施設 B が良好な成績を示した。一方、骨架橋に対する 3 次元的計測においては、両施設間に有意差を認めなかった。また、SABG の目的の一つである永久歯の萌出についても、自然萌出率に有意差を認めなかった。

下顎骨から SABG の自家移植材料を採取する報告はなされていたものの、採取できる骨量が少ないことから、その使用に限界があり、比較的顎裂容積の小さな症例に適応されている（Booij et al., 2005; Sindet-Pedersen and Enemark, 1990）。一方、腸骨海綿骨細片による SABG はこの制約に依存しないため、今日の標準治療として用いられている。(Weissler et al., 2016)。しかし、腸骨海綿骨細片を用いる場合、採取部位における合併症が問題となる。合併症には、腸骨部の疼痛、歩行困難、皮膚表面の瘢痕形成、外側大腿部の知覚鈍麻などがあり（Brudnicki et al., 2019）、結果として入院期間が延長される（Mehta et al., 2018）。これらを改善する目的に、同種移植材料（Maxson et al., 1990）、自家移植材料（Boyne and Sands, 1972）、人工材料（Campana et al., 2014）、さらにバイオマテリアル（Francis et al., 2013）といった様々な移植材料が開発され報告されてきた。これらはいずれも、顎裂に形成した移植床へ、骨誘導能を持つ基質を密に充填する手法である（Hench et al., 1984）。一方、下顎外側皮質骨片移植法は、皮質骨のみを用いて顎裂に隔壁を作り、その空間への新生骨の形成を促す手法である。顎裂部への骨形成を誘導する手法は、これまでの標準的治療に対して、異なる概念に基づくものだった。そこで、Mikoya らは下顎外側皮質骨片移植法を適応した 42 症例の 48 顎裂側に対して術後成績を収集し、その有用性を明らかにした（Mikoya et al., 2010）。しかし、これまで、下顎骨外側皮質骨片移植法と、標準治療である腸骨海綿骨細片移植法の、術後成績についての比較検討はなされていない。そのため、今回の 2 施設間比較に至った。

Chelsea scale による評価では、下顎外側皮質骨のみの移植を行った施設 A は、施設 B と比較し、カテゴリーA と評価された症例数が少なく、カテゴリーC および D の割合が多かった。カテゴリーB または F と評価された症例は両施設ともに少なかった。Chelsea scale におけるカテゴリーA、C、D は、顎裂隣在歯の根尖部に骨架橋を認めた上で、骨架橋の歯槽頂方向への高さが反映される。したがって、本研究における 2 次元評価の結果から、下顎外側皮質骨片移植法は、腸骨海綿骨移植法と比較し、歯槽頂側での骨架橋の形成が少ない症例が多いと推察された。腸骨海綿骨細片移植法では、術後に一定の骨吸収が生じる（Nagashima et al., 2014）。特に歯槽頂付近の移植骨は吸収しやすい（Ozawa et al., 2007）。そのため、術中には歯槽頂付近へ腸骨海綿骨細片を十分に移植することが重要となる。施設 B においてもこの考えに従い、術後の骨吸収を見込んだ多量の移植骨を用いていた。これが、施設 B において、顎裂隣在歯の CEJ の高さまで骨架橋を認めた場合に割り当てられる A 評

価が多い理由と考えられた。一方、施設 A の下顎外側皮質骨片移植法は、移植範囲を限定し、歯槽頂側よりも歯槽基底側で骨架橋形成を優先した骨移植を行っている。歯槽基底側への骨架橋形成を優先する理由は、歯槽基底部の歯槽骨が術後の矯正治療にとって重要であることに加えて、顎裂隣在歯の萌出に伴い、歯槽頂側へ骨添加が誘導されることに基づいている（Ozawa et al., 2007, Matthias et al., 2008）。このことを踏襲し、下顎外側皮質骨片移植法では図 1A-c, B-b に示すように、顎裂部隣在歯の歯槽頂の高さまで皮質骨を配置しない。このような術式の相違が、2 次元評価の結果に影響を及ぼしたと考えられた。

また、本研究においては、Chelsea scale における評価において、高い評価者間一致度は得られず、κ 係数によって算出した結果、いずれも poor（＜0.4）と判定された（Bulman and Osborn,1989）。Chelsea scale を用いたいくつかの文献においては、高い評価者間一致度が報告されており（Witherow et al.2002, Chonthicha et al.2011, Maeda et al.2014, Diego et al.2017）、今回の結果は、それらの報告と相反する結果となった。この相違の原因の一つは、評価者間の評価前のすり合わせ、および評価後の結果の検討の有無に依存するものと考えられた。高い評価者間一致度を報告する研究では、資料の解釈を評価者間で一致させるために、評価者間で評価の解釈に対するすり合わせを綿密に行っている（Diego et al.2017）。一方、本研究では、評価者間の解釈の多様性を容認する手順を選択し（Nightingale et al.2003）、評価者間でのすり合わせは行わず、評価者それぞれが評価基準を熟知した上で評価を行うこととした。このことが評価者間一致度の低下の一因であり、また、評価に用いた X 線画像が二施設間で異なる点も関与すると考えられた。そこで、評価に対する個別バイアスの存在を是正することを目的に、評価結果を評価の分布の平均として算出した。本研究において、評価者内一致度が高かったことから、Chelsea scale を用いた評価は、それぞれの評価者が持つ結果の解釈に対する個別バイアスにおいて、再現性を保つことが示唆された。Chelsea scale は、単純 X 線を用いた様々な 2 次元評価法の中でも（Kinderlan et al., 1997; Long et al., 1995; Bergland et al., 1986）、顎裂隣在歯の歯根側から歯頚側までの位置に対応した骨架橋の状態を、簡便に評価できる有用な手法ではあるが（Witherow et al. 2002）、複数の施設間で、かつ異なる X 線画像を用いる場合には、その評価の解釈に十分留意する必要があると考えられた。

このような 2 次元評価の制約を考慮し、より客観的な評価が可能となる CT を用いた 3 次元評価を行った。CT を用いた骨架橋率の計測では、二施設間に有意差を認めなかった。これまでに報告された腸骨海綿骨細片移植後の容積計測では、術直後の移植骨の容積と比較して、術後 6 か月の骨吸収率が 29.37%（Zhang et al., 2012）、47.2%（Nagashima et al., 2014）と報告されており、さらに術後 1 年の骨吸収率は 51.3%（Matthias et al., 2006）とする報告もあり、移植骨は吸収傾向を示す。今回の施設 B における腸骨海綿骨細片移植後の骨架橋率は、Zhang らの報告と比較し得る結果と推察された。しかし、本研究の結果は、計測した骨架橋率が術前の歯槽部の顎裂容積を分母として算出している点において、その解釈に注意を要する。先に述べた過去の報告は、術直後の移植骨の容積を分母としている。

顎裂部骨移植術後の 3 次元評価を行った過去の報告では、いずれの計算法も用いられている（Obeori et al.,2009, Linderup et al.,2016, Bin Feng et al.,2017）。しかし、後方視的な臨床研究において、これら二つの計算法を自由に選択できるとは限らない。そのため、術直後の CT を撮影しない施設では、術前の顎裂容積を分母にする計算法が用いられる。今回は、両施設とも術直後の CT 撮影を施行していなかったため、術前の歯槽部の顎裂容積を分母として骨架橋率を算出した。本研究のように、術前の歯槽部の顎裂容積を分母とした場合は、移植骨そのものの容積変化を計測していない。術直後の移植骨の容積を分母にする場合は、術中に移植した骨量によって骨架橋率が変化することに注意が必要となる。すなわち、術後の骨吸収を見越して術中に多くの移植骨を用いる施設では、骨架橋率が低下し、移植骨を少量しか用いない場合は、骨架橋率が上昇する。Linderup ら（2016）は、施設間で骨架橋率を比較する際に、治療プロトコールや計測法が施設により異なるため、注意が必要であると述べている。そのため、今後は解析精度を高めるためにも、2 種の計算方法による算出が理想的であると推察された。

下顎外側皮質骨片移植法術後の骨架橋に対する 3 次元評価はこれまで報告されていない。本法は、腸骨海綿骨細片移植と異なり、移植骨に新生骨が添加されていく経過をとる。皮質骨片の移植部位が歯槽基底部を中心とした範囲に限局されているにも関わらず、術後 6 か月以降での骨架橋率は腸骨海綿骨細片移植法と同程度だった。また、3 次元評価にて、術前の顎裂容積は、両施設間に統計学的な有意差を認めなかった。このことは、今回の対象症例の裂幅に両施設で明らかな差がなかったことを示唆しており、下顎外側皮質骨片移植法が腸骨海綿骨細片移植法と同様の裂幅を有する症例に対して、問題なく適用できることを示した結果であると示唆された。しかし、3 次元評価の対象症例となったものは、施設 A ならびに施設 B が、それぞれ 12 例に留まっており、統計学的検出力に乏しい。特に施設 A においては、CT 画像が取得された対象症例全例についての解析、もしくは症例選択においては、適正なランダム化試験として施行する等の検討を要す。また、今後は上述の如く、術直後の CT も用い、移植骨の容積も算出し、骨添加の様相を三次元的に明らかにすることで、評価の精度を高めることが必要と思われる。下顎骨外側皮質骨片を用いた SABG は、臨床上有用な手法になり得ることが示唆されるが、評価症例数の蓄積による、継続的な検討が望まれる。下顎外側皮質骨片は、多くの症例で、オトガイのみから採取が行われている。施設 A における手術時平均年齢は 7.0±0.9 歳で、この時期の患児については、下顎中切歯、側切歯の萌出が概ね完了している。一方、下顎犬歯は埋伏状態にあり、その両側犬歯間からの採骨となる。近年、前歯部の被蓋関係の早期改善をめざして、顎裂隣在切歯が萌出する前に SABG を行うことを推奨する報告がみられる（Precious, 2009）。より早期に SABG が求められる際には、オトガイならびに下顎骨体部からの外側皮質骨片採取は、同部永久歯胚への損傷が危惧され、適応は困難かもしれない。今後は、SABG の施行時期について、多施設間比較にて、顎発育や歯列矯正治療への影響を含めて明らかにする事が期待される。

術後の顎裂隣在犬歯の自然萌出率は二施設間に有意差を認めなかった。下顎骨由来の移

植骨は腸骨部由来の海綿骨細片の移植骨と比較し、当然の如く皮質骨の占める割合が大きい（Pinholt,1994）。そのため、下顎骨を用いた移植では犬歯の自然萌出を妨げる可能性が指摘されている（Linderup et al.,2016）。しかし、Enemark は過去に下顎ブロック骨移植と腸骨海綿骨細片移植を比較し、犬歯の自然萌出率に差はなかったことを報告している（Enemark,2001）。本研究の結果はこれに一致するものだった。

以上のことより、下顎骨外側皮質骨片を用いた移植法は、腸骨海綿骨細片移植の欠点を回避でき、かつ、顎裂容積にとらわれず適応できる有用な手術法であることが示唆された。

結論

下顎外側皮質骨移植術は、単純 X 線写真を用いた 2 次元評価において、腸骨海綿骨移植術と比較し、歯槽頂側での骨架橋形成の少ない症例が多い傾向にあった。一方、CT を用いた 3 次元評価における骨架橋率ならびに、犬歯の自然萌出率において、下顎外側皮質骨移植術と腸骨海綿骨移植術の術後成績は同程度だった。以上の事より、下顎骨外側皮質骨片を用いた二次的顎裂部骨移植術は、低侵襲で有用な手法であることが示唆された。

謝辞

本稿を終えるにあたり、本研究を行う機会を与えて頂き、終始御懇切なる御指導、御鞭撻を賜りました北海道大学大学院歯学研究院　口腔病態学講座　口腔顎顔面外科学教室　鄭漢忠教授に深甚なる謝意を表します。また、本研究の立案ならびに進行にあたり、御教示、御指導頂きました北海道大学病院高次口腔医療センター　三古谷忠先生、大阪母子医療センター口腔外科　山西整先生、大阪大学大学院歯学研究科　口腔外科学第一教室　松下豊先生に深甚なる謝意を表します。最後に本研究の円滑な進展のため、特別な御配慮、御協力を頂きました北海道大学口腔顎顔面外科学教室の教室員諸兄、ならびに大阪母子医療センター口腔外科スタッフ諸兄に深甚なる謝意を表します。

参考文献

Bergland O, Semb G, Abyholm F. Elimination of residual alveolar clefts by secondary bone grafting and subsequent orthodontic treatment. Cleft Palate J. 1986; 23:175–205.

Besly W, Ward Booth P. Technique for harvesting tibial cancellous bone modified for use in children. Br J Oral Maxillofac Surg. 1999;37(2):129-133.

Bin Feng, Meng Jiang, Xue Xu , Jingtao Li. A new method of volumetric assessment of alveolar bone grafting for cleft patients using cone beam computed tomography. Oral Surg Oral Med Oral Pathol Oral Radiol. 2017;124(2):e171-e182.

Booij A, Raghoebar GM, Jansma J, Kalk WWI, Vissink A. Morbidity of chin bone transplants used for reconstructing alveolar defects in cleft patients. Cleft Palate-Craniofacial J. 2005;42(5):533-538.

Boyne PJ, Sands NR. Secondary bone grafting of residual alveolar and palatal clefts. J Oral Surg. 1972;30(2):87-92.

Borstlap WA, Heidbuchel KL, Freihofer HP, Kuijpers-Jagtman AM. Early secondary bone grafting of alveolar cleft defects. A comparison between chin and rib grafts. J Craniomaxillofac Surg. 1990;18(5):201-5.

Brudnicki A, Rachwalski M, Wiepszowski Ł, Sawicka E. Secondary alveolar bone grafting in cleft lip and palate: A comparative analysis of donor site morbidity in different age groups. J Craniomaxillofac Surg. 2019;47(1):165-169.

Bulman J S, Osborn J F. Measuring diagnostic consistency. Br Dent J. 1989 166(10):377-81.

Campana V, Milano G, Pagano E, et al. Bone substitutes in orthopaedic surgery : from basic science to clinical practice. J Mater Sci Mater Med. 2014;25(10):2445-2461.

Chonthicha P, Keith G, Supaporn C. New clinical method for alveolar bone graft evaluation in cleft patients: a pilot study. Cleft Palate Craniofac J. 2011;48(3):286-92.

Diego L, Guilherme J, Juliana B, Roberta C, José B Jr, Rita L, José H, Terumi O. Evaluation of secondary alveolar bone grafting outcomes performed after canine eruption in complete

unilateral cleft lip and palate. Clinical Oral Investigations volume 21.2017:267–273

Enemark H, Jensen J, Bosch. Mandibular bone graft material for reconstruction of alveolar cleft defects: long-term results.Cleft Palate Craniofac J. 2001;38(2):155-63.

Eppley B l, Sadove AM. Management of Alveolar Cleft Bone Grafting — State of the Art. Cleft Palate-Craniofacial J. 2000;37(3):229-233.

Fleiss, J.L. The measurement of interrater agreement. Statistical Methods for Rates and Proportions, 2nd Edition, John Wiley, NewYork,1981: 212-236.

Francis CS, Mobin SS, Lypka MA, Rommer E, Yen S, Urata MM, Hammoudeh JA. rhBMP-2 with a demineralized bone matrix scaffold versus autologous iliac crest bone graft for alveolar cleft reconstruction. Plast Reconstr Surg. 2013;131(5):1107-15.

Furlow LT. Cleft palate repair by double opposing Z-plasty. Plast Reconstr Surg 1986: 78: 724-38.

Hench LL, Wilson J. Surface-active biomaterials. Science. 1984;226(4675):630-636.

Janssen NG, Weijs WLJ, Koole R, Rosenberg AJWP, Meijer GJ. Tissue engineering strategies for alveolar cleft reconstruction: a systematic review of the literature. Clin Oral Investig. 2014;18(1):219-226.

Kinderlan JD, Nashed RR, Bromige MR. Radiographic assessment of secondary alveolar bone grafting in cleft lip and palate patients. Cleft Palate Craniofac J. 1997;34:195–198.

Kortebein MJ, Nelson CL, Sadove AM. Retrospective analysis of 135 secondary alveolar cleft grafts using iliac or calvarial bone. J Oral Maxillofac Surg. 1991;49(5):493-498.

Linderup B. W, Cattaneo P. M, Jensen J, Küseler. A Mandibular Symphyseal Bone Graft for Reconstruction of Alveolar Cleft Defects: Volumetric Assessment With Cone Beam Computed Tomography 1-Year Postsurgery. Cleft Palate Craniofac J. 2016; 53: 64-72.

Long RE, Spangler BG, Yow M. The influence of cleft width on the success of secondary alveolar bone grafts. Cleft Palate Craniofac J. 1995;32:420–427.

Maeda A, Uehara S, Suga M, Nishihara K, Nakamura N, Miyawaki S. Changes in grafted autogenous bone during edgewise treatment in patients with unilateral cleft lip/palate or alveolus. Cleft Palate Craniofac J. 2014 51(5):525-32

Matthias F, Rudolf M, Hans K Evaluation of bone volume following bone grafting in patients with unilateral clefts of lip, alveolus and palate using a CT-guided three-dimensional navigation system J Craniomaxillofac Surg. 2006 34(3):144-9.

Matthias F., Wolfgang, Rudolf M, Hans K Three-dimensional evaluation of secondary alveolar bone grafting using a 3D- navigation system based on computed tomography: a two-year follow-up. Br J Oral Maxillofac Surg. 2008 Jun;46(4):278-82.

Maxson BB, Baxter SD, Vig KW, Fonseca RJ. Allogeneic bone for secondary alveolar cleft osteoplasty. J Oral Maxillofac Surg. 1990;48(9):933-41.

Mehta S, Blagg R, Willcockson J, Gociman B, Yamashiro D, Siddiqi F. Cost-Effectiveness Analysis of Demineralized Bone Matrix and rhBMP-2 versus Autologous Iliac Crest Bone Grafting in Alveolar Cleft Patients. Plast Reconstr Surg. 2018;142(3):737-743.

Mikoya T, Inoue N, Matsuzawa Y. Monocortical mandibular bone grafting for reconstruction of alveolar cleft. Cleft Palate Craniofac J.2010.47(5):454-68. 454-468.

Nagashima H, Sakamoto Y, Ogata H, Miyamoto J, Yazawa M, Kishi K. Evaluation of Bone Volume After Secondary Bone Grafting in Unilateral Alveolar Cleft Using Computer-Aided Engineering. Cleft Palate-Craniofacial J. 2014.51(6):665-668.

Nishio J, Yamanishi T, Kohara H. Hirano Y, Sako M, Adachi T, Mukai T, Miya S. Early two-stage palatoplasty using modified Furlow's veloplasty. Cleft Palate Craniofac J 2010.47:73

Nightingale C, Witherow H, Reid FD, Edler R. Comparative reproducibility of three methods of radiographic assessment of alveolar bone grafting. Eur J Orthod. 2003 25(1):35-41.

Oberoi S, Chigurupati R, Gill P, et al. Volumetric assessment of secondary alveolar bone grafting using cone beam computed tomography. Cleft Palate Craniofac J. 2009. 46: 503-11.

Ozawa T, Omura S, Fukuyama E, Matsui Y, Torikai K, Fujita K. Factors influencing secondary alveolar bone grafting in cleft lip and palate patients: prospective analysis using CT image analyzer Cleft Palate Craniofacial J. 2007; 44(3):286-91.

Pinholt EM, Solheim E, Talsnes O, Larsen TB, Bang G, Kirkeby OJ. Revascularization of calvarial, mandibular, tibial, and iliac bone grafts in rats. Ann Plast Surg. 1994;33(2):193-7.

Precious D S. A New reliable method for alveolar bone grafting at about 6 years of age. J Oral Maxillofac Surg. 2009;67(10):2045-2053.

Sindet-Pedersen S, Enemark H. Mandibular bone grafts for reconstruction of alveolar clefts. J Oral Maxillofac Surg. 1988;46:533–537.

Sindet-Pedersen S, Enemark H. Reconstruction of alveolar clefts with mandibular or iliac crest bone grafts: a comparative study. J Oral Maxillofac Surg. 1990;48:554–558.

Vura N, K RR, Sudhir R, Rajasekhar G, Kaluvala VR. Donor Site Evaluation: Anterior Iliac Crest Following Secondary Alveolar Bone Grafting. J Clin Diagnostic Res. 2013;7(11):2627-2630.

Wardill WEM. The technique of operation for cleft palate. Br J Surg 1937: 25: 117-30.

Weissler EH, Paine KM, Ahmed MK, Taub PJ. Alveolar Bone Grafting and Cleft Lip and Palate: A Review. Plast Reconstr Surg. 2016;138(6):1287-1295.

Witherow H, Cox S, Jones E, Carr R, Waterhouse N. A new scale to assess radiographic success of secondary alveolar bone grafts. Cleft Palate Craniofac J. 2002;39(3):255-60.

Witsenburg B, Freihofer HPM. Autogenous Rib Graft for Reconstruction of Alveolar Bone Defects in Cleft Patients. J cranio-maxillo-facial Surg. 1990;18(2):55-62.

Witsenburg B. The reconstruction of anterior residual bone defects in patients with cleft lip, alveolus and palate. A review. J Maxillofac Surg. 1985;13(5):197-208.

Yamanishi T, Nishio J, Sako M, Kohara H, Hirano Y, Adachi T, Miya S, Mukai T. Early two-stage double opposing Z-plasty or one-stage push-back palatoplasty?: comparisons in

maxillary development and speech outcome at 4 years of age. Ann Plast Surg 2011; 66:148,

Zhang W, Shen G, Wang X, Yu H, Fan L. Evaluation of alveolar bone grafting using limited cone beam computed tomography. Oral Surg Oral Med Oral Pathol Oral Radiol. 2012 ;113(4):542-8.

図1　　下顎外側皮質骨を用いた手術法

A

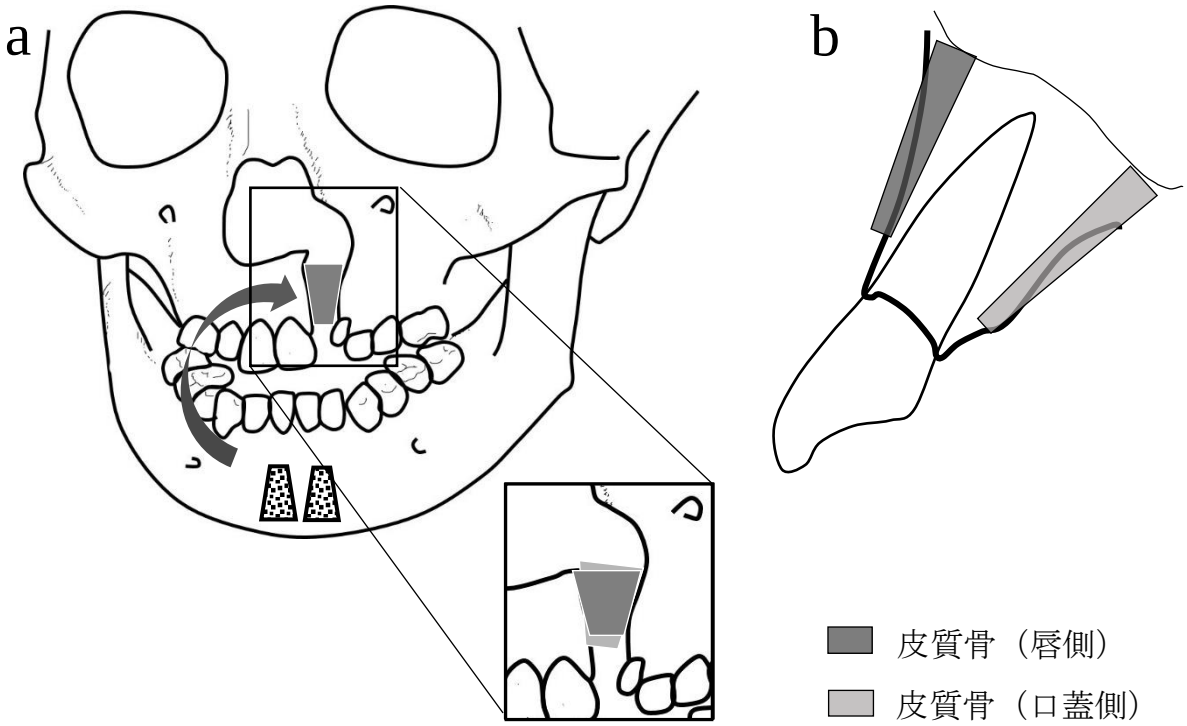

B

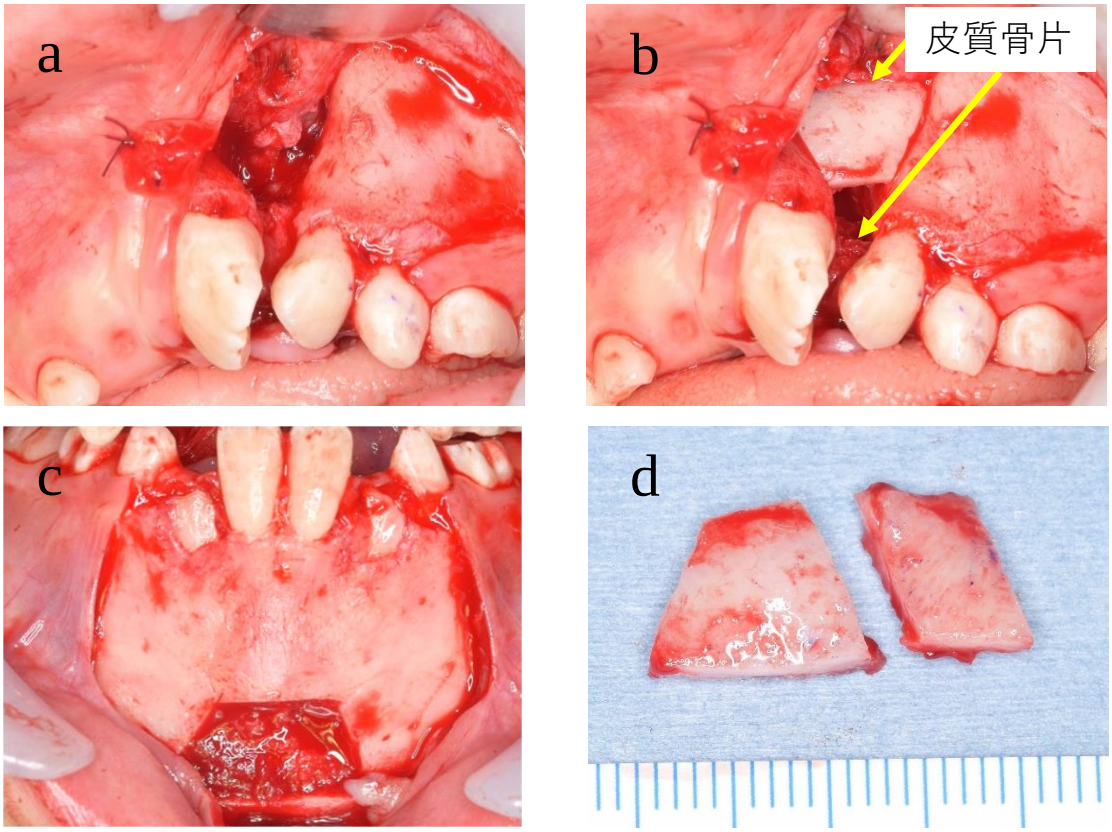

図1

A　下顎外側皮質骨を用いた顎裂部骨移植術の模式図。
本図ではオトガイ部から皮質骨を採取している。
a:オトガイ部から皮質骨片を2枚採取し、唇側と口蓋側に移植する。
b:唇側と口蓋側に移植した皮質骨の位置関係を矢状面で示す。骨片間には海綿骨を移植せず空洞のままとする。

B　術中写真
a:移植床の形成
鼻腔粘膜の縫合により鼻腔底を形成する。
b:皮質骨を唇側と口蓋側に移植
c,d:オトガイ部からの皮質骨採取
唇側と口蓋側の大きさを採寸し、皮質骨のみ2枚採取する。

図2　　腸骨海綿骨を用いた手術法

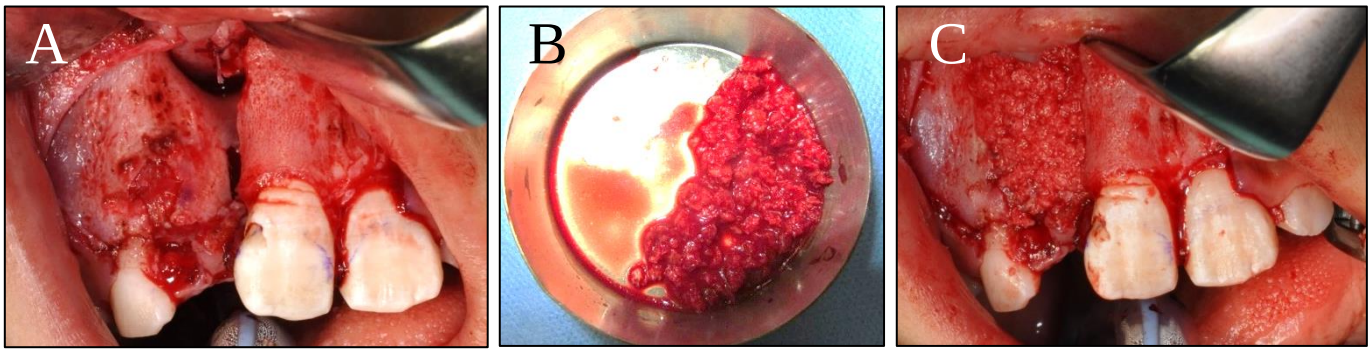

術中写真
A　移植床の形成
鼻腔粘膜の縫合により鼻腔底を形成する。
B　採取した腸骨海綿骨細片
C　顎裂部へ腸骨海綿骨細片の移植
移植骨を緊密に充填する。

表1　　選択基準からの対象症例

A　**施設A**

対象手術時期	2008年1月～2014年5月	
症例数		60例
裂型	片側性唇顎口蓋裂	45例
	片側性唇顎裂	15例
手術時年齢		6.9±1.0歳
移植骨	オトガイ皮質骨	55例
	下顎骨体部皮質骨	2例
	併用	3例

B　**施設B**

対象手術時期	2010年1月～2013年2月	
症例数		83例
裂型	片側性唇顎口蓋裂	53例
	片側性唇顎裂	30例
手術時年齢		8.4±1.0歳
移植骨	腸骨海綿骨細片	83例

表2　歯科単純X線写真による骨架橋評価の対象症例

A　施設A

症例数		51例
裂型	片側性唇顎口蓋裂	37例
	片側性唇顎裂	14例
手術時年齢		7.0±0.9歳
移植骨	オトガイ皮質骨	46例
	下顎骨体部皮質骨	2例
	併用	3例

B　施設B

症例数		59例
裂型	片側性唇顎口蓋裂	37例
	片側性唇顎裂	22例
手術時年齢		8.6±0.8歳
移植骨	腸骨海綿骨細片	59例

表3　患側犬歯自然萌出率評価の対象症例

A　施設A

症例数		46例
裂型	片側性唇顎口蓋裂	34例
	片側性唇顎裂	12例
手術時年齢		7.0±1.0歳
移植骨	オトガイ皮質骨	41例
	下顎骨体部皮質骨	2例
	併用	3例

B　施設B

症例数		57例
裂型	片側性唇顎口蓋裂	36例
	片側性唇顎裂	21例
手術時年齢		8.7±0.9歳
移植骨	腸骨海綿骨細片	57例

表4　CTを用いた骨架橋の3D評価の対象症例

A　施設A

症例数		12例
裂型	片側性唇顎口蓋裂	8例
	片側性唇顎裂	4例
手術時年齢		6.9±0.9歳
移植骨	オトガイ皮質骨	12例

B　施設B

症例数		12例
裂型	片側性唇顎口蓋裂	11例
	片側性唇顎裂	1例
手術時年齢		8.8±0.7歳
移植骨	腸骨海綿骨細片	12例

図3　　Chelsea scaleによる評価法

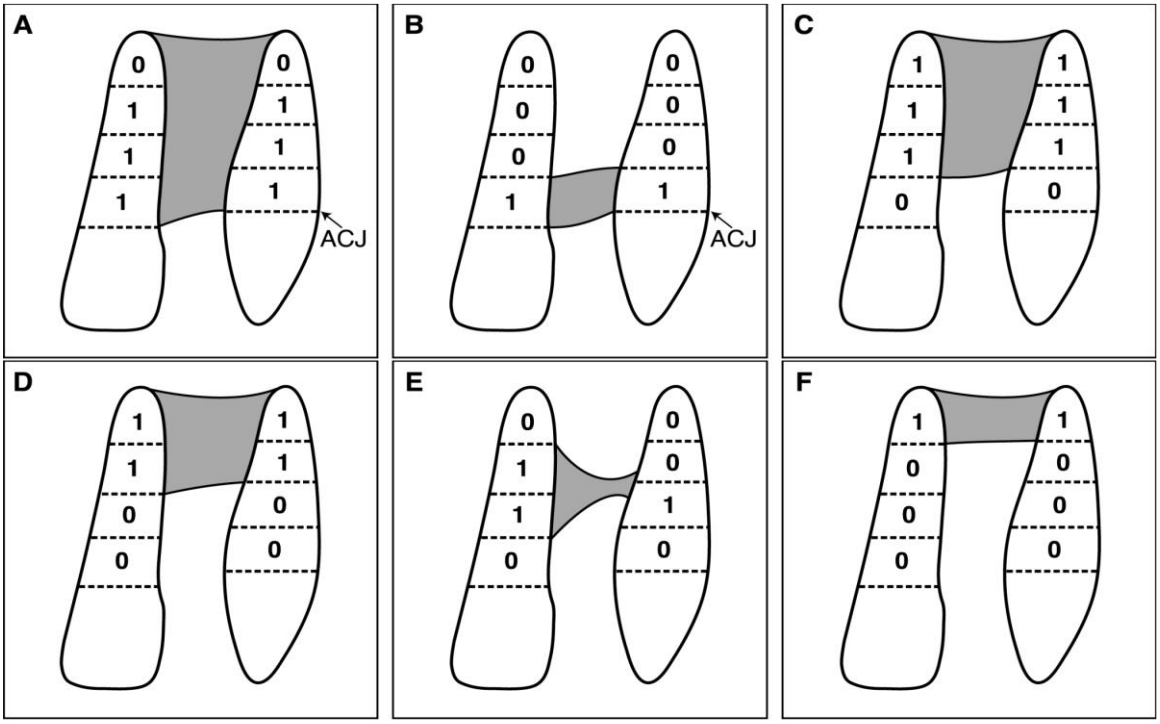

カテゴリー	骨架橋の位置
A	両隣在歯のCEJから根尖方向へ75%以上
B	両隣在歯のCEJから根尖方向へ25%以上75%未満
C	両隣在歯の根尖から歯頚部方向へ75%以上
D	両隣在歯の根尖から歯頚部方向へ50%以上75%未満
E	両隣在歯のCEJや根尖には無く、その他の部位に有する
F	両隣在歯の根尖から25%未満、あるいは骨架橋が無い

Witherow et al. 2002 Figure 3,4より改変

顎裂部の両隣在歯の根尖を四等分し、骨架橋の形成位置によりAからFの6段階のカテゴリーに分類する。

図4　　CTによる3次元評価法

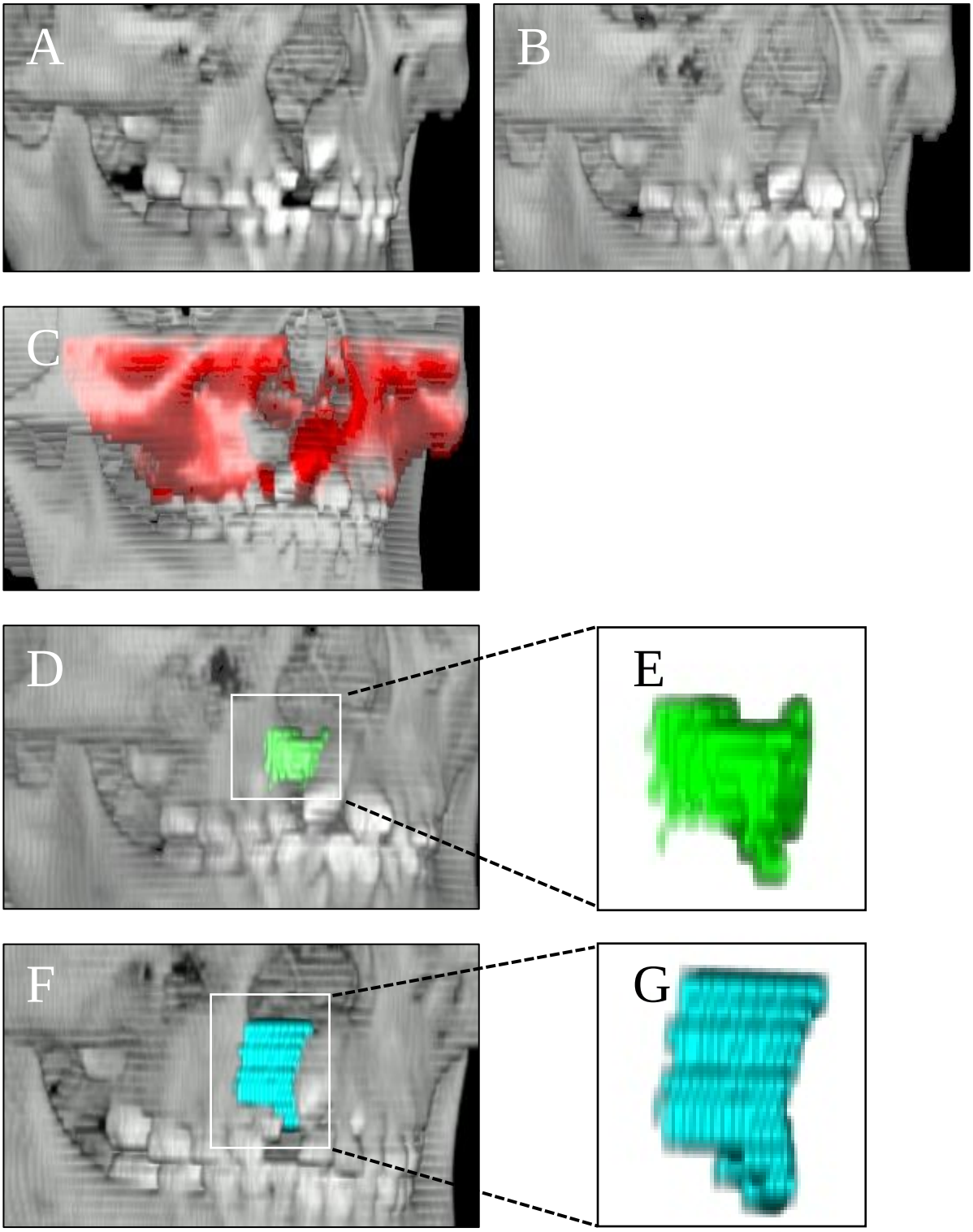

$$骨架橋率（\%）＝\frac{術後架橋骨容積:E\ (mm^3)}{術前顎裂部容積:G\ (mm^3)}$$

図4　CTによる3次元評価法
A：術前CT
B：術後CT
C：術前CTと術後CTを重ね合わせた画像
術前CTの眼窩底から上顎歯槽の領域を術後CTへ重ね合わせた。重複領域の内、術前の骨領域を赤で表示している。
D,E：術後の架橋骨を緑で示す。重ね合わせた画像（C）から、術前の骨領域を差し引き、差分を抽出して架橋骨とした。Eは架橋骨の拡大を示す。
F,G：術前の顎裂領域を青で示す。上端を健側梨状口下縁、下端をminor segment とmajor segmentの歯槽頂の中点、後端を切歯孔前縁として顎裂領域を抽出した。顎裂領域（G）の容積に対する架橋骨（E）の容積の割合を骨架橋率として算出した。

表5　　Chelsea scaleの評価者内および評価者間信頼性

Intraexaminer agreement			
Examiner	kappa	Systematic difference	95% reliability coefficient
1	0.81	0.06	0.71-0.92
2	0.83	0.05	0.73-0.92
3	0.70	0.07	0.57-0.92
4	0.93	0.04	0.86-0.99
Interexaminer agreement (first time）			
Examiner	kappa	Systematic difference	95% reliability coefficient
1×2	0.32	0.07	0.18-0.45
1×3	0.47	0.07	0.32-0.61
1×4	0.35	0.08	0.18-0.52
2×3	0.37	0.07	0.23-0.50
2×4	0.33	0.08	0.18-0.49
3×4	0.22	0.08	0.05-0.38
Average	0.34		
Interexaminer agreement (second time)			
Examiner	kappa	Systematic difference	95% reliability coefficient
1×2	0.37	0.07	0.23-0.51
1×3	0.46	0.07	0.31-0.60
1×4	0.28	0.08	0.12-0.44
2×3	0.40	0.07	0.26-0.54
2×4	0.35	0.08	0.20-0.51
3×4	0.26	0.09	0.10-0.43
Average	0.35		

評価者間信頼性は、4名の評価者を2名ずつ組み合わせ、すべての組み合わせでκ係数を算出し、その平均を算出した。

図5　　Chelsea scaleによる評価

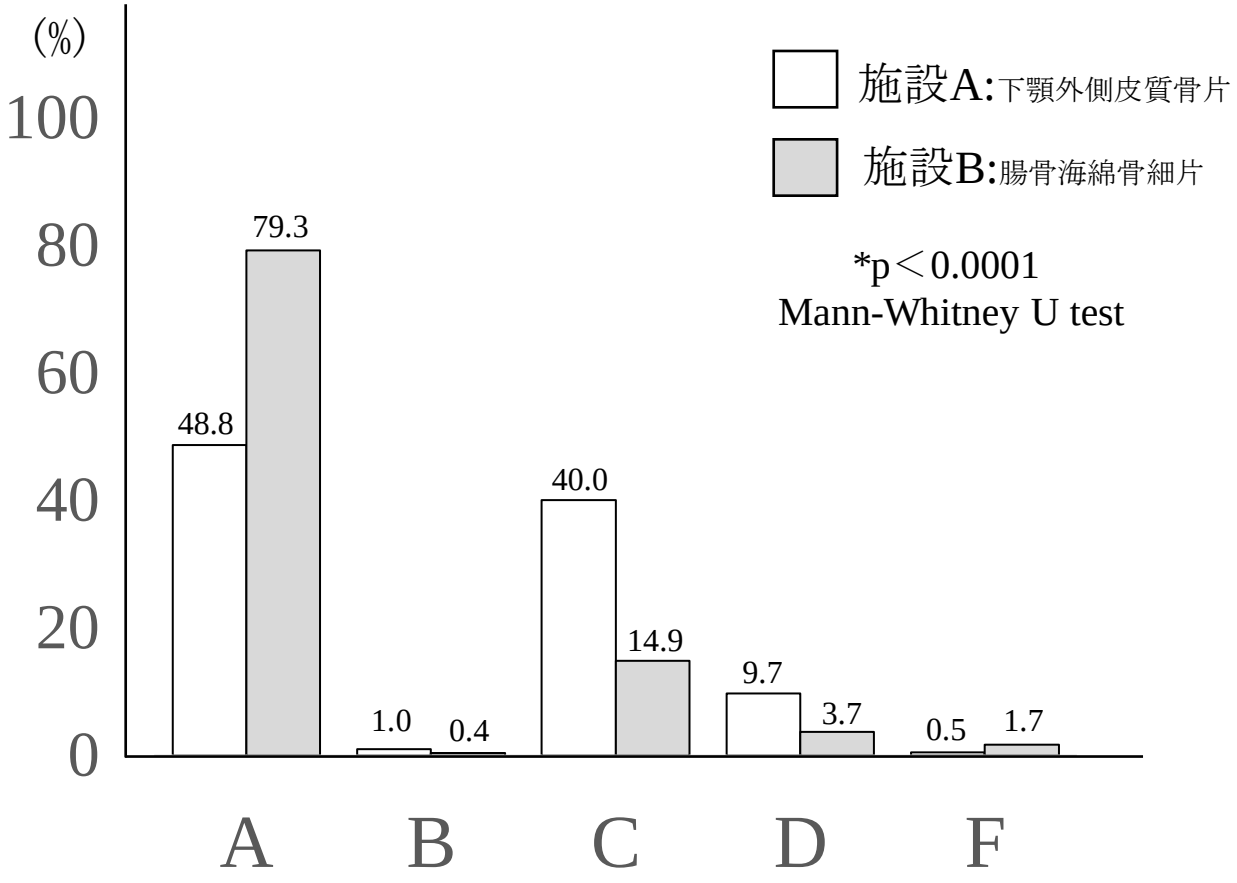

両施設間に、統計学的有意差を認めた。

表6　　患側犬歯の自然萌出率

	施設Ａ	施設Ｂ	p Chi-square test
自然萌出	37（80.4%）	45（79.9%）	0.8522
開窓術、開窓牽引術	9（19.6%）	12（21.1%）	

両施設間に統計学的有意差は認めなかった。

表7　　CTによる体積評価の結果

	施設Ａ	施設Ｂ	p Student's t test
術前の顎裂部容積（㎣）	965.0±269.7	986.2±335.6	0.87
架橋骨（㎣）	678.4±133.2	699.5±242.7	0.79
骨架橋率（%）	72.9±13.3	71.3±11.4	0.76

両施設間に統計学的有意差は認めなかった。