HOKKAIDO UNIVERSITY

Title	下顎頭に骨変化を有する骨格性Ⅱ級患者の顎矯正手術後の咬合の安定性に対する手術時の下顎骨片移動位置の検討
Author(s)	平野, 成美; 梶井, 貴史; 泉, 喜和子; 玉置, 幸雄; 細川, 周一; 松沢, 祐介
Citation	北海道歯学雑誌, 43, 36-42
Issue Date	2022-09-15
Doc URL	http://hdl.handle.net/2115/86834
Type	article
File Information	43_06.pdf

Instructions for use

Hokkaido University Collection of Scholarly and Academic Papers : HUSCAP

北海道歯誌　43：36−42，2022.

原　著

下顎頭に骨変化を有する骨格性Ⅱ級患者の顎矯正手術後の咬合の安定性に対する手術時の下顎骨片移動位置の検討

平野　成美[1)]　梶井　貴史[2)]　泉　喜和子[3)]　玉置　幸雄[1)]
細川　周一[2)]　松沢　祐介[2)]

抄　録：骨格性Ⅱ級患者では顎矯正手術後に骨片の位置や咬合に後戻りがみられる症例が比較的多いことが報告されている．下顎頭に骨変化を有する骨格性Ⅱ級患者で外科的矯正治療を受けたものについて，顎矯正手術による骨片の移動様相が咬合の安定性に関連するかを検討することを目的とした．

初診のパノラマエックス線画像で下顎頭の骨変化が明確であり，上下顎移動術を受けて動的治療を終えた骨格性Ⅱ級患者8症例を抽出し，保定観察時のoverjetが+4.5 mm以上のものを後戻り群，それ以外を安定群と定義した．資料として，初診時，手術直後，保定観察時に採得したパノラマエックス線写真と側面セファログラムを用いた．

後戻り群の４症例全てで保定観察時に下顎頭のさらなる骨変化が認められた．セファロ分析値より手術時の下顎近位骨片の反時計回りの回転が両群ともに認められた．下顎遠位骨片の反時計回りの回転は安定群で認められたが後戻り群では認められなかった．結果として，下顎角は安定群では術前後で変化していなかったが，後戻り群では術後に開大していた．

下顎頭に骨変化を有する骨格性Ⅱ級患者のうちで顎矯正手術後に咬合の後戻りを認める症例では，下顎頭のさらなる骨変化が後戻りの原因の１つであることが示唆された．下顎頭のさらなる骨変化には顎矯正手術時の下顎の近位骨片と遠位骨片の位置決めが関与することが示唆された．

キーワード：下顎頭の骨変化，外科的矯正治療，顎矯正手術，下顎近位骨片，下顎遠位骨片

緒　　言

顎関節症は顎顔面形態と関連することが知られており[1)]，骨格性Ⅱ級患者や骨格性開咬患者に多くみられる．顎関節症のなかでも下顎頭に骨変化を認める変形性顎関節症と，特発性下顎頭吸収（Idiopathic Condylar Resorption，以下ICR）との明確な違いは定義されていないが，これらも骨格性Ⅱ級不正咬合や骨格性開咬と関連が特にあることは多くの論文で報告[2–4)]されている．一例として，ICRを伴う骨格性Ⅱ級患者の初診時の顎顔面形態は，下顎頭の骨変化により下顎枝の短小を示し，その下顎枝の短小化により下顎枝の後方回転を示すことが報告されている[5)]．

また，骨格性Ⅱ級患者では骨格性Ⅲ級患者と比較して外科的矯正治療中における顎矯正手術後の骨片の位置や咬合の後戻りが多いといわれている[6, 7)]．これには手術での遠位骨片の前方移動による舌骨上筋群の伸展や術後の下顎頭の位置や形態の変化が関係している可能性が考えられるが，骨格性Ⅱ級患者の顎矯正手術後の後戻りの明確な要因は分かっていない．

なかでも外科的矯正治療を受けたICRや変形性顎関節症を伴う骨格性Ⅱ級患者では，特に顎矯正手術後の骨片の位置や咬合の後戻りが懸念され，実際に術後の後戻りやさらなる下顎頭の骨変化[8, 9)]を認めることがある．しかし，初診時の顎顔面形態や下顎頭形態そのものが外科的矯正治療中の咬合の安定性に関与しているのか，顎矯正手術時の骨片の位置設定が関与しているのか，検討された報告は非常に少ない．

そこで我々は，外科的矯正治療を受けた骨格性Ⅱ級患者で，初診時より下顎頭に骨変化を認めるものに焦点を当て，顎矯正手術後の咬合の安定性に関わる因子を検討することを目的とした．具体的には，顎矯正手術後に咬合が安定している症例と後戻りを認める症例を用いて，初診時の顎顔

[1)] 〒814-0193　福岡市早良区田村２丁目15番１号
福岡歯科大学　成長発達歯学講座　矯正歯科学分野
[2)] 〒003-0026　札幌市白石区本通９丁目南１番１号
社会医療法人恵佑会　札幌病院口腔顎顔面外科・歯科・矯正歯科
[3)] 〒814-0193　福岡市早良区田村２丁目15番１号
福岡医療短期大学歯科衛生学科

面形態，手術時の下顎骨片の位置設定，また術後の下顎頭のさらなる骨変化について比較検討を行った．

方　　法

1．対　象

本研究は，筆頭著者所属機関の倫理審査委員会の承認（番号：572）を受けて行われ，画像の使用については患者より同意を得ている．

2003年から2014年までの期間に筆頭著者所属機関にて外科的矯正治療を受けた顎変形症患者のうち，初診時より両側下顎頭に骨変化を伴う骨格性Ⅱ級不正咬合患者を対象とした．先天性疾患，関節リウマチおよび外傷の既往があるものは対象から除外し，初診時から保定観察時までの資料が得られた８症例を抽出した．８症例は全て女性であり，初診時の最低年齢は15歳７か月，最高年齢36歳７か月，平均年齢23歳８か月であった．また，全ての症例で初診時より下顎頭の吸収や変形が認められたが，進行性でないことを初診時のCT画像もしくはMRIで確認したのちに，動的治療が開始されていた．初診時に進行性であった症例では，最低３か月以上経過後に撮像されたパノラマ顎関節撮影写真（もしくはパノラマエックス線写真）で進行性でないことを確認したのちに，動的治療が開始されていた．８症例のうち，術前矯正治療時に上下顎両側小臼歯が抜去された症例は４症例，下顎のみの片顎小臼歯抜歯は１症例，非抜歯は３症例であった．

顎矯正手術については８症例全てで同一の口腔外科医が執刀し，上顎にはLe Fort I 型骨切り術，下顎には下顎枝矢状分割術変法（short split ／ short lingual osteotomy）を行った．下顎の近位骨片の位置は徒手にて術前と同じ位置になるようにして，骨片固定を行った．また，８症例のうち，顎矯正手術と同時にオトガイ形成術を併用した症例は６症例であった．

2．資　料

初診時（T1），顎矯正手術直後（T2）および保定観察時（T3）の３時点のパノラマ顎関節撮影写真（もしくはパノラマエックス線写真）と側面セファログラムを用いた．術後の観察期間を意味するT2からT3の間は平均１年７か月であった．対象となる８症例において，T3時のoverjetが+4.5 mm以上のものを本研究における咬合の後戻り群と定義したところ，後戻り群４名（平均年齢24歳７か月），安定群4名（平均年齢22歳９か月）となった．後戻り群で小臼歯抜歯症例は全４症例だったのに対し，安定群では１症例のみであり，２群間で隔たりが認められた．

3．評価方法

顎関節状態の評価にはパノラマ顎関節撮影写真もしくはパノラマエックス線写真を用い，T1で認められた下顎頭の吸収や変形などの骨変化が，T3で増悪しているかを確認した．T1の顎関節部CT画像もしくはMRIも用いた．

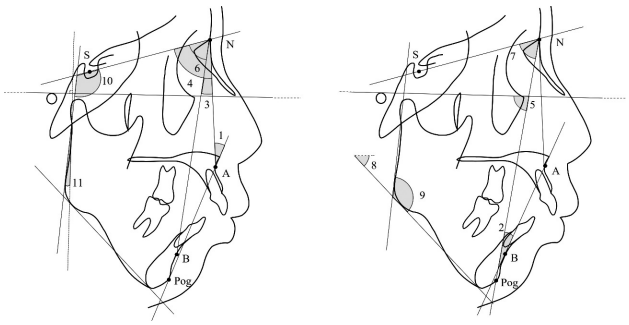

Fig. 1　Cephalometric landmarks and measurements
1) Convexity; 2) A-B plane angle; 3) ANB; 4) SNA; 5) Facial angle; 6) SNB; 7) SNP; 8) Mandibular plane angle; 9) Gonial angle; 10) GZN; 11) Ramus angle.

初診時の顎顔面形態の評価と顎矯正手術時の骨片移動の評価には側面セファログラムを用いた．側面セファロ分析では，Downs法およびNorthwestern法で用いられる計測項目（Fig. 1）を用いた．骨格系角度計測11項目を用い，T1，T2のセファロ分析値とその変化量を後戻り群および安定群の２群間で比較した．骨格系角度計測項目のT1，T2のセファロ分析値の変化量は，顎矯正手術時の骨片移動量を検討するために用いられた．なお，側面セファロ分析の歯系角度計測項目については，２群間で小臼歯抜歯症例の割合に隔たりがあったため，今回は除外した．後戻り群と安定群の群間における計測値の差の検定にはunpaired t 検定を用いた．

顎矯正手術時の骨片移動の評価には，T1，T2の側面セファログラムのトレースの重ね合わせも用いた．トレースの重ね合わせは通法に準じて行なった．なお，顎矯正手術時にオトガイ形成術を同時に施行された症例では，T1とT2でMentonの点の位置が移動してしまうため，下顎骨のトレースの重ね合わせにはMentonを用いずSymphysisの外形線を用いた[10]．

結　　果

1．顎関節状態の評価

T1時に撮像されたパノラマエックス線写真より，全ての症例で両側性に下顎頭の骨変化が認められたが，T3時に撮像されたパノラマエックス線写真とT1時とを比較すると，後戻り群の４症例全てで下顎頭吸収の増悪（erosion）や，下顎頭の短小化（deformity）などのさらなる骨変化が認められた（Fig. 2）．

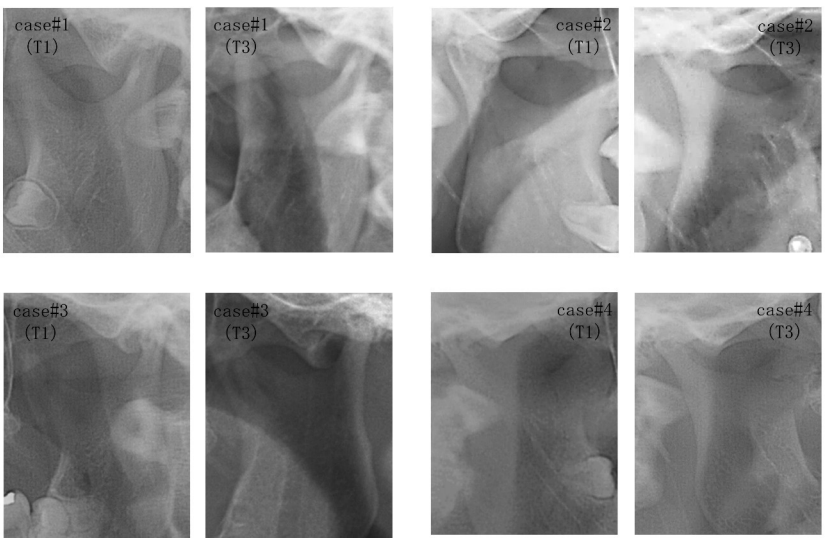

Fig. 2　Bone changes of the mandibular condyle of all cases in the unstable group

2．初診時の顎顔面形態の評価

後戻り群と安定群における側面セファロ分析の骨格系角度計測項目の計測結果をTable 1に示す．T1時の顎顔面形態に関して，Convexityの平均値は後戻り群で18.9°，安定群で18.1°，A-B planeは後戻り群で-11.3°，安定群で-10.6°，ANBは後戻り群で8.8°，安定群で8.4° であり，上下顎骨の前後的位置に2群間で有意な差は認められず，両群ともに同程度の骨格性Ⅱ級傾向を示した．上下顎骨の垂直的位置に関しては，後戻り群と安定群ではともに下顎枝の後方回転によるハイアングル傾向が認められたが，T1時のMandibular plane angleの平均値を2群間で比較すると，後戻り群では34.3°，安定群は43.1° と後戻り群で有意に小さい値を示した（P＜0.05）．また，Gonial angleにおいても，後戻り群で119.8°，安定群で127.9° と，後戻り群で有意に小さい値を示した（P＜0.01）．これらのことより，初診時の顎顔面形態では安定群でより強いハイアングル傾向と下顎角の開大が認められた．

3．顎矯正手術時の骨片移動の評価

T1-T2の変化として，Ramus angleは両群ともT2で大きくなっており，GZNは両群ともT2で小さくなっており，顎矯正手術時の近位骨片の前方回転が認められた．Mandibular plane angleにおいても両群ともT2で小さくなっており，顎矯正手術時の遠位骨片の前方回転が認められたが，その変化量は後戻り群で有意に小さい値を示した（P＜0.01）．その結果，T1-T2でのGonial angleの変化量に

Table 1. Comparison of skeletal measurements of cephalometric variables between two groups

	Unstable group Mean（SD）			Stable group Mean（SD）			Probability		
Cephalometric variables（°）	T1	T2	T1-T2	T1	T2	T1-T2	T1	T2	T1-T2
Convexity	18.9（4.5）	9.5（6.9）	9.4（4.6）	18.1（9.1）	10.4（8.5）	7.8（3.9）	0.89	0.89	0.61
A-B plane angle	-11.3（1.7）	-7.3（3.9）	-4.0（2.9）	-10.6（3.7）	-9.4（5.2）	-1.3（3.1）	0.77	0.54	0.24
ANB	8.8（1.3）	4.9（2.8）	3.9（1.9）	8.4（3.4）	5.6（3.1）	2.8（1.3）	0.85	0.73	0.37
SNA	78.4（2.7）	78.3（4.3）	0.1（2.6）	77.8（0.9）	79.6（0.5）	-1.9（1.3）	0.68	0.55	0.21
Facial angle	78.4（2.2）	82.9（2.5）	-4.5（1.8）	79.3（2.4）	85.0（2.6）	-5.8（1.2）	0.61	0.28	0.29
SNP	69.0（2.9）	73.6（4.9）	-4.6（2.9）	68.8（3.7）	74.6（4.3）	-5.9（1.1）	0.92	0.77	0.45
SNB	69.6（2.8）	73.4（5.1）	-3.8（2.9）	69.4（2.8）	74.0（3.5）	-4.6（0.9）	0.9	0.85	0.59
Mand.	34.3（5.6）	33.8（5.4）	0.5（1.6）	43.1（3.1）	37.3（4.8）	5.9（2.4）	0.03*	0.37	0.01**
Gonial angle	119.8（3.8）	128.5（7.4）	-8.8（4.7）	127.9（1.9）	130.3（4.4）	-2.4（2.6）	0.01**	0.7	0.06
GZN	103.9（2.0）	94.6（4.6）	9.3（5.0）	106.1（5.2）	97.6（3.9）	8.5（2.0）	0.45	0.36	0.79
Ramus angle	-4.4（2.5）	4.6（2.7）	-9.0（4.6）	-5.4（1.5）	3.3（1.8）	-8.6（2.6）	0.53	0.43	0.89

Mand.: mandibular, SD: standard deviation　　＊：P＜0.05,　＊＊：P＜0.01

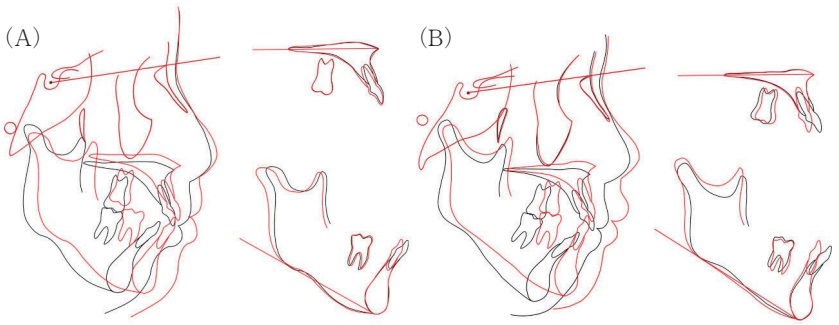

Fig. 3　T1 (black) and T2 (red) cephalometric superimposition of a case in the unstable and stable groups
A: a case in the unstable group, B: a case in the stable group.

関して，安定群ではほとんど変化がみられなかったのに対し，後戻り群ではより大きい値を示した．

後戻り群と安定群における側面セファログラムのトレースの重ね合わせの代表例をFig. 3に示す．両症例とも小臼歯抜歯症例であり，顎矯正手術と同時にオトガイ形成術は併用されていなかった．側面セファログラムの計測値と同様に，T1-T2の変化として，安定群では下顎角に大きな変化は認められなかったのに対し，後戻り群では下顎角が開大していた．

考　　察

下顎頭に骨変化を伴う骨格性Ⅱ級患者の外科的矯正治療における治療前後の顎顔面形態の変化や下顎頭のさらなる骨変化を，長期的に追跡した研究は未だ少ない[11,12]．その要因として，まず症例数の不足が挙げられる．骨格性Ⅱ級患者の矯正歯科治療には，顎矯正手術を伴う外科的矯正治療と，骨格的不調和を歯の代償的な移動で補償する矯正歯科治療単独（カムフラージュ治療）とがある[13]が，手術による侵襲やリスクを伴う外科的矯正治療を回避する患者は少なくない．また，顎関節症状の進行度と臨床症状が異なる場合もあり，パノラマ顎関節写真撮像，さらにはMRIやCTなどの精密検査が十分ではなかったことにより資料が不足していることもある．

本研究においても，初診時より両側下顎頭に骨変化を伴い外科的矯正治療を受けた骨格性Ⅱ級患者で，初診時から保定観察時までの資料が得られたものは8症例と少なかった．そのため，対象には術前矯正治療時に小臼歯が抜去された症例と非抜歯の症例が混在し，治療前後の顎顔面形態の変化の評価のうち，歯槽に関する評価を行うには至らなかった．また，後戻り群と安定群は各々 4症例であり，群間の差の検定を行うには少ない症例数ではあるが，検定に必要な最小のデータは満たしている[14]ので検定を行った．

本研究においては，下顎頭の骨変化の評価に，CT画像やMRIが撮像されていない場合にはパノラマ顎関節撮影写真もしくはパノラマエックス線写真を用いた．変形性顎関節症の確定診断にはCT画像もしくはMRIが必要とされているが，下顎頭の骨変化の診断であればパノラマエックス線写真のみでも有効とされている[15]ので，今回はこの評価方法を用いた．

骨格性Ⅱ級患者で顎矯正手術により下顎骨を前方移動する際には，下顎骨の前方移動量および下顎遠位骨片の前方回転量が多い場合に軟組織の進展などにより骨片の位置や咬合が後戻りする可能性が高いとの報告[6-9, 11]があるため，上顎にはLe Fort Ⅰ型骨切り術，下顎には下顎枝矢状分割術変法（short split ／ short lingual osteotomy）を用いた上下顎移動術を行うことが多い. short split法の利点として，内側翼突筋や茎突下顎靭帯が遠位骨片に付着しないため，遠位骨片の可動性が高く，筋組織などの後戻りの力がかかりにくいといわれており[16]，骨格性Ⅱ級患者の術式に有用であると考えられる．本研究の対象全てにおいてこの術式が同一術者のもとに用いられた．

この術式で顎矯正手術を行ったにも関わらず，初診時に両側下顎頭の骨変化を伴う骨格性Ⅱ級で外科的矯正治療を受けた本研究対象8症例のうち，4症例で咬合の後戻りが認められ，その4症例全てで下顎頭のさらなる骨変化が認められた（Fig. 2）．このことより，このような患者における術後の咬合の後戻りには，下顎頭のさらなる骨変化が関与していることが強く示唆された．

下顎頭の骨変化を伴う骨格性Ⅱ級患者の初診時の顎顔面形態に関して，下顎頭の骨変化により下顎枝の短小を示し，その下顎枝の短小化により下顎枝の後方回転および下顎下縁平面の開大（ハイアングル傾向）を示すことが報告されている[5, 17]．本研究においても，セファロ分析の結果から後戻り群・安定群ともに下顎枝の後方回転によるハイアングル傾向を認め，過去の報告と一致していた．しかし，両群の初診時の顎顔面形態を比較すると，下顎枝の形態とは異なり，下顎角は後戻り群の方が有意に小さい値を示し，その結果下顎下縁平面傾斜は安定群よりもむしろ後戻り群で有意に小さい値を示し，予想に反した結果となった（Table 1）．このことから，このような患者に対する外科

的矯正治療中の咬合の安定性と初診時の顎顔面形態，なかでもハイアングルの程度との関連性は低いことが示唆された．

顎矯正手術時の骨片の位置設定に関して，両群ともに下顎枝傾斜角は初診時と比較して術直後では小さい値を示し，下顎枝の前方回転が認められ（Table 1），下顎の近位骨片の位置が徒手にて術前と同じ位置になるようにして骨片固定を行ったにも関わらず，近位骨片は前方回転していた．また，下顎下縁平面角は，後戻り群では初診時と術直後でほとんど変化していなかったのに対し，安定群では術直後で有意に小さくなっていた（Table 1）．これより，後戻り群よりもむしろ安定群において，初診時と比較して術直後では遠位骨片が前方回転していた．その結果，近位骨片と遠位骨片の全体的な移動を示す下顎角は，後戻り群において術直後で開大していた．対して，安定群では術直後の下顎角の大きさにほとんど変化が認められなかった（Table 1）．これは，安定群における近位骨片と遠位骨片が，ともに前方回転したことによると考えられる．

これらのことから，初診時より下顎頭に骨変化を伴う骨格性Ⅱ級患者に対する顎矯正手術の際に，下顎角の角度を変えない近位・遠位骨片の位置を設定することが，術後の骨片と咬合の安定性に関与することが示唆された．すなわち，顎矯正手術時に遠位骨片を前方回転させるとICRをまねくという報告[8]はあるものの，近位骨片の前方回転を許容する量と，上顎をimpactionさせ下顎をauto-rotationさせる際の遠位骨片の前方回転量とが同程度になる設定が，術後の骨片と咬合の安定性につながることが示唆された．具体的には，術中に近位骨片がある程度前方回転するのを許容する場合には，遠位骨片はむしろ前方回転させる設定にすべきこと，一方，骨片の後戻り（後方移動）を防ぐために近位骨片を後上方に押し付けて固定する場合には，遠位骨片を前方回転させる設定は必要ないことが示唆された．さらに，これらの設定を行う際に，初診時に下顎角が大きくない症例においては，下顎角の角度が大きくならないような骨片位置設定が特に重要であることが示唆された．

顎関節円板転位を伴う骨格性Ⅱ級患者に顎矯正手術を行う際に，顎関節形成手術（Mitekアンカーなどを用いた円板再配置術）も行えば，上顎骨片と下顎遠位骨片をともに前方回転（反時計回り）に位置付けても術後の骨片の位置や咬合の後戻りは非常に少ないという報告[18]がある．今後は，初診時より両側下顎頭に骨変化を伴い外科的矯正治療を受けた骨格性Ⅱ級患者の症例数を増やし，術前矯正治療による歯槽部の変化や，顎矯正手術時の上顎骨の矢状面における回転量とそれに伴う下顎骨片の三次元的な位置が，外科的矯正治療中さらに治療後の咬合の安定性にどのように関わるのかも検討していきたい．

結　　論

初診時より下顎頭に骨変化を伴い外科的矯正治療を受けた骨格性Ⅱ級患者における顎矯正手術後の咬合の後戻りには，下顎頭のさらなる骨変化が関与していることが示唆された．このような患者に対する顎矯正手術の際に，下顎角の角度を変えない近位・遠位骨片の位置を設定することが，術後の下顎頭のさらなる骨変化を引き起こさないことにつながり，術後の咬合の安定性に関与することが示唆された．

本論文に関して，開示すべき利益相反状態はない．

参 考 文 献

1） 今井　徹，金子知生，梅田和宏，岡本　亨，中村進治，戸塚靖則，他：矯正患者を対象とした予期せぬ咬合変化や下顎頭の変形・吸収の発現に関するアンケート調査．日矯歯誌, 58：57-64, 1999.

2） Arnett GW, Milam SB, Gottesman L : Progressive mandibular retrusion - idiopathic condylar resorption. Part I. Am J Orthod Dentofacial Orthop 110 : 8-15, 1996.

3） Tanaka E, Detamore MS, Mercuri LG : Degenerative disorders of the temporomandibular joint: etiology, diagnosis, and treatment. J Dent Res 87 : 296-307, 2008.

4） 山田一尋，花田晃治：歯科矯正からみた顎関節症の文献的考察．日本顎関節学会編，顎関節症，256-260, 永末書店，京都, 2003.

5） Kajii TS, Fujita T, Sakaguchi Y, Shimada K : Osseous changes of the mandibular condyle affect backward-rotation of the mandibular ramus in Angle Class II orthodontic patients with idiopathic condylar resorption of the temporomandibular joint. CRANIO 37 : 264-271, 2019.

6） 川元龍夫，本橋信義，濱田　俊，今村尚子，深田健二，中川史彦，他：下顎骨前方移動を行った7症例の顎態変化．日顎変形誌，11：182-193, 2001.

7） 齋藤　功：骨格性Ⅱ級症例に対する外科的矯正治療．日顎変形誌，24：352-360, 2014.

8） Hwang SJ, Haers PE, Zimmermann A, Oechslin C, Seifert B, Sailer HF : The role of a posteriorly inclined condylar neck in condylar resorption after orthognathic surgery. Oral Surg Oral med Oral Pathol Oral Radiol Endod 89 : 542-552, 2000.

9） Kobayashi T, Izumi N, Kojima T, Sakagami N, Saito S, Saito C : Progressive condylar resorption after mandibular advancement. Br J Oral Maxillofac Surg 50 : 176-180, 2012.

10） 真野樹子，佐々木 会，藤本　舞，金子　優，三條恵介，

品川　令，他：睡眠時の呼吸障害を伴うCrouzon症候群の１例．日顎変形誌，24：325-335, 2014.

11）小林正治，加納浩之，本間克彦，新垣　晋，山田一尋，齋藤　功，他：下顎後退症患者における外科的矯正治療前後の顎関節症状と下顎骨の安定性について．日顎変形誌, 12：9-14, 2002.

12）君塚幸子，山崎安晴，杉本佳香，森山和の，杉本孝之，石川心介，他：下顎頭吸収を伴う骨格性下顎後退症に対して顎矯正手術を施行した２例．北里医学，48：33-40, 2018.

13）Mihalik CA, Proffit WR, Phillips C : Long-term follow-up of Class II adults treated with orthodontic camouflage: a comparison with orthognathic surgery outcomes. Am J Orthod Dentofacial Orthop 123 : 266-278, 2003.

14）市原清志：バイオサイエンスの統計学. 319-324, 南江堂, 東京, 1990.

15）五十嵐千浪：パノラマ４分割像での変形性顎関節症の画像診断．日顎誌, 29：85-91, 2017.

16）相川友直：骨格性下顎前突症の治療計画と手術の実際．日顎変形誌，28：315-322, 2018.

17）佐野良太，谷本幸太郎，丹根由起，神谷貴志，光吉智美，大谷淳二，他：不正咬合患者群における顎関節病態と顎顔面形態の関連性．日顎誌，22：21-25, 2010.

18）Al-Moraissi EA, Wolford LM : Does temporomandibular joint pathology with or without surgical management affect the stability of counterclockwise rotation of the maxillomandibular complex in orthognathic surgery? A systematic review and meta-analysis. J Oral Maxillofac Surg 75 : 805-821, 2017.

Hokkaido J. Dent. Sci., 43 : 36−42, 2022.

ORIGINAL

Proximal and distal segment positions during orthognathic surgery affect the stability of occlusion in skeletal Class II orthodontic patients with osseous changes of the mandibular condyle of the temporomandibular joint

Narumi Hirano[1)], Takashi Kajii[2)], Kiwako Izumi[3)], Sachio Tamaoki[1)]
Shuichi Hosokawa[2)] and Yusuke Matsuzawa[2)]

ABSTRACT : This study evaluates whether mandibular proximal and distal segment positions during orthognathic surgery affect the stability of surgical orthodontic treatment in skeletal Class II orthodontic patients with osseous changes of the mandibular condyle of the temporomandibular joint (TMJ).

Eight Japanese women with Class II malocclusion with osseous changes of the mandibular condyle were examined. All cases underwent double-jaw surgery. Panoramic radiographs at pre- and posttreatment were used to evaluate osseous changes of the mandibular condyle of the TMJ. Lateral cephalograms at pretreatment, just after double-jaw surgery, and posttreatment were used to evaluate changes in mandibular proximal and distal segment positions during double-jaw surgery.

Further, osseous changes of the mandibular condyle were observed in four cases (unstable group). Compared with the other four cases (stable group), counterclockwise rotation of the distal segment of the mandible was not shown in the unstable group. Counterclockwise rotation of the mesial segment was shown in both groups. Consequently, the gonial angle was increased after double-jaw surgery in the unstable group.

Unstable occlusion in skeletal Class II patients with osseous changes of the TMJ condyle was attributable to further osseous changes of the TMJ condyle. Moreover, mandibular proximal and distal segment positions during orthognathic surgery may affect subsequent osseous changes of the TMJ condyle.

Key Words : osseous changes of the condyle of the temporomandibular joint, surgical orthodontic treatment, orthognathic surgery, proximal and distal segments of the mandible

[1)] Section of Orthodontics, Department of Oral Growth and Development, Fukuoka Dental College. 2-15-1 Tamura, Sawara-ku, Fukuoka, 814-0193, Japan
[2)] Oral & Maxillofacial Surgery, Dentistry and Orthodontics, Keiyukai Sapporo Hospital. Hondoori 9 Minami 1-1, Shiroishi-ku, Sapporo, 003-0026, Japan
[3)] Department of Dental Hygiene, Fukuoka College of Health Sciences. 2-15-1 Tamura, Sawara-ku, Fukuoka, 814-0193, Japan