HOKKAIDO UNIVERSITY

Title	口底に認めた脂肪腫の１例
Author(s)	中村, 圭佑; 坂田, 健一郎; 佐藤, 淳; 羽藤, 裕之; 村井, 知佳; 大賀, 則孝; 松田, 彩; 間石, 奈湖; 樋田, 京子; 北川, 善政
Citation	北海道歯学雑誌, 43, 88-93
Issue Date	2022-09-15
Doc URL	http://hdl.handle.net/2115/86848
Type	article
File Information	43_14.pdf

Instructions for use

Hokkaido University Collection of Scholarly and Academic Papers : HUSCAP

北海道歯誌　43：88−93，2022.

症例報告

口底に認めた脂肪腫の１例

中村　圭佑[1)]　坂田健一郎[1)]　佐藤　淳[1)]　羽藤　裕之[1)]　村井　知佳[1)]
大賀　則孝[1)]　松田　彩[2)]　間石　奈湖[2)]　樋田　京子[2)]　北川　善政[1)]

抄　録：
【緒言】口腔領域における脂肪腫の発生頻度は全体の約２％と報告されている．発生部位は頬粘膜，舌，口唇，歯肉の順に多く口底での発生は比較的まれで，２cm以下が半数を占める．著者らは認知症を伴う70歳代女性の口底脂肪腫を経験した．
【症例と経過】近医歯科より口底部腫瘤の精査を勧められ，当科を紹介された．左側口底部に30×25 ㎜大の腫瘤病変を認めた．表面粘膜は滑沢で，境界明瞭，弾性軟で，粘膜下の腫瘤の一部は黄色を呈していた．病変はCTで境界明瞭な低吸収域，USでは高エコー領域を認めた．認知症および腫瘤病変により口腔清掃不良状態で，残根の歯を多数認めた．口底良性腫瘍の臨床診断の下，腫瘍摘出術を施行した．摘出物は充実性で，薄い被膜に包まれていた．病理組織学的診断は脂肪腫であった．
【結語】本病変の増大時期は認知症のため不明であったが，腫瘤の増大により口腔清掃不良を引き起こしていた．症例によっても異なるが脂肪腫を含め口腔内の環境を悪化させている原因は可能な限り早期の手術が望ましいと考えられた．

キーワード：脂肪腫，口底，認知症，高齢者

緒　言 (Introduction)

脂肪腫は全身に発生する頻度の高い軟組織腫瘍であり，四肢や背部などの整形外科領域で多く報告されている[1)]．しかし，口腔内に認める脂肪腫は歯科口腔外科診療において比較的にまれな疾患であり，口腔領域での発生頻度は全体の2.2 ％と報告されている．発生部位は頬粘膜，舌，口唇，歯肉の順に多く，口底での発生は少ないと言える[2−4)]．

今回著者らは，認知症により口底の腫瘤を放置され口腔清掃不良を引き起こした高齢患者の脂肪腫に対し，治療を行った．また，過去50年間に本邦で報告された口腔内脂肪腫の臨床的特徴について本症例を交えて考察したので報告する．

症　例

患　者：70歳代後半，女性．
初　診：202X年７月．
主　訴：なし（認知症のため自覚症状なし）
家族歴：特記事項なし．
既往歴：
　＃1高血圧症
　＃2甲状腺腫
　＃3アルツハイマー型認知症：本人自覚なし．
　Performance Status: Grade 1.
現病歴：2019年X月，近医病院耳鼻咽喉科にて口底脂肪腫と臨床診断され経過観察のみとなった．その６か月後に歯科治療を希望され近医歯科医院が自宅訪問診療を行った際に，口底に認めた腫瘍の増大により義歯装着困難な状態であった．そのため，精査を勧められ当科紹介初診となった．
現　症：
　全身所見；身長148.5 cm，体重45.6 kg，BMI 20.7，栄養状態は良好であったが，軟食主体の食事を摂取していた．
　口腔外所見；
　　顔貌は左右対称，顎下部の腫脹，膨隆は認めなかった．
　口腔内所見；
　　左側口底に正常な上皮に覆われた30 ㎜×25 ㎜大の腫

[1)] 〒060-8586　札幌市北区北13条西７丁目
北海道大学大学院歯学研究院　口腔病態学分野　口腔診断内科学教室（主任：北川　善政 教授）
[2)] 〒060-8586　札幌市北区北13条西７丁目
北海道大学大学院歯学研究院　口腔病態学分野　血管生物分子病理学教室（主任：樋田　京子 教授）

図1. A　図1. B

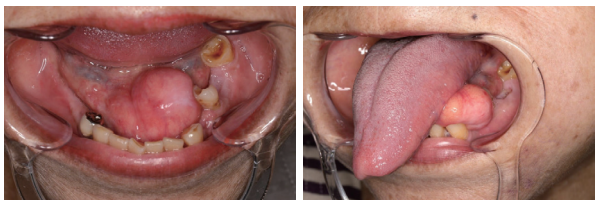

図1A, B　口腔内写真
左側口底に正常な被覆上皮に覆われた30 ㎜×25㎜大の腫瘤病変を認めた．表面滑沢，境界明瞭，弾性軟で，内部は黄色を呈していた．軽度ではあるが，舌の運動障害を認めた．

図2. A　図2. B

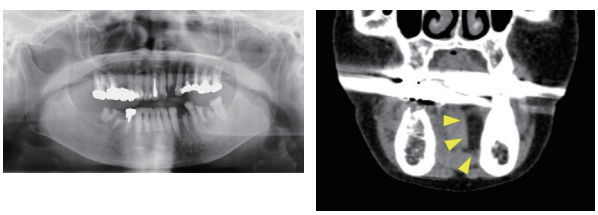

図2. C　図2. D

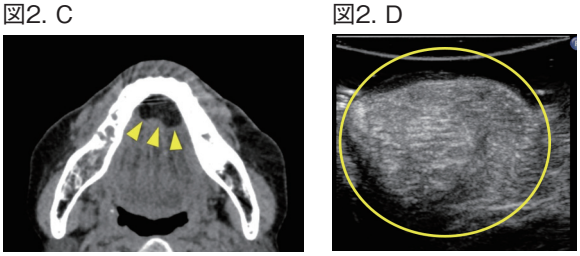

図2 A　残根状態の歯牙を複数認めた．
B,C：CTでは判別可能な範囲で，口底正中から左側寄りに境界明瞭な低吸収域を認め，-50 HUであった．
図2 D：舌下部の粘膜下の内部は概ね均一な高エコー像を認めた．

瘤病変を認めた．表面滑沢，境界明瞭，弾性軟で，内部は黄色を呈していた．また，残根状態の歯牙を多数認め，口腔清掃状態は不良で歯頸部を中心にプラークが付着していた．(図1A, B)

画像所見：パノラマエックス線写真；口底相当部には特記所見なし（図2A）．

CT；口底正中から左側寄りに境界明瞭な低吸収域を認めた．病変内部は概ね均一で，淡い斑状構造を伴っていた．CT値は-50 HUであった（図2B，2C）．

MRI；アーチファクトにより描出不能であった．

超音波検査；舌下部の粘膜下の内部は概ね均一な高エコー像を呈しており，有意な血流信号は認めなかった（図2D）．

臨床診断：口底良性腫瘍

鑑別診断：口底脂肪腫

治療方針：腫瘍の増大による口腔清掃状態の悪化および咀嚼障害の改善を目的に，全身麻酔下に口底腫瘍の摘出を行うこととした．患者は認知症のため，家族にインフォームドコンセントを行い治療方針について同意を得た．

手術所見：術野は万能開口器を用いて展開し，腫瘤の正中に粘膜切開を加えた（図3A）．粘膜剥離子を用いながら鈍的に剥離を行った．腫瘤は薄い被膜に包まれており，腫瘤上方の剥離は容易であった（図3B, C）．ワルトン管周囲は強く癒着しており，ワルトン管の閉塞と萎縮を認めた．唾液腺の機能が消失していると考え，ワルトン管開口部移設は行わず切離のみにとどめた．舌神経，舌下神経は術野に現れず，創部は閉鎖創とし，手術終了とした（麻酔時間：2時間14分，手術時間：1時間16分，出血少量）．摘出した腫瘤は黄色で35 ㎜×25 ㎜大，表面平滑，弾性軟の分葉状腫瘤であった（図3D）．

図3. A　図3. B

図3. C　図3. D

図3　摘出時所見
A：切開時
B：剥離，摘出時
C：ワルトン管との癒着
　矢印：ワルトン管との癒着部位
D：摘出物

図4. A　図4. B

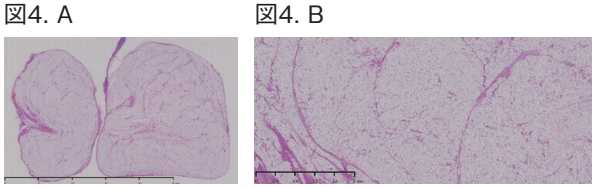

図4. C

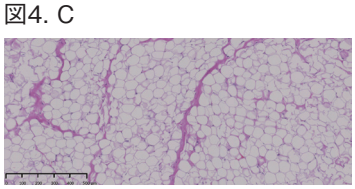

図4　摘出物病理像（H-E染色）
線維性被膜に被覆され，比較的形や大きさが揃った成熟した脂肪細胞の増生を認めた．
A：ルーペ像
B：100倍像
C：200倍像

病理組織学的所見（H-E染色）：線維性被膜に被覆され，比較的形や大きさが揃った成熟脂肪細胞の増生を認めた（図4A, 4B, 4C）．

確定診断：口底脂肪腫
処置及び経過：

術後２年経過し，大きな合併症はなく治癒経過良好で経過した．再発所見はなく，口腔清掃状態は改善し，舌の知覚異常も認めていない．

考　　察

脂肪腫は成熟した脂肪組織からなる非上皮性腫瘍で，1709年にLitterが命名したLipomaという名称が一般に使用されている[5]．口底脂肪腫の臨床的特徴としては，口底脂肪腫は時間と共に増大するが[6]，無痛性であることが多いため，かかりつけ医院や検診で指摘されて専門機関を受診する時にはすでに構音障害や咀嚼障害[4]，口腔清掃不良をきたしている場合がある．しかしながら，口底脂肪腫は良性腫瘍であり，構音障害や咀嚼障害等の機能障害を引き起こしていても受診時点で患者が加療の必要性を感じていない場合や，悪性腫瘍とは異なり早急な手術の必要性を認めない場合も多い．また，新規性に乏しいため近年においては文献的な報告は多くはないが，本症例の報告は高齢で認知症の既往という観点からも口腔領域を専門とする臨床家に有益であると考えられる．

鑑別疾患として血管腫，類皮嚢胞，類表皮嚢胞，神経鞘腫，ガマ腫，リンパ管腫，高分化型脂肪肉腫などがあげられる[7]．WHOにおける2020年の軟部腫瘍分類（5th edition）によると，脂肪腫は，脂肪腫，血管脂肪腫，軟骨脂肪腫，筋脂肪腫，紡錘形細胞脂肪腫/多形性脂肪腫に分類される[8]．その発生機序としては，既存の脂肪組織を背景に，正常脂肪組織の過形成が要因と考えられている．年齢と性別との関連も不明とされているが，脂質異常症，高尿酸血症，糖尿病，アルコール依存症との関連が指摘されている[9]．治療方法としては，再発を防ぐため腫瘍の完全な摘出が必要であるとされている[10]．全摘出されれば，一般的に再発はまれで，再発率は１％程度とされている[10]．そのために，CT，MRI，超音波検査にて腫瘍の進展範囲を正確に把握し，手術計画を立てる必要性が指摘されている[10]．画像所見では脂肪組織のCT値が-100 HU前後を示すことから，腫瘍のCT値を測定することにより内部性状を予測でき，MRI所見では，一般的にＴ１，Ｔ２強調像で境界明瞭であり内部均一な高信号を呈するとされ，線維性被膜はＴ１強調画像で低信号を示すために境界明瞭な画像所見であるが，まだらな内部像の場合は脂肪肉腫との鑑別を要する[11]．また，超音波断層像では，内部エコー像が均一で境界辺縁像も明瞭とされている[12]．このように画像診断を組み合わせると容易とされているが，表１では術前診断で脂肪腫とした症例は４例

表１　過去50年間 本邦報告 口底脂肪腫 17例

報告者	報告年	病悩期間	術前診断	自覚症状	大きさ（cm）	CT	MRI
柴田ら[13]	1970	-	良性腫瘍	無痛性腫脹	4.0×2.5×1.5	未施行	未施行
中村ら[14]	1970	-	皮様嚢胞	無痛性腫脹，義歯不安定	5.0×3.0×1.5	記載なし	記載なし
亀山ら[15]	1971	10年	脂肪腫	無痛性腫脹	5.0×4.0×2.0	未施行	未施行
田中ら[16]	1973	-	-	無痛性腫脹，右側鼻閉	手拳大	未施行	未施行
豊嶋ら[17]	1974	-	皮様嚢胞	無痛性腫脹	7.3×4.4×2.7	記載なし	記載なし
橋本ら[18]	1977	-	-	無痛性腫脹，違和感	7.4×5.2×4.0	未施行	未施行
飯田ら[19]	1976	-	脂肪腫	無痛性腫脹，義歯不安定	7.0×5.0	記載なし	記載なし
関田ら[20]	1976	-	粘液嚢胞又は良性腫瘍	無痛性腫脹	0.8×0.8	未施行	未施行
佐々木ら[21]	1976	6-7年	ガマ腫	構音障害，夜間呼吸困難	8.0×6.0×5.0	未施行	未施行
沢木ら[22]	1982	-	ガマ腫	無痛性腫脹	2.3×1.8×1.5	記載なし	記載なし
森ら[23]	1982	-	唾液腺腫瘍	無痛性腫脹，咀嚼障害	4.5×3.0	未施行	未施行
石川ら[4]	1991	1年	ガマ腫	無痛性腫脹	大豆大	○	未施行
石川ら[4]	1991	1か月	ガマ腫	無痛性腫脹	1.5×1.0×0.6	○	未施行
園田ら[24]	2009	-	ガマ腫又は口底部腫瘍	無痛性腫脹	2.0×2.0	記載なし	記載なし
野池ら[25]	2011	自覚なし	脂肪腫	無痛性腫脹	1.1×0.9×0.5	記載なし	記載なし
竹林ら[26]	2019	19年	口腔底粘膜下腫瘍	構音・摂食障害	7.0×5.8×5.7	○	未施行(閉所恐怖症)
本症例	2020	1年	脂肪腫	無痛性腫脹，口腔清掃不良	3.5×2.5	○	○

のみであった．鑑別に難渋する要因として症例報告の多くは，CTやMRIが本邦に本格的に普及し始めた年代の症例が多く含まれていたことや口底はガマ腫や唾液腺腫瘍，嚢胞など比較的鑑別疾患が多い部位であることが考えられた．

肉眼所見として内部は黄色を呈し境界は明瞭で，被膜に覆われており周囲組織との癒着は認めないのが一般的である．本症例では萎縮して閉塞したワルトン管と腫瘍との癒着を認め，顎下腺の機能は消失していると考えてワルトン管を切離したが周囲組織は可能なかぎり温存することが望ましいと考えられた．

過去50年間に本邦で報告された口底脂肪腫は著者らが渉猟した限りでは17例であった（表１）[4, 13–26]．17例の特徴は，自覚症状としては無痛性腫脹が多く，腫瘍の平均長径は3.6 cm，機能障害を引き起こしていたのは６例（35％）であった．機能障害を引き起こした症例の傾向としては，腫瘍の平均長径が比較的大きいものであった．本病変の長径は3.5 cmで増大時期は認知症のため不明であったが，腫瘍の増大により，舌の運動障害が生じていた．その結果，認知症も大きな要因の一つとなり口腔清掃不良，多数歯う蝕を引き起こしていた．

日本は超高齢社会に突入し今後も高齢化率が上昇するため，予備力が低い高齢者の，口腔外科的な対応が必要な疾患の増加が予想される．可能であれば，予備力が低下する前に早期の手術が望ましいと考えられた．しかし，高齢で認知症や多くの全身疾患を伴う場合は，外科的処置は敬遠される場合が多い[27]．実際，抜歯などの一般的な外科処置ですら敬遠され重篤な歯性炎症を引き起こす症例も報告されている[27]．また，認知症に加えて，一人身で後見人も不在な場合などの社会的な背景を抱える患者も増加している．適切な診断および医療施設での加療のために，かかりつけ医院，歯科医院，ケアマネージャー，介護施設，行政などとの医療連携を強化していくことが望まれる．

結　　語

認知症により口底の腫瘤を放置された高齢患者の口底脂肪腫に対し，診断・治療を行い口腔内の環境改善を図った症例を経験したので報告した．症例によっても異なるが脂肪腫を含め口腔内の環境を悪化させている原因は可能な限り早期の手術が望ましいと考えられた．

本論文の要旨の一部は，第47回日本口腔外科学会北日本支部学術集会において発表した．

本論文に対して開示すべき利益相反はない．

参　考　文　献

1）日本整形外科学会診療ガイドライン委員会: 軟部腫瘍診療ガイドライン2020, 南光堂, 東京, 2020.

2）遠城寺宗和, 岩崎 宏, 小松京子: わが国における良性軟部組織腫瘍-8086例の臨床的観察-. 癌の臨, 20: 594-609, 1974.

3）Jan De Visscher: Lipomas and fibrolipomas of the oral cavity. J Max-fae Sing 10: 177-181, 1982.

4）石川明寛，藤村長久，名倉英明，榎本昭二，岡田憲彦: 顎口腔領域における脂肪腫の臨床的，病理組織学的検討. 日口腔外会誌, 37: 2068-2074, 1991.

5）田島時博，竹之内秀男: 口腔内脂肪腫の症例に就て. 日口腔科会誌, 4: 376-378, 1955.

6）鈴木 三郎, 塩入 重彰, 木野 孔司, 長谷川 和樹, 秋元 康志, 泉 祐幸, 田中 信幸, 佐藤 建夫, 橋本 賢二, 塩田 重利, 茅野 照雄: 頸部に発生した脂肪腫の１例と臨床統計的観察. 日口腔外会誌33: 1252-1257, 1987.

7）片岡陽平, 堀田幸伸, 小島義弘: 頬部に生じた脂肪腫内に顔面動脈の走行を認めた1例. 日口診誌, 34: 163-166, 2021.

8）WHO Classification of Tumors Editional Board: WHO Classification of Tumors of Soft Tissue and Bone, 5th Edition, p13-15, IARC Press, Lyon, 2020.

9）野池淳一, 清水 武, 五島秀樹, 川原理絵, 植松美由紀, 細尾麻衣, 横林敏夫: 口腔顎顔面領域に発生した脂肪腫の臨床的検討. 新潟歯会誌, 41: 91-97, 2011.

10）亀谷隆一, 山口宗一, 島崎奈保子, 牧山 清, 久松建一, 木田亮紀，根本則道: 頸部に発生した脂肪腫の2症例. 耳鼻臨床, 90: 455-461, 1997.

11）君塚 哲, 岡田みわ, 廣谷拓章, 橋元 亘, 熊本裕行，越後成志: 口腔に発生した脂肪肉腫の2例. 日口外会誌, 54: 334-338, 2008.

12）白石周一: これから始める体表エコー押さえておくべき走査方法, 描出のコツ, 超音波所見のとらえ方, メジカルビュー社, 東京, 2016.

13）柴田重雄，出口敏雄，金田敏郎，岡　達：口底部Fibrolipomaの1例. 日口科会誌, 19: 737-740, 1970.

14）中村保夫，荻野益男: 口腔底にみられた脂肪腫の１例 . 日口外会誌, 16: 245, 1970.

15）亀山 嘉光, 豊嶋 健治, 豊嶋 昭治, 木村 卓生, 村上 俊明, 下川 公一: 舌下部に発現した巨大な脂肪腫の一例. 九州歯会誌, 29: 390-392, 1975.

16）田中広一，菊地康: 巨大な口腔脂肪腫の１例. 口腔科会誌22: 677, 1973

17）豊嶋昭治, 豊嶋健治: 口腔底に発現した巨大な脂肪腫の1例. 日口外会誌, 20: 772, 1974.

18）橋本 賢二, 武田 義豊, 堂原 義美, 山下 佐英, 塩田 重利: 口腔底脂肪腫の１例. 口腔外会誌, 23:837-841,1977.

19）飯田 武: 口腔底に発生した巨大な脂肪腫の一例. 臨牀歯科, 282:32-35, 1976.

20）関田俊介: 脂肪腫の２例. 鶴見歯学, 2:69-74, 1976.

21）佐々木治夫: 口腔底脂肪腫の1例. 耳鼻と臨, 26: 354-356, 1980.
22）沢木孝明, 川口辰彦: 口腔底に発生した線維脂肪腫の1例. 日口外会誌, 28: 1375, 1982.
23）森 悦秀, 加納康行: 口腔底に発生した脂肪腫の１症例と文献的考察. 日口外会誌, 31: 585-590, 1985.
24）園田 正人, 浜田 智弘, 林 由季, 金 秀樹, 高田 訓, 大野 敬, 遊佐 淳子: 口底部に生じた脂肪腫の１例. 奥羽大歯誌, 36巻: 115-116, 2009.
25）野池 淳一, 清水 武, 五島 秀樹, 川原 理絵, 植松 美由紀, 細尾 麻衣, 横林 敏夫：口腔顎顔面領域に発生した脂肪腫の臨床的検討 新潟歯学会雑誌 41, 91-97, 2011.
26）竹林 亜貴子, 岡本 康秀, 渡部 佳弘, 池 真理, 小川 郁: 19年にわたり増大を続けた巨大口腔底脂肪腫例. 耳鼻臨床, 112: 511-517,2019.
27）坂田健一郎, 榊原典幸, 水野貴行, 加藤卓己, 日笠紘志, 佐藤千晴, 北川善政: 当科で経験した75歳以上における埋伏歯抜歯症例の検討. Hosp Dent, 30:55-61, 2018.

Hokkaido J. Dent. Sci., 43 : 88−93, 2022.

CASE REPORT

A case of lipoma in the floor of the mouth

Keisuke Nakamura[1)], Ken-ichiro Sakata[1)], Jun Sato[1)], Hiroyuki Hato[1)], Chika Murai[1)]
Noritaka Ohga[1)], Aya Matsuda[2)], Nako Maishi[2)], Kyoko Hida[2)] and Yoshimasa Kitagawa[1)]

ABSTRACT :

[Introduction] The incidence of lipoma in the oral region is reported to be about 2% of the total. The major sites of occurrence are buccal mucosa, tongue, lips, and gingiva, respectively, and the occurrence on the floor of the mouth is relatively rare. The size of tumor is usually with 2 cm or less. We experienced a lipoma of oral floor in a woman in her 70s with dementia.

[Case and course] Her family dentist recommended a detailed examination of the oral floor mass and was referred to our department. She had a mass with 30 × 25 mm diameter on the left oral floor. The superficial mucosa was normal with smooth, well-defined. The mass revealed elastic and soft. The submucosal masss revealed yellowish color. The lesion showed a well-defined low absorption area on CT and a high echo area on US. Due to dementia and mass lesions, her oral hygiene was poor and many residual root teeth were identified. Under the clinical diagnosis of a benign tumor on the floor of the mouth, tumor resection was conducted. The excised material was a solid tumor wrapped in a thin capsule. The histopathological diagnosis was lipoma.

[Conclusion] The time of growth of this lesion was not clear owing to her medical problem with dementia; however, the growth of the tumor caused poor oral hygiene. Although it depend on each case, we sugget that it is desirable to operate this kind of lipoma as early as possible.

Although it depends on the case, it is considered desirable to have surgery as early as possible as the cause of deterioration of the oral environment including lipoma.

Key Words : lipoma, floor of the mouth, dementia, the elderly

[1)] Department of Oral Diagnosis and Medicine, Faculty of Dental Medicine, Hokkaido University, Sapporo, Japan
[2)] Department of Vascular Biology, Hokkaido University Graduate School of Dental Medicine, Sapporo, Japan