HOKKAIDO UNIVERSITY

Title	上行結腸癌を合併したPlummer-Vinson症候群の１例
Author(s)	宗片, 勇史; 坂田, 健一郎; 白川, 輝; 佐藤, 淳; 佐藤, 千晴; 村井, 知佳; 大賀, 則孝; 北川, 善政
Citation	北海道歯学雑誌, 44, 81-86
Issue Date	2023-09-15
Doc URL	http://hdl.handle.net/2115/90519
Type	article
File Information	44_12.pdf

Instructions for use

Hokkaido University Collection of Scholarly and Academic Papers : HUSCAP

北海道歯誌　44：81−86，2023.

症例報告

上行結腸癌を合併したPlummer-Vinson症候群の１例

宗片　勇史[1)]　坂田健一郎[1)]　白川　輝[1)]　佐藤　淳[1)]　佐藤　千晴[1)]
村井　知佳[1)]　大賀　則孝[1)]　北川　善政[1)]

抄　録：
【目的】鉄欠乏性貧血は，鉄不足により血色素産生が阻害され，小球性低色素性貧血を示す疾患である．口腔粘膜の萎縮や再生不良による舌炎や口角炎が生じるが，これに嚥下障害を伴った場合Plummer-Vinson症候群と呼ばれる．鉄欠乏性貧血の診断に関して，末梢血液検査では，小球性低色素性貧血（MCV 80以下，MCHC 30以下）を示しヘモグロビン値（Hb）が低下し，生化学的検査では，血清鉄（Fe）60 μg/dL以下，血清フェリチン値の低下，総鉄結合能（TIBC）および不飽和鉄結合能（UIBC）が増加する．今回，味覚異常を主訴として嚥下困難感，舌の疼痛に加えて鉄欠乏性貧血を合併した患者に対して，鉄補充療法により各症状が著明に改善し，鉄欠乏性貧血の原因として上行結腸癌を認めた症例を経験したので報告する．
【症例】70歳，女性．味覚異常と嚥下困難感を主訴に来院した．眼瞼結膜蒼白，舌乳頭の一部萎縮を認め，初診時の血液検査の結果は，MCV 69 fl，MCHC 24.6 pg，Fe 6 μg/dL，Hb 4.1 g/dL，TIBC 445 μg/dL，UIBC 437 μg/dLであった．Plummer-Vinson症候群の診断のもと，クエン酸第一鉄ナトリウムおよびピロリン酸第二鉄により鉄補充療法を行い，経時的に血液検査を実施した．
【経過】鉄補充療法開始２か月後，眼瞼結膜の充血，舌乳頭の回復，口腔内症状の改善が認められた．また，血液検査にてFeおよびHbの上昇，TIBCおよびUIBCの減少が認められた．その後，消化器内科にて鉄欠乏性貧血の原因に関して精査を行った結果，上行結腸癌が認められた．
【結論】Plummer-Vinson症候群に対し適切に鉄補充療法を行うことで，早期に口腔内症状および血液検査値の改善が認められるが，長期的な改善を認めない難治性の症例に対しては，鉄欠乏性貧血に関して積極的な原因精査の必要があると示唆された．

キーワード：Plummer-Vinson症候群，鉄欠乏性貧血，鉄補充療法，舌炎，上行結腸癌

緒　　言

鉄欠乏性貧血は，日本人の貧血の中で最も頻度が高く，鉄不足により血色素産生が阻害され，小球性低色素性貧血を示す疾患である[1)]．鉄には皮膚や粘膜，爪などの上皮構造を正常に保つ作用があり，長期にわたる鉄欠乏が生じることで，口腔領域では口腔粘膜の萎縮や粘膜上皮の再生不良による舌炎や口角炎が問題となるが，これに嚥下障害（嚥下困難）を伴った場合，Plummer-Vinson症候群と呼ばれる[1−6)]．

鉄欠乏性貧血の診断に関して，末梢血液検査では小球性低色素性貧血（MCV 80 fl以下，MCHC 30 pg以下）を示し，ヘモグロビン（Hb）が低下する．また，生化学的検査では，血清鉄（Fe）60 μg/dL以下，血清フェリチン値の低下，総鉄結合能（TIBC）および不飽和鉄結合能（UIBC）が増加する[6)]．なお，日本鉄バイオサイエンス学会の指針では，Hb 12 g/dL未満，TIBC 360 μg/dL以上，血清フェリチン値 12 ng/mL未満をもって鉄欠乏性貧血と診断される[7)]．

今回著者らは，味覚異常を主訴とし，鉄欠乏性貧血に嚥下障害を併発したPlummer-Vinson症候群の患者に対して，鉄補充療法により各症状が著明に改善し，また，上行結腸癌の併発を認めた症例を経験したので報告する．

症　　例

患　者：70歳，女性．
初　診：X年７月．
主　訴：苦味を強く感じる．食べ物が飲み込みにくい．

[1)] 〒060-8586　札幌市北区北13条西７丁目
北海道大学大学院歯学研究院　口腔病態学分野　口腔診断内科学教室（北川　善政 教授）

家族歴：特記事項なし.

既往歴：下肢静脈瘤.

現病歴：X年4月より，食事の際に苦味を強く感じるようになった．同時に，食べ物の飲み込みにくさを自覚し，X年7月に紹介元歯科医院を受診，同月当科紹介初診となった.

現　症：

全身所見；身長147 cm，体重40 kg，BMI 18.5.
PS (performance status) は0であった.

口腔外所見；顔面および眼瞼結膜の蒼白を認めた．なお，鉄欠乏性貧血に特徴的な匙状爪や皮膚の乾燥は認めなかった.

口腔内所見；右側舌背から舌縁にかけての舌乳頭の萎縮を認めた．口腔乾燥は認めなかった.

味覚検査；甘味として1～3％ショ糖，酸味として0.05～0.3％クエン酸ナトリウム，塩味として0.2～0.4％塩化ナトリウム，苦味として0.01％塩酸キニーネを用いた全口腔法の味覚機能検査を実施した．その結果，甘味を苦味と認識し，酸味および塩味で味覚減衰を認めた.

嚥下検査；自覚症状が食べ物の飲み込みにくさのみであったため，嚥下障害の評価のための嚥下造影（VF）検査や嚥下内視鏡（VE）検査等の嚥下機能の評価は実施していない.

臨床診断；亜鉛欠乏症疑い．鉄欠乏性貧血疑い．味覚障害.

血液検査；初診時の血液検査の結果を表1に示す．MCV 69 fl，MCHC 24.6 pg，Fe 6 μg/dL，Hb 4.1 g/dL，TIBC 445 μg/dL，UIBC 437 μg/dL，血清フェリチン値 4 ng/mL以下であり，FeおよびHb，血清フェリチン値の低下，TIBCおよびUIBCの上昇が認められた.

培養検査；苦味に関する味覚障害に対し培養検査を実施したが，口腔カンジタは検出されなかった.

最終診断：Plummer-Vinson症候群．鉄欠乏性貧血．味覚障害.

処置および経過

X年7月，血液検査の結果からPlummer-Vinson症候群が鉄欠乏性貧血に起因していることが疑われたため，当院血液内科に対診した．対診の結果，鉄欠乏性貧血の診断のもと，X年8月より鉄補充療法（クエン酸第一鉄ナトリウム錠50 mg（フェロミア錠®）分2（鉄量として100 mg））が開始された．この時点では，喀血や吐血，タール便等の病歴は聴取されず，鉄欠乏性貧血の原因に関する精査を勧めたが，患者の同意が得られず実施されなかった.

鉄補充療法開始2週間後，眼瞼結膜の色調の変化は認めなかったものの，萎縮した舌乳頭の改善をまず認めた．鉄補充療法開始1か月後のX年9月では，眼瞼結膜の色調および嚥下困難感の改善を認めた．また，味覚検査では主訴であった苦味に対する味覚障害の改善も認めた．この時点での血液検査の結果は，Fe 99 μg/dL，Hb 10 g/dL，TIBC 329 μg/dL，UIBC 230 μg/dLであり，各項目にて改善を認めた（図2）.

検査項目	検査結果（基準値）
赤血球数	2.42×10^6/μL（3.86-4.92）
白血球数	4.4×10^3/μL（3.3-8.6）
血小板数	311×10^3/μL（158-348）
ヘモグロビン（Hb）	4.1 g/dL（11.6-14.8）
Ht	16.7 %（35.1-44.4）
MCV	69 fl（83.6-98.2）
MCH	16.9 pg（27.5-33.2）
MCHC	24.6 g/dL（31.7-35.3）
血清鉄（Fe）	6 μg/dL（40-188）
血清フェリチン	<4 ng/mL（5-179）
TIBC	445 μg/dL（251-398）
UIBC	437 μg/dL（137-325）

表1　初診時の血液検査結果

鉄補充療法開始から2か月後のX年10月，眼瞼結膜の色調に加え，舌乳頭の改善が認められた（図1）．血液検査の結果は，Fe 65 μg/dL，Hb 10.3 g/dL，TIBC 302 μg/dL，UIBC 207 μg/dLであり，各検査値は基準値近くまで改善した（図2）．だが，鉄剤の有害事象とみられる胃部不快感を生じていたため，投与薬を溶性ピロリン酸第二鉄（インクレミンシロップ®）6 mg/mL 15 mL 3×食後（鉄量として90 mg）に変更して鉄補充療法継続とした.

インクレミンシロップ®に変更してから1か月後のX年11月，眼瞼結膜の蒼白や舌炎の悪化（図1），味覚障害および嚥下障害の再燃は認めなかった．だが，血液検査ではFe 38 μg/dL，Hb 10.4 g/dL，TIBC 345 μg/dL，UIBC 307 μg/dLと，Feは減少，TIBCおよびUIBC値が上昇しており，検査結果からは鉄欠乏性貧血の悪化を認めた（図2）.

腹部症状が悪化し腹痛を伴うようになったため，その後約1か月間，鉄補充が中断された．その間も舌炎の悪化は認めなかったものの（図1），Fe 15 μg/dL，Hb 9.5 g/dL，TIBC 370 μg/dL，UIBC 355 μg/dLと，FeおよびHb値はさらに減少，TIBCおよびUIBCは上昇し，鉄欠乏性貧血のさらなる悪化を認めた（図2）．この時点での血清フェリチン値は6 ng/mLであった.

X＋1年4月，腹部症状の増悪に伴い，鉄欠乏性貧血の原因精査についてようやく本人の同意を得られたため，初診から約10か月後に当院消化器内科の受診に至った．下部消化管内視鏡検査を実施したところ，上行結腸にて全周に及ぶ進行癌および大腸の狭窄が認められた（図3）．生検の結果，上行結腸癌（Tubular adenocarcinoma, cT4aN1M0, cStageⅢb）の診断となり，当院消化器外科にて腹腔鏡下

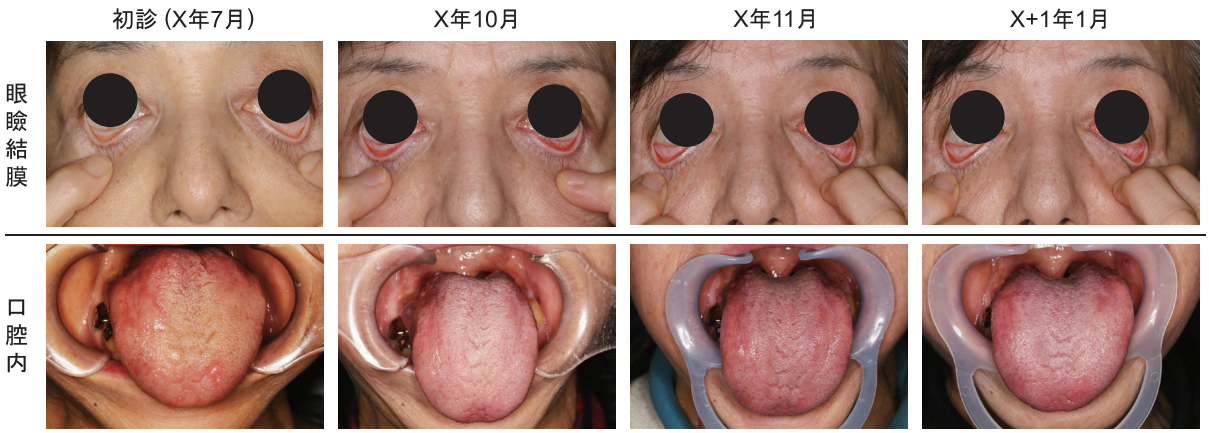

図１　口腔外および口腔内症状の推移.
初診時，口腔外では眼瞼結膜の蒼白を認め，口腔内では右側舌縁から舌尖にかけての舌乳頭の萎縮を認める．鉄補充療法開始から２か月後（X年10月）の時点では，眼瞼結膜の充血および舌乳頭の回復を認める.

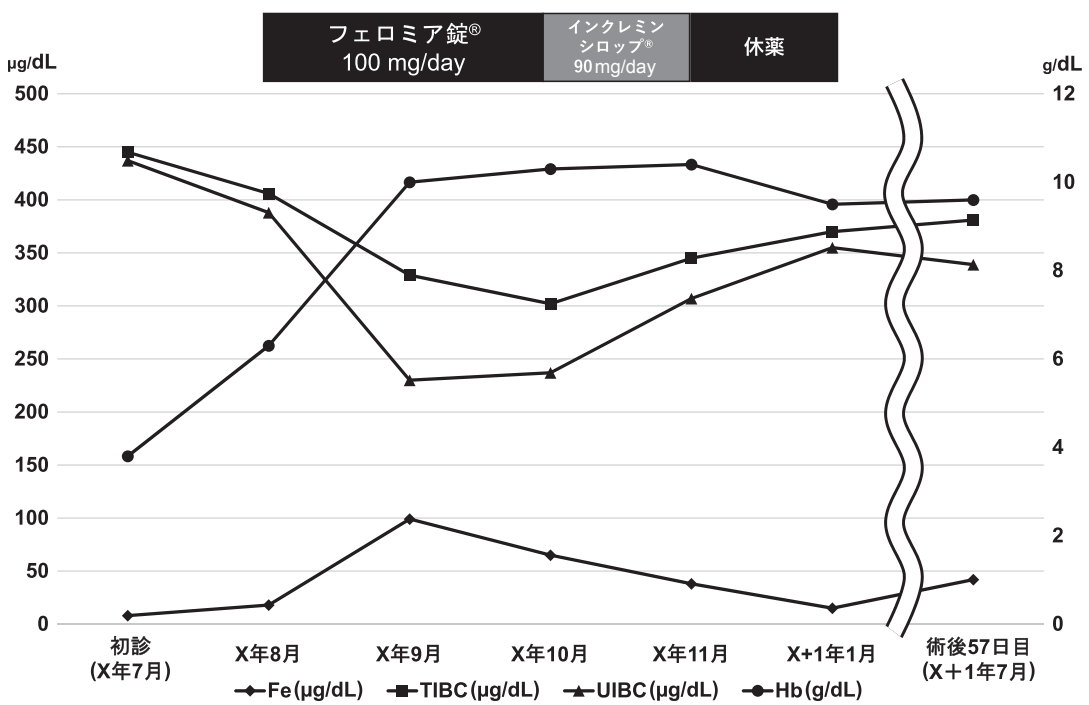

図２　血液検査値の推移.

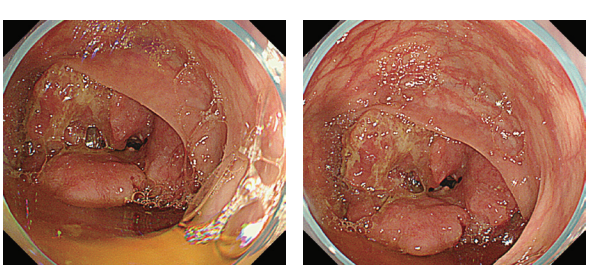

図３　消化管の内視鏡画像.
結腸壁からの慢性的な出血を認める.

右結腸切除術およびD３郭清が施行された．病理診断の結果は，pT3N0M0, pStageⅡaであり，リンパ節転移は認められなかったが，中等度の静脈浸潤が認められた．消化器外科での手術前より鉄補充は中断されていたが，術後57日目（X+1年7月）に実施した血液検査ではFe 42 μg/dL, Hb 9.6 g/dL, TIBC 381 μg/dL, UIBC 339 μg/dLと各種検査値の改善を認めた．以後，血液検査にて鉄欠乏性貧血の所見は認めず，また，舌炎や味覚障害，嚥下障害の再燃は認めていない.

考　　察

Plummer-Vinson症候群は，鉄欠乏性貧血に舌炎，口角炎，嚥下障害（嚥下困難）などを伴ったものと定義され，本国では，1940年に豊田らが初めて報告して以来，耳鼻咽喉科，

一般名	代表する選抜医薬品	剤形	鉄量	用法用量
乾燥硫酸鉄	フェロ・グラデュメット®	105 mg 錠	105 mg	通常成人 1 日 1〜2 錠を 1〜2 回に分けて，空腹時に，または副作用が強い場合は食事直後に経口投与する
フマル酸第一鉄	フェルムカプセル®	100 mg カプセル	100 mg	1 日 1 回 1 カプセルを経口投与する
クエン酸第一鉄ナトリウム	フェロミア®	50 mg 錠	50 mg	1 日 100〜200 mg を 1〜2 回に分けて経口投与する
溶性ピロリン酸第二鉄	インクレミン®	50 mg/mL シロップ	6 mg/mL	次の量を 1 日量として 3〜4 回に分けて経口投与する 1 歳未満では 2〜4 mL 1〜5 歳では 3〜10 mL 6〜15 歳では 10〜15 mL

表2　処方箋医薬品にあたる経口鉄剤

内科，口腔外科などから症例報告されているが，近年では典型的なPlummer-Vinson症候群は減少傾向にある[6]．Plummer-Vinson症候群の口腔内症状は，主に舌と口角に認められる．舌では，舌乳頭が委縮し灼熱感や疼痛，味覚異常を生じ，口角では，びらんや亀裂による難治性の口角炎を生じる[6]．Plummer-Vinson症候群の治療は，原因療法として鉄欠乏性貧血の治療に準じて鉄補充療法が第一選択として行われる．

本症例では，味覚異常を主訴として舌乳頭の萎縮および嚥下困難感を認めたため，初診時に全身状態のスクリーニング目的にて血液検査を実施した．その結果，鉄欠乏性貧血の所見を認めたため，臨床症状と併せPlummer-Vinson症候群と診断した．根本にある鉄欠乏性貧血の原因として，閉経前の女性の場合は過多月経，子宮腺筋症，子宮ポリープ，子宮内膜症などが疑われるが，男性や閉経後の女性では，消化管出血や胃癌，大腸癌などの悪性腫瘍が疑われる．

本症例では，初診から約10か月間は患者の同意を得られず鉄欠乏性貧血の原因に関する消化管の精査を行うことができなかったが，消化器内科での精査の結果，上行結腸癌が認められた．慢性出血の場合は中等度以上の貧血であっても自覚症状が軽いとされており[8]，特に上行結腸癌は出血量が少なく，自覚症状に乏しいとされている．また，出血源の精査においては，消化管のみならず女性の場合は婦人科系疾患も考慮する必要がある[8]．このことからも，男性や閉経後の女性に鉄欠乏性貧血が認められた場合，特に鉄補充にて長期的な臨床症状および血液検査値の改善を認めない難治性の症例に関しては，積極的に精査を勧める必要があると考えられた．

また，Plummer-Vinson症候群と下咽頭癌や頸部食道癌，胃癌，舌癌といった悪性腫瘍との関連性を示唆する報告も挙げられている．その原因として，鉄欠乏性貧血による粘膜の萎縮病変への慢性的な機械刺激が発癌と関連しているとの報告もある[9-11]．このことから，Plummer-Vinson症候群の治療にあたっては原疾患の診療のみならず，口腔咽頭領域の悪性腫瘍の可能性も含めた精査が必要であると考えられた．

鉄補充に関して，1日に必要な鉄は肝臓での貯蔵分および食事からの摂取により補われ，厚生労働省「日本人の食事摂取基準（2020年度版）」によると成人男性の1日あたりの推定平均必要量は6.0〜6.5 mg，月経のない成人女性では5.0〜5.5 mg，月経のある女性では8.5〜9.0 mgとされている．だが，腸管から吸収される鉄分は1日1 〜 2 mgと少なく，一度鉄欠乏に陥ると食事だけで補うことは困難であり，鉄補充が必要となる[6]．

鉄欠乏性貧血患者に対する鉄補充療法の治療効果は比較的良好であり，早期に症状の改善が認められるとされている[2-5]．鉄補充では，原則として経口の鉄剤が用いられる．現在，処方箋医薬品にあたる経口鉄剤には乾燥硫酸鉄徐放錠，フマル酸第一鉄徐放カプセル，クエン酸第一鉄ナトリウム錠，溶性ピロリン酸第二鉄シロップの4種類がある（表2）．経口鉄剤の有害事象として，悪心・嘔吐，胃部不快感が知られているが，これらは遊離した鉄イオンによる胃粘膜の刺激が原因と考えられている[12]．

本症例では，クエン酸第一鉄ナトリウム錠100 mgによる鉄補充開始1か月後に口腔内症状および嚥下困難感の改善を認め，血液検査の数値に関しては鉄補充開始2か月後に基準値近くまで回復した．Plummer-Vinson症候群に対する鉄補充療法の効果に関しては，松本ら[3]，大滝ら[4] はそれぞれ1か月以内で舌炎や口角炎等の口腔内症状が消退した症例を報告している．だが，本症例では，鉄補充開始3か月後に腹部症状が悪化して鉄補充が一度途切れた際に，口腔内症状および味覚障害，嚥下障害の再燃は認められなかったものの，血液検査の数値が悪化した．これは，血液検査の数値の改善後まもなく鉄補充が中断されたことにより，貯蔵鉄の量が十分量に満たなかったためであると考えられる．また，本症例では上行結腸癌に由来していたため，原疾患が取り除かれていない状況下では口腔内症状の再燃および血液検査値の悪化も早期に起こりうることが示唆された．

一般的に，鉄補充療法では，Hb値が正常化した後も貯

蔵鉄を十分にするために，３か月程度は鉄剤の内服を継続する必要があるとされている[13]．実際に，貯蔵鉄の量を反映する血清フェリチン値の値を比較すると，血清フェリチン値 12 ng/mL未満が鉄欠乏性貧血の診断基準とされるなか，初診時4 ng/mL以下であったが，鉄補充療法中断時点では依然として6 ng/mLと極めて低い値であった．経口鉄剤による鉄補充として，クエン酸第一鉄ナトリウム錠（フェロミア錠®）の薬剤情報では投与回数として1日1回または２回に分けての投与が原則とされている．だが，鉄剤内服後から数時間後に，腸管からの鉄吸収が遮断される「粘膜遮断（mucosal block）」と呼ばれる現象も報告されていることから，経口鉄剤は分服せず1日1回投与が望ましいとの報告もある[13-15]．

消化器外科での手術前より鉄補充は中断されているが，術後の血液検査の結果では各種検査値の改善を認めている．今後は，医科との併診にて，味覚障害等の口腔内症状に対してフォローを継続する方針である．

結　　語

Plummer-Vinson症候群に対して適切に鉄補充療法を行うことで，早期に臨床症状及び血液検査値の改善が認められた．また，長期的な改善を認めない難治性の症例に対しては，積極的な原因精査の必要性が高いと示唆された．

参 考 文 献

1） 石川好美：ワークショップ　舌痛への対処　貧血と舌痛-ビタミンB12欠乏と鉄欠乏による舌炎．歯薬療法，35：57-61, 2016.

2） 松田　登，井原邦夫：Plummer-Vinson症候群の2症例．日口外誌，24：337-342, 1978.

3） 松本英彦，角田左武郎，辻ひとみ，桜田重世，倉地洋一，南雲正男：Plummer-Vinson症候群の2例．日口外誌，30：399-405，1984.

4） 大滝晃一，長谷川明，石川和光：鉄欠乏性貧血によって口腔内症状の発現をみた一症例．歯学, 74：218-225, 1986.

5） 兼松宣武，村瀬範泰：味覚異常を伴ったPlummer-Vinson症候群の１例．日口外誌, 36：1751-1758, 1990.

6） 石川好美：Hunter 舌炎，Plummer-Vinson症候群．日本臨牀, 75：600-604, 2017.

7） 日本鉄バイオサイエンス学会治療指針作成委員会編：鉄剤の適正使用による貧血治療指針　改訂［第３版］．響文社，札幌, 2015.

8） 塩崎宏子，泉二登志子：鉄欠乏性貧血の検査と診断．日内会誌，991：1213-1219, 2010.

9） 藤澤琢郎，湯川尚哉，近野哲史，竹村博一，永田基樹，井上俊哉，友田幸一：Plummer-Vinson症候群に舌癌を伴った１例．口咽科, 23：83-86, 2010.

10） 林　康司，山家　誠，篠田鉄郎，竹内祐介，後藤康之，藤内　祝, 水谷　英樹, 金田　敏郎, 斎藤　宏：Plummer-Vinson症候群の舌炎から移行したと思われる舌背部扁平上皮癌．頭頸部腫瘍, 15：192-196, 1989.

11） 竹本大樹，塩田摂成，岸本弘之，日野原徹：Plummer-Vinson症候群に発症した胃癌の１例．口臨外会誌，69：548-552, 2008.

12） 大柳　元, 眞野成康：鉄剤で留意すべき副作用・相互作用は？．薬局，71：84-88, 2020.

13） 川端　浩：鉄欠乏性貧血．薬局, 71：29-34, 2020.

14） W H Crosby：Mucosal block. An evaluation of concepts relating to control of iron absorption. Semin Hematol 3：299-313, 1966.

15） Robert J Simpson, Andrew T McKie：Regulation of intestinal iron absorption：the mucosa takes control? Cell Metab 10：84-87, 2009.

Hokkaido J. Dent. Sci., 44 : 81−86, 2023.

CASE REPORT

Plummer-Vinson Syndrome with Ascending Colon Cancer : A Case Report

Takeshi Munekata[1)], Ken-ichiro Sakata[1)], Hikaru Shirakawa[1)], Jun Sato[1)], Chiharu Satoh[1)]
Chika Murai[1)], Noritaka Ohga[1)] and Yoshimasa Kitagawa[1)]

ABSTRACT : Iron deficiency anemia is the most common type of anemia in Japan, and iron deficiency inhibits blood pigment production, resulting in microcytic hypochromic anemia. Glossitis and angular cheilitis occur owing to the atrophy of the oral mucosa and poor regeneration of the mucosal epithelium. When this is accompanied by dysphagia, it is called Plummer–Vinson syndrome. Regarding the diagnosis of the iron deficiency anemia, peripheral blood tests reveal microcytic hypopigmented anemia (MCV, ≤80 ; MCHC, ≤30), and the hemoglobin level (Hb) decreases. Biochemical tests reveal a decreased serum iron (Fe) level of <60 μg/dL, decreased serum ferritin levels, and increased total iron binding capacity (TIBC) and unsaturated iron-binding capacity (UIBC). We report a case of Plummer-Vinson syndrome with the considerable improvement of oral symptoms by iron replacement therapy, and ascending colon cancer was found to be the cause of the iron deficiency anemia.

A 70-year-old woman complained of abnormal taste. Her eyelid conjunctiva was pale, and her oral cavity showed a partial atrophy of the tongue papillae. Blood test results at her first visit were as follows: MCV, 69; MCHC, 24.6; Fe, 6 μg/dL; Hb, 4.1 g/dL; TIBC, 445 μg/dL; and UIBC, 437 μg/dL. With the Plummer–Vinson syndrome diagnosis, the iron replacement therapy with sodium ferrous citrate (Feromia®) and ferric pyrophosphate (Incremin®) was started and blood tests were performed over time. Two months after starting the iron replacement therapy, the hyperemia of the palpebral conjunctiva, recovery of the tongue papillae, and improvement of oral symptoms were observed. Blood test results are as follows: Fe, 99 μg/dL; Hb, 10 g/dL; TIBC, 329 μg/dL; and UIBC, 230 μg/dL. Increased Fe and Hb levels and decreased TIBC and UIBC levels were observed. Thereafter, ascending colon cancer was confirmed based on the results of a detailed examination of the cause of the iron deficiency anemia at the Department of Gastroenterology.

These results suggest that the appropriate iron replacement therapy for Plummer-Vinson syndrome improves oral symptoms and blood test results at an early stage. Moreover, the active examination of the cause of the iron deficiency anemia was suggested to be necessary for refractory cases not showing long-term improvement.

Key Words : Plummer–Vinson syndrome, Iron deficiency anemia, Iron replacement therapy, Glossitis, Ascending Colon Cancer

[1)] Oral Diagnosis and Medicine, Department of Pathobiological Science, Faculty of Dental Medicine, Hokkaido University (Chief: Prof.Yoshimasa Kitagawa), North 13, West 7, Kita-ku, Sapporo, 060-8586, Japan