HOKKAIDO UNIVERSITY

Title	長時間連続の律動性咀嚼筋筋活動を認めた覚醒時ブラキシズムの一例
Author(s)	山田, 恭子; 山口, 泰彦
Citation	北海道歯学雑誌, 44, 87-95
Issue Date	2023-09-15
Doc URL	http://hdl.handle.net/2115/90520
Type	article
File Information	44_13.pdf

Instructions for use

Hokkaido University Collection of Scholarly and Academic Papers : HUSCAP

北海道歯誌　44：87−95，2023.

症例報告

長時間連続の律動性咀嚼筋筋活動を認めた覚醒時ブラキシズムの一例

山田　恭子[1)]　　山口　泰彦[2)]

抄　録：

【目的】持続時間の短いphasic波形が連なる律動性咀嚼筋筋活動（rhythmic masticatory muscle activity, RMMA）はグラインディングタイプの睡眠時ブラキシズム（sleep bruxism, SB）の筋電図において特徴的とされるが，しかし，日中覚醒時ブラキシズム（awake bruxism, AB）においてSBのような連続性のRMMAが見られることについての報告はなかった．我々は，ABにおいて長時間連続するRMMAを示した症例を経験したので報告する．

【症例】患者は初診時60歳代の女性．前医にて左側顎関節症（非復位性顎関節円板障害）治療後に全顎的な補綴治療が必要な状態であったが，転居のため紹介にて本院に転院し，全顎的に補綴治療を受けた．定期経過観察中の初診7年後に1｜2の動揺と3｜のファイバーポストコアの破折が発現し，③2①｜ブリッジと上下顎義歯を新製した．新製後は睡眠時にも臼歯部の咬合支持が必要と考え，睡眠時の義歯装着にて対応していた．しかし，その後も上顎前歯部の動揺が完全には治まらず，初診9年後にSBとの関連を疑い夜間は義歯だけではなく床付きアプライアンスの装着を検討することとし，事前にSB診断のために睡眠時咬筋筋電図検査を行った．また，ABの可能性も考えられたため，就寝前と起床後の覚醒時間帯も測定した．

【結果】睡眠時はSBのエピソード数は3.7回/hと少なく，睡眠時ブラキサーの基準値以下であった．一方，覚醒時は54.1回/hと多く，しかも波形の大部分が典型的なRMMAであった．

【結論】　睡眠時の咀嚼筋筋活動は正常範囲でも，日中覚醒時に著しい筋活動を示す患者が存在すること，また，日中覚醒時でも長時間連続のRMMAを呈す場合があり得ることが示された．

キーワード：覚醒時ブラキシズム，律動性咀嚼筋筋活動，睡眠時ブラキシズム，ウェアラブル筋電計

緒　　言

近年，睡眠時歯科筋電図検査として保険収載されるなど，ウェアラブル筋電計を用いて自宅での日常環境下の咬筋筋活動の測定が行われるようになり，日常臨床において外来患者の睡眠時ブラキシズム（SB）や覚醒時ブラキシズム（AB）の筋活動の実態解明が進んできた[1−3)]．ブラキシズム時の筋電図波形は持続時間が短い（0.25～ 2s）波形（phasicバースト）と持続時間の長い（≧2s）波形（tonicバースト）に分類され[4, 5)]，phasicバーストが多く連なる律動性咀嚼筋筋活動（RMMA）はグラインディングタイプのSBの筋電図において特徴的とされる[6)]．ABに関しては，咬みしめ（クレンチング）タイプの動きが主体と推測されてきたが，最近の研究[7)]によりphasicバーストが多いことが分かってきた．しかし，ABにおいてSBのような連続性のRMMAが見られることについての報告はなかった．我々は，日中覚醒時に顕著な高頻度の咬筋筋活動を示し，長時間連続するRMMA様の波形を示した症例を経験したので報告する．

症　　例

患　者：初診時60歳代の女性．

主　訴：義歯が古い，大開口後，あごや左咬筋部がだるい．

現病歴：初診の7年前に左側クローズドロック（左側顎関節症［非復位性顎関節円板障害］）が発現．他院にてアプライアンスや義歯のバイトアップによる治療を受けた．顎関節症は小康状態で経過観察を受けていたが，転居のため，紹介にて本院を受診した．

現　症：初診時現症を図4に示す．顎関節部の触診では左側下顎頭の滑走が悪かったものの開口路はストレートであった．開口障害の自覚はなかった．初診時パノラマエ

1) 〒060-8648　札幌市北区北14条西5丁目
北海道大学病院 クラウン・ブリッジ歯科
2) 〒060-8586　札幌市北区北13条西7丁目
北海道大学大学院歯学研究院　口腔機能学分野　冠橋義歯補綴学教室（主任：山口　泰彦　教授）

図１　初診時パノラマエックス線像

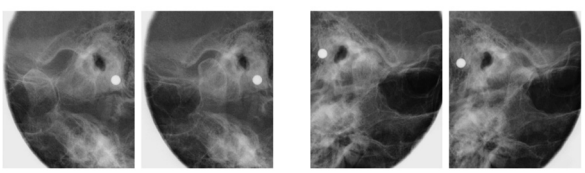

図２　初診時顎関節エックス線像（側斜位経頭蓋撮影法）

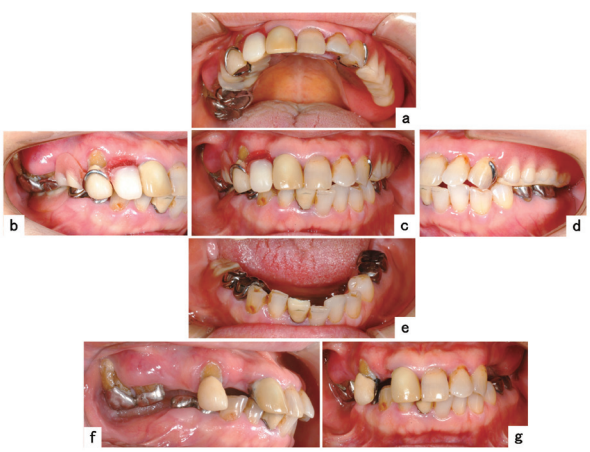

図３　初診時口腔内写真
a～e：義歯装着時　　f, g：義歯非装着時（f はミラー使用）

FMCFMC　FaCr　FaCr　CR CR CR
7 6 5 4 3 2 1 | 1 2 3 4 5 6 7
4 5 6 7 | 1 2 3 4 5 6 7
FMCFMCCR CR FaCr　FMCFMC

542 | 4567　部分床義歯

・開口量：40mm（自力無痛），42mm（他動有痛，左側咬筋部）
・右側方：7mm，前方：5mm，左側方：6mm
・左側開閉口中期クレピタス
・圧痛部位：左側咬筋部
・粘膜歯圧痕：頬粘膜（±），舌（－），口唇（－）
・咬合接触部位　7 6 5 4 3 | 4 5 6
　　7 6 5 4 3 | 4 5 6
・Over jet：4mm，over bite：1mm
・咬耗（＋）
・歯周ポケット　7 6 | 8mm　2 / 5 6　4mm　他は3mm以下
・顎関節症状の自覚（VAS）
　安静時痛：3%，咀嚼時痛：4%，開口時痛：5%，顎関節雑音：15%，
　日常生活の支障：4%
・歯ぎしり自覚・指摘：（－）
・日中くいしばり自覚：（＋）

図４　初診時現症

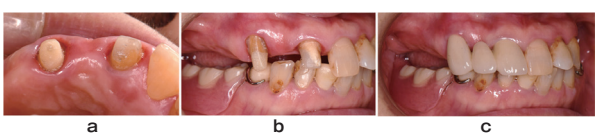

図５　③２①| 陶材焼付冠ブリッジ装着時

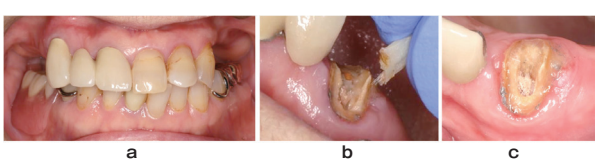

図６　3| ファイバーポストを用いたレジンコア破折時
a：3| 除去前　　b, c：ファイバーポスト破折部断端

ックス線写真および顎関節エックス線像（側斜位経頭蓋撮影法）で左側下顎頭の変形（骨棘）が認められ，開口時の下顎頭の滑走量は左側の方が小さかった（図1-4）．

既往歴：高血圧であるが投薬治療によるコントロールは良好．常用薬剤はアムロジピンを服用．

初診時診断：顎関節症（咀嚼筋痛障害，左側非復位性顎関節円板障害，変形性顎関節症），5| 連結冠脱離，7631 | 123，5 ┼┼ 6 慢性辺縁性歯周炎，542 | 4567，76| 義歯不適合．

治療経過：76| は重度歯周炎，5| は重度歯肉縁下齲蝕のため抜歯，31|，41 | 56 感染根管治療，③２①| ブリッジ（図5），41 | 56 クラウン装着後，7654 | 4567，76| 義歯を装着した．併行して，顎関節症に対しては，咬みしめ注意と開口ストレッチングで症状の悪化防止への対応を図った．当科にて初診2年5か月後に全顎的補綴治療を終了し，左側クレピタスは残存していたものの，自力開口量42mm，無痛他動開口量43mmで安定していた．また，歯の動揺はなく，歯周ポケットも3mm以下で安定していた．その後も，定期的に顎関節症症状と義歯の経過観察を行っていたが，定期経過観察中の初診７年後に1 | 2 の動揺と3| のファイバーポストレジンコアの破折（図6）が発現したため，③２①| ブリッジと上下顎義歯を新製した．新製後は，睡眠時にも臼歯部の咬合支持が必要と考え，睡眠時の義歯装着にて対応していた．しかし，その後も |2 の歯肉発赤，動揺が完全には治まらず，初診９年後に |123 をスーパーボンドにて固定した．固定により歯の動揺は治まったが，SBとの関連を疑い，今後の前歯部の保存のための負担軽減策として，夜間は義歯の咬合支持だけでなく，床付きアプライアンスにより上顎前歯部を保護する方策を検討することとした．アプライアンスの適用に当たって，事前にSB診断のために睡眠時咬筋筋電図検査を行った．また，ABの可能性も考えられたため，就寝前と起床後の覚醒

図７　ブリッジおよび義歯再製後の口腔内（筋電図検査時）

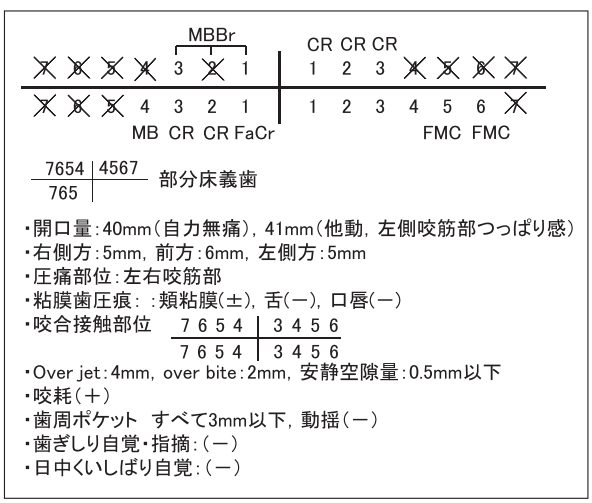

図８　ブリッジおよび義歯再製後（筋電図検査時）の現症

時間帯も測定することとした．

筋 電 図 検 査

1．筋電図検査時点の口腔内，顎関節所見

初診9年4か月後の筋電図検査時点での口腔内所見を図7，8に示す．歯周ポケットは3㎜以下，動揺なしの状態であった（図7，8）．

2．筋電図検査方法

1）測定

筋電図の測定は，患者の自宅にてウェアラブル筋電計（株式会社ジーシー）を用いて行った．対象は患者の覚醒時および睡眠時における主咀嚼側（左側）の咬筋筋活動とし，睡眠時に加えて就寝前と起床後の覚醒時間帯（夕食を含んだ約4時間）も測定した．なお，覚醒時，睡眠時ともに義歯は装着して測定した．測定時間中の夜間の明らかな中途覚醒ならびに覚醒時の食事，会話といった行動については種類と時間帯を行動記録表に記入してもらった．

2）データ解析

装置返却後，回収データは専用ソフトウェアW-EMG Viewer（株式会社ジーシー）を用いて解析した．また，睡眠中の解析区間は，就寝直前の基本運動の30分後から起床直後の基本運動の15分前までとし，覚醒時については食事時間帯の区間を除外した．筋電図波形の抽出は波形振幅が基線の2倍以上，持続時間0.25秒以上で2秒未満の波形であるphasicバーストと持続時間2秒以上の波形のtonicバーストを選択した．その後バーストの集合であるエピソードを選択し，1時間あたりのエピソード発現数を算出した．エピソードは3つ以上のphasic バーストで構成されるphasic エピソード，1つ以上のtonic バーストからなるtonic エピソード，phasic エピソードとtonic エピソードの混合であるmixed エピソードであり，バースト間隔が3秒未満は1つのエピソードとした．

3．筋電図検査結果（表１）

睡眠時は，バースト数23.3回/h，エピソード数3.7回/hと少なく，睡眠時ブラキサーの基準値[8] 以下であった．一方，覚醒時については，バースト数895.1回/h，エピソード数54.1回/hと多かった．覚醒時の波形は，大部分が持続時間の短いphasic波形であった．また，RMMA様の連続性を示

表１　各時間帯における筋電図波形の解析結果

	エピソード数（回/h）	バースト数（回/h）	Phasic バースト数（回/h）	Tonic バースト数（回/h）	波形振幅（%MVC）	1 波形当たりの波形持続時間平均値	1 波形当たりの波形持続時間中央値	1 時間当たりの波形持続時間	解析時間
睡眠時	3.7	23.3	20.5	2.9	37.7%	1.05s	0.43s	24.48s	6h15m31s
覚醒時全体（食事中以外）	54.1	895.1	890.7	4.4	78.0%	0.73s	0.69s	10m54.21s	3h38m39s
覚醒時（高頻度 RMMA 部分）	62.1	2145.3	2143.2	2.1	91.3%	0.79s	0.78s	28m17.91s	58m0s
覚醒時（低頻度 RMMA 部分）	66.2	594.4	588.7	5.6	58.6%	0.63s	0.58s	6m14.15s	1h25m
食事時	45.6	4531.6	4521.1	10.5	85.0%	0.47s	0.43s	35m13.8s	34m6s

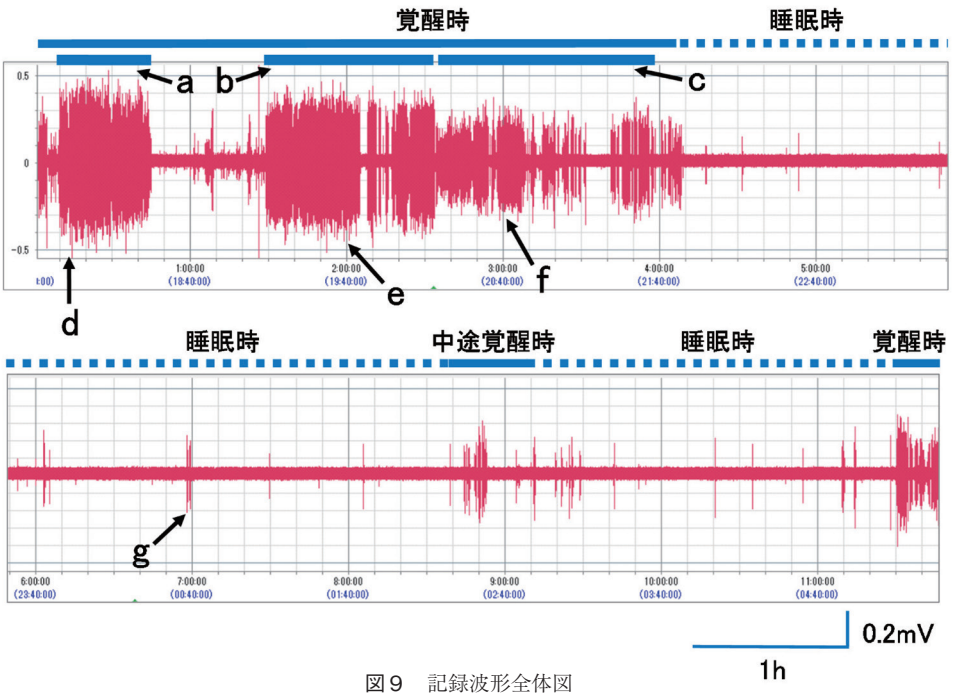

図９　記録波形全体図
a：食事時　b：高頻度RMMA解析部分　c：低頻度RMMA解析部分　d：図10で拡大表示
e：図11で拡大表示　f：図12で拡大表示　g：図13で拡大表示

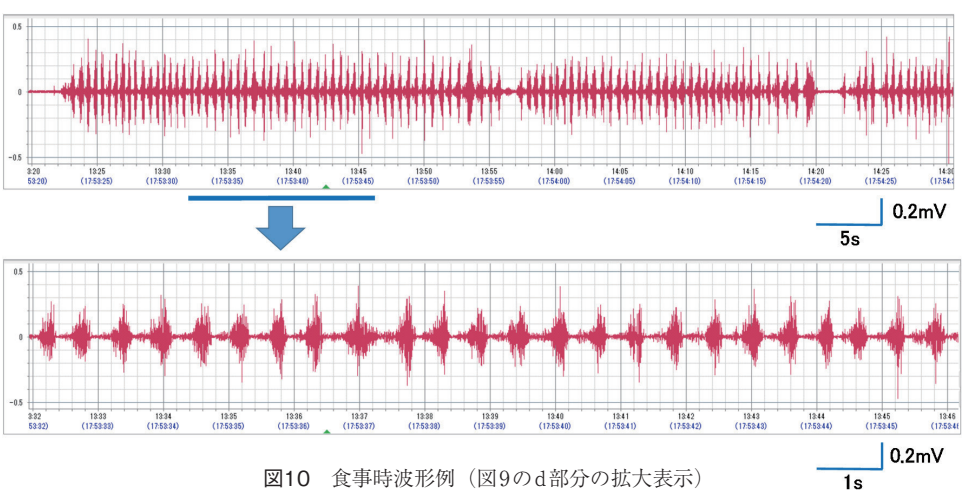

図10　食事時波形例（図9のd部分の拡大表示）

す部分が多く見られた(図9-13). エピソードの持続時間(バーストの連続時間）は，最長で252.2秒（バースト169回）であり，60秒以上持続したエピソードは20個で含まれたバースト数は46～169回であった.

覚醒時全体に多くの波形を認めたが，特に律動性が明確な区間があり，さらにその区間も頻度が高い律動性の区間とそれよりも頻度が低い区間が存在した．今回は，便宜的にそれぞれを「高頻度RMMA」,「低頻度RMMA」と呼ぶこととした．それらの高頻度RMMA区間と低頻度RMMA区間と食事区間の波形持続時間を比較したところ，覚醒時高頻度RMMA，低頻度RMMA，食事時の順にバースト持続時間は短くなり，３者の間に有意な差を認めた（クラスカル=ウォリス検定および多重比較［Scheffe法］, $P<0.01$）（図14）．また，同様に高頻度RMMA区間と低頻度RMMA区間と食事区間の波形ピーク値を比較したところ，覚醒時低頻度RMMA，食事時，高頻度RMMAの順にピーク値は大きくなり，3者の間に有意差を認めた（クラスカル=ウォリス検定および多重比較［Scheffe法］, $P<0.01$）（図15）.

考　　察

ブラキシズムは，歯ぎしり音だけでなく，歯の咬耗，歯冠や歯根の破折，補綴装置の破損や脱離，歯周病などの様々な歯科疾患のリスクファクターとされている[9-12]．本症例

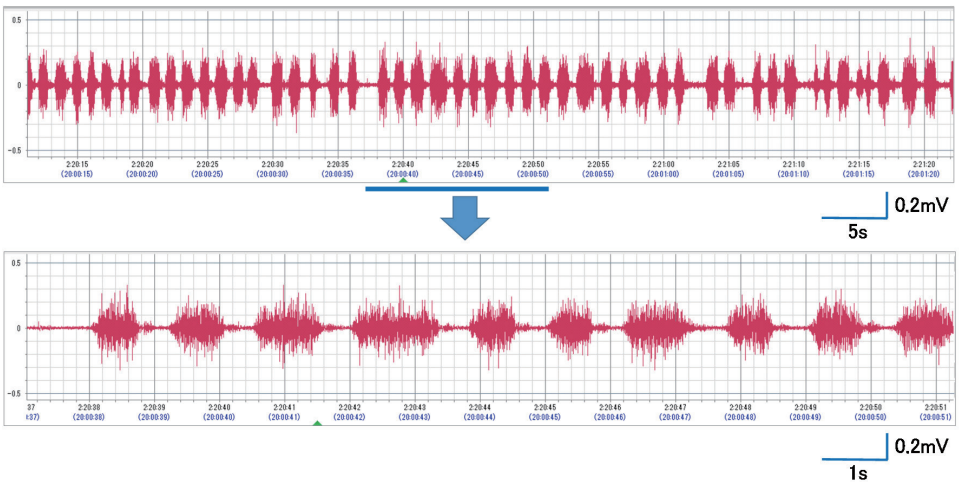

図11　覚醒時の高頻度律動性筋活動（RMMA）部の波形例（図9のe部分の拡大表示）

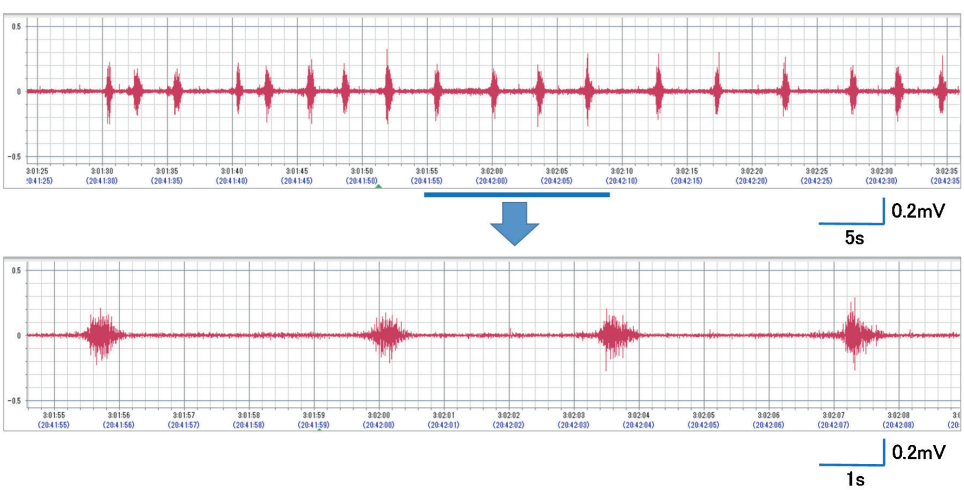

図12　覚醒時の低頻度律動性筋活動（RMMA）部の波形例（図9のf部分の拡大表示）

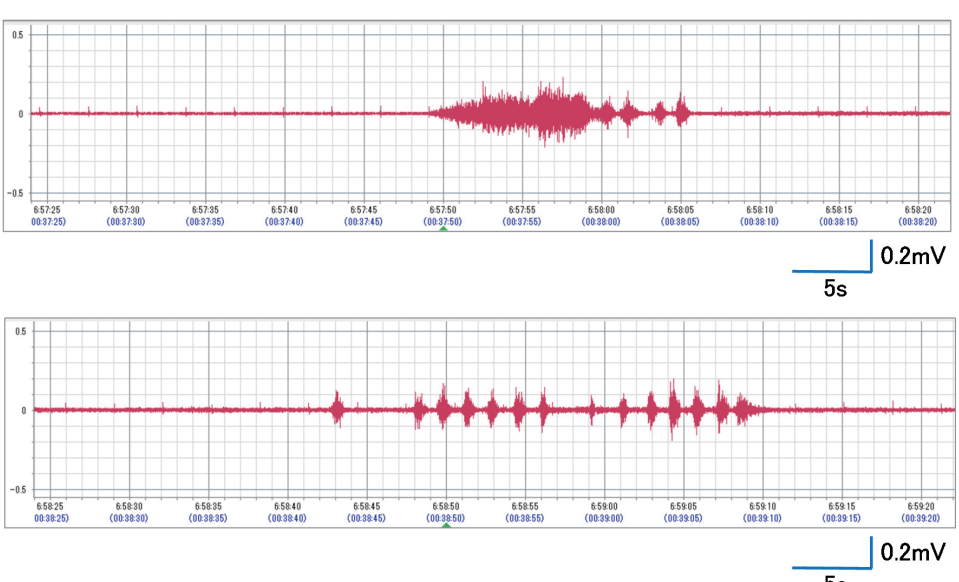

図13　睡眠時の波形例（上下とも図9のg部分の拡大表示）

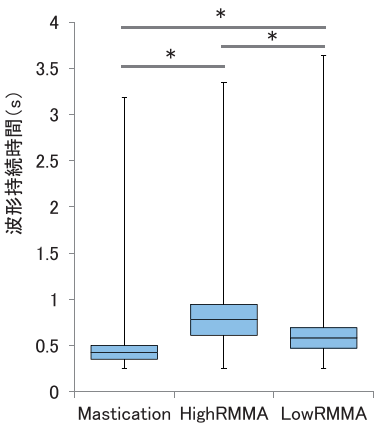

図14　食事時と覚醒時律動性筋活動（RMMA）の１波形当たりの波形持続時間の比較
グラフ内の細線は最大値，最小値を示す．
Mastication：食事時筋電図波形
HighRMMA：高頻度律動性筋活動部分の筋電図波形
LowRMMA：低頻度律動性筋活動部分の筋電図波形

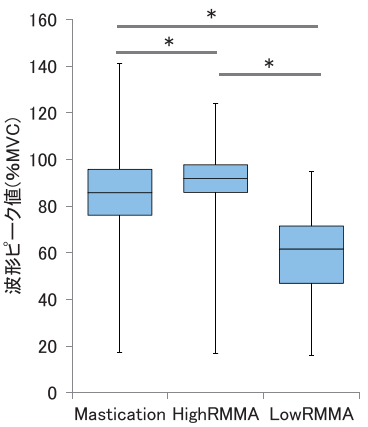

図15　食事時と覚醒時律動性筋活動（RMMA）の1波形当たりの波形ピーク値の比較
グラフ内の細線は最大値，最小値を示す．
Mastication：食事時筋電図波形
HighRMMA：高頻度律動性筋活動部分の筋電図波形
LowRMMA：低頻度律動性筋活動部分の筋電図波形

においても，顎関節症の非復位性顎関節円板障害や咀嚼筋痛障害，歯の動揺，支台築造の破損を認め，その発現や継続へのブラキシズムの関与が疑われた．しかし，これらの障害には，ブラキシズム以外に起因することもあり得る．SBの臨床診断は歯ぎしり音，歯の咬耗，顎関節症症状が根拠として用いられているが，これらの所見に基づいた場合の正診率は高くはないことが示されている[13,14]．そのため，客観的，かつ定量的な検査を用いた診断に基づく治療方針の立案が望まれている．

そこで，本症例で睡眠時のアプライアンスの適用を検討するにあたって，事前に睡眠時の筋電図検査を行うこととした．また，ブラキシズムはSBだけでなくABもあるとされている[15,16]ため，就寝前，覚醒後の時間帯も連続して測定した．これまで，SBとABは併発する場合が多いのではないかと考えられていた．しかし，被験者内の日間変動は両者が連動することはあり得るものの[17]，最新の研究では，両者の発現数には相関は認められず，SBのみの患者，ABのみの患者，両者併発の患者など，患者毎に特性があることが報告されている[7,18]．また，睡眠時筋活動は非常に少ない正常範囲にもかかわらず，日中の筋活動数が異常に多い症例の症例報告もみられる[19,20]．

本症例においても，睡眠時の筋活動は少なく，エピソード数3.7回/hと睡眠時ブラキサーの基準値[8]を下回っていた．一方，覚醒時は頻回の筋活動を認め，エピソード数，波形数ともに多く，特に波形数は895.1回/hと顕著な値を示した．最近の報告のように，SBの発現とABの発現は，独立しており，必ずしも併発するものではないことが，本症例からも示唆された．

SBとABの筋電図波形の特徴について，過去においては，SBは持続時間の短いphasic波形が主体であることが分かっている[4,6,21]．それに対し，ABについては，前述のように咬みしめ（クレンチング）が主体であり，筋電図波形も持続時間が長いtonic波形が主体と推測されていた．しかし，SBとABの波形持続時間を比較した最近の論文[14]では，SBよりABの方が持続時間が短い傾向があったこと，何れの場合もtonicバーストに比べphasicバーストの割合が有意に高かったことが示されている．しかし，その論文では波形発現のリズムの差異についての言及はされていない．

SBにおいては，RMMAが典型とされ，特に歯をこすり合わせるグラインディングタイプの典型例ではphasic波形がリズミカルに連なる波形が特徴的である[6]．本症例においては，覚醒時においてphasic波形がリズミカルに連なるRMMA様の活動が認められた．しかも，その連続時間は長く，最長でバースト169回が252.2秒間も連続するものであった．本症例では，睡眠時，覚醒時とも歯ぎしり音の自覚はなく，そのような歯ぎしり様の顎の動きを食事以外に行っている自覚はないことから考えると覚醒時の連続筋活動は，グラインディングタイプではなくクレンチングタイプの可能性は高い．ただし，tonicの分類に入るほど長くはない短いクレンチングの可能性が考えられた．本症例の安静時の顎位の診察を行ったところ，安静時に歯は接触しているか，安静空隙ができても0.5㎜以下であった．下顎運動を同時測定していないのであくまで推測の域をでないが，咬頭嵌合位付近での顎位の変動の少ない短いクレンチングを頻回に行っていることが推測された．

測定時のビデオ撮影は行っていないため，筋電図測定中にどのような行動をとっていたかは自己申告に基づいて判断するしかない．覚醒時の波形群を時間軸の縮小画面で見ると咀嚼時の波形に類似して見える．そのため，申告時間以外に咀嚼していたことを疑った．時間軸を拡大した画面

で確認すると，申告していた食事時間帯は典型的な咀嚼時の波形像を示しており，波形の持続時間や波形間隔，周期などは過去の咀嚼時筋電図に関する報告[22-24]と近似していた．また，一般的な食事時にみられる，咀嚼の進行や咀嚼側，咀嚼対象の食物の違いに起因すると思われる振幅のばらつきが認められた．それに対し，覚醒時の波形は，短い波形がリズミカルに連続してはいるものの，咀嚼よりは有意に1波形当たりの持続時間が長く，また連続した波形群内での振幅の変動は比較的少なかった．これらの特徴の違いから，食事は患者の申告通りの時間帯に行われ，それ以外の時間帯の連続のRMMA様筋活動は，咀嚼時のものではないと考えられた．

覚醒時筋活動には発語時の活動の混入はあり得る．しかし，一般的に発語時の筋電図波形は小さく，断続的であり，本症例の覚醒時の波形はそれとは異なるものであった．また，本症例の場合，筋活動時間帯には，一人で読書やパズルなどをしており会話はなかった．

覚醒時の連続的な波形群の中でも特に高頻度に連続した波形部分と比較的低頻度の波形部分が見られ，高頻度群の方では振幅がやや大きく，各波形の持続時間も長かった（図14, 15）．そのような違いが存在したメカニズムとしては，これらの時間帯間での集中度，緊張度の違いなどが考えられたが，これらの違いの原因と考えられるような行動の違いは今回特定できなかった．過去のABの筋電図検査の必要測定時間に関する研究[25]では，測定時間2.5-3時間以上であれば，長時間の測定と同様の波形発現数を示すことが報告されていた．ブラキサーかどうかの判定は2.5-3時間以上の部分的測定で十分と考えられるが，本症例の経験から，覚醒時の活動内容の違いが波形の大きさ，持続時間に影響する可能性が示唆されたため，波形の大きさや頻度などのさらに細かい評価のためには日中覚醒時の活動状況に応じた分析が必要かもしれない．

ブラキシズムには二次性ブラキシズムの分類があり，神経・筋疾患など他の疾患や服用薬剤の副作用などによる歯ぎしり様運動があるとされる．ジスキネジアやジストニアなどの不随意運動に由来する筋活動もそれに含まれる．そのため，ブラキシズムの診断評価にあたっては常に二次性ブラキシズムの可能性を視野に入れて進める必要がある[26]．本症例の場合，ブラキシズム様運動を併発するとされる疾患の既往歴や誘発する薬剤の服用はなく，外来での診療中にそのような明らかな顎の動きはないため，二次性ブラキシズムの可能性は低いと考えている．

本症例の咬合状態は，咬合支持分類では，Eichnerアイヒナーの B4であり，義歯非装着時には前歯部への負担が集中する．当初，夜間睡眠時のSBを想定して，睡眠時の義歯使用を開始して対応可能と考えた．その後も，前歯部の動揺が完全には治まらないため，上顎前歯部を含めた床付きアプライアンスの睡眠時使用により，前歯部への負荷をより軽減することを考えた．結果的に，睡眠中の筋活動は非常に少ないことが明らかになったため，夜間のアプライアンスは必須とはいえず，むしろ覚醒時への対応が重要であることが示唆された．咬筋の伸展のための開口練習の指導に加え，日中の歯の接触や咬みしめに関する注意は当初から指導しているが，それが十分に達成されていないことが筋電図検査から分った．そのため，今後はさらなる注意喚起と日中のリラックスの指導を行う予定である．また，歯の接触への注意惹起を促進する効果の期待と上顎前歯部保護の目的から日中のアプライアンスの適用も考えられ，今後検討予定である．

結　　語

本症例の日常生活無拘束下での咬筋筋電図検査の経験から，夜間睡眠時は正常範囲でも，日中覚醒時に著しい咀嚼筋筋活動を示す患者が存在すること，また，日中覚醒時でも睡眠時ブラキシズムの典型的筋活動パターンであるRMMA様の長時間連続の筋活動を呈することがあり得ることが分かった．

参　考　文　献

1）Yamaguchi T, Mikami S, Saito M, Okada K, Gotouda A: A newly developed ultraminiature wearable electromyogram system useful for analyses of masseteric activity during the whole day. J Prosthodont Res 62: 110–115, 2018.

2）Yamaguchi T, Mikami S, Maeda M, Saito T, Nakajima T, Yachida W, Gotouda A: Portable and wearable electromyographic devices for the assessment of sleep bruxism and awake bruxism: A literature review. Cranio Sep 1: 1-9, 2020.

3）山口泰彦，三上紗季，前田正名，斎藤未來，後藤田章人：睡眠時ブラキシズムに対する睡眠時筋電図検査の保険収載と歯科医療革命. 日補綴会誌13：28-33, 2021.

4）Lavigne GJ, Rompré PH, Montplaisir JY: Sleep bruxism: validity of clinical research diagnostic criteria in a controlled polysomnographic study. J Dent Res 75: 546-552, 1996.

5）American Academy of Sleep Medicine: International classification of sleep disorders. 3rd ed. Darien, IL: American Academy of Sleep Medicine, 2014.

6）Lavigne GJ, Rompré PH, Poirier G, Huard H, Kato T, and Montplaisir JY: Rhythmic Masticatory Muscle Activity during Sleep in Humans. J. Dent Res 80: 443-448, 2001.

7）Mikami S, Yamaguchi T, Takahashi M, Kudo A,

Saito M, Nakajima T, Maeda M, Saito T, Sakuma T, Takahashi T, Ishimaru T, Gotouda A: Examination of relationship between masseter muscle activity during sleep and wakefulness measured by using a wearable electromyographic device. J Prosthodont Res, 2023 in press.

8) Maeda M, Yamaguchi T, Mikami S, Yachida W, Saito T, Sakuma T, Nakamura H, Saito M, Mizuno M, Yamada K, Satoh K: Validity of single-channel masseteric electromyography by using an ultraminiature wearable electromyographic device for diagnosis of sleep bruxism. J Prosthodont Res 64: 90-97, 2020.

9) Bader G, Lavigne G: sleep bruxism; an overview of an oromandibular sleep movement disorder. Sleep Med Rev 4: 27-43, 2000.

10) Kawakami S, Kumazaki Y, Manda Y, Oki K, Minagi S: Specific diurnal EMG activity pattern observed in occlusal collapse patients: relationship between diurnal bruxism and tooth loss progression. PLoS One 10;9(7): e101882, 2014.

11) Carra MC, Huynh N, Fleury B, Lavigne G: Overview on Sleep Bruxism for Sleep Medicine Clinicians. Sleep Med Clin 10: 375-384, 2015.

12) Weestselar P, Vermaire EJH, Lobbezoo F, Schuller AA: The prevalence of awake bruxism and sleep bruxism in the Dutch adolescent population. J. Oral Rehabil 48: 143-149, 2021.

13) Stuginski-Barbosa J, Porporatti AL, Costa YM, Svensson P Conti PCR: Agreement of the International Classification of Sleep Disorders Criteria with polysomnography for sleep bruxism diagnosis: A preliminary study. J Prosthet Dent 117: 61-66, 2017.

14) Mikami S, Yamaguchi T, Saito M, Nakajima T, Maeda M, Gotouda A: Validity of clinical diagnostic criteria for sleep bruxism by comparison with a reference standard using masseteric electromyogram obtained with an ultraminiature electromyographic device. Sleep Biol Rhythms 20: 297-308, 2022.

15) Lobbezoo F, Ahlberg J, Glaros AG, Kato T, Koyano K, Lavigne GJ, De Leeuw R, Manfredini D, Svensson P, Winocur E: Bruxism defined and graded: An international consensus. J Oral Rehabil 40: 2-4, 2013.

16) Lobbezoo F, Ahlberg J, Raphael KG, Wetselaar P, Glaros AG, Kato T, Santiago V, Winocur E, De Laat A, De Leeuw R, Koyano K, Lavigne GJ, de Leeuw, Svensson P, Manfredini D: International consensus on the assessment of bruxism: Report of a work in progress. J Oral Rehabil 45: 837-844, 2018.

17) Sato M, Iizuka T, Watanabe A, Iwase N, Otsuka H, Terada N, Fujisawa M: Electromyogram biofeedback training for daytime clenching and its effect on sleep bruxism. J Oral Rehabil 42: 83-89, 2015.

18) Chattrattrai T, Janal MN, Lobbezoo F, Raphael KG: The association between sleep bruxism and awake bruxism: Polysomnographic and electromyographic recordings in women with and without myofascial pain. J Oral Rehabil Apr 18, 2023.

19) Mizuno M, Yamaguchi T, Saito M, Ishimaru T, Mikami S: A case with awake bruxism of extremely high frequency despite normal range of electromyographic activities during sleep. The Journal of the Japanese Academy of Occulusion and Health 28(2): 22～30, 2022.

20) 中島利徳，山口泰彦：夜間睡眠時ではなく日中覚醒時に高頻度のブラキシズムが検出された症例．顎機能誌 30(1)，2023 in press.

21) Rompré PH, Daigle-Landry D, Guitard F, Montplaisir JY, Lavigne GJ: Identification of a sleep bruxism subgroup with a higher risk of pain. J Dent Res 86: 837-842, 2007.

22) 松田慎平，山口泰彦，三上紗季，岡田和樹，後藤田章人，渡辺一彦：自宅睡眠時における律動性咀嚼筋活動のバースト持続時間と最大活動量の分布様式．顎機能誌 17：29-37, 2010.

23) 渡辺一彦，山口泰彦，後藤田章人，岡田和樹，三上紗季，菱川龍樹：超小型ウェアラブル筋電図測定システムを用いた無拘束終日咬筋筋活動解析．顎機能 19：125-136, 2013.

24) Matsuda S, Yamaguchi T, Mikami S, Okada K, Gotouda A: Rhythm and amplitude of Rhythmic Masticatory Muscle Activity during sleep in bruxers-Comparison with gum chewing. CRANIO 34(4): 234-241, 2016.

25) Saito T, Yamaguchi T, Mikami S, Saito M, Nakajima T, Yachida W, Maeda M, Sakuma T, Nakamura H: Minimum measurement time of masseteric electromyogram required for assessment of awake bruxism during the daytime. Cranio 40: 144-151, 2022.

26) 山口泰彦：日常臨床で役立つ睡眠時ブラキシズムの診断・治療・管理．日本歯科医師会雑誌 75(12)：926-935, 2023

Hokkaido J. Dent. Sci., 44 : 87−95, 2023.

CASE REPORT

A case of awake bruxism with long-lasting rhythmic masticatory muscle activity

Kyoko Yamada[1] and Taihiko Yamaguchi[2]

ABSTRACT :

Purpose: Rhythmic masticatory muscle activity (RMMA), a series of phasic bursts with short duration , is an electromyographic (EMG) characteristic of grinding-type sleep bruxism (SB). There have been no reports of long-lasting RMMA regarding awake bruxism (AB), like SB. In this article, we present an AB case with a long-lasting RMMA.

Case: This paper reports a case of a woman in her 60s with previously treated temporomandibular disorder (TMD) on the left side (anterior displacement of the temporomandibular joint [TMJ] disc without reduction) who visited our clinic for her relocation and underwent full mouth reconstruction. At a routine follow-up 7 years after the first visit, the anterior maxillary teeth were increasingly mobile, and the fiber post-core of the right maxillary canine tooth, an abutment of a fixed bridge, was found fractured. Subsequently, a maxillary fixed bridge and upper and lower partial dentures were remade. She was instructed to wear the dentures to maintain the occlusal support of the molars during sleep, besides during the daytime. However, even after following the instruction, the mobility of the anterior maxillary teeth persisted. Since SB was suspected 9 years after her first visit, we planned the night-time use of an oral appliance with a denture-type structure in the missing tooth area. A masseteric EMG was recorded to diagnose the SB presence precisely before applying the oral appliance. Since the possibility of AB was also considered, EMG during daytime wakefulness before going to bed and getting up was also measured besides during sleep.

Results: The number of episodes, i.e., groups of EMG waveforms during sleep, was 3.7/h, which was small and within the normal range. Conversely, the number of episodes during wakefulness was 54.1/h, which was exceptionally high, and most of the waveforms were typical RMMA.

Conclusion: Based on the clinical experience of this patient, some patients can show a significantly large amount of masticatory muscle activity during the daytime even though masticatory muscle activity is within the normal range during sleep. In addition, it was indicated that long-lasting RMMA can occur in AB during the day.

Key Words : awake bruxism, rhythmic masticatory muscle activity, sleep bruxism, wearable electromyographic device

[1] Department of Crown and Bridge Prosthodontics, Hokkaido University Hospital, Kita 14, Nishi 5, Kita-ku, Sapporo, 060-8648, Japan.

[2] Department of Crown and Bridge Prosthodontics, Faculty of Dental Medicine, Hokkaido University (Chief: Prof. Taihiko Yamaguchi), Kita 13, Nishi 7, Kita-ku, Sapporo, 060-8586, Japan.