HOKKAIDO UNIVERSITY

| | |
|---|---|
| Title | 頚椎症由来と考えられた三叉神経障害の１例 |
| Author(s) | 佐藤, 栄作; 榊原, 典幸; 水野, 貴行; 加藤, 卓己; 平郡, 唯衣; 鈴鹿, 正顕; 箕輪, 和行 |
| Citation | 北海道歯学雑誌, 44, 101-106 |
| Issue Date | 2023-09-15 |
| Doc URL | http://hdl.handle.net/2115/90522 |
| Type | article |
| File Information | 44_15.pdf |

Instructions for use

Hokkaido University Collection of Scholarly and Academic Papers : HUSCAP

北海道歯誌　44：101－106，2023.

**症例報告**

# 頚椎症由来と考えられた三叉神経障害の１例

佐藤　栄作[1)]　榊原　典幸[1)]　水野　貴行[1)]　加藤　卓己[1)]　平郡　唯衣[1)]
鈴鹿　正顕[2)]　箕輪　和行[3)]

**抄　録**：頚椎症は頚肩部や四肢に痺れなどの症状を生じることが一般的であり，顎顔面領域に症状を呈することは稀である．今回我々は，頚椎症由来と思われた両側三叉神経障害の１例を経験したので，若干の文献的考察を加えてその概要を報告する．

患者は68歳女性で，オトガイ部皮膚の痺れを主訴に当科を受診，両側オトガイ神経支配領域の皮膚に安静時のビリビリとした異常感覚を認めた．当科受診の１か月前より特に誘引なく主訴を自覚しており，１日数回の頻度で症状が出現していた．既往歴は左側腎癌術後，右側乳癌術後，骨粗鬆症でビスホスホネート製剤注射中，慢性腎不全で血液透析中であった．

腎癌，乳癌の転移性腫瘍，造血器悪性腫瘍，薬剤関連顎骨壊死，脳病変などを疑い精査を行ったが，いずれも原因の特定には至らず，MRIの撮像範囲内に偶然C4/5椎間関節の変性変化（変形した椎間板や肥厚した靭帯による脊髄の圧迫所見）を認め，整形外科にコンサルトしたところ，頚椎症の診断となった．趣味である麻雀，オセロなどによる頚部前屈姿勢の時間が長かったため，姿勢の指導で保存的に経過観察したところ，両側オトガイ神経支配領域の異常感覚は消失した．症状改善後１年６か月を経過した現在まで再燃を認めていない．

顎顔面領域の感覚障害を認めた場合，まれではあるが，頚椎症の可能性も考慮する必要があると考えられた．

**キーワード**：頚椎症，三叉神経障害，オトガイ部異常感覚

## 緒　　言

三叉神経障害の原因疾患は多岐に渡り，診断に苦慮することも少なくない．原因疾患の一つとして頚椎症があるが，痺れなどの症状を頚肩部や四肢に生じることが一般的であり，顎顔面領域にも症状を生じ得ることは，あまり知られていない．

今回我々は，頚椎症由来と思われた両側三叉神経障害の１例を経験したので，その概要について若干の文献的考察を加え報告する．

## 症　　例

患　者：68歳，女性．

初　診：202X年７月．

主　訴：下顎がビリビリする．

現病歴：１か月前より特に誘引なく主訴を自覚しており，その間自然軽快することなく，自意にて当科受診となる．

既往歴：左側腎癌術後（50歳時に手術），右側乳癌術後（47歳時に手術），骨粗鬆症でビスホスホネート製剤（イバンドロン酸ナトリウム水和物，１年５か月間）注射中，慢性腎不全で血液透析中．

現　症：

全身所見；身長158.0cm，体重64.4kg，BMI 25.8で体格は中等度．四肢に痺れや痛みなどの症状なし．

口腔外所見；両側下唇からオトガイ部皮膚に安静時のビリビリとした異常感覚を認め（図1），1日に数回の頻度で生じ，数分で消失するとのことであった．診察時に症状を誘発することはできなかった．

口腔内所見；口腔内には異常感覚なし．左側下顎第一小臼歯の冠脱離を認めたが，炎症所見は認めなかった．その他，薬剤関連顎骨壊死を疑う骨露出などの異常所見も認めなかった．

画像所見：

パノラマX線写真；下顎骨に症状に合致する異常所見な

[1)] 社会医療法人母恋　日鋼記念病院 歯科口腔外科
[2)] 社会医療法人母恋　日鋼記念病院 放射線科
[3)] 北海道大学大学院歯学研究院　口腔病態学分野　歯科放射線学教室

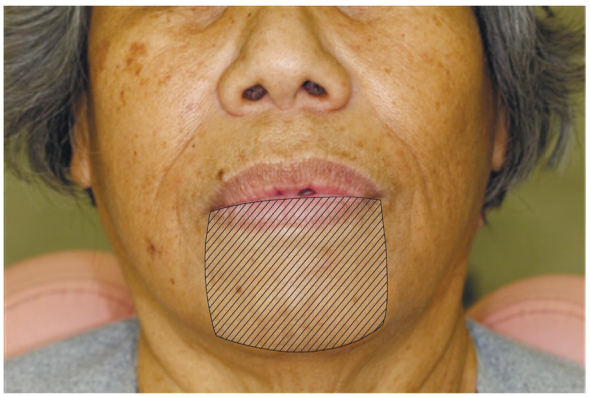

図１　図示した両側オトガイ神経支配領域に異常感覚を認めた.

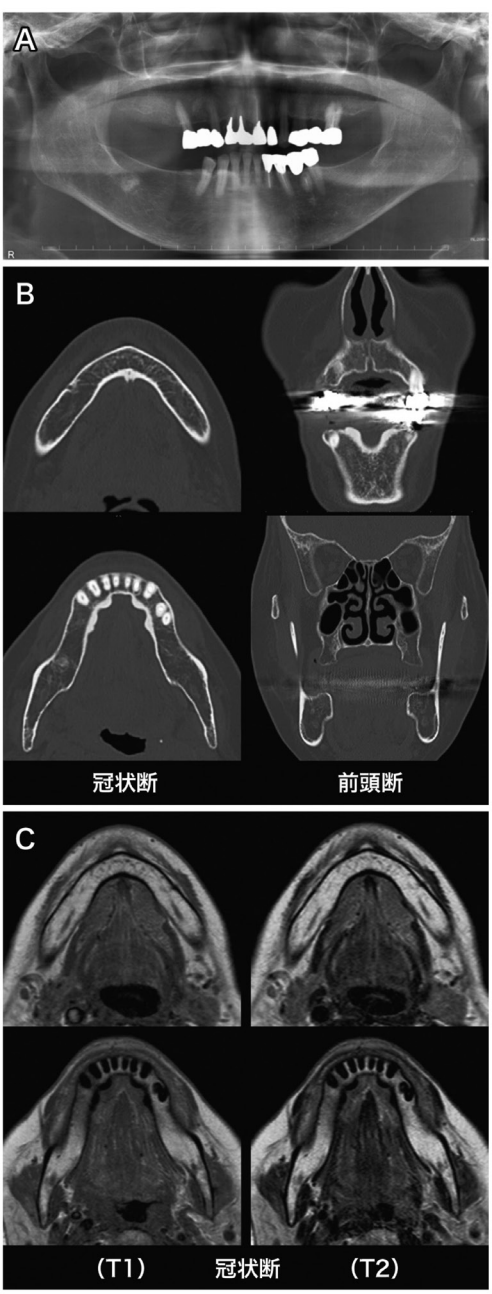


図２ A, B, C　下顎骨やその周囲に異常所見なし.

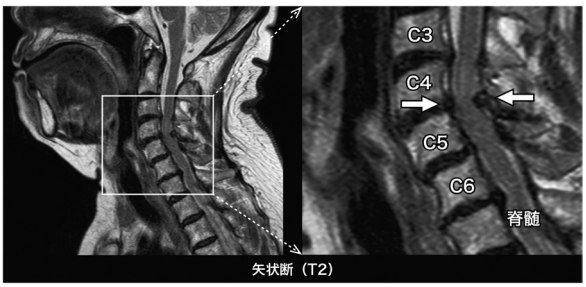


図３　C４/５椎間関節（矢印）に変性変化を認めた.

し.（図2A）

CT画像；下顎骨の骨破壊像等，腫瘍性病変を疑う所見なし．また，骨硬化像や腐骨形成等，骨髄炎の所見も認めなかった.（図2B）

MRI画像;CTと同様に下顎骨やその周囲に異常所見なし.頭蓋内にも，脳腫瘍や血管，神経の走行異常等，異常所見は認めなかった.（図2C）

撮像範囲内で，偶発的にC4/5椎間関節の変性変化を認めた.（図3）

臨床診断：頚椎症による両側三叉神経障害の疑い.

処置及び経過：上記臨床診断の精査・加療目的に当院整形外科にコンサルトを行った．整形外科的にもC4の不安定性があり頚椎症の可能性を考慮され，まずは保存的加療の方針となった．患者は趣味であるオセロや麻雀，スマホゲームなどのため頚部前屈姿勢が長いことが判明し，姿勢の改善が指導された．指導内容は，上記オセロなどの際に，頚部を前屈させない，背筋を伸ばすよう心がけるといった単純なもので，特別な装具などは用いなかった．姿勢の改善から１か月後，両側オトガイ神経支配領域の異常感覚は１日数回から週に１回程度の頻度に減少し，そのさらに２か月後には完全に消失した．１年６か月経過した現在まで，症状の再燃は認めていない.

## 考　　察

日常臨床でよく遭遇する三叉神経障害は，智歯抜歯による下歯槽神経麻痺に代表されるような単一末梢神経障害であり，その場合は原因も明確であることが多く診断は容易である．しかしながら，三叉神経障害の鑑別診断は多岐に渡り（表1）[1]，しばしば診断に苦慮することがある.

自験例のように，下唇やオトガイ部に痺れを呈する代表的な疾患として Numb chin syndrome（以下NCS）がある．NCSは1962年にCalverlyらが下顎への転移性腫瘍によって下唇に痺れを生じた５例を報告[2]したことで，今日では特に悪性腫瘍の初発症状として重要視されている．Galan Gilらの悪性腫瘍によってオトガイ神経障害をきたした136例

表１　三叉神経障害を生じる疾患の鑑別診断

| | |
|---|---|
| 外因性 | 外傷，手術，歯科処置（特に智歯抜歯） |
| 炎症・自己免疫性 | サルコイドーシス，多発性硬化症 |
| 血管性 | 橋延髄の梗塞・出血，血管奇形など |
| 腫瘍性 | 頭蓋内または頭蓋外での圧迫（髄膜腫など）<br>神経に沿った進展（腺様嚢胞癌など）<br>転移性腫瘍，髄膜癌腫症 |
| 感染性 | ウイルス，真菌，ハンセン病など |
| 変　性 | Kennedy 病など |
| 中毒代謝性 | オキサリプラチン（抗癌剤），糖尿病など |
| 先天性 | 先天性三叉神経感覚消失症，頭蓋底奇形 |
| 特発性 | － |
| その他 | アミロイドーシス |

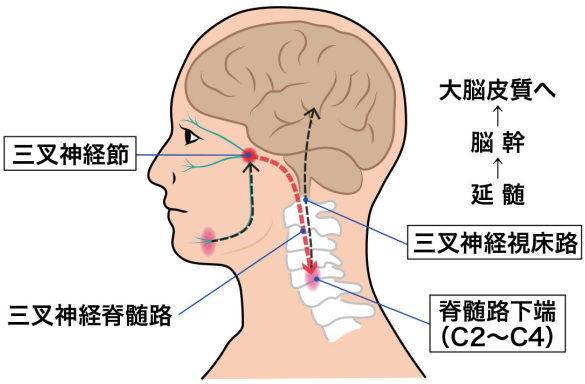


図５　三叉神経脊髄路のイメージ図

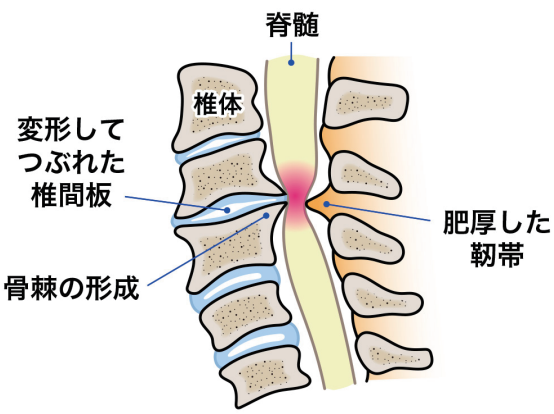


図４　頚椎症のイメージ図

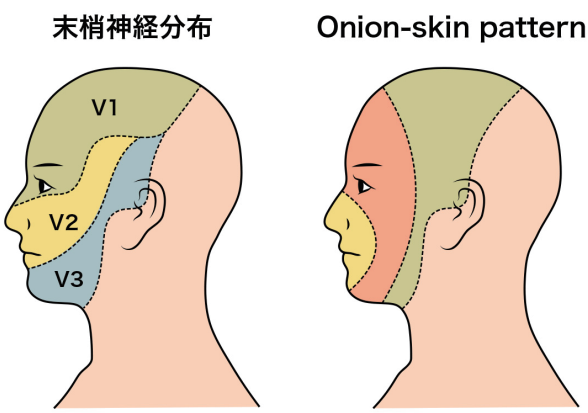


図６　三叉神経の末梢神経分布と，onion skin patternの違い

の報告によると，原因疾患として頻度が高いのは乳癌40.4%，非Hodgkinリンパ腫20.5%，前立腺癌6.6%，白血病5.1%とされている[3]．自験例では乳癌，腎癌の既往歴から転移性腫瘍によるNCSを考慮し，またビスホスホネート製剤の使用歴から薬剤関連顎骨壊死をまず疑った．加えて脳腫瘍や血管，神経の走行異常などといった頭蓋内の精査も含めCTやMRIを撮像したが，いずれも該当せず診断には至らなかった．その際のMRIにて偶発的に頚椎症の所見を認めたことが，今回の診断に至るきっかけとなった．また自験例の特徴として，症状が両側性であった点が挙げられる．NCSにおける両側性の症例は約10%といわれ[4]，三叉神経痛においては，両側性の症例は3～6%で原因疾患は多発性硬化症が多いといわれている[5]．このように三叉神経障害が両側へ生じる頻度は少ない．自験例では既往歴に着眼し，上述の通り転移性腫瘍や骨髄炎を念頭に精査を進めたが，いずれも両側性に症状を生じる可能性は低く，症状が両側性であった時点で，頚椎症を鑑別診断に挙げることができなかったことは反省点である．頚椎症の症状としては痺れなどを頚肩部や四肢に生じることが一般的であり，両側性に生じることも多い．

頚椎症は頚椎の加齢性変化（後方骨棘，椎間板狭小と後方膨隆，図４）による脊髄圧迫（＝静的圧迫因子）に，頚椎の前後屈不安定性や軽微な外傷（＝動的圧迫因子）が加わることで脊髄麻痺を発症する疾患の総称である．自験例では，MRI画像所見で認めた頚椎の変性が静的圧迫因子に該当し，これに対し動的圧迫因子であるオセロや麻雀等による頚椎の不安定性が加わることで頚椎症の発症に至ったものと考えられる．また，加齢変化である頚椎の変性自体は改善しないが，姿勢の改善指導により動的圧迫因子が解除されたことで，症状が改善したものと思われる．

ここで，頚椎症により三叉神経障害をきたすメカニズムについて述べる（図５）．三叉神経は顔面の感覚を司り，三叉神経節から三叉神経脊髄路を経由し，大脳皮質へ情報を伝える．その過程において，三叉神経脊髄路は「一度脊髄まで下降してしてから再度上行する」という特徴的な走行を示し，その下端は諸説あるが一般的にC2からC4に位置するとされている．つまり，頚椎症に限らないが，頚部の疾患で三叉神経脊髄路が障害された場合，顎顔面領域にも症状を生じ得ることを知っておく必要がある．三叉神経脊髄路の走行についてさらに詳しく述べると，第1枝，第2枝，第3枝ともに，口や鼻を中心とした顔面の中央からのニューロンほど三叉神経脊髄路核の吻側に終わり，外側のニュ

**表2**　本邦における頚椎症による三叉神経障害の報告例

| 年齢<br>性別 | 症　状 | 頚椎の<br>障害部位 | 症状改善した<br>治療内容 | 報告者 |
|---|---|---|---|---|
| 68歳<br>女性 | ・両側下唇～オトガイ部皮膚の痺れ | C4-5 | 姿勢の改善指導 | 自験例 |
| 55歳<br>男性 | ・右側上下唇～オトガイ部皮膚の痺れ<br>・両手指の痺れ，屈曲困難 | C3-7 | 脊柱管拡大術 | 松井ら<br>(2004年 日本歯科麻酔学会雑誌) |
| 54歳<br>女性 | ・頸部～右肩の疼痛<br>・右鼻～眼周囲の疼痛 | C6-7 | 前方除圧固定術 | 谷口ら<br>(2008年 中部日本整形外科災害外科学会雑誌) |
| 60歳<br>男性 | ・左頸部～肩の疼痛<br>・左顔面の痺れ | C4-5 | 前方除圧固定術 | |
| 48歳<br>女性 | ・左顔面の疼痛，痺れ<br>・頭痛 | C5-6 | 前方除圧固定術 | 川堀ら<br>(2009年 Neurological Surgery) |

ーロンほど尾側に終わるため，三叉神経脊髄路核の特定の部位が障害された場合，症状の範囲が口や鼻を中心とした玉ねぎ様分布を示すことがある．これをonion skin patternと呼び，末梢性の障害様式とは区別される(図6)．後藤らによると，頚髄病変以外でonion skin patternを呈した報告はなく，onion skin patternという発症様式自体が頚髄病変の存在を強く示唆する可能性がある[6]．自験例ではonion skin patternを呈しておらず，三叉神経脊髄路核ではなく，そこに至る脊髄路の過程で障害が起こったものと推察される．

本邦における頚椎症による三叉神経障害の報告例を示す(表2)[7~9]．渉猟し得た限り過去に4例の報告があり，いずれも顔面症状以外に，手指の痺れや肩の疼痛など頚椎症特有の症状を認めていたが，自験例では顔面症状のみであった．後側靭帯硬化症では顔面にのみ異常感覚を生じた報告がある[6]．頚椎の障害部位に関しては，前述の通り脊髄路の下端は一般的にC2からC4に位置するが，より下位での障害を認めた症例もあり，神経学的解剖については依然解明されていない点も多い．また，過去の報告例では，いずれも脊柱管拡大術や前方徐圧固定術といった手術により症状改善を認めており，自験例のように保存的に症状改善した症例はなかった．頚椎症は自然経過で改善する場合がある点も重要である[10]．すなわち，顎顔面領域の痺れなどの症状が自然軽快し，原因不明や心理的要因で片付けられてきた症例の中に，頚椎症の症例が一定数存在する可能性があると思われる．さらに，頚椎症で障害され得る三叉神経は，体表の感覚のみならず，歯や舌，咀嚼筋なども支配するため，いわゆる歯痛や舌痛症，顎関節症の中にも頚椎症が潜んでいる可能性があり，実際，頚椎症性の歯痛に対し漢方が奏功した3症例の報告がある[11]．

頚椎症患者は高齢化率の上昇に伴い増加傾向であり，また若年者においても，いわゆるスマホ首やストレートネックといわれる頚椎疾患患者が増加しており[12]，臨床の現場で頚椎疾患患者に遭遇する頻度は今後増していくことが想定される．頚椎疾患による三叉神経障害は新しい疾患概念ではないものの歯科領域ではその認知度が低く，我々歯科医師も頚椎疾患に対する理解を深めるべきであると思われた．

## 結　　語

頚椎症によって三叉神経障害を生じたと考えられる1例を経験したので，文献的考察を加えて報告した．三叉神経領域の感覚障害を認めた場合，まれではあるが頚椎症の可能性も考慮する必要がある．また，頚椎疾患と歯科疾患には密接な関係があるため，我々歯科医師も頚椎疾患に対する知識を深めておくべきである．

本論文の要旨の一部は，第67回日本口腔外科学会総会・学術集会において発表した．

本論文に対して，開示すべき利益相反はない．

## 謝　　辞

本論文の執筆にあたりご協力頂いた，社会医療法人母恋日鋼記念病院 医学情報課 イラストレーター 竹中直美様，整形外科 主任科長 谷代恵太先生に厚く御礼申し上げます．

## 参　考　文　献

1) 千葉雅俊，高橋　哲：三叉神経障害を生じる病態の鑑別診断について．日口外誌，66(11)：12-24, 2020.
2) Calverley, J.R. and Mohnac, A.M.: Syndrome of the numb chin. Arch Intern Med, 112 : 819-821, 1963.
3) Gálan Gil S, Peñarrocha Diago M, Peñarrocha Diago M : Malignant mental nerve neuropathy. Med Oral Patol Oral Cir Bucal, 13 (10) : E616-21, 2008.
4) 山脇健盛：オトガイ部のしびれ・感覚鈍麻：Numb chin症候群. 成人病と生活習慣病, 44 (5)：437-441, 2014.
5) 長沼芳和：両側三叉神経痛16例の検討. 日本ペインクリニック学会誌, 22 (4)：521-524, 2015.
6) 後藤秀輔，岩﨑素之，川堀真人，新谷好正，馬渕正二：Onion-skin patternの異常感覚を呈した後縦靭帯硬化症の1例. No Shinkei Geka, 46 (9)：783-787, 2018
7) 松井宏，武藤祐一，瀬尾憲司：頚椎症性脊髄症術後に消失した三叉神経知覚障害の1症例. 日歯麻誌, 32 (4)：

524, 2004.
8） 谷口愼一郎，谷俊一，牛田享宏，池本竜則，川田倫子：頚椎前方徐圧固定術で症状改善をみた「顔面症状をともなう頚椎症性神経根症」の２症例. 中部整災誌，51：793-794，2008.
9） 川堀真人, 飛騨一利, 矢野俊介, 岩﨑喜信：前方固定術が著効した頚椎症による難治性顔面痛・頭痛（cervicogenic headache）の1例. No Shinkei Geka, 37（5）：491-495, 2009
10） 日本整形外科学会診療ガイドライン委員会：頚椎症性脊髄症診療ガイドライン2020, 南光堂, 東京, 2020.
11） 平田道彦：頚椎症に関連する歯痛の漢方治療．痛みと漢方, 23：60-64, 2013
12） 佐藤郁代, 涌井忠昭, 辻下聡馬, 齋藤英夫, 中村真理子：Ｚ世代を対象としたセルフハンドマッサージによる肩こりおよびストレスの変化. 形態・機能, 20（1）：10-18, 2021

Hokkaido J. Dent. Sci., 44 : 101−106, 2023.

CASE REPORT

# A case of trigeminal neuropathy thought to be caused by cervical spondylosis

Eisaku Sato[1)], Noriyuki Sakakibara[1)], Takayuki Mizuno[1)], Takumi Kato[1)]
Yui Hiragori[1)], Masaaki Suzuka[2)] and Kazuyuki Minowa[3)]

ABSTRACT : Cervical spondylosis generally causes symptoms such as numbness in the neck, shoulders and extremities, but rarely presents in the maxillofacial region.

We experienced a case of bilateral trigeminal neuropathy thought to be caused by cervical spondylosis. We report the outline of this case with some literature considerations.

The patient was a 68-year-old woman who visited our department with a chief complaint of numbness in the skin of the chin. Abnormal sensation at rest was observed in the skin of the area innervated by mental nerves on both sides. The patient had been aware of the chief complaint for one month without any particular trigger, and the symptoms appeared several times a day. Her medical history included surgery for left renal cancer, surgery for right breast cancer and was undergoing bisphosphonate injections for osteoporosis and hemodialysis for chronic renal failure.

We suspected metastatic tumor of renal and breast cancer, hematopoietic malignant tumor, medication-related osteonecrosis of the jaw and brain lesions. A detailed examination was performed but the cause could not be determined. A degenerative change in the C4/5 facet joint was incidentally observed within the imaging range of MRI and an orthopedic surgeon diagnosed cervical spondylosis. The patient spent a lot of time in a forward-bent neck posture due to her hobbies such as Mahjong and Othello. Dysesthesia in the bilateral mental innervation areas disappeared as a result of conservative follow-up with posture guidance. One year and 6 months after symptom improvement, no recurrence has been observed.

Although rare, cervical spondylosis should also be considered when sensory disturbance is observed in the maxillofacial region.

Key Words : cervical spondylosis, trigeminal neuropathy, abnormal sensation in the chin

[1)] Department of Dentistry and Oral Surgery, Nikko Memorial Hospital, Bokoi Social Medical Corporation, Hokkaido, Japan.
[2)] Department of Radiology, Nikko Memorial Hospital, Bokoi Social Medical Corporation, Hokkaido, Japan.
[3)] Dental Radiology, Faculty of Dental Medicine and Graduate School of Dental Medicine, Hokkaido University.