HOKKAIDO UNIVERSITY

Title	当初は舌痛症が疑われたが，長期経過の後にガンマナイフが奏功した高齢女性の典型的三叉神経痛の１例
Author(s)	松田, 捺美; 平良, 賢周; 新井, 絵理; 尾崎, 公哉; 山野, 茂; 渡邊, 裕; 山崎, 裕
Citation	北海道歯学雑誌, 44, 107-112
Issue Date	2023-09-15
Doc URL	http://hdl.handle.net/2115/90523
Type	article
File Information	44_16.pdf

Instructions for use

Hokkaido University Collection of Scholarly and Academic Papers : HUSCAP

北海道歯誌　44：107−112，2023.

症例報告

当初は舌痛症が疑われたが，長期経過の後にガンマナイフが奏功した高齢女性の典型的三叉神経痛の１例

松田　捺美[1)]　平良　賢周[2)]　新井　絵理[1)]　尾崎　公哉[1)]　山野　茂[3)]
渡邊　裕[1)]　山崎　裕[1)]

抄　録：我々は当初，舌痛症が疑われたが再燃を繰り返すうちに神経痛様の症状を呈するようになり，三叉神経痛と診断され，最終的にはガンマナイフが施行された症例を経験したので報告する．

患者は76歳女性で，初診時，舌の痛みは安静時の痛みで，左舌縁を触診するとかえって痛みは軽快した．舌痛に対してラフチジンが著効したが，再燃を繰り返した．7年後，会話の始めに，左下顎全体に走行する発作性の鈍痛が出現するようになった．前三叉神経痛（Pretrigeminal neuralgia）の可能性を考慮し，カルバマゼピンを100 mg/日から投与開始した．これにより一時は痛みが完全に消退したが，数か月後には再燃したため，三叉神経痛を疑い脳神経外科に対診した．同科のMR画像で左三叉神経起始部を動脈が圧迫する所見が認められ，臨床症状，カルバマゼピンの効果から，典型的三叉神経痛と診断された．痛みはカルバマゼピンで一時的には良好にコントロールされたが，4年後には400 mg/日の投与でもコントロール困難になった．87歳と高齢であったため，手術の適応はなくガンマナイフが施行された．その後約2年経過した現在，合併症はなくカルバマゼピン200 mgの服用下で痛みは良好にコントロールされている．

キーワード：前三叉神経痛，三叉神経痛，舌痛症，ガンマナイフ，高齢者

緒　　言

三叉神経痛では，カルバマゼピンが一時的に奏効しても徐々に効果が減弱する場合が多いとされる[1)]．その際，80代の高齢者では微小血管減圧術は適応にならず，代わってガンマナイフが施行される場合がある．我々は今回，当初は舌痛症が疑われ薬物療法にて一時軽快したが，その後再燃を繰り返すうちに神経痛様の症状を呈するようになったため，脳神経外科に対診し典型的三叉神経痛と診断された症例を経験した．痛みはカルバマゼピンで一時的には良好にコントロールされたが，4年後には400 mg/日の投与でもコントロール困難になった．87歳と高齢であったため，手術の適応はなくガンマナイフが施行され，その後合併症もなく，カルバマゼピン併用でコントロール良好となったのでその概要を報告する．

症　　例

患　者：76歳女性
主　訴：左舌縁のピリピリ
初　診：X年11月
既往歴：本態性高血圧症，高脂血症，無症候性脳梗塞，緑内障，尋常性白内障，両性発作性頭位変換眩暈症，メニエール病
常用薬：テルミサルタン，アムロジピンベシル酸塩，シンバスタチン，エゼチミブ，ジフェニドール塩酸塩，硝酸イソソルビド，フルボキサミン，イソソルビド
現病歴：X-1年11月，近医歯科で残存歯10本を全て抜去され，上下顎総義歯が装着された．8か月後，左下顎臼歯部歯肉の摂食時痛と左側舌縁のピリピリとした持続性の痛みを感じるようになった．義歯調整が繰り返されたが改善は認められなかったため，X年10月，下顎義歯が再製作された．これにより

1) 〒060-8586　札幌市北区北13条西７丁目
北海道大学大学院歯学研究院　口腔健康科学分野　高齢者歯科学教室（山崎　裕　教授）
2) 〒903-0215 沖縄県西原町宇上原207番地
琉球大学大学院医学研究科　衛生学・公衆衛生学講座
3) 〒060-8586　札幌市北区北13条西７丁目
北海道大学大学院歯学研究院　口腔病態学分野　歯科放射線学教室（箕輪　和行　教授）

（A）

（B）

図１　当科初診時の口腔内写真
(A) 舌背　　(B) 下顎顎堤
軽度の口腔乾燥を認める以外，舌や他の口腔粘膜に明らかな異常所見は認めなかった．

図２　当科初診時のパノラマX線写真
左下顎のオトガイ孔が歯槽頂付近に認められた．

歯肉の痛みは軽快したが，舌の痛みは残存したため，同年11月に同科からの紹介にて当科を受診した．

現　症：

全身所見：独歩可能で，体格中等度，認知機能は正常であった．

口腔外所見：顔貌左右対称．三叉神経支配領域の顔面皮膚の知覚に左右差なし．その他，特記事項なし．

口腔内所見：軽度の口腔乾燥を認める以外，舌や他の口腔粘膜に明らかな異常所見は認めなかった．舌の痛みは安静時の痛みで，左舌縁を触診するとかえって痛みは軽快した．また上下顎総義歯の適合状態は良好で，咬合にも明らかな異常は認めなかった（図１）．

画像所見：パノラマX線写真にて左下顎のオトガイ孔が歯槽頂付近に認められた．その他特記事項はなかった（図２）．

検査所見：カンジダ培養検査（-）

臨床診断：舌痛症の疑い

処置及び経過（図３）：X年12月，舌痛に対しラフチジン20 mg/日の投与を開始した．すぐに効果を認め，痛みは消退したため２か月後，投与を中止した．

X＋２年１月，舌痛が再度気になりだしたため，休薬していたラフチジンを再開，口腔乾燥も訴えたため麦門冬湯を併用し，どちらの症状も軽快した．

X＋４年３月，舌痛は自覚しないものの，口腔乾燥感は強まり，以後，症状が強い時には麦門冬湯を数か月間服用した．また，前年から罹患した喘息に対するステロイド吸入の影響で，偽膜性のカンジダ症に繰り返し罹患し，その都度ミコナゾールゲルが使用された．X+5年12月，舌痛が再燃したため，ラフチジンを再開した．また左耳前部を軽く触れると一瞬のピリッとした痛みを自覚するようになった．日常生活には支障ないことから，神経痛の適応のある桂枝加朮附湯を併用した．X+6年6月，左耳前部への放散痛が食事や会話時の始めに起きるようになった．しかし，強い痛みではないことから，カルバマゼピンではなく漢方の継続を希望され，経過をみていると症状は軽快した．X+7年10月，痛みの程度は電撃痛ではなく鈍痛であったが，会話の始めに左下顎全体に走行する発作性の痛みが舌痛に加え出現するようになった．食事，洗顔，歯磨き等では誘発されなかった．今までの経過から前三叉神経痛（Pretrigeminal neuralgia[2-4]）の可能性を考慮し，カルバマゼピンを100 mg/日から投与開始した．これにより一時は痛みが完全に消退したが，数か月後には発作性の痛みが鋭痛として再燃したため，三叉神経痛を疑い脳神経外科に対診した．同科で撮影されたMR画像にて，左前下小脳動脈が左三叉神経起始部（Root Entry Zone ; REZ）を圧迫する所見が認められ（図4, 5），食事を契機に誘発される発作性の鋭痛などの臨床症状，カルバマゼピンの効果，他の頭蓋内病変は認められなかったことから典型的三叉神経痛と診断された．同科で引き続きカルバマゼピンによる薬物療法が行われた．一時軽快し，半年間カルバマゼピンを服用しないでも痛みが発生しない期間もあったが，その後再燃しカルバマゼピンは徐々に増量され，400 mg/日に達した．しかし，痛みへの効果がなく，嘔気，ふらつきなどの副作用も出現したため薬物治療は断念された．87歳と高齢で担当医より外科的治療の適応とはならないと判断され，３日間の入院下にガンマナイフが施行された．左錐体骨三叉神経切痕（RGR）近傍部をターゲットに，

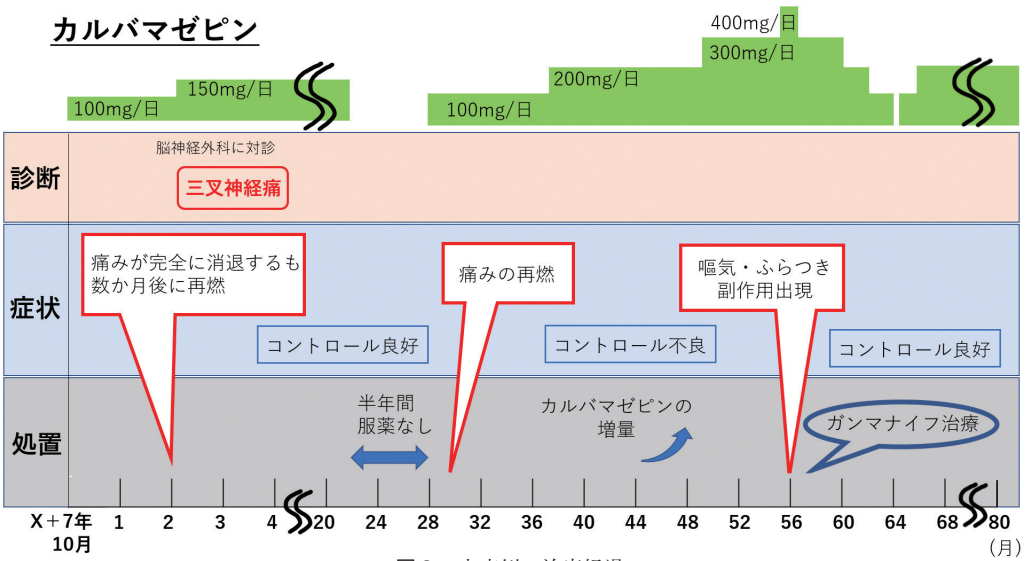

図３　本症例の治療経過

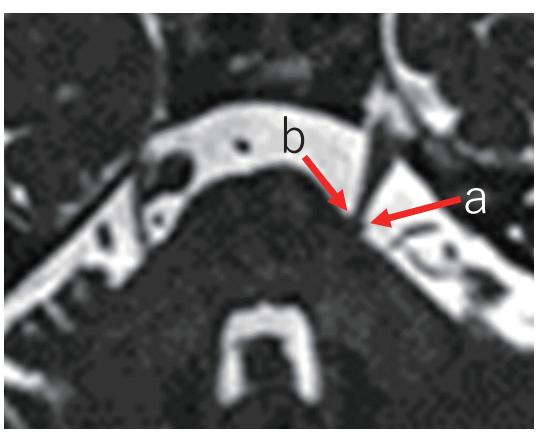

図４　MR 脳層撮影
左前下小脳動脈（a）の左三叉神経起始部（Root Entry Zone；REZ）（b）への圧迫所見がみられる．

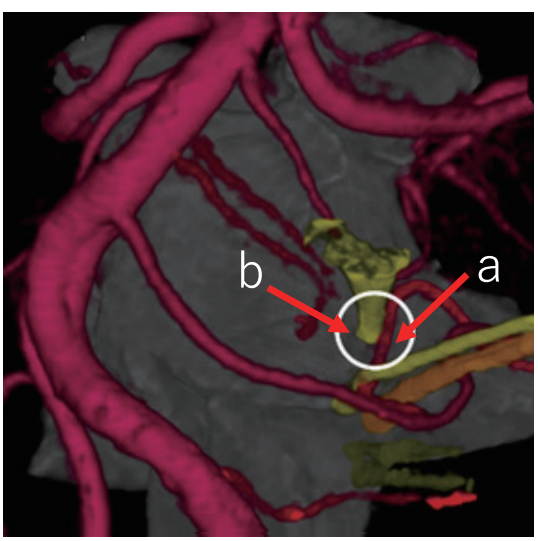

図５　MRI/MRA fusion 3D画像
左前下小脳動脈（a）の左三叉神経起始部（Root Entry Zone；REZ）（b）への圧迫所見がみられる．

80Gyのガンマ線がワンショットで照射された．ガンマナイフ施行後すぐに，カルバマゼピン300 mg/日内服下で舌痛，発作性の痛みが共に生じなくなった．その後，痛みが起こらないことを確認しながら100 mg/日ずつ減量し，７か月後には服用が不要になった．しかし，１週間ほどで痛みは再燃し，カルバマゼピンの服用を再開し，ガンマナイフ施行から23か月後の現在カルバマゼピン200 mg/日の服用下で痛みは良好にコントロールされている．なお，ガンマナイフ施行による後遺症は今のところ認めていない．

考　　察

三叉神経痛は，人間が感じる痛みの中で最も痛いものと表されることのある痛みで，通常，電撃痛と表現される痛みが数秒から数分持続する．三叉神経痛患者の約20％は，当初は典型的な三叉神経痛の特徴を持っていなかったと報告されている[5]．これらの初期の非典型的症状は前三叉神経痛（pretrigeminal neuralgia）と分類され，報告された痛みの性状は様々で，典型的な三叉神経痛症状が現れる前に数日から数年続くことがあるといわれている[5]．本症例では舌痛症様の症状を訴えていた76歳の初診時から５年後に左耳前部を軽く触れると一瞬のピリッとした痛みを自覚するようになり，さらにその２年後に三叉神経痛と診断された．診断がつくまでに長期間を要した理由としては，三叉神経痛の症状が典型的なものでなく，左舌縁のピリピリとした痛みを訴えており，舌痛症に対する治療でその都度寛解が得られたことが挙げられる．しかし，舌痛が頻回に再燃を繰り返すという，通常の舌痛症の症状としては非典

型的であったことから，舌痛症と考えられていた症状は三叉神経痛の前駆症状であった可能性が高いと思われる．前らは，当初は舌痛症様の症状を呈していたが，その3年後には典型的な三叉神経痛様の症状を呈するようになった症例を報告している[6]．この症例では，通常の舌痛症と異なっていた点として，舌縁のピリピリとした疼痛と同側下顎前歯部の歯痛が連動していた点や，舌痛と歯痛が自然寛解後に再燃を繰り返した点をあげている．他にも，当初は非定型歯痛や重度の知覚過敏症と考えられていたが，のちに典型的な三叉神経痛の症状が生じ三叉神経痛と診断された症例が報告されている[7-9]．このように，疼痛の発生時期や強さ，パターンなどが典型例と異なる症例や，患者自身の臨床症状の表現が独特であった場合などは，正しい診断がつかない場合は十分にあり得る[10]．そのため，典型例とは異なる症状を呈したり，再燃を繰り返す舌痛，疼痛の性状が電撃痛でなく鈍痛であったとしても，三叉神経痛の前駆症状であるpretrigeminal neuralgiaの可能性を念頭に置き，舌痛再燃時にはより早期にカルバマゼピンの投与を検討することが考慮されるべきと思われた．

ガンマナイフ治療は頭部を取り囲むように配置された多数のコバルト60線源から放出されるガンマ線を定位的に1点に集中照射する構造である．三叉神経痛に対するガンマナイフ治療は，病側三叉神経上にターゲットをおき，直径4 mmの球状照射野を用いてワンショットでガンマ線を照射する治療である[4]．治療は通常3日間の入院下に，すべて意識下で行われる．局所麻酔下でフレームを頭蓋骨の表面に固定すること以外は何ら苦痛を伴うこともなく，照射はガンマナイフ機器の中で30～60分で終了する[11]．このように照射時の侵襲が少なく，術後の合併症が少ないといわれているガンマナイフ治療であるが，治療後に三叉神経知覚障害（顔面のしびれ）や障害性疼痛にまで発展し，かえって訴えが強くなる症例が少なからず存在する．そのため，最後の砦として使うべき治療とされている[12]．実際，三叉神経痛の治療法のなかで第一選択となるのは，他の治療法に比べ侵襲の少ない薬物治療である．そして薬物治療でコントロールが困難な場合に，神経ブロック，外科治療，ガンマナイフ治療を検討するのが一般的である[13]．ガイドライン[13]では，75歳未満の薬剤アレルギー患者，もしくは効果不十分患者に対しては薬物治療の次に外科的治療である微小血管減圧術を勧めており，75歳以上の後期高齢者，全身麻酔不可の患者に対してガンマナイフを勧めるとの記載がある．今回の症例のように薬物療法でコントロール困難となった年齢が，80歳代後半では，開頭術の適応となることは難しく，確実性の点で神経ブロックよりもガンマナイフが選択された．ガンマナイフの治療成績として，初期発作痛抑制効果は97％に認められており，効果発現まで要する期間は平均21日（1日-6カ月），一切の投薬なしとなったのは66.2％であったとの報告[13]がある．本症例ではガンマナイフ治療による後遺症は現時点では認めていないが，ガンマナイフ治療の合併症は①フレーム装着から照射に至る段階，②照射後急性期の段階，③数か月，場合により年余を経て起こる長期の段階のそれぞれ３つの合併症がある．フレーム装着時の合併症としては，局所麻酔剤の血管内への誤注入やピン挿入による頭蓋骨の骨折，照射の段階としては嘔吐やけいれん発作，照射後急性期の段階では，フレーム離脱後の出血やけいれん，フレーム固定時のピンによる大後頭神経の損傷などがある[11]．長期合併症では，放射線障害に伴う三叉神経障害性知覚異常が主である．顔面感覚障害の発現は，ガンマナイフ施行後から平均して8.8カ月，中央値6カ月（3～34カ月）後であり[12]高梨らによると，顔面感覚障害の出現は1,135症例中129例（11％），顔面の感覚障害に対して治療を希望するような強い症状を来したものは8例（1％以下）だけであったと報告している[14]．このように，治療が必要な程の強い顔面感覚障害の発症頻度は少ないものの，一旦発生してしまうと対処が困難であるため，この点を考慮したうえでの治療選択が重要である．また，合併症の発現は早期には起こらないこと，再治療を必要とするような真の再発率は6.3％と低いが，再発率は18.1％との報告[13]があるため，ガンマナイフ治療後は長期のフォローが必要である．

超高齢社会が進行しているわが国においては，今後，本症例のような患者は増えていくものと思われる．難治性の三叉神経痛患者において，外科的治療である微小血管減圧術は，ガンマナイフ治療と比較すると，長期的なコントロールが良く再発の可能性は少ないことから，全身状態に問題がない限り，年齢を問わず選択すべきだという考えもある[15,16]．そのため，外科治療を考慮できる初期段階から治療に介入し，コントロール不良になった際の治療の選択肢を増やしておくためにも，三叉神経痛を早期に診断することが重要であると考える．

結　　論

今回，我々は当初は左側舌縁のピリピリした痛みから舌痛症を疑ったが，再燃を繰り返すうちに神経痛様の症状を呈するようになり典型的三叉神経痛と診断された症例を経験した．本症例は87歳と高齢であったため，手術の適応はなくガンマナイフが施行された．三叉神経痛を早期に診断し，外科治療を考慮できる初期の段階から治療に介入するためにも，典型例とは異なる舌痛症状を呈したり，再燃を繰り返す舌痛症の場合には，三叉神経痛の前駆症状であるpretrigeminal neuralgiaの可能性を念頭に置き治療にあたることが重要であると考えられた．

謝　　辞

本稿を終えるにあたり，論文執筆に多大なご協力をいただきました社会医療法人 医仁会 中村記念病院 ガンマナイフセンター長･脳神経外科部長の高梨正美先生，MVDセンター長・脳神経外科部長の野呂秀策先生に心から感謝の意を表します.

参　考　文　献

1）北原 功雄, 福田　直, 田中　遼, 森戸 知宏, 横地 智貴：特発性三叉神経痛に対する内服薬carbamazepineの限界．慢性疼痛，34：155-159, 2015.
2）Fromm GH, Graff-Radford SB, Terrence CF, Sweet WH : Pre-trigeminal neuralgia. Neurology 40 : 1493-1495, 1990.
3）Evans RW, Graff-Radford S B, Bassiur JP: Pretrigeminal Neuralgia. Headache 45 : 242-244, 2005.
4）Jindal S, Singla A: Pretrigeminal neuralgia. Indian J Dent 7 : 140, 2016.
5）Wright E, Evans J : Oral pre-trigeminal neuralgia pain: clinical differential diagnosis and descriptive study results. Cranio 32：193-198, 2014.
6）前 壮功仁, 中澤誠多朗, 松下貴惠, 岡田和隆, 山崎 裕：非典型的症状を呈した静脈圧迫による三叉神経痛の１例. 日歯心身，31：51-54, 2016.
7）山崎 陽子, 坂元 麻弥, 井村 紘子, 細田 明利, 新美 知子, 川島 正人，嶋田 昌彦：非定型歯痛様の前三叉神経痛を呈した一症例．日歯麻誌(抄)，44：575, 2016.
8）板橋基雅，正木英之，伏見知行，伏見詩音，和嶋浩一：前三叉神経痛から典型的三叉神経痛まで長期経過観察出来た一例．日歯心身(抄)，33：136, 2018.
9）山崎 陽子, 坂元 麻弥, 井村 紘子, 栗栖 諒子, 川島 正人, 嶋田 昌彦：前三叉神経痛が疑われた７症例の臨床的特徴. 日歯麻誌(抄)，47：196, 2019.
10）織田敬子，森 一将，松本安吏，小谷田貴之，大石洋平，松田玲於奈，中川美香，岩間聡一，阿部智之，田中健大，田村暢章，竹島　浩，嶋田 淳，山本信治：脳神経疾患により発症したと考えられた口腔内疼痛の臨床統計学的検討．明海歯学, 51：43-48, 2022.
11）木田義久：ガンマナイフの臨床, 46-59, MCメディカ出版，大阪, 2008.
12）林 基弘，田村 徳子，堀 智勝：本態性三叉神経痛に対するガンマナイフ治療. No Shinkei Geka 36：961-976, 2008.
13）日本神経治療学会ガイドライン統括委員会：標準的神経治療：三叉神経痛(2021)．神経治療, 38：762-814, 2021.
14）高梨正美，福岡誠二，尾崎義丸，佐藤憲一，及川光照，中村博彦：三叉神経痛に対するガンマナイフ治療. Neurological Surgery 脳神経外科 41：1065-1074, 2013.
15）Günther T, Gerganov VM, Stieglitz L, Ludemann W, Samii A, Samii M : Microvascular decompression for trigeminal neuralgia in the elderly: long-term treatment outcome and comparison with younger patients. Neurosurgery 65: 477-82, 2009.
16）Sun J, Wang M, Zhang L, Yu Y : A meta-analysis of the effectiveness and safety of microvascular decompression in elderly patients with trigeminal neuralgia. J Clin Neurosci 99 : 22-34, 2022.

Hokkaido J. Dent. Sci., 44 : 107−112, 2023.

CASE REPORT

Typical trigeminal neuralgia mimicking burning mouth syndrome successfully treated using gamma knife surgery: A case report

Nami Matsuda[1)], Kenshu Taira[2)], Eri Arai[1)], Kimiya Ozaki[1)], Sigeru Yamano[3)]
Yutaka Watanabe[1)] and Yutaka Yamazaki[1)]

ABSTRACT : We describe a patient with suspected burning mouth syndrome, who experienced repeated flare-ups and subsequently developed neuralgia-like symptoms, which led to diagnosis of trigeminal neuralgia. The patient eventually underwent gamma knife surgery.

A 76-year-old woman underwent physical examination, which showed tongue pain at rest; pain was less severe upon palpation of the left lingual border. Administration of raftidine led to remarkable improvement in her tongue pain; however, she had recurrent flare-ups. She developed paroxysmal dull pain that radiated across the entire left mandible at the onset of conversations, 7 years later and received carbamazepine (100 mg) for suspected pre-trigeminal neuralgia. Her pain disappeared completely temporarily; however, she experienced flare-ups a few months later. She consulted a neurosurgeon for a high index of clinical suspicion for trigeminal neuralgia. Based on MRI findings, which showed arterial compression of the left trigeminal nerve origin, clinical symptoms, and the response to carbamazepine, we diagnosed trigeminal neuralgia. The pain was temporarily well controlled with carbamazepine therapy; however, pain persisted even with carbamazepine administration (400 mg a day), 4 years later. Surgery was contraindicated owing to her advanced age (87 years), and she underwent gamma knife surgery. The patient has shown no complications, and her pain is well controlled with carbamazepine (200 mg), 2 years postoperatively.

Key Words : pre-trigeminal neuralgia, trigeminal neuralgia, burning mouth syndrome, gamma knife, older adults

[1)] Gerodontology, Department of Oral Health Science, Faculty of Dental Medicine and Graduate School of Dental Medicine, Hokkaido University (Prof. Yutaka Yamazaki), North 13, West 7, Kita-Ku, Sapporo 060-8586, Japan
[2)] Department of Public Health and Hygiene Graduate School of Medicine University of the Ryukyus, 207 Banchi, Uehara, Nishihara-cho, Nakagami-gun, Okinawa, Japan
[3)] Dental Radiology, Department of Oral Pathobiological Science, Faculty of Dental Medicine and Graduate School of Dental Medicine, Hokkaido University (Prof. Kazuyuki Minowa), North 13, West 7, Kita-Ku, Sapporo 060-8586, Japan