



Title	北海道根室地方に於ける牛の血尿症に関する病理組織學的研究 第II報
Author(s)	大林, 正士; OHBAYASHI, Masashi; 菅野, 靜馬 他
Citation	北海道大學農學部邦文紀要, 1(2), 167-173
Issue Date	1952-07-31
Doc URL	<a href="https://hdl.handle.net/2115/11511">https://hdl.handle.net/2115/11511</a>
Type	departmental bulletin paper
File Information	1(2)_p167-173.pdf



# 北海道根室地方に於ける牛の血尿症に 關する病理組織學的研究 第II報

大林正士・菅野靜馬・大村陽二郎

(北海道大學農學部獸醫學科比較病理學教室：主任 山極三郎教授)

## Histo-pathological Studies on the Bovine Haematuria in Nemuro, Hokkaido. II.

MASASHI OHBAYASHI, SHIZUMA SUGANO & YOJIRO OHMURA

(The Laboratory of Veterinary Pathology, Faculty of Agriculture, Hokkaido  
University, Sapporo. Chief: Prof. Dr. S. YAMAGIWA.)

### I 緒 言

我々は第1報に於て北海道根室地方に多發する牛の血尿症に就て病理組織學的檢索を行い、本疾患の病變が膀胱にのみ限局し、且つ出血を特長とする慢性出血性膀胱炎であることを、及び諸種の腫瘍性變化が屢々認められることを明かにした。又同時に根室中標津屠場に於て採集した牛材料を檢索して、臨床上著變を缺くにも拘らず極めて高率(69.4%)に單純性膀胱炎が觀察され、而も其の變化と血尿症例膀胱變化との間に移行像のある事を述べた。

我々は然し乍ら、本症病變を良く理解する爲には出來得る限り根室以外の他地方の牛をも檢索して比較検討する必要を感じるに至つた。そこで今回は札幌屠場に於て各地から集まつてくる牛を無選擇的に調査の對照に選んだ結果、根室血尿症の病理學的知見を大いに擴充する事が出來た。

### II 検査材料及び検査方法

札幌屠場に於て昭和22年6月から同10月迄及び昭和22年12月から翌昭和23年3月迄の兩期間に無選擇に289例を檢索した(表1)。

膀胱は膀胱頸部で切斷して採集し、内容検査、

漿膜面觀察後、腹面正中線に沿ひ臍尿管部迄缺を用いて剪開し粘膜炎の状態を調べた。

採集材料に就ては、ホルマリン固定、パラフィン包埋を経て、ヘマトキシリン・エオジン重染色、ワイゲルト弾力纖維染色、ワン・ギーソン膠原纖維染色を施して顯微鏡検査に當てた。

### III 検査成績

#### A) 膀胱病變記載

膀胱に種々の病變が見られ、一部のものは肉眼的にも極く判然としているが、一般に組織學的検査によつて初めて病變の性格が鮮明に區別され得るものが多い。

##### 1) 單純性膀胱炎

検査膀胱に最も高率に見出された主要病變であり、病理組織學的所見に基き病期に従つて急性、次急性、慢性及び治癒期の4期に分類し得る(記載中の〔〕内は検査例番號)。

##### a) 急性膀胱炎

肉眼所見：著變を缺くが一般に壁は弛緩して薄く、粘膜炎像は不明瞭、浮腫・充血・小出血斑を伴う例が多い。尿は大部分の例に中等度の濁濁を認めた。

組織所見：循環障碍と細胞浸潤によつて特

表 1. 札幌屠場材料一覽(例數)

産地 年齢	渡島	膽振	後志	石狩	空知	留萌	上川	日高	十勝	釧路	根室	北見	宗谷	?	計
1				4				1						3	8
2				7		1	2		1	2	1	5		1	18
3				20		1			2	1		1	1	1	29
4		2		18	2				2	1		3		2	30
5		2	2	19	2		1	1		3		5	2		37
6		2		20	1	3	1	2	3	1		4	1	1	39
7	1	1		7	1	2	1	3	2	2		5	1		26
8				8	1	1	2	6	2	6	1	3		1	31
9		1	1	8		2	2			1		2		2	19
10				6	3			1	2	1				1	14
11		1		4		2	1		3			1		1	13
12				2		1									3
13				1		1									2
14				1						2	1				4
?				2	1							1		12	16
計	1	9	3	127	11	14	10	14	17	20	3	30	5	25	289

長づけられる。固有層・粘膜下織に浮腫と細血管の擴張充盈が目立ち、屢々小出血が観察される。浸潤細胞は淋巴球を主とし、瀰漫性浸潤の形をとり、或る例では毛細血管周囲性の疎且つ限界不明瞭な結節状集簇を混する〔H. 72, H. 78〕。尙淋巴球の他、エオジン好性及び中性好性白血球の目立つ例もある〔72, 127, 131〕。粘膜上皮は普通著變なく、稀に剝離〔H. 72〕及び細胞浸潤を認める。

#### b) 次急性膀胱炎

肉眼所見：壁の弛緩して菲薄なものと、軽度に肥厚して粘膜皺襞の太く明瞭なものがある。多く粘膜充血あり、屢々小出血斑を伴い、之等循環障碍は時に巢状に認められる。浮腫頻發し、尿管柱は淡黄色膠様感を與える。内容は多くなく若干例に軽度の濁濁を認める。

組織所見：粘膜上皮は不完全壊死・剝離の見られた僅少例〔41, H. 82〕を除けば寧ろ厚く増殖性である。固有層・粘膜下織に肥厚起り、纖維芽細胞及び血液を充盈した多數の新生毛細血管が目立ち、浮腫は特長的で時に〔H. 82〕巢状に現われる。數例に血管周囲性出血あり、時に擔銭細胞を見る。浸潤細胞は主に淋巴球で少數の多型核白血球を混する。血管外膜細胞は屢々活性化して腫大圓形化を示す。細胞成分は瀰漫性浸潤の他に諸所

に限界不明瞭な細胞集簇を作り、更に密實な結節に移行するが、かかる細胞巢は血管と密接な關係を有し、又巢内には膠原纖維が證明される。又集簇巢は屢々形質細胞によつて構成されている。

#### c) 慢性膀胱炎

肉眼所見：一般に壁肥厚し、粘膜は皺襞太く迂曲し、表面は滑澤硬固感を與える。屢々浮腫性であり殊に尿管柱部に強い。粘膜は多く充血の爲軽く紫紅色を帯び出血頻發し、瀰漫・散發或いは巢状に見られる。若干例に尿濁がある。

組織所見：固有層・粘膜下織に血管新生の強い纖維性肥厚が特長的で、時に弾力纖維増生もある。血管は屢々壁の肥厚を伴うが一般に擴張充盈している。出血が肥厚部及び粘膜直下に頻發し局所粘膜は時に剝離する。淋巴球浸潤は血管と密接な關係を有し結節形成の傾向を示し、中には所謂濾胞性膀胱炎の像を呈する例がある〔H. 60〕。粘膜上皮は一般に増殖性であつて屢々隱窩状に粘膜下に入り込む。

#### d) 治癒期(粘膜下肥厚)

肉眼所見：著變を期し難いが、屢々軽度の壁肥厚、粘膜に於ける大小出血斑の散・密發が認められ、時にかなり著明な肥厚感と強い粘膜皺襞形成を伴う。

組織所見：固有層・粘膜下織殊に前者の纖維性肥厚を主とし、萎縮性血管見られ、病變は時に限局性である。充出血かなり多く、浮腫は殆んどない。細胞浸潤は一般に軽度か又は缺除し細胞は淋巴球である。單に彈力纖維増生を伴つた纖維性肥厚のみの例もある〔H. 68〕。

2) 偽膜性膀胱炎；H. 51, ホルスタイン, ♀, 7歳, 網走産。

肉眼所見：壁は約4cmに肥厚し、粘膜帯黄色を呈し浮腫強く、底部・三角部は膠様且つ不規則に隆起して高度の充出血あり、米粒大前後白色乃至綠褐色の偽膜を附し、尿は血液を混じ濁濁していた。

組織所見：粘膜は一般に増殖性で厚く、諸所で隱窩狀になつて腺腫性變化を示す。粘膜下に高度の浮腫性肥厚及び毛細血管新生があり、粘膜直下に高度の出血が認められる。淋巴球が瀰漫性及び大結節狀に見られ、その間に夥しく形質細胞及び組織球を混ずる。粘膜缺損巢には赤血球と變性浸潤細胞からなる偽膜を被る。病期から言へば次急性炎である。

3) 寄生蟲性膀胱炎

第1例：H. 172, ホルスタイン, ♀, 7歳, 札幌産。

肉眼所見：壁の肥厚・浮腫・黄綠色調・粘漿膜面の出血斑密發及びセクリリア幼若蟲を伴つた2個の拇指頭大硬結部を認めた。

組織所見：急性炎像を示し、全壁に高度のエオジン好性白血球浸潤と浮腫があり、蟲体周囲を變性浸潤細胞が套狀に取り囲む。

第2例：H. 122, ホルスタイン, ♀, 10歳, 釧路産。

肉眼所見：底部右側と妊娠子宮との間に纖維性癒着あり、局所膀胱壁は約3cmに肥厚し、同時に粘膜も局所は皺襞硬固且つ太く隆起し、中心部は乳嘴狀となり出血斑があつた。肥厚部は肉芽組織で中心部に淡黄綠色凝乳様物を擁していた。

組織所見：慢性限局性膀胱炎の組織像を示し肉芽組織形成が強く、中心部には蟲体は見當らないが、退行性變化の著しいエオジン好性白血球群がマクロファージを混じて認められた。

第3例：H. 130, ホルスタイン, ♀, 5歳, 石狩國廣島産。

肉眼所見：尿は透徹し白色浮遊物を混じ、粘膜は灰黄色、小血點々在し、粟粒大結石2個あり、尿管開口部は充血浮腫があつた。

組織所見：輸尿管開口部粘膜上皮細胞の増殖あり、細胞内に大型のコクシジウムオーシスト寄生し、粘膜下に淋巴球浸潤あり組織球を混じていた。局所以外では治癒期膀胱炎所見が觀察された。

4) 腫瘍性變化

a) 血管腫

肉眼所見：限局性赤色小隆起で限界明瞭である。例へば H. 165 (ホルスタイン, ♀, 5歳, 札幌産) では、粘膜諸所に粟粒乃至米粒大淡赤色隆起として15個認められた。

組織所見：粘膜下織に擴張充盈した毛細血管群が海綿狀血管腫様に集まつたもので、屢々出血が認められ而も高度である。

b) 纖維腫

肉眼所見：表面滑澤な硬い灰白色圓形丘狀隆起であり、大きさは粟粒大前後、大きなものでは小豆大に達する〔H. 124〕。指頭で粘膜を移動させると粘膜と共に動き、剖面は灰白色を呈する。1例に1乃至數個、時に10個にも及ぶ〔H. 178〕。

組織所見：ヘマトキシリン淡染性の錯走する繊細な結締組織纖維からなる緻密な結節で、限界明瞭、普通細胞浸潤を缺き、萎縮血管少數を見る。粘膜直下に位置し、通常菲薄な粘膜を被るが亦屢々之を缺くことがある。

c) 腺腫性變化

肉眼的に判然認められぬ程度のものであつた。

組織所見：粘膜上皮細胞増殖の強い次急性乃至慢性炎に於て觀察される。上皮が粘膜下織に向けて隱窩狀に陥入し、細胞は大きく、原形質に空泡あり所によつて粘液形成を示し、中には囊胞形成を來たした例もある〔H. 120〕。

5) 結石

白、黄褐乃至褐色、極く微細なものから粟粒大に至るもの迄あり、一般に硬い。1乃至數個容れる例が多く時に50乃至60個を數へる。一般に粘膜に軽く附着して散在し、時に巢狀に密集する

[H. 128].

6) 氣腫

屢々粘膜及び漿膜下に氣腫形成があり、粘膜下全般に亘るもの或いは小指頭乃至鶏卵大のもの等がある。多くは粘膜直下に位置し、組織學的には全く無反應である。死戰期乃至死直後の所産と思考される。

B) 膀胱病變に関する統計的事項

1) 膀胱炎の強さの膀胱部位別による差

三角部、尿管柱及び体部に就て45例で炎の程度に差ありやを調べた結果、三角部及び尿管柱は同程度であり、且つ之等の部分に病變の強い例多く、就中急性例で甚しかつた。一方体部に病變の強い例は慢性化したものに多かつた(表2)。

表 2. 膀胱炎と膀胱部位との關係

變化分布	膀胱炎				計
	急性	次急性	慢性	治癒期	
三角・尿管柱に強し	4	3	7	8	22
各部一様	0	3	5	8	16
体部に強し	0	1	3	3	7
計	4	7	15	19	25

2) 膀胱炎の發生頻度

a) 289例中膀胱炎の認められた例は頗る多數で60.6%にも及んだ(表3)。

表 3. 膀胱炎發生率

	急性	次急性	慢性	治癒期	非膀胱炎	計
例數	9	23	57	86	114	289
%	3.1	8.0	19.7	29.8	39.4	100

b) 飼育地別發生頻度

10例以上採集された地方に就て調べた地方別

表 4. 地方別膀胱炎發生頻度

病期	地方別 例數	石狩	空知	留萌	上川	日高	十勝	釧路	北見
		127	11	14	10	14	17	20	30
急性	5	0	1	1	0	0	1	0	
次急性	8	2	1	1	0	2	2	3	
慢性	21	5	1	2	1	6	8	5	
治癒期	37	3	5	2	4	4	5	16	
計	71	10	8	6	5	12	16	24	
%	55.9	90.9	57.1	60.0	35.7	70.5	80.0	80.0	

發生頻度は表4の如くである。

c) 年齢別發生頻度

年齢を重ねるに従つて發生率は上昇する(表5)。

表 5. 年齢別膀胱炎發生頻度

病期	年齢(歳)						
	1~2	3~4	5~6	7~8	9~10	11~12	13~14
急性	1	3	1	2	0	1	1
次急性	1	3	6	6	3	2	0
慢性	3	6	15	13	7	2	3
治癒期	6	22	24	14	12	5	1
計	11	34	46	35	22	10	5
%	42.3	57.6	60.5	61.4	66.7	62.5	83.3

d) 季節別膀胱炎發生頻度

夏及び冬を中心とした4~9月及び10~3月の2期に就て比較したが、冬季の方が高率で慢性炎多く、夏季には治癒期が壓倒的に多かつた(表6)。

表 6. 季節別膀胱炎發生頻度

季節	病期	急性	次急性	慢性	治癒期	計 (%)
4~9月(125例)		6	12	12	42	72(57.6)
10~3月(164例)		3	11	45	44	103(62.8)

e) 性別發生頻度

牡牛は17例採集されたがその内6例は犢であつた。膀胱炎は急性1、次急性1、慢性2、治癒期5、計9例(52.9%)に觀察された。即ち牡では發生率が低く而も治癒期が主なのである。

3) 膀胱炎と他病變との關係

腺腫性粘膜變化は次急性及び慢性膀胱炎のみに見られ、血管腫變化は次急性・慢性炎例に多く纖維腫變化は治癒期及び慢性炎例に多發している(表7)。

表 7. 膀胱炎と他病變との關係

病變	病期	急性	次急性	慢性	治癒期	非膀胱炎	計
	例數	9	23	57	86	114	289
血管腫			1	1			2
纖維腫				3	1	2	6
腺腫			1	3			4
結石		1	5	8	11	10	35

## B) 膀胱以外の主要臓器の病變

検索例に就ては膀胱の採集と同時に努めて他臓器をも観察した。尤も肉眼的變化に主眼を置いたものであり、採集初期には病理組織學の検索をも行つている。その結果は膀胱以外の臓器には特に注目すべき病變を具へた例を見出す事は出来ないのである。

## IV 考 按

## A) 札幌屠場例に就て

上述の成績によつて北海道に於ける牛の膀胱病變及び其の頻度の全貌が明らかにされた。

膀胱病變の主位を占めるものは單純性膀胱炎であり、組織像に從つて急性、次急性、慢性及び治癒期の4期に分ける事が出来た。病變を支配する主要素は細胞成分の出現と粘膜下に於ける纖維成分の増加並びに循環障碍であつて、細胞成分は病期の進展につれて巢形成に移行し、纖維成分は纖維性肥厚の形で現われる。この間に血管新生が特長的であつて、次急性及び慢性例に著明に見られ、治癒期に至り萎縮退化するのである。

屠場材料に於てかかる膀胱炎が極めて高率に見出された事實は注目に値し、牛に關する限り膀胱炎罹患の機會及び素因は大であると言ひ得る。

慢性炎に於ては出血が頻發する。粘膜も増殖性であり、粘膜下には纖維性肥厚が強い毛細血管新生を伴つて現われ、一方膀胱そのものが收縮伸展の激しい臓器である爲に容易に出血を來たす譯である。更に血管腫並びに纖維腫性變化が膀胱炎の慢性化につれて頻發する結果出血に拍車をかける事は言う迄も無い。

屠場材料では然し乍ら経過から見ると、一般に治癒の傾向を示す事は否めなく、殊に夏季材料に其の傾向は強く、一般的に言つて牛は高率に膀胱炎に罹患するにも拘らず多くは軽い病變の下に臨床症狀も軽いか或いは殆んど認められる事なく治癒に向つて了うのである。

偽膜性膀胱炎が1例認められたが、之は牛では細菌性腎盂腎炎の際に屢々見られる變化である。但し本例は不幸にして細菌學の検索實施の機會を逸した點は遺憾であつた(JONES & LITTLE(1925),

市川・小野(1934), 小野(1934)。

寄生蟲性膀胱炎3例中、コクシジウム寄生例は病理學的には著變を缺いていたが、SCHÄRER(1930)が牛の血尿症原因にコクシジウムを擧げた報告を行つており、原因學の價値の輕重は別としても一應目を惹く例である。絲狀蟲寄生に原因する急性出血性膀胱炎は報告例が無く、その點我々の検索例は興味深いものであつた。

## B) 根室血尿症との關係に就て

第I報に於て根室血尿症の病理組織學的所見が明らかにされたが、要するに、根室例では粘膜下肥厚と毛細血管新生の高度な慢性膀胱炎に血管腫・纖維腫・腺腫・乳嘴腫等の腫瘍性變化が頻發し、潰瘍を來たす等の複雑化の強い出血性變化に富んだものである。

扱て根室血尿症膀胱と屠場膀胱とを比較すると、後者は遙かに單純且つ軽度な變化を備えているに過ぎないが、然し乍ら根室の血尿症材料に於て軽度例と重度例では兩者間に移行像が認められているように、血尿症軽度例と札幌屠場例中の出血を伴う慢性膀胱炎例とはかなり程度の差があるにも拘らず本質的には差はないのである。即ち結果像は隔絶の感を抱かせるが、形態發生學的に考えれば元來別個のものではなくて、札幌屠場例では變化が軽く一般に治癒に向うのに反して根室血尿例では複雑重篤化の傾向が強いのである。

根室中標津屠場での検索では第I報に於ける如く高率に膀胱炎が認められ、又治癒期例も少なくないが、腫瘍性變化の高率な事實はかかる複雑化が根室地方の例に多い事を示している。

以上第I報並びに本第II報によつて、根室血尿症と根室以外の地方に於ける牛例とを比較し、牛では單純性膀胱炎が意外に高率に發生する事とかかる膀胱炎と根室血尿症に於ける膀胱炎とが形態發生學的に同一範疇に入るべき事、及び一般には膀胱炎が治癒に向う傾向あるに反し根室例では更に複雑重篤に進展するに過ぎない事が判つた。更に此所に於て、根室では特に病を複雑化せしめる環境因子に富んでいると考える事が出来るのである。

## V 結 論

札幌屠場に於て289例の牛を無選擇的に検索し根室血尿症との比較検討を行つた。

札幌材料で次の事が判つた。

1. 膀胱病變として急性・次急性・慢性及び治癒期の4病期を劃する單純性膀胱炎が高率(60.6%)に見出され、慢性例に出血性變化頻發し、又血管腫・纖維腫・腺腫等の性格を持つ變化が次急性乃至慢性例に多く見られた。その他に偽膜性及び寄生蟲性膀胱炎の若干例が認められた。

2. 膀胱炎性變化は尿管柱及び三角部に強い傾向があり、膀胱炎は冬は夏よりも多發し、夏は治癒に向う。又年齢を重ねる程高率に見られ、牝では牡よりも多發する。

3. 札幌屠場例中にも根室血尿症と同様に解釋すべき慢性出血性膀胱炎が見られた。

4. 膀胱以外の臓器には特記すべき變化は見出されない。

以上の検索結果を基にして根室血尿症と札幌屠場例との關係に就て、次の事實が明らかになつた。

1. 牛では單純性膀胱炎が極めて高率に見出され、一般に治癒に終る傾向があるが、根室血尿症に於ては複雑重篤化を來たす。

2. 根室例と札幌屠場例との膀胱變化は、形態發生學的には同じ範疇に入れられるべきものである。

3. 形態發生學的血尿招來原因としては、新生血管を伴う粘膜下肥厚と腫瘍性變化がある事を重視すべきである。

4. 根室地方で特に血尿症が多發する事は、同地方に特異な環境因子の重複を充分に推測せしめる。

終りに臨み、終始御指導を賜つた山極教授に深く感謝致します。

## 文 献

(第I報所載文献省略)

- 1) 藤本, 菅野, 小林: 北大農學部紀要, 2, 159 (1952).
- 2) 市川, 小野: 日本病理學會會誌, 24, 291 (1934).
- 3) JONES, F. S. & R. B. LITTLE: *J. Exp. Med.*, 42, 593 (1925).
- 4) 小野: 札幌農林學會報, 25, 299 (1934).
- 5) 菅野: 獸醫畜産新報, No. 33, 79 (1950).

## R é s u m é

We investigated indiscriminately 289 bovine cases, which were collected at Sapporo Slaughter House in 1947 and 1948 and compared them with the haematuria cases in Nemuro. Studying the bovine cases of Sapporo, we obtained the following results.

1. As lesions of urinary bladders, cystitis simplex which are able to be divided into 4 phases, acute, subacute, chronic and cured are identified in high ratio (60.6%). In chronic cystitic bladders haemorrhages are frequently observed and in subacute or chronic cystitis, haemangiomatic, fibromatous and adenomatous changes are often confirmed. Besides, several cases of pseudomembranaceous and parasitic cystitis are observed.

2. The cystitic lesions are liable to be severe in trigonum and columnae vesicae. The cystitis are more frequently seen in the winter than the summer and in the summer the cystitis is cured easily. In aged animals, the cystitis occur more frequently and the female animals show the lesions in more higher ratio than the male.

3. In the material of Sapporo, the cases of chronic haemorrhagic cystitis which are identical with haematuria cases in Nemuro were also obtainable.

4. Any organ except the bladder has no remarkable lesions.

Based on the results obtained as above, the relation between the cases of Nemuro and Sapporo are distinctly concluded as follows:

1. Cystitis simplex are highly observed in cattle and the lesions are, in generally, cured, however, the lesions in haematuria cases in Nemuro become severe and complex.

2. The cases obtained in Nemuro are placed in the same patho-morphogenetic category with that of Sapporo.

3. As morphogenetic causes of haematuria, it is noteworthy that the thickening of submucous membrane with formation of blood capillaries and neoplastic changes are cited.

4. It is conjecturable that the accumulation of causal factors in specific environment is a cause of remarkable occurrence of the haematuria in Nemuro district.

#### 附 圖 說 明

**Fig. 1.:** 71, ホルスタイン, ♀, 10歳, 幌向産。H.-E. 染色。X 160。

膀胱粘膜下織に於ける肥厚, 浮腫, 血管新生及び細胞浸潤を示す。

**Fig. 2.:** H. 2, ホルスタイン, ♀, 8歳, 釧路産, H.-E. 染色。X 160。

膀胱固有層・粘膜下織に於ける高度の出血及び粘膜剝離を示す。

**Fig. 3.:** H. 4, ホルスタイン, ♀, 14歳, 釧路産。H.-E. 染色。X 160。

膀胱膜下織の肥厚, 浮腫及び高度の淋巴球集簇を示す。

**Fig. 4.:** H. 92, ホルスタイン, ♀, 6歳, 札幌産。H.-E. 染色。X 160。

膀胱固有層・粘膜下織に於ける著しく高度の出血を示す。

註: 4例は何れも慢性例である。

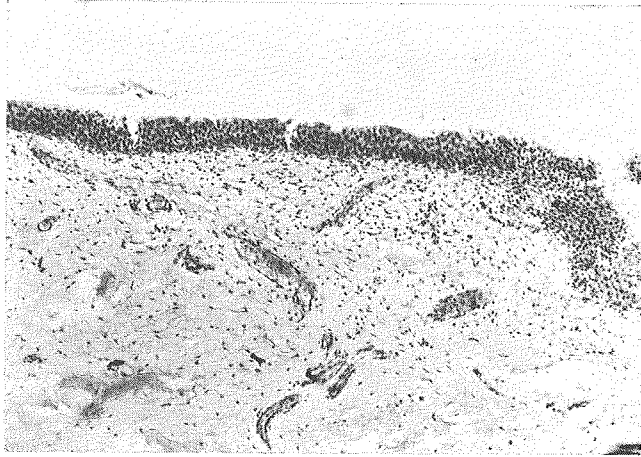


Fig. 1.

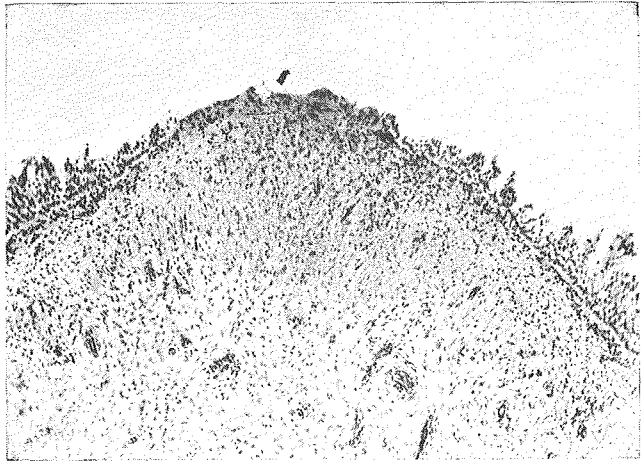


Fig. 2.

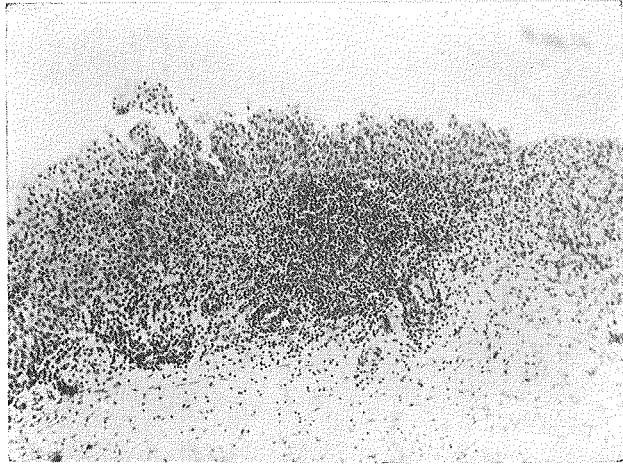


Fig. 3.

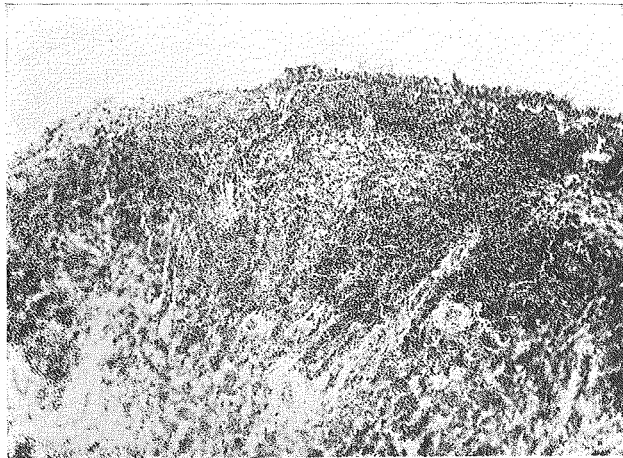


Fig. 4.