



| | |
|------------------|---|
| Title | 雄鶏並に去勢鶏への濾胞ホルモンの影響 |
| Author(s) | 森, 康男; MORI, Yasuo |
| Citation | 北海道大學農學部邦文紀要, 2(4), 147-155 |
| Issue Date | 1956-11-18 |
| Doc URL | https://hdl.handle.net/2115/11628 |
| Type | departmental bulletin paper |
| File Information | 2(4)_p147-155.pdf |



雄鶏並に去勢鶏への濾胞ホルモンの影響

森 康 男*

Effect of follicular hormon on the growing cock,
particularly on the secondary sexual character

By

Yasuo MORI

緒 論

実験的に鳥類の性徴を転換せしむる方法としては現在次の四種類が知られている。(1) 生殖腺除去に依る方法、(2) X-線に依る方法、(3) 生殖腺移植に依る方法、(4) ホルモン注射に依る方法

由来 雌性の家禽類が自然的に雄性化する例については Boring & Pearl ('18), Crew ('23) 等の研究がある。Goodale ('16) が生殖腺除去の方法に依る人為的性転換の研究を発表して以来、この種の研究が多数の学者によつて進められて来た。Benoit ('23), Zawadowsky ('26), Domm ('29), 増井 ('35 a, b, '42), 西田 ('36) 等の研究が現れた。これらは皆雌性より雄性への実験的性転換を報告している。

林 ('43) は X-線で雄の若雛を処理して生殖腺の発育を阻止した結果と同様な去勢鶏を作り得る可能性あることを指摘している。更に林 ('47) は濾胞ホルモンを注射して雄鶏の性徴への影響あるや否やの実験を行つたが、大体に於いて X-線処理に依る性徴への影響と殆んど同様な結果を得ることが出来た。即ち濾胞ホルモンを注射した若雛は完全にその睪丸は退化的発育を示し第二次性徴も殆んど雌鶏の方向に傾き手術に依る去勢鶏と同様なものが得られた。

著者は雄鶏並びに半去勢鶏(右側睪丸除去)へ濾胞ホルモンを注射し上記の如き実験の追試と同時に半去勢鶏への注射の結果に就いて、その動向を観察して見た。ここにその結果を報告する。

この実験を行うに当つて指導教官大飼哲夫教授並び

に林文平助教の御懇切なる御指導と御援助を感謝する。

実験材料及び方法

1. 材料 実験材料として用いた鶏は白色レグホーン種で5月10日に孵化したものである。その中から雄を選別し孵化後89日目(8月7日)より実験を始めた。比較鶏、実験鶏夫々20羽宛、合計40羽(第1表)を用い、又勿論これ等は同一の飼養管理の下に於いて飼育した。

第1表 実験材料

| 比較区 | | | 実験区 | |
|------|------|------|-------------|-------------|
| 正常雄鶏 | 半去勢鶏 | 全去勢鶏 | 正常雄鶏にホルモン注射 | 半去勢鶏にホルモン注射 |
| 5羽 | 10羽 | 5羽 | 10羽 | 10羽 |

2. 方法 去勢の方法は体軀を側位に固定し、後端の2本の肋骨間を切開して行つた。全去勢鶏の時は両側面より半去勢鶏の時は右側片面より行つた。睪丸は脊椎骨の下部所謂背部の正中線に近く存在し、それを睪丸を以て完全に摘出して行つた。

注射に用いた濾胞ホルモンとしては天然卵胞ホルモン、エストロン $C_{18}H_{22}O_2$ の製剤¹⁾ を三種類、即ち油性のもの(1cc=10,000 I. U., 0.5cc=10,000 I. U.)、水溶性のもの(1cc=500 M. U.)と結晶浮游液のもの(0.5cc=10,000 I. U.)である。1回の注射量は0.25ccで2日おきに行い、13回注射した。即ち第2表に示す

* 北海道大学農学部動物学教室

1) 帝國臓器製薬発売

第2表 ホルモン注射用量

| 回数 | 月 日 | ホルモン製剤種類 | 注 射 量 | 単 位 |
|----|--------|-----------|---------|-----------------------|
| 1 | 8. 8 | 油 性 | 0.25 cc | 1 cc = 10,000 I. U. |
| 2 | 11 | 結 晶 浮 游 液 | 0.25 cc | 1 cc = 10,000 I. U. |
| 3 | 19 | 油 性 | 0.25 cc | 0.5 cc = 10,000 I. U. |
| 4 | 23 | 油 性 | 0.25 cc | 0.5 cc = 10,000 I. U. |
| 5 | 26 | 油 性 | 0.25 cc | 0.5 cc = 10,000 I. U. |
| 6 | 10. 14 | 水 溶 性 | 0.25 cc | 1 cc = 500 M. U. |
| 7 | 17 | 水 溶 性 | 0.25 cc | 1 cc = 500 M. U. |
| 8 | 20 | 水 溶 性 | 0.25 cc | 1 cc = 500 M. U. |
| 9 | 23 | 水 溶 性 | 0.25 cc | 1 cc = 500 M. U. |
| 10 | 26 | 油 性 | 0.25 cc | 1 cc = 10,000 I. U. |
| 11 | 29 | 油 性 | 0.25 cc | 1 cc = 10,000 I. U. |
| 12 | 11. 2 | 油 性 | 0.25 cc | 1 cc = 10,000 I. U. |
| 13 | 5 | 油 性 | 0.25 cc | 1 cc = 10,000 I. U. |
| | | | 3.25 cc | |

如く8月8日に始まり最初は油性のもの(1cc=10,000 I. U.)を1回、結晶浮游液のもの(1cc=10,000 I. U.)を1回1週間おいて次の油性のもの(0.5cc=10,000 I. U.)を3回、更に1週間おいて最後は水溶性のもの(1cc=500 M. U.)を4回、油性のもの(1cc=10,000 I. U.)を4回、都合8回して11月5日(実験開始後90日目)に終わった(第2表)。油性、水溶性、結晶浮游液のものとを合計して考えると、注射全量は1羽につき3.25ccとなる。凡て胸部の皮下に注射した。

前記の様にこの実験は孵化後89日目から始まり、204日目(12月1日、実験開始後115日目)に終わった。この期間中の性徴の変化即ち肉冠、羽装及び体重等の如き第二次性徴に就いて観察を行った。

肉冠の発育の測定は嘴に接する前端から後端の突起までの長さLと眼の上の一定場所に於ける最も高い部分の高さHを選びL×Hで示して見た。

実験開始後115日目にて全部屠殺し精巣等の第一次性徴の変化を検した。

実験結果

実験の結果を比較区並びに実験区の5郡夫々に就いて見ると次の如くである。

I. 比較区(正常雄鶏, 半去勢鶏, 全去勢鶏)

1. 正常雄鶏

1) 肉冠及び羽装……実験開始のときは実験鶏区よ

第3表 正 常 雄 鶏

| 実験月日 | 孵化後の 日 数 | 実験開始 後の日数 | 体 重 | | 肉 冠 mm ² | 面 積 増加率 (%) | 摘 要 |
|--------|-------------|--------------|-------|------------|------------------------|-------------------|----------------------|
| | | | gr. | 増加率 (%) | | | |
| 8. 7 | 89 | — | 330 | — | 322 | — | |
| 19 | 101 | 12 | 410 | 24 | 552 | 71 | 運動旺, 食欲旺 |
| 24 | 106 | 17 | 455 | 37 | 701 | 117 | |
| 30 | 111 | 23 | 485 | 45 | 741 | 130 | |
| 9. 5 | 117 | 28 | 530 | 60 | 931 | 189 | 雄性行動をとる。 肉冠著しく紅潮。 |
| 20 | 131 | 43 | 685 | 107 | 1,088 | 239 | |
| 28 | 140 | 51 | 800 | 142 | 1,216 | 277 | |
| 10. 9 | 152 | 63 | 910 | 175 | 1,557 | 383 | 肉冠, 羽装共に雄型を示す。 |
| 18 | 161 | 72 | 1,035 | 213 | 1,906 | 491 | |
| 24 | 167 | 78 | 1,070 | 224 | 2,327 | 622 | |
| 11. 22 | 195 | 106 | 1,205 | 264 | 2,801 | 769 | 肉冠合型, 羽装合型 |
| 12. 1 | 204 | 115 | 1,280 | 285 | 3,177 | 886 | |

り小さかつた肉冠は孵化後 204 日目に至る間に於いて急激に増大した(約 10 倍となる)。肉冠は頭上に強く附着直立しその質は緻密で色は鮮紅色を示した。実験開始の時より強健で生長が早く早熟であり、孵化後 120 日~150 日で性的行動に於いて雄性であることを確認することが出来る。羽装に於いても完全に雄性である(第 1, 5 図, 第 3 表)。

2) 体重……実験開始の時より漸次増加を続け、約 4 倍の 1,280 gr. となる。1 年令個体の雄鶏を若雄(cockerel)と云うが、この標準体重は 2,500 gr. と云うから、この実験後に於いても尙重量の増加は続くも

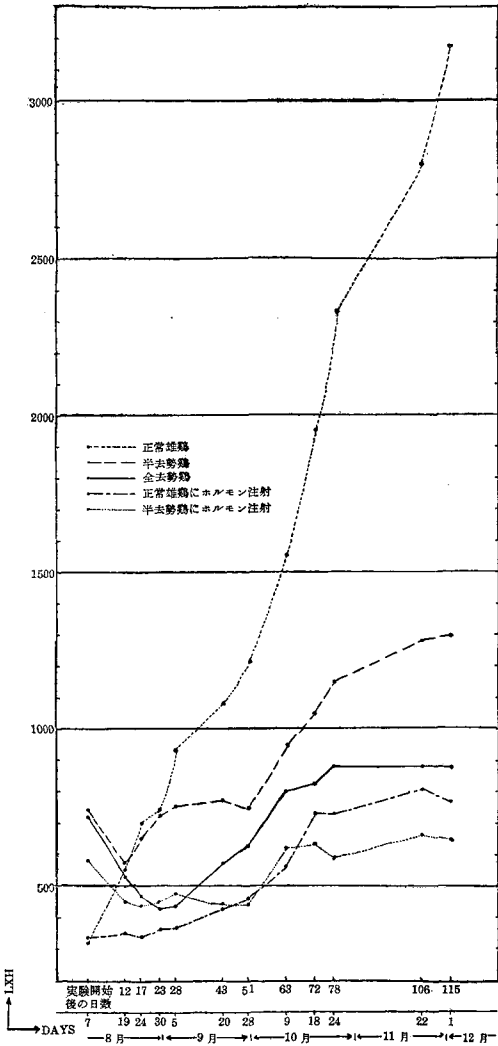
のと考えられる(第 2 図, 第 3 表)。

3) 精巢……解剖により輸精管はよく発達し、肉眼にても分明繩状となつてゐることを認めた。睾丸の大きさは左側 42.1 × 21.2 mm, 右側 43.3 × 18.8 mm で前者は後者より丸味のある形をしていた(第 10 図)。顕微鏡で睾丸の組織を見ると細精管は極めて大きく、その中には活潑なる生殖細胞の発育を見ることが出来る。即ち精子形成が盛に行われ、精祖細胞、精母細胞、娘細胞等凡べての種類生殖細胞が含まれ無数の精子が作られている(第 15, 16 図)。

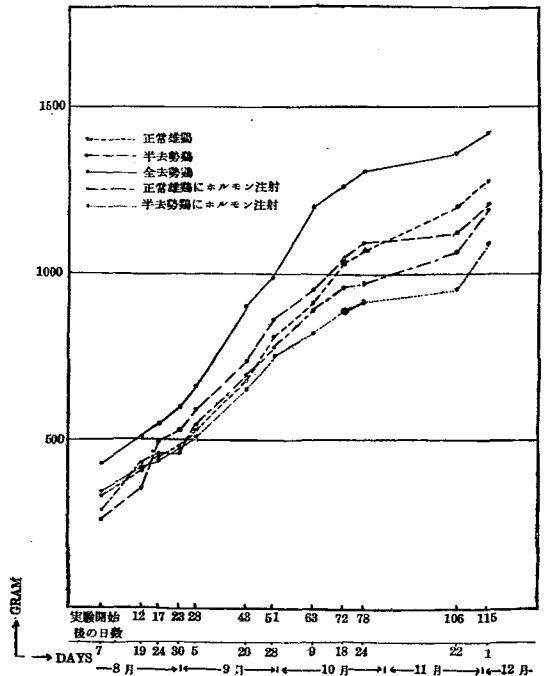
2. 半去勢鶏

1) 肉冠及び羽装……肉冠は去勢手術後 12 日目(8 月 19 日)頃まで縮小したが 23 日目には元の形の大きさとなり、約 28 日間この状態を保つたが 51 日目(9 月 28 日)を過ぎる頃より次第に大きくなつた。それに伴い、色も鮮紅色をおび正常の雄と区別が判然とつかない様になつた。併し羽装は頸羽、背羽及び尾羽は短い羽毛で覆われ稍中性に傾いた。距の発育は豆状となり尖端は鈍であつた(第 1, 6 図, 第 4 表)。

2) 体重……実験開始のときより漸次増加したが、80 日目頃より約 30 日間変化なく、その後急に増加し



第 1 図 比較鶏及び実験鶏の肉冠の変異 (L × H, 平均) (孵化後 89 日目より 204 日目まで)



第 2 図 比較鶏及び実験鶏の体重の変異 (GRAM, 平均) (孵化後 89 日目より 204 日目まで)

第4表 半去勢鶏

| 実験月日 | 孵化後の 日数 | 実験開始 後の日数 | 体 重 | | 肉冠面積 | | 摘 要 |
|--------|------------|--------------|-------|------------|-----------------|------------|--------------------------|
| | | | gr. | 増加率 (%) | mm ² | 増加率 (%) | |
| 8. 7 | 89 | — | 360 | — | 742 | — | 肉冠縮小始まる。 |
| 19 | 101 | 12 | 458 | 27 | 569 | — | |
| 24 | 106 | 17 | 495 | 37 | 649 | — | |
| 30 | 111 | 23 | 529 | 46 | 737 | — | |
| 9. 5 | 117 | 28 | 593 | 64 | 756 | 1 | 肉冠元の形になる。 |
| 20 | 131 | 43 | 738 | 105 | 777 | 4 | |
| 28 | 140 | 51 | 856 | 137 | 750 | 1 | |
| 10. 9 | 152 | 63 | 949 | 163 | 950 | 28 | 肉冠著しく増大, 紅潮 雄性行動とり運動旺 |
| 18 | 161 | 72 | 1,036 | 187 | 1,049 | 41 | |
| 24 | 167 | 78 | 1,081 | 199 | 1,150 | 54 | |
| 11. 22 | 195 | 106 | 1,124 | 209 | 1,282 | 72 | 肉冠♂型, 羽装♂♀型 |
| 12. 1 | 204 | 115 | 1,212 | 236 | 1,305 | 75 | |

た。開始のときの 300~480 gr. (平均 360 gr.) から 115 日目には 1,060~1,360 gr 平均 (1,212 gr.) となり, 約 3.4 倍の増加を示した (第 2 図, 第 4 表)。

3) 精巣… 睪丸は丸味のある細い形を示したが, 大きさは 14.5 × 5.6 mm であつた。輸精管は肉眼的には左側は線状となつて見えたが, 十分に成熟しているとは云えないし右側は分明と見ることが出来なかつた。右側に睪丸はなかつた (第 11 図)。顕微鏡で睪丸の組織を見ると細精管の発育は甚だ悪く, その大きさが非常に小さく, その内部には唯一層の精原細胞の細胞層を含むのみで, 精細胞の存在など全然見られない (第 17 図)。

3. 全去勢鶏

1) 肉冠及び羽装… 去勢後肉冠及び顔色は正常の雄の鮮紅色を失ひ淡紅色となつた。皮膚面は乾燥シフケ (雲脂) に覆われた。雄性行動を現わさず動作が不活潑となり「トキ」をつくらなかつた。姿勢も正常の雄の如き頭を高く胸を張ることがなく, 又誇張した歩き方もしなかつた。去勢後 28 日目 (9 月 5 日) 頃まで極度に肉冠は小さくなつたが, 63 日目 (10 月 9 日) 頃になると去勢後より稍大きくなつたが, 後そのままの状態を続け, 雌型の傾向を現わした。羽装については稍中間型を現わした (第 1, 7 図, 第 5 表)。

2) 体重… 去勢後漸次増大したが 28 日目 (9 月

第5表 全去勢鶏

| 実験月日 | 孵化後の 日数 | 実験開始 後の日数 | 体 重 | | 肉冠面積 | | 摘 要 |
|--------|------------|--------------|-------|------------|-----------------|------------|---------------|
| | | | gr. | 増加率 (%) | mm ² | 増加率 (%) | |
| 8. 7 | 89 | — | 430 | — | 734 | — | 去勢後淡紅色 不活潑 |
| 19 | 101 | 12 | 515 | 19 | 538 | — | |
| 24 | 106 | 17 | 550 | 27 | 469 | — | |
| 30 | 111 | 23 | 595 | 38 | 433 | — | |
| 9. 5 | 117 | 28 | 665 | 54 | 443 | — | 極度に縮小 |
| 20 | 131 | 43 | 900 | 109 | 573 | — | 羽装雌雄中間型 |
| 28 | 140 | 51 | 990 | 130 | 631 | — | |
| 10. 9 | 152 | 63 | 1,200 | 179 | 800 | 8 | |
| 18 | 161 | 72 | 1,260 | 193 | 825 | 12 | 肉冠♀型, 羽装♂♀型 |
| 24 | 167 | 78 | 1,305 | 203 | 879 | 19 | |
| 11. 22 | 195 | 106 | 1,360 | 216 | 882 | 20 | |
| 12. 1 | 204 | 115 | 1,420 | 230 | 875 | 19 | |

5日)を過ぎる頃より急激に増加し90日目(11月6日)頃まで続いた。その後も暫進的に増加した。開始のとき380~500 gr. (平均430 gr.)が115日目になると1,260~1,700 gr. (平均1,420 gr.)となり約3.3倍の増加を示した(第2図, 第5表)。

3) 精巣…解剖観察したが、完全に去勢されたため勿論辜丸はなく輸精管も肉眼にては見られなかつた(第12図)。

II. 実験区(正常雄鶏及び半去勢鶏にホルモン注射したもの)

1. 正常雄鶏にホルモン注射

1) 肉冠及び羽装…5回目の注射(19日目, 8月26日)の頃は肉冠の変化は見られなかつたが、その後漸次増大し63日目(5回目の注射後43日目, 10月9日)より急に大きくなつたが、7回目の注射(71日目, 10月17日)の頃よりそのままの状態を115日目

(12月1日)まで続け雌型の傾向を現わした。一般に肉冠の色は淡紅色を示し、右側に折れ曲つているのが多く歯も細かに分れていた。羽装については頸羽、背羽及び尾羽は短かく雌型の傾向を強くした。動作は不活潑となり尙距の發育伸長は認められず豆状を呈していた(第1, 3図, 第6表)。

2) 体重…7回目の注射(71日目, 10月17日)の終る頃まで順次増加していたが、注射終了後16日目(106日目, 11月22日)まで緩やかとなつたが、その後急激に増加を示した。実験開始のとき260~320 gr. (平均290 gr.)が115日目になると1,120~1,320 gr. (平均1,200 gr.)となり約4倍の増加を示した(第2図, 第6表)。

3) 精巣…解剖観察するに右側の辜丸は細長く、左側は丸味をおびていて小形をしていた。大きさは右側は14.5×4.0 mm, 左側は11.2×5.3 mmであつ

第6表 正常雄鶏にホルモン注射したもの

| 実験月日 | 孵化後の 日数 | 実験開始 後の日数 | 体 重 | | 肉冠面積 | | 摘 要 |
|-------|------------|--------------|-------|------------|-----------------|------------|--------------------|
| | | | gr. | 増加率 (%) | mm ² | 増加率 (%) | |
| 8. 7 | 89 | — | 289 | — | 335 | — | |
| 8 | 90 | 1 | — | — | — | — | 1回目注射 |
| 11 | 93 | 4 | — | — | — | — | 2回目注射 |
| 19 | 101 | 12 | 431 | 49 | 353 | 5 | 3回目注射 |
| 23 | 105 | 16 | — | — | — | — | 4回目注射(肉冠の増減認めない) |
| 24 | 106 | 17 | 451 | 56 | 340 | 1 | |
| 26 | 108 | 19 | — | — | — | — | 5回目注射 |
| 30 | 111 | 23 | 477 | 65 | 366 | 9 | |
| 9. 5 | 117 | 28 | 546 | 85 | 368 | 9 | |
| 20 | 131 | 43 | 691 | 139 | 437 | 31 | 大きくなる。 |
| 28 | 140 | 51 | 780 | 169 | 460 | 37 | |
| 10. 9 | 152 | 63 | 894 | 209 | 562 | 67 | |
| 14 | 157 | 68 | — | — | — | — | 6回目注射 |
| 17 | 160 | 71 | — | — | — | — | 7回目注射(淡紅色を呈す) |
| 18 | 161 | 72 | 960 | 232 | 733 | 118 | |
| 20 | 163 | 74 | — | — | — | — | 8回目注射(右側に折れ曲るのが多い) |
| 23 | 166 | 77 | — | — | — | — | 9回目注射(羽毛短, 動作不活潑) |
| 24 | 167 | 78 | 974 | 237 | 729 | 117 | |
| 26 | 169 | 80 | — | — | — | — | 10回目注射 |
| 29 | 172 | 83 | — | — | — | — | 11回目注射 |
| 11. 2 | 176 | 87 | — | — | — | — | 12回目注射 |
| 5 | 179 | 90 | — | — | — | — | 13回目注射(注射中止) |
| 22 | 195 | 106 | 1,071 | 283 | 811 | 142 | |
| 12. 1 | 204 | 115 | 1,200 | 315 | 769 | 129 | 肉冠♀型, 羽装♀型 |

た。輸精管は発達してなく、肉眼にては分明と線状をしていた(第8図)。顕微鏡にて組織を見るに、細精管の发育甚だ悪く、その内部には唯一層の精原細胞の層が存在するのみで、精細胞の存在など全然見られない(第13図)。

2. 半去勢鶏にホルモン注射

1) 肉冠及び羽装…肉冠は12日目(8月19日, 3回目の注射)まで縮小を続けたが、このままの状態を51日目(5回目の注射後31日目, 9月28日)まで続けた。6回目の注射(68日目, 10月14日)を行う頃になると実験開始のときより稍大きくなったが、それ以後は余り増減を示さなかつた。10月14日(6回目の注射)の頃より肉冠の色は淡紅色を呈し肉齒も細かに分れ、雌型の傾向を強くした。羽装については頸羽、背羽及び尾羽は短い羽毛で覆われていた。併し鞍羽は長い羽毛で覆われていた。体躯は一般に丸

味をおび、雌型の傾向を強くした(第1,4図, 第7表)。

2) 体重…体の生長に従い、規則的に増大したが78日目(10月23日, 9回目の注射)頃より約1か月間余り増加しなかつたが106日目(注射終了後16日目, 11月22日)より急に増加を示した。実験開始のときの260~480 gr. (平均334 gr.) から115回目には920~1,420 gr. (平均1,091 gr.) となり約3.3倍の重量の増加を示した(第2図, 第7表)。

3) 精巢…輸精管は肉眼的には左側は線状になつて見えたが、右側はその痕跡しか分らなかつた。睾丸は小形で少し丸味を呈し、大きさは12.6×5.3 mmであつた。去勢した部位(右側)には睾丸の再生は見られなかつた(第9図)。顕微鏡でその組織を見ると細精管の发育は甚だ悪くて、その内部には唯一層の精原細胞の細胞層を含むのみであつた。精細胞の存在など全然見られない(第14図)。

第7表 半去勢鶏にホルモン注射したもの

| 実験月日 | 孵化後の 日数 | 実験開始 後の日数 | 体 重 | | 肉 冠 面 積 | | 摘 要 |
|-------|------------|--------------|-------|------------|-----------------|------------|------------------|
| | | | gr. | 増加率 (%) | mm ² | 増加率 (%) | |
| 8. 7 | 89 | — | 334 | — | 583 | — | 去勢後著しく縮小 |
| 8 | 90 | 1 | — | — | — | — | 1回目注射 |
| 11 | 93 | 4 | — | — | — | — | 2回目注射 |
| 19 | 101 | 12 | 414 | 23 | 451 | — | 3回目注射 |
| 23 | 105 | 16 | — | — | — | — | 4回目注射 |
| 24 | 106 | 17 | 443 | 32 | 439 | — | |
| 26 | 108 | 19 | — | — | — | — | 5回目注射 |
| 30 | 111 | 23 | 483 | 44 | 451 | — | |
| 9. 5 | 117 | 28 | 514 | 53 | 473 | — | |
| 20 | 131 | 43 | 660 | 97 | 441 | — | |
| 28 | 140 | 51 | 754 | 125 | 452 | — | |
| 10. 9 | 152 | 63 | 826 | 147 | 619 | 6 | |
| 14 | 157 | 68 | — | — | — | — | 6回目注射(淡紅色を示し落屑す) |
| 17 | 160 | 71 | — | — | — | — | 7回目注射(面積の増減認めない) |
| 18 | 161 | 72 | 890 | 166 | 626 | 7 | |
| 20 | 163 | 74 | — | — | — | — | 8回目注射 |
| 23 | 166 | 77 | — | — | — | — | 9回目注射 |
| 24 | 167 | 78 | 914 | 173 | 587 | — | |
| 26 | 169 | 80 | — | — | — | — | 10回目注射 |
| 29 | 172 | 83 | — | — | — | — | 11回目注射 |
| 11. 2 | 176 | 87 | — | — | — | — | 12回目注射 |
| 5 | 179 | 90 | — | — | — | — | 13回目注射(注射中止) |
| 22 | 195 | 106 | 957 | 186 | 672 | 15 | |
| 12. 1 | 204 | 115 | 1,091 | 226 | 650 | 11 | 肉冠♀型, 羽装♀型 |

考 察

比較区と実験区とに於いて夫々比較をして見る。

1. 正常雄鶏と正常雄鶏にホルモン注射したものと の比較

1) 肉冠及び羽装……実験開始の際は大体同じ肉冠の大きさであつたが、始めより差を生じ比較鶏は増大する一方であるため8月24日(5回目の注射)では約2倍の差を生じた。実験鶏は少しずつ増大はしたが10月9日(5回目の注射後43日目, 63日目)になると約2.8倍の差が生じた。この頃より実験鶏は雌型の傾向を現わし比較鶏とは性的差達判然とした(第5, 3図, 第6, 3表)。

2) 体重……両群の重量は10月9日(63日目)まで殆んど同じであつたが7回目の注射(10月17日)の頃より実験鶏は約75gr.(平均)の差を生じ、その差の状態を続けた(第2図, 第6, 3表)。

3) 精巢……比較に用いた正常鶏は両側共成熟した睾丸をもつていたが、実験鶏では右側は細長く左側は丸味のある小形を現わした。輸精管にても比較に用いた正常鶏の成熟状態は極めて正常で繩状によく発達し肉眼でよく認められたが、実験鶏には白い線状のものしか見えず、明らかに比較に用いた正常鶏との差が認められる(第8, 10図)。睾丸の組織を顕微鏡的に比較観察をして見ると、比較に用いた正常鶏は細精管が極めて大きく精子形成が盛に行われていた。実験鶏には細精管の発育が悪く精子形成が行われず、精原細胞の細胞層のみを含むだけだつた(第13, 15, 16図)。

2. 正常雄鶏と半去勢鶏にホルモン注射したものと の比較

1) 肉冠及び羽装……実験鶏は28日目(5回目の注射後9日目)頃には肉冠は縮小を続けたが、比較に用いた正常鶏の肉冠の約 $\frac{1}{2}$ の大きさであつた。10月14日(6回目の注射)頃には比較鶏は約3.5倍となり、実験鶏はこの頃より雌型の傾向を示した。更に実験終了の115日目では約5倍となり、ここに判然と比較鶏と区別出来る様に実験鶏の性徴は雌型の傾向を現わした(第4, 5図, 第7, 3表)。

2) 体重……実験開始のときは何等差を認めなかつたが、実験鶏は10月24日(78日目, 9回目の注射)頃より約1ヵ月間増加せず、その後急に増加し注射終了の頃(11月5日)では比較鶏との差は248gr.(平均)となつてその後もこの状態を続けた(第2図, 第3, 7表)。

3) 精巢……睾丸においては外形は勿論その組織を顕微鏡的に比較観察して見ても大きな差をもつ。即ち実験鶏は細精管は小さくその発育が悪く、又その内部には精原細胞のみで精細胞はなかつた。比較鶏には細精管は極めて大きく精子形成が盛に行われ、無数の精子が形成されているのを見る(第14, 15, 16図)。

3. 全去勢鶏と正常雄鶏にホルモン注射したものと の比較

1) 肉冠及び羽装……両群共5回目の注射(8月26日)の終つての10日間の差は余り認められず、又これより平行して除々に増大してその差は100~150となるが、肉冠のみでは両群間の違いは余り認められなかつた。しかし羽装の点においては実験鶏は完全に雌型の傾向を示したが、比較鶏は頭部の肉冠は雌型を示し羽装は中間型を示した(第3, 7図, 第5, 6表)。

2) 体重……9月5日(28日目)頃まで比較鶏は実験鶏と約100gr.の差をもつて増加したが、9月20日(43日目, 5回目の注射後23日目)頃には約200gr.となり10月18日(72日目, 7回目の注射)頃には約220gr.の差となつて、ここに著しい違いを示した(第2図, 第5, 6表)。

3) 精巢……(第8, 12, 13図)。

4. 全去勢鶏と半去勢鶏にホルモン注射したものと の比較

1) 肉冠及び羽装……実験開始のときより両群共肉冠は9月5日(28日目, 5回目の注射後9日目)まで縮小を続けた。6回目の注射(10月14日)の終る頃では、比較鶏は実験鶏と約200の差で僅か大きくなつた。実験鶏はこの頃より雌型に近い傾向を現わしたが比較鶏は肉冠のみで羽装については115日目では尾羽、鞍羽及び頸羽は特に発達して中間型を現わした(第4, 7図, 第5, 7表)。

2) 体重……9月28日(51日目)頃までは比較鶏は実験鶏と50~80gr.の差で何等変化がなく増加した。その後約150gr.の差となつたが、実験鶏はその頃より体重の増加は少なくなつた(第2図, 第5, 7表)。

3) 精巢……(第9, 12, 14図)

5. 半去勢鶏と正常雄鶏にホルモン注射したものと の比較

1) 肉冠及び羽装……実験鶏は63日目(10月9日)頃より完全に雌型の傾向を強くしたが、比較鶏は51日目(9月28日)頃より肉冠は雄型を示し、羽装は稍中間型を呈す様になり判然と区別出来た(第3, 6図, 第4, 6表)。

2) 体重……実験開始のときは約 70 gr. の差で両群は夫々増加したが、この実験終了の 115 日目における差は余りなく大体似た増加を見せた(第 2 図, 第 4, 6 表)。

3) 精巣……両群共、輸精管は勿論睾丸及びその組織の発育が悪く、精子の形成は認められず、唯精原細胞の層のみで精細胞の存在は見られない(第 8, 11, 13, 17 図)。

6. 半去勢鶏と半去勢鶏にホルモン注射したものと
の比較

1) 肉冠及び羽装……実験開始より肉冠は両群とも減少し、12 日目(8 月 19 日, 3 回目注射)に至り比較鶏は増大したが、実験鶏は増大するのが見られなく 72 日目(10 月 28 日)頃より少し増大したが、この頃より雌型の傾向を強くした。しかし比較鶏は 51 日目(9 月 28 日)をすぎる頃より肉冠は増大し雄型を示し、羽装は稍中間型を呈す様になり、判然と區別出来る様になつた(第 4, 6 図, 第 4, 7 表)。

2) 体重……開始より比較鶏は約 60 gr. の差で増加したが 78 日目(10 月 24 日)をすぎる頃より尙も差を生じ 115 日目には 120 gr. となつたが、増加は続けていた(第 2 図, 第 4, 7 表)。

3) 精巣……実験鶏の睾丸は比較鶏より小さく輸精管は左側のみ肉眼的に線状として認められた。尙睾丸は共に細長く丸味のある形をしていた(第 9, 11 図)。顕微鏡的に睾丸の組織を比較観察して見ると、両者共に細精管の発育が甚だ悪く、その内部には唯一層の精原細胞の細胞層を含むのみであつた(第 14, 17 図)。

次に実験鶏と比較正常鶏とに於いて詳細な比較をして見る。この比較は凡て孵化後 204 日目(実験開始後 115 日目, 12 月 1 日)のものに就いて行つたものである。

[1] 肉冠及び羽装について見ると、実験鶏の肉冠はその発育の程度が比較鶏に比して著しく萎縮し、尙も雌性の如き外観を呈して比較鶏の肉冠とは比すべくもない。羽毛においても頸部、背部及び尾部の発育が阻止され、外観は殆んど雌型のものに近い(第 3 ~ 7 図)。

以上の事実よりして肉冠及び羽装等の形状が殆んど雌型に近い変化を呈していることを認知し得るのである(第 8 表)。

[2] 体重について見ると第 9 表に示す如く、実験鶏は比較鶏に比し発育が遅く平均重量は少い。しかし正常雄鶏にホルモン注射した群は半去勢鶏の群と略同じ重量をもつていた。又半去勢鶏にホルモン注射した群は一番発育が遅く、雌性への転化を示すものではないかと思う。

[3] 精巣について見ると睾丸の組織を顕微鏡的に比較観察では実験鶏の精巣における細精管の発育は甚だ悪く、その大きさが非常に小さくてその内部には唯一層の精原細胞の層が存在するのみで精細胞の存在等全然見られない。この発育の状態は生後 3 カ月の雛の精巣と殆んど差違を認めない。第 18 図は生後 3 カ月の雛の精巣(本実験開始のとき行つた去勢による睾丸除去のもの)で、それと第 13 図及び第 14 図を比較すれば殆んど差のないことが了解される。即ち実験鶏の睾丸は実験開始当時のままでその発育が停止されて


第 8 表 実験鶏及び比較鶏の肉冠, 羽装比較(孵化後 204 日目)

| | 比 較 鶏 | | | 実 験 鶏 | |
|-----|-------|------|------|-------------|-------------|
| | 正常雄鶏 | 半去勢鶏 | 全去勢鶏 | 正常雄鶏にホルモン注射 | 半去勢鶏にホルモン注射 |
| 肉 冠 | ♂ 型 | ♂ 型 | ♀ 型 | ♀ 型 | ♀ 型 |
| 羽 装 | ♂ 型 | ♂♀型 | ♂♀型 | ♀ 型 | ♀ 型 |


第 9 表 実験鶏及び比較鶏の体重比較 (gr.)

| | 比 較 鶏 | | | 実 験 鶏 | |
|------|-------------|-------------|-------------|-------------|-------------|
| | 正常雄鶏 | 半去勢鶏 | 全去勢鶏 | 正常雄鶏にホルモン注射 | 半去勢鶏にホルモン注射 |
| 体重平均 | 1,280 | 1,212 | 1,420 | 1,200 | 1,091 |
| 範 囲 | 1,220~1,340 | 1,060~1,360 | 1,260~1,700 | 1,120~1,320 | 920~1,420 |


图 版 I.




3




4



5

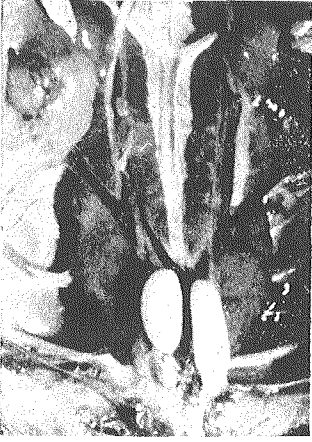


6

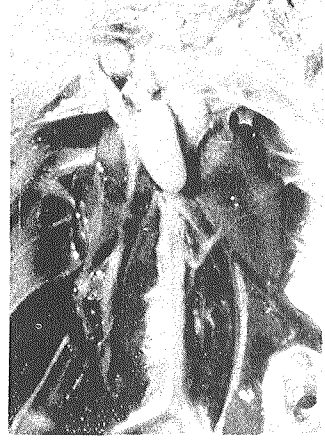

7

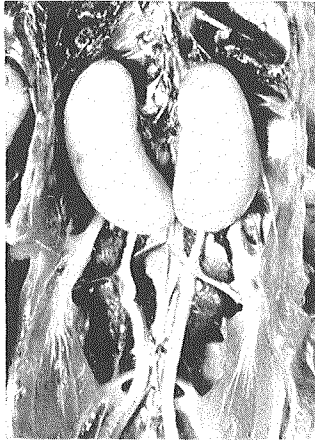圖 版 II.



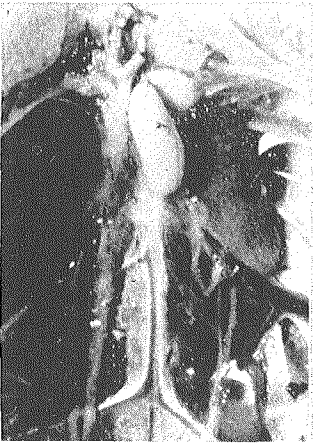8



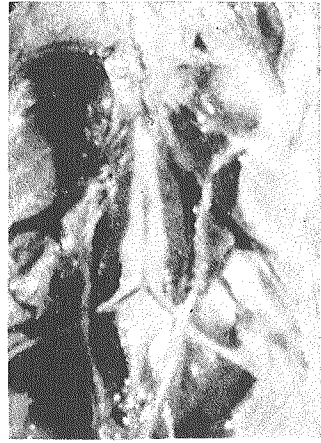9



10

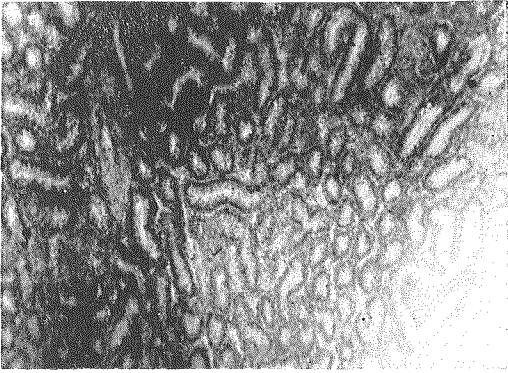


11

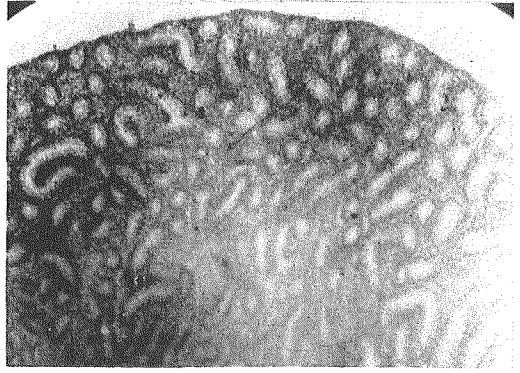


12

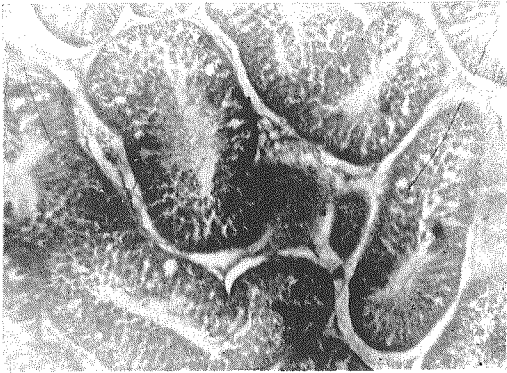圖 版 III.



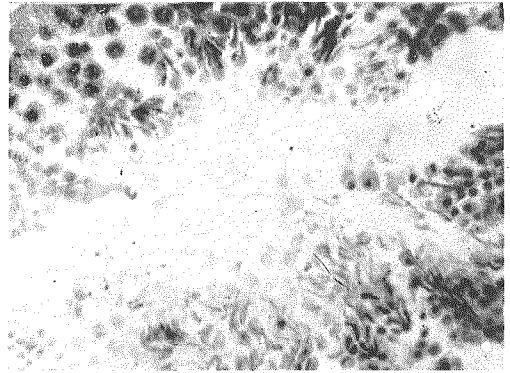
13



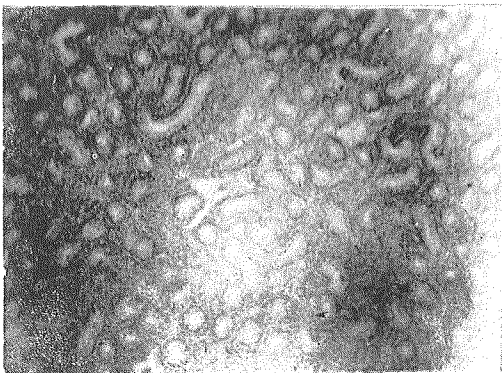
14



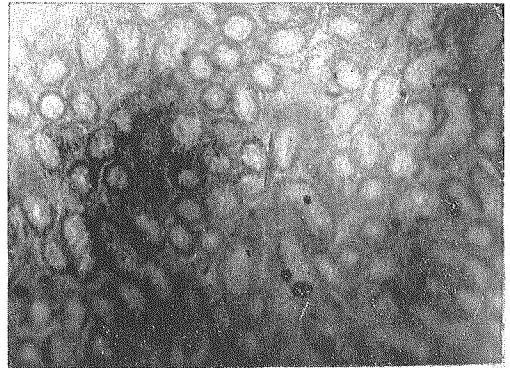
15



16



17



18

いたと思われる。これに比較して生後 204 日目の比較鶏の精巣を見ると細精管は極めて大きく、その内部では活潑に生殖細胞が分裂し、多数の精子が作られている。即ち精祖細胞、第一及び第二精母細胞は盛に分裂し精子形成の盛に行われ、無数の精子が形成されているのを見る(第 15, 16 図)。

以上の観察結果から濾胞ホルモンの注射に依つて睾丸に於ける精子形成は全然阻止され、体重及び第二次性徴は殆んど雌鶏に近い転換を起すことを知つたのである。この結果は林('43, '47)の X 線及び濾胞ホルモン処理により得られたものと同様であつて、半去勢鶏に濾胞ホルモン注射を行つても同様な結果即ち雌鶏型を得ることが出来た。

綜 括

白色レグホーン種の若雄及び半去勢鶏(生後約 3 か月)に濾胞ホルモンを注射して、若雄、半去勢鶏及び全去勢鶏と比較して見た。

若雄を半去勢すると肉冠は雄型、羽装は中間型となつた。全去勢すると肉冠は雌型、羽装は中間型となり雌型に近く転化出来なかつた。若雄及び半去勢鶏に濾胞ホルモンを注射すると肉冠、羽装共に雌型に近く転化出来た。

体重は正常雄、半去勢鶏及び全去勢鶏の重量に達したものは少なく、体形骨格等の大きさ、均衡は雌化の傾向が認められた。

精巣は濾胞ホルモン注射によつて精子形成は阻止され不能となつた。

以上のことから若雄を半去勢及び全去勢しても、雌性の傾向は現わさなかつたが、濾胞ホルモンを若雄及び半去勢鶏に注射すると精巣の發育を阻止し体重及び肉冠、羽装等の第二次性徴は雌に近く転化することが判つた。

内分泌が性分化を如何なる程度に支配するかは興味ある問題であるが、本実験がその一環の研究として濾胞ホルモンが、雄性分化にある程度関係のある事が判つた事は今後の研究の一つの指針となるものである。

文 献

- 1) A. W. GREENWOOD & J. S. S. BLYTH: Variation in plumage response of Brown Leghorn Capons to Oestrone.
 - I. Intramuscular injection.
 - II. Intradermal injection
 Proc. Roy. Soc. London vol. 118, (1935).

- 2) DOMM L. V.: Transplantation of compensatory right gonad and normal rudimentary gonad of the female Brown Leghorn into cocks and capons. Anat. Rec. 44, (1928).
- 3) HAYASHI B.: The X-ray treatment of cockerels planned in the production of capons. Trans. Sapporo Nat. His. Soc. 17, 4-3, (1943).
- 4) 林 文平: 濾胞ホルモンの雄鶏の羽装及び睾丸への影響, 医学と生物学, 4, 2, (1941).
- 5) ———: 家鶏雄鶏の X 線及びホルモン処理と生殖腺の変化, 遺伝学雑誌, 21, 3-4, (1946).
- 6) ———: 濾胞ホルモンの雄鶏の性徴への影響 札幌農林学会報, 34, 2, (1947).
- 7) 西田周作: 鶏に於ける性転換の実験的研究, I, II. 動物学雑誌, 48, 3, 12, (1936).

Summary

The follicular hormone has been administered into the young cock and half-castrated 3 months old cock. When the young cock is received one sided castration (half-castration) the comb retains male aspect while the plumage shows intermediate sex type. By the total castration the comb changes to female type and the plumage becomes intermediate one.

By applying the follicular hormone to the young cock or half-castrated cock, there develops female type in the comb and plumage. The injected cock does not attain the body weight of the normal control male. It is also inferior in body weight as compared with the half-castrated or total-castrated cock which has not received the injection.

The external feature of the body and skeleton assume the female type in the injected cock. By the administration of the follicular hormone the spermatozoa formation in the testis of the young cock is retarded.

If the young cock is received half- or total-castration, there appears no tendency of the feminization but when the follicular hormone is administered into the young cock or half-castrated cock the secondary sexual characters including the body weight, the comb and the plumage feminize the development of the testis having been retarded. From this experiment it has been suggested that in the growing animal the internal secretion affects the sex determination to some extent.