



Title	低壓に依る脳變化の知見補遺
Author(s)	田中, 二郎; TANAKA, Jiro; 中村, 弘 他
Citation	低温科學, 3, 335-338
Issue Date	1950-12-15
Doc URL	https://hdl.handle.net/2115/17444
Type	departmental bulletin paper
File Information	3_p335-338.pdf



低壓に依る腦變化の知見補遺*

田中二郎, 中村 弘, 佐野哲郎, 角田豊香

(北海道大學醫學部病理學教室, 低溫科學研究所 醫學部門)

(昭和 22 年 10 月受理)

我が教室では數年來低壓に依る腦變化の研究を行ひ、家兎腦に於ては可なり廣汎に互る所謂 Nissl の急性腫脹、重篤性神經細胞變化、神經細胞萎縮その他の諸退行性變化の出現する事、特に菱形窩の蓋及び、基底にある諸神經核、小腦の Purkinje 細胞、アンモン角等に高度に、腦幹神經節領域、視丘、第三腦室周圍、大腦皮質の一部等にも同様の變化を來すことを報告した。該部に於ける Nissl 物質の發育は家兎に於ては餘り高度でなく、殊に腦皮質、間腦等に於ける變化の追究には明確を期し得ない憾があつた。豫ねて、更に高等の動物を用ひて之等の所見を確認し度と思つてゐたが、今回幸に猫を集めることが出來たので、之を用ひ低壓に依る家兎腦變化との差異を追究すると共に更に家兎に於ける不備の點を聊か補足することを得たので此處にその大要を述べんとするものである。

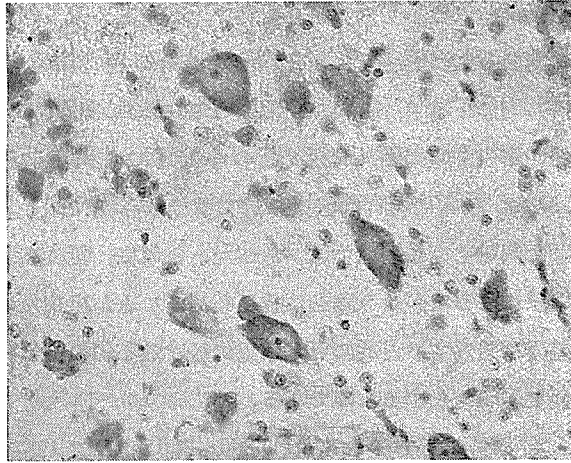
先づ猫を當病理學教室設置の低壓室中に入れ 280~260 mmHg (高度 8000m 相當) 下に 7 日間滞在せしめるに動物は食物攝取量の減退と共に運動不活潑となり、2 日目より著しく嗜眠となり、3~4 日目頃は歩行蹣跚、運動及び平衡障礙を來し、時には嘔吐を來すものもあるが下痢はなく、痙攣の如きは遂に認め得られなかつた。體重は漸次減少を來し低壓 7 日實驗例に於ては 11.5~25% の減少を示した。

腦の所見のみを記載するに、肉眼的には著變を認め得ないが、組織學的には中樞神經血管の充血擴張等の循環障礙の外に脈絡膜上皮細胞の浮腫性腫脹、空胞形成等が認められ、腦質上皮にも部位的に退行性變化が認め得られた。神經細胞に於ける變化は家兎と同様廣汎に互り高度の諸退行性變化が認められた。

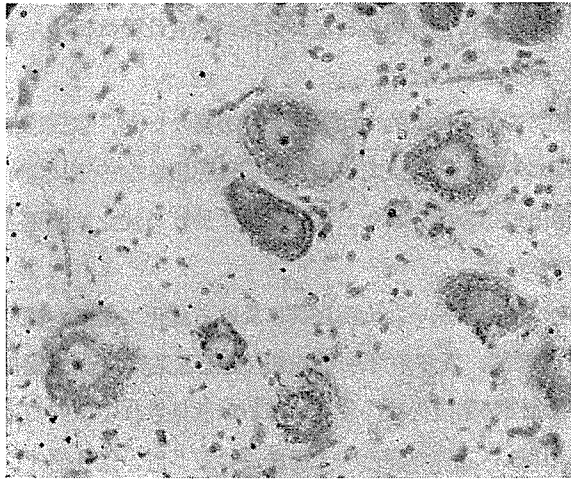
就家兎に於て變化の明瞭を缺いた大腦皮質に於ける變化であるが猫に於ては大腦皮質の各部に Nissl の所謂急性腫脹、及び重篤性神經細胞變化と見做すべき變化が中等度或ひは高度に出現を來し、更に阻血性細胞變化は少數ではあるが散見される。其の他の神經細胞萎縮も中等度或ひは軽度に認められる。之等の變化は大腦皮質の第 5 層、第 4 層に、又各層に互つて出現する例もあつた。之等の變化の度は一般に側頭葉、後頭葉に比較的強かつた。次に腦幹神經節領域即ち、尾狀核、被殻等に於ては急性腫脹、重篤性神經細胞變化等の所見が多少軽度に出現した。視丘は各部に於て變化は一般に相當高度で急性腫脹、重篤性神經細胞變化の他に神經細

* 北海道大學低溫科學研究所業績 第 76 號. 安保壽, 中村弘教授指導. 日本病理學會誌 33, 198, 昭 18.

胞萎縮が強い(第1圖)。次に所謂間脳と呼ばれる視丘下體及び第三腦室側壁に近く位する灰白結節, 視神經上核, 腦室側核等に於ける所見であるが, 家兎に於ては此の部に於ける變化は兎角明確を缺いた。猫に於ては神經細胞萎縮は餘り多くは見られないが, 急性腫脹及び重篤性神經細胞變化が明かに且つ可なり高度に出現を來した。元來此の部は水分代謝, 分泌機能, 含水炭素新陳代謝, 濕熱調節中樞, 血管の緊張中樞, 睡眠中樞, 其の他の植物神經重要中樞があ



第1圖 視丘の神經細胞貪喰



第2圖 赤核の虎斑融解

ると言はれる主要な部位で, 従つて此の部に於ける之等の變化は殊に注目すべき所見と言へやう。

次にアンモン角に於ける所見であるが家兎に於ては殊に諸變化の増強出現を認めた部位であ

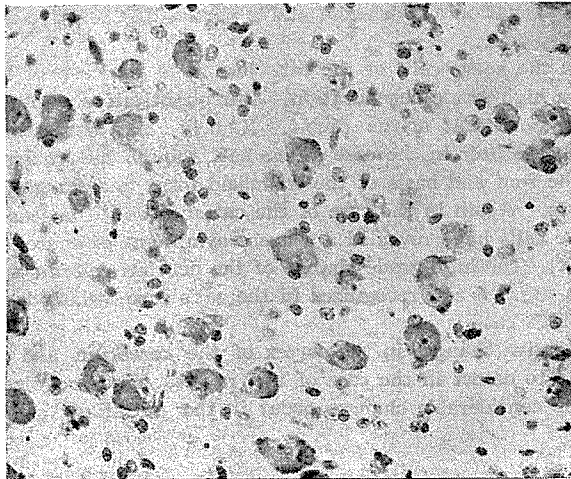
るが猫に於ては特に著しい變化を示さない。アンモン角臺錐體廻轉に於ても急性腫脹及び重篤性神經細胞變化は中等度又は軽度に、鋸齒狀領域に於ける個々の細胞は之に比し多少高度に變化を來したに過ぎない。

海猴に於ては最も高度の變化を來すと言ふ紐核に於ける變化も猫に於ては中等度で殊に高度の出現を認めなかつた。外側膝狀核、四丘體等に於ける變化も餘り著しくない。家兎に於ては全く變化を認めなかつた動眼神經核、赤核、滑車神經核に於ては虎斑融解等急性腫脹と見做すべき變化が明かに出現し、時に更に高度の變性の散見されるものもあつた(第2圖)。黒質に於ては變化は一般に強く、中等度の急性腫脹及び重篤性神經細胞變化が認められた。

小腦のPURKINJE細胞に於ける變化は一般に高度で急性腫脹は勿論細胞の死或ひは脱落等の重篤なる諸退行性變化が認められた。漏斗狀部、疑核には中等度或ひは高度の諸退行性變化が認められた。

菱形窩の蓋及び基底に於ける神經核の變化は家兎に於て最も高度に變化を來させる所であつた。猫に於ても同様に變化は著しい。即ち蓋核に於て高度の急性腫脹の外に陰翳像及び中等度の神經細胞萎縮が認められ、基底にある前庭核、蝸牛殼核共に略々之と同程度或ひは多少高度の變化が認められた。

三叉神經運動核にも軽度の急性腫脹の所見が認め得られた。その知覺核の變化は一般に著しい(第3圖)。



第3圖 橄欖核の急性腫脹の陰翳像

橄欖核には一般に高度の急性腫脹及び中等度の重篤性神經細胞變化が認められた。

其の他薄束核、楔狀核等に於ても中等度の急性腫脹及び多少の重篤性神經細胞變化の所見が認められ、脊髓に於ては側角、後角、CLARK氏柱に急性腫脹及び少數の重篤性神經細胞變化

が認め得られた。

尙 WEIGERT 氏神経髄鞘染色を行ふに何等變化を認め得なかつた。

以上の如く低壓 (260~280 mmHg) 7 日間實驗猫腦變化を見るに質的には家兎に於けると略、同様な廣汎に互り高度の諸退行性變化の出現を來した。量的には多少其の趣を異にし菱形窩の蓋及び基底にある諸神経核竝に小腦 PURKINJE 細胞に於ては家兎と同様最も高度に出現を來したがアンモン角に於ける變化は却つて少かつた。又之等の變化は知覺神経細胞のみに限らず家兎に於ては全く其の變化を認め得なかつた運動神経細胞に於ても明かに急性腫脹の所見が認められた。又猫に於ては黒質、橄欖等に於ける神経細胞の變化も高度に認められた。

又家兎に於ては明確にし得られなかつた大脳皮質及び間腦に於て、明かに且つ高度に諸退行性變化を來す事を明かにする事が出來た。神経髄鞘には著變を認め得なかつた。

Jiro TANAKA, Hiroshi NAKAMURA, Tetsuro SANO, and Toyoko TSUNODA
Morphological Changes in the Brain of the Cat under

Low Pressure

Résumé

When we examine the morphological changes of the brain of cats under low pressure (of 260~280 mmHg.) for seven days, no appreciable change shows itself to the naked eye, but microscopically, besides such disturbances as the congestion and dilatation of the blood-vessels in the central nervous system, the cedematous swelling of the epithelial cells of the choroid and vacuole formation are detected and a partial degenerative change is also recognized in the ependyma cells.

The change in the nerve cells of the cat, just as in the case of the rabbit, is wider-ranged and reveals a high grade degeneration. But quantitatively there is a difference in the case of the cat from that of the rabbit. Namely, the alteration in the Ammon's sector is considerably slighter in the case of the cat, though the changes in the various nervous nuclei of the roof and basis of the rhomboid fossa and Purkinje's cells are equally striking in both cases. Again in the case of the cat, not only the sensory nerve cells but also the motor nerve cells have revealed a sparent symptoms of acute swelling, contrary to that of the rabbit. The high-grade change of the nervous cells in the nucleus olivaris of the substantia nigra is also recognized in the cat's case, which does not make its appearance in the rabbit's case.

Highly degenerative changes in the cortex of the cerebrum and the middle brain, which we are unable to detect in the case of the rabbit, are recognized in that of the cat. By the bye, no considerable changes occur in the medullary sheaths of the nerve cells.