



Title	サケONCORHYNCHUS KETA脳下垂体の形態学的研究：(1) 腺性下垂体の微細構造
Author(s)	長浜, 嘉孝; NAGAHAMA, Yoshitaka; 山本, 喜一郎 他
Citation	北海道大學水産學部研究彙報, 20(4), 293-301
Issue Date	1970-02
Doc URL	https://hdl.handle.net/2115/23404
Type	departmental bulletin paper
File Information	20(4)_P293-301.pdf



サケ *ONCORHYNCHUS KETA* 脳下垂体の形態学的研究

(1) 腺性下垂体の微細構造

長 浜 嘉 孝*・山 本 喜 一 郎*

Morphological Studies on the Pituitary of the Chum Salmon,
ONCORHYNCHUS KETA (1) Fine structure of the adenohypophysis

Yoshitaka NAGAHAMA and Kiichiro YAMAMOTO

Abstract

The glandular cells in the adenohypophysis of the chum salmon, *Oncorhynchus keta*, during their anadromous migration, have been investigated in the present study. Observations with the aid of light- and electron microscopy revealed nine glandular cells in the pro-, meso- and meta-adenohypophysis.

The prolactin-producing cells occupying the most part of the pro-adenohypophysis are columnar in shape and arranged in the form of follicles. They contain secretory granules measuring 200–350 $m\mu$ in diameter, which are generally round in shape but sometimes indefinite. Moreover, they are in strict contact with each other by tight junctions and desmosomes and possess some cilia and microvilli on the surface facing the follicular lumen. The corticotrophs are stained specifically with MacConaill's lead-hematoxylin and they are found in the ventromedial edge of the pro-adenohypophysis and form a palisade-like layer composed of two or three rows of cells. The secretory granules of the cells measure 150–250 $m\mu$ in diameter and show various electron densities, and their limiting membranes are often separated from the granular cores. The somatotrophs widely distributed in the meso-adenohypophysis are strongly stained by acid dyes. These cells include many membrane-bound secretory granules ranging from 200 to 300 $m\mu$ in diameter, which are high in electron density and are round in shape. Moreover, in the meso-adenohypophysis two kinds of basophils can be perceived. The first type of basophils occupying the dorsal part of this lobe shows a weak affinity to any basic dye. The secretory granules of the cells measure about 200 $m\mu$ in diameter and are often observed in the extended cisternae of the rough endoplasmic reticulum. These morphological characteristics confirm that the first type of basophils appears to be thyrotrophs. The second type of basophils occupies the most part of the central region of the meso-adenohypophysis in the fish during the anadromous migration. The cells are positive to aldehyde fuchsin and PAS reaction and are characterized by the presence of two kinds of granules, i.e., many high electron dense granules ranging from 200–300 $m\mu$ in diameter and a few low electron dense granules of about 2 μ in the largest. These features confirm that the second type of basophils appears to be gonadotrophs.

* 北海道大学水産学部淡水増殖学講座
(Laboratory of Fresh-Water Fish-Culture, Faculty of Fisheries, Hokkaido University)

Besides these cell types, chromophobes and undifferentiated cells are included in the meso-adenohypophysis. The component glandular cells of the meta-adenohypophysis can be divided into two cell types based on electron microscopical observations, i.e., one type includes secretory granules measuring about 200 $m\mu$ and the other includes those measuring about 300 $m\mu$. However, at present the function of these cells is not known at all.

The glandular cell column of the adenohypophysis as well as neurohypophysis are usually in touch with a thin layer of fibroblastic cells covered by a basement membranes. Thus, the glandular cells in the adenohypophysis are not directly in contact with neurohypophysis. The endothelial cells of capillaries have some fenestrae of about 600–800 Å in diameter, each fenestra being bridged by a single-layered membrane separating a blood cavity from the surrounding pericapillary cavity. Fibroblastic cells are also situated outside the pericapillary cavity and they are in direct contact with the glandular cells.

緒 言

硬骨魚類の脳下垂体に関する形態学的研究は主として光学顕微鏡を用いて行なわれて来たが、脳下垂体を形成する細胞は小さく、かつ多様な細胞が混じて複雑な構造をしているので従来の研究では各種ホルモン産生細胞を決定することは極めて困難であった。最近になって電子顕微鏡を用いて硬骨魚類の脳下垂体の研究が行なわれるようになり (Kurosumi *et al.*, 1963; Öztan, 1966; Knowles and Volrath, 1966; Dharmamba and Nishioka, 1968; Nagahama and Yamamoto, 1969a), 各種ホルモン産生細胞も次第に明らかにされて来たが、その成果はまだ極めて少なく、硬骨魚類全般について統一的見解を得るには程遠い状態にある。

サケ科魚類の脳下垂体についても光学顕微鏡による報告はかなりなされて来た (Olivereau and Ridgway, 1962; Robertson and Wexler, 1962a, b; van Overbeeke and McBride, 1967; Fagerlund *et al.*, 1968; McBride and van Overbeeke, 1969) が、電子顕微鏡による観察は極めて少なく現在のところ Follenius (1963) のニジマス (*Salmo irideus*), Nagahama and Yamamoto (1969b) のヒメマス (*Oncorhynchus nerka*) についての報告があるのみで各種腺性細胞の微細構造についてはなお不明の点が多く、さらに詳細な研究が期待される。そこで今回著者らは湖上期のサケ (*Oncorhynchus keta*) 脳下垂体を電子顕微鏡によって観察し、その微細構造を明らかにしたので報告する。

なお本稿を草するにあたり、材料の蒐集に多大の便宜を与えられた北海道サケ・マス孵化場佐野誠三氏、西野一彦氏、疋田豊彦氏及び同十勝支場長星野克己氏はじめ場員の各位および北海道サケ・マス事業協会、会長三原健夫氏、同協会十勝支所長平野昇氏等に厚く御礼申し上げる。なお本研究の費用の一部は日本鮭鱒資源保護協会からの研究補助金によった。

材 料 と 方 法

観察に用いた湖上期のサケ (*Oncorhynchus keta*) は北海道の厚内沿岸、十勝川河口域の大津および打内、十勝川中流域の千代田で捕獲されたものであり、採集は1966年9, 10月, 1967年9, 10, 11月に行なった。さらに比較のために一部淡水中で飼育した2年魚も材料として使用した。

体重、体長、生殖巣重量などを測定した後、脳下垂体、生殖巣などの組織はその場で固定した。脳下垂体は光顕用として Bouin 液, Zenker-formol 液, Ciaccio 液で固定後、通常パラフィン法により5~7 μ の連続切片とし、Heidenhain の azan, aldehyde fuchsin, PAS, alcian blue-PAS, MacConaill (1947) の鉛ヘマトキシリンなどの方法で染色し検鏡に供した。電顕用としては脳下垂体を前、中、後腺性下垂体の部分に分け、各々を小片として Millonig 液又は Weber 液で2~4時間固定した。一部6.25% Glutalaldehyde で前固定し、その後 Millonig 液で上と同様に固定し通常法に従ってエポキシ

樹脂に包埋した。超薄切片はグラスナイフで 500~800Å とし、酢酸ウラニール、鉛の 2 重染色を施し、日立-HS-7 型電子顕微鏡を用いて観察した。さらに Epon 包埋の 1μ の厚切片を作成し、Richardson *et al.* (1961) の方法で染色し、超薄切片との比較に供した。

結 果

1) サケ脳下垂体の一般形態

溯上期サケの脳下垂体は上下に長い紡錘形で、底辺の径は約 5 mm × 3 mm、高さ 5 mm であり、他の多くの魚類で報告されているように前、中、後腺性下垂体と神経性下垂体とに区別される。生の材料では前腺性下垂体は白色、中腺性下垂体は乳白色、後腺性下垂体は桃色を呈し、この 3 者は組織切片によらずとも容易に区別し得る。しかし腺性下垂体と神経性下垂体との区別は組織切片 (図 1, 2) を検鏡することで始めて明確になし得る。前腺性下垂体は下垂体の前端に位置し、中および後腺性下垂体に比し小さい。この部位には 2 種の腺細胞が認められる。この部分の多くは濾胞状に配列し、酸性色素に強く染まる洋梨形の細胞からできている。この細胞はいわゆる Prolactin 産生細胞である。前腺性下垂体の正中線付近の神経性下垂体に接した部分に MacConaill の鉛ヘマトキシリンに強く染まる円柱状細胞が棚状の細胞層を作って存在する。この細胞はその形態および染色性から ACTH 産生細胞と判断される。前腺性下垂体に接して中腺性下垂体が存在するが、溯上期の個体ではこの中葉部分は下垂体の多くの部分を占めている。この部分の背側には azocarmine G, orange G などに強く染まる円形の中形の細胞が広く分散しているが、これは STH 産生細胞である。またこれと混在して多角形の比較的大きな細胞が存在する。これらの細胞は塩基性色素に弱く染まり、PAS に対しても陽性であり、その微細構造からして TSH 産生細胞と考えられる。この外に小形の未分化の細胞および大形の色素性細胞もこの部分に見出される。また中腺性下垂体の腹側には塩基性色素に強く染まる円形の細胞がみられる。この細胞の核は普通その一側に偏在する。未熟な個体ではこの細胞は数が少ないが、溯上期のものでは中腺性下垂体の細胞中最も数が多い。この細胞は GTH 産生細胞と推察される。背側に認められた STH 産生細胞はこの部分にも散在している。後腺性下垂体も比較的大きいがこの部位には最も多くの神経性下垂体の分枝が入り込んでいる。光顕による観察からはこの部分の細胞は一種類とみなされたが電顕による観察でこれらの細胞は分泌顆粒の大きさやその数から 2 種の細胞型に区別するのが妥当であることが明らかにされた。さらに下垂体が脳と接する間脳の底部には軸索を有する非常に大形の細胞が認められ、それは azan 染色で青紫に染まる (図 3)。

2) 各葉にみられる腺細胞の微細構造について

A) 前腺性下垂体

i) Prolactin 産生細胞；前腺性下垂体の大部分を占め azan 染色では azocarmine G, Halmi の aldehyde fuchsin 染色では light green など、酸性色素で強く染まる (図 4)。しかし MacConaill の鉛ヘマトキシリンには染まらない (図 5)。osmic 酸固定、Epon 包埋、azur I-methylene blue 染色の 1μ 切片では細胞質が極めて濃厚な青色に染色される。細胞は洋梨形で、短径 5~7μ、長径 10~15μ でその一端に 1~2 個の仁を含む核を有する (図 6)。このような細胞は濾胞状配列を示すがその中心部の腔にはしばしば aldehyde fuchsin 陽性のコロイドがみられる。さらにこのような濾胞が数個集まって column を形成する。上に述べたように濾胞を形成する細胞は一般に酸性色素に強く染まるが中には好酸性をほとんど示さない濾胞もある。細胞質内に多数認められる分泌顆粒は円形もしくは楕円形で大きさは 200~350 mμ あり電子密度は均一で高く、一般には核の周辺部に多く分布する (図 13)。粗面小胞体は種々の形態を示すが淡水飼育 2 年目のものでは非常に良く発達し顕著な層板状配列を示している (図 14)。この外にやや拡張した粗面小胞体が分泌顆粒の間に存在する。ゴルジ体は核の周辺部に多いが、細胞質の中央および周辺にもしばしば存在する。またゴルジ囊の内部には小さな顆粒状の物質が観察される。糸粒体は多くは桿状であるが円形もしくは楕円形を呈するものもあ

り一般に大形である。腔を取り囲む細胞は tight junction と desmosome で互いに結合され、腔側の一端に短かい絨毛と 9 + 2 の典型的な繊維束から成る線毛が認められる。

ii) ACTH 産生細胞 (Corticotroph) ; この細胞は前腺性下垂体の正中線付近の神経性下垂体に接する部分に普通 2 ~ 3 層の細胞が網状の層を作って存在する。aldehyde fuchsin 染色および azan 染色などではどの染色剤に対しても強い親和性を示さないが、MacConaill の鉛ヘマトキシリンでは非常に強く青紫に染色される (図 5)。普通は円形もしくは円柱状で直径は 7 ~ 12 μ である。核は円形もしくは楕円形で一般に細胞の中心部に位置し、1 ~ 2 個の仁を有する。osmic 酸固定, Epon 包埋, azur I-methylene blue 染色の 1 μ 切片では Prolactin 産生細胞が極めて強く青色に染色されるのに対して, ACTH 産生細胞は微細な顆粒状構造を示し染色性に乏しい (図 6)。分泌顆粒は 150 ~ 250 μ で固定液によって形態が異なる。osmic 酸単独固定では多くは小形の空胞状を呈しまれに充実性の顆粒として認められる (図 16)。また Weber 固定では一様に電子密度を増すが、この場合も充実性の顆粒から有芯状の顆粒まで種々の形態を示す (図 15)。粗面小胞体はやや拡張し、分泌顆粒の間に存在するが時には平行層板状を呈することもある。糸粒体は桿状もしくは円形で数は余り多くなく cristae の発達もよくない。また細胞質中に繊維構造が認められることがある。

B) 中腺性下垂体

iii) STH 産生細胞 (Somatotroph) ; この細胞は azocarmine G, orange G, acid fuchsin などで強く染色される。形は円形もしくは楕円形で、大きさは 10 ~ 15 μ あり核は普通細胞の中心に位置しているが時には周辺部に位置することもある。中腺性下垂体全体に広くみられ、好塩基性細胞などと混在して column の中に分布し、一般に群を形成することは少ない (図 9)。osmic 酸固定, Epon 包埋, azur I-methylene blue 染色の 1 μ 切片では非常に濃い青色に染まる (図 12)。円形の分泌顆粒は 200 ~ 300 μ で電子密度は均一で高く、普通細胞質全体に分布している (図 17)。特に溯上期のものにみられる非常に強い好酸性を示す細胞では、極めて多数の分泌顆粒が細胞質内に広く分布している。小胞体は粗面でやや拡張し普通分泌顆粒の間に広く分布する。時には細胞質周辺に平行層板状の小胞体も認められる。ゴルジ体は核周辺に集中して存在し、3 ~ 4 枚の平行に配列したゴルジ層板とその内側のゴルジ小胞および外側のゴルジ空胞から成り、この小器官での顆粒の産生もしばしば観察される。糸粒体は桿状もしくは円形で中程度に発達している。

iv) 好塩基性細胞第一型 (TSH 産生細胞, Thyrotroph) ; この細胞は aniline blue などの塩基性色素に弱く染まり PAS, aldehyde fuchsin に対しても、強くはないが明白な陽性反応を呈する。多くは中腺性下垂体の背側部の column の周辺部に位置している。円柱状もしくは多角形で大きさは 10 ~ 15 μ 、その核は普通細胞の中心にみられる。溯上期のサケではしばしばその細胞質の空胞化が観察される。osmic 酸固定, Epon 包埋, azur I-methylene blue 染色の 1 μ 切片では細胞質は非常に明るくその中に明白な空胞とわずかに青緑に染色される微細な顆粒が見られる。この細胞は電顕写真でも他の細胞型に比して極めて明るい。核には深い切り込みがあり、細胞質には拡張した粗面小胞体が全般に密に分布している。分泌顆粒は種々の電子密度を示し、形態的にもしばしば極めて特異的である。大きさは約 200 μ で、小胞体嚢内に存在し、いわゆる intercisternal granules の様相を呈する。さらに小胞体嚢内にはより電子密度の低い物質が存在することもある。発達の良くない桿状形の糸粒体やゴルジ体も認められる (図 18)。

v) 好塩基性細胞第二型 (GTH 産生細胞, Gonadotroph) ; この細胞は淡水中で飼育した 2 年目の未熟な個体ではほとんど観察されなかったが、溯上期のものでは全ての個体に認められ中腺性下垂体の細胞中最も卓越していた (図 7)。また前腺性下垂体中の濾胞の中にもしばしばみられ溯上中に顕著な変化を示す。aniline blue などの塩基性色素によく染まりさらに PAS 陽性で aldehyde fuchsin にも強い親和性を示す。直径 15 ~ 20 μ の円形もしくは円柱状の細胞で中腺性下垂体の腹側の column 中に特に多い。核は普通一方に偏在している。図 8 に示すように細胞質中に最大直径 2 μ に達する aldehyde

fuchsin や PAS に濃染する顆粒が存在するのが、この細胞の特徴である。電顕観察でもこの細胞の細胞質中には限界膜を有する大小 2 種類の顆粒が存在する (図 19)。大顆粒は大きいもので直径 2μ にも達するが電子密度は低い。一方小顆粒は $200 \sim 300 m\mu$ でその電子密度は一般に高い。拡張した粗面小胞体は細胞質全体に分布しており平行層板状を示すものは極めて少ない。ゴルジ体は $2 \sim 3$ 枚のゴルジ層板とそれを取り囲む少数のゴルジ小胞、ゴルジ空胞から成るがその発達はあまり良くない。糸粒体は全般に桿状であるが不規則な形をしたものも認められ cristae は中程度に発達している。

vi) 色素嫌性細胞 (Chromophobe) ; この細胞は中腺性下垂体の背側部の column 中に一般には STH 産生細胞と混じて存在する。 $15 \sim 20\mu$ の大形の細胞で核は普通その中心にある。細胞質はどの染色剤に対しても親和性を示さない (図 9)。

vii) 未分化細胞 ; この細胞は色素嫌性細胞と同様に中腺性下垂体の背側部の column 中にあり多くは群をなして存在し、円形もしくは楕円形である。細胞質は極めて少なく核が細胞の大部分を占めている (図 10)。

C) 後腺性下垂体

後腺性下垂体には前述したように神経性下垂体が深く入り込んでいるが、これらは腺細胞の column とは aniline blue に染まる膜によってへだてられている。後腺性下垂体の腺細胞は azan 染色では一般に桃色に染色されるが時には全く染色されず、白味を帯びていることもある (図 11)。また PAS, aldehyde fuchsin などにもほとんど親和性を示さず、わずかに鉛ヘマトキシリンで薄く染色される。以上の染色反応はいずれの腺細胞でも殆んど同じで、この結果から細胞型を区別することは困難である。また細胞質中には alcian blue-PAS 法で青紫に染色される小さな $1 \sim 2$ 個の顆粒の構造が認められる。column 周辺部の細胞は、神経葉との間に存する薄い膜にそって一層の細胞層を形成するが、column 中心部の細胞の配列には規則性はない。また時には分裂中の細胞が観察されることがある (図 11)。上に述べたように染色性の相違からは後腺性下垂体の腺細胞を 2 種以上の細胞型に区別することはできなかったが電子顕微鏡による観察では細胞の外形及び分泌顆粒の大きさなどから少なくとも 2 種以上の細胞に区分する必要があるように思える。すなわち第一型の細胞は桿状形をしており、分泌顆粒は約 $200 m\mu$ と小さく、電子密度は一般に高い (図 20)。粗面小胞体は拡張したものや平行層板をなしたものが細胞質全体に分布している。ゴルジ体の発達はあまり良くない。糸粒体は一般に桿状であるが種々に変形したものが認められる。第二型の細胞は大形の細胞で分泌顆粒も約 $300 m\mu$ と第一型に比して大きい、その数は極めて少ない (図 21)。核には切れ込みがあり不規則な輪郭を示す。粗面小胞体は平行層板状で細胞周辺に多い。ゴルジ体は $2 \sim 3$ 枚のゴルジ層板、ゴルジ小胞から成り桿状もしくは円形である。またその細胞中に $1 \sim 2$ 個の電子密度の低い不規則な輪郭を示し、限界膜を有する大形の lysosome と思われる物体や繊維構造などがしばしば観察される (図 22)。

D) 毛細血管、神経性下垂体および腺細胞との関係

図 12 は osmic 酸固定、Epon 包埋、azur I-methylene blue 染色の中腺性下垂体部分の 1μ 切片から得られたもので腺細胞、神経性下垂体、毛細血管との関連を示したものである。毛細血管の周囲には内皮細胞が存在し、それらと腺細胞との間には種々な広さの血管周囲腔が観察される。中腺性下垂体に入り込む神経性下垂体内には aldehyde fuchsin に濃染する神経分泌物の蓄積はほとんど認められない。細胞質に乏しく核のみが判別できる pituicyte がみられる。腺細胞は極めて薄い一層の膜によって囲まれ column を形成する。そして腺細胞と膜の間には普通 1 個の仁を有し、多角形の核を持つ細胞質に乏しい扁平な細胞が認められる。これらの微細構造を示したのが図 23 ~ 27 である。毛細血管の周囲は扁平で核部分がふくれた内皮細胞によって囲まれている (図 25)。内皮細胞の細胞質には少量の拡張した粗面小胞体や桿状の糸粒体、遊離したリボソームなど見られる。また内皮のところどころには直径約 $600 \sim 800 \text{ \AA}$ の小孔が観察され、それぞれの小孔は薄い一層の膜に架橋されている。毛細血管内皮の外側には毛細血管周囲腔が存在する。この腔は一般には不均一な構造を示し、疎

性結合組織から成ると考えられ、時には膠原繊維なども観察される(図 24)。この腔中には種々の大きさの lysosome, 粗面小胞体, 発達したゴルジ体などを含む不規則な形をした血管周囲腔細胞がよく見られる(図 26)。図 27 は 2 つの column が接する部分をあらわしている。各々の column は一層の基底膜によって囲まれているが、その基底膜と腺細胞の間には特徴ある細胞が存在する。それは扁平で大きな核を有し、細胞質中には遊離したリボソーム, 小胞, 桿状もしくは円形の糸粒体などを有し、また豊富な繊維が細胞質の内外に観察される。さらに各々の column を取り囲む基底膜の間は疎性結合組織で埋められている。図 23 に column と神経性下垂体が接する部分が見された。神経性下垂体もやはり一層の基底膜によって囲まれているので、腺細胞と神経性下垂体とは 2 枚の基底膜およびそれらにはさまれた結合組織によってへだてられており直接に接することはない。

考 察

サケ科魚類の脳下垂体に関しては、光学顕微鏡による組織学的研究はいくつかなされてきて (Olivereau and Ridgway, 1962; Robertson and Wexler, 1962 a, b; van Overbeeke and McBride, 1967; Fagerlund *et al.*, 1968; McBride and van Overbeeke, 1969) 前腺性下垂体には Prolactin 産生細胞, ACTH 産生細胞, 中腺性下垂体には STH 産生細胞, TSH 産生細胞, GTH 産生細胞などの細胞型が存在するとされているが、個々の細胞の微細構造についての詳細な記述はほとんどなく著者らのヒメマス (*O. nerka*) での報告が唯一のものであろう (Nagahama and Yamamoto, 1969b)。さらに後腺性下垂体に関しては構成細胞の構造も、作用も全く明らかにされていない。この論文で著者らは形態学的特徴によってサケ腺性下垂体中に 9 種の細胞型を分類することができた。

Prolactin 産生細胞は好酸性細胞で規則正しい濾胞状配列を示す。分泌顆粒は 200 ~ 350 μ m で円形もしくは楕円形を示し、電子密度は高く細胞の一端に線毛, 絨毛を有する。これらの形態学的特徴はヒメマス (Nagahama and Yamamoto, 1969b) の場合と良く一致する。キンギョや *Tilapia* の Prolactin 細胞も分泌顆粒その他細胞内器官の形態などではヒメマスや本種と等しいが、しかし規則正しい濾胞状配列は示さない。溯上期のサケの Prolactin 細胞は分泌顆粒の多数つままったものから全く分泌顆粒を欠くものまで種々の段階がみられ、また粗面小胞体の発達は良い。これに対し淡水で飼育した 2 年目のサケの Prolactin 産生細胞では平行層板状の粗面小胞体の発達は極めて良く、先に報告したヒメマスの Prolactin 産生細胞とよく類似していた。van Overbeeke and McBride (1967) はベニザケが海から河に移行する際に、この種の細胞は大きな変化を示すことを報告しているが、それは今回得られた事実とともに Prolactin 産生細胞が魚が海水から淡水へ移行する際に重要な役割を果していることを暗示しており極めて興味深い。

ACTH 産生細胞は前腺性下垂体 column 周辺部の神経性下垂体に接した部分に層を成して存在し MacConaill の鉛へマトキシリンに濃染する円形もしくは円柱状の細胞である。この組織学的特徴は最近 Fagerlund *et al.* (1968) が Metopirone による実験から明らかにした *O. nerka* と *S. gairdneri* の ACTH 産生細胞とよく一致する。さらに分泌顆粒は固定液によってやや異った様相を呈するが、一般には 150 ~ 250 μ m で種々の電子密度を示す有芯状の特徴ある形態を示す。これらの分泌顆粒の特徴は *T. mossambica* (Dharmamba and Nishioka, 1967) およびヒメマス (Nagahama and Yamamoto, 1969b) などの ACTH 産生細胞のそれとよく一致するのみでなく rat の Corticotroph の分泌顆粒ともよく類似している (Kurosumi and Kobayashi, 1966)。

STH 産生細胞は好酸性細胞で中腺下垂体に分散して存在する。分泌顆粒は一様に電子密度が高く 200 ~ 300 μ m で円形であり、ヒメマス, キンギョなどの同種細胞の形態的特徴と全く一致する。

好塩基性細胞第一型は aniline blue などに弱染する好塩基性細胞で多くは中腺性下垂体の背側部の column 周辺部に位置し、キンギョ (Nagahama and Yamamoto, 1969a) の TSH 産生細胞とよく類似している。また分泌顆粒は約 200 μ m で種々の電子密度を示し、さらに intercisternal granules の特

異的な様相をしばしば呈する。哺乳類の脳下垂体の甲状腺摘出細胞では拡張した粗面小胞体中に存在する暗い球状の顆粒がしばしば観察される。サケの好塩基性細胞第一型中にみられる intercisternal granules はこの哺乳類の甲状腺摘出細胞にみられる小胞体内顆粒と非常によく似ているので、好塩基性細胞第一型は TSH 産生細胞である可能性が一層強く示唆された。

好塩基性細胞第二型は溯上期のサケでは中腺性下垂体に存在する最も顕著な細胞で主として腹側部分の column にあり、その大部分を占める。この細胞はまた前腺性下垂体の濾胞状に配列した Prolactin 産生細胞に混じて少数観察されることもある。強い好塩基性を示し、PAS, aldehyde fuchsin などによく染まる大きな顆粒を有する円形もしくは円柱状の細胞である。この細胞の細胞質中には電子密度の異なる大小2種類の顆粒が認められ、また拡張した粗面小胞体が広く細胞質全体に分布しているのが特徴である。これらの形態学的特徴は Nagahama and Yamamoto (1969 a) がキンギョで明らかにした GTH 産生細胞および Nagahama and Yamamoto (1969 b) がヒメマスで、van Overbeeke and McBride (1967) と McBride and van Overbeeke (1969) が *O. nerka* で明らかにした GTH 産生細胞と一致する。しかしながら魚類でも GTH 産生細胞には哺乳類の場合と同様に (Barnes, 1962; Kurosumi, 1968) FSH 産生細胞と LH 産生細胞とが存在すると主張している研究者もいる (Öztan, 1966; Knowles and Vollrath, 1966)。サケ科魚類でも Olivereau and Ridgway (1962) は chinook salmon で光顕による染色性のちがいなどから GTH 産生細胞を beta 細胞と gamma 細胞の2種に分類している。しかしながら上記研究者の多くは単に一時期の個体にみられる形態学的差異から GTH 産生細胞を2種類に分類しており、生殖周期に伴うこれらの細胞の変化などはほとんど調べられていない。著者らはいくつかの実験解析を行ないキンギョでは GTH 産生細胞は一種類であるとの結論を得ている (Nagahama and Yamamoto, 1969a)。サケの GTH 産生細胞も形態学的特徴がキンギョのそれと非常に類似していて一種類の可能性が高い。この細胞の成熟に伴う変化については稿をあらためて報告する予定である。

溯上時のサケでは後腺性下垂体の細胞は用いた染色剤のほとんどに親和性を示さず、わずかに azan 染色では桃色に、鉛ヘマトキシリンで青紫に染色されただけである。これらの組織学的な特徴は Robertson and Wexler (1962 a, b) がニジマスと太平洋サケで、また van Overbeeke and McBride (1967) がベニザケで得た結果と一致する。一般にどの細胞にも分泌顆粒が少ない。これらの腺細胞は2種の細胞型に分類される。すなわち約 200 m μ で多数の分泌顆粒を有する第一型細胞と少数の約 300 m μ の顆粒を有する第二型の細胞である。しかしこれらの細胞の機能は現在全く不明であり、今後の研究に待たねばならない。

サケ腺性下垂体の腺細胞より成る column 周辺部は極めて特徴ある構造を示す。すなわち column の腺細胞は扁平な核と遊離したリポゾーム、繊維を含む細胞質から成る特徴ある細胞に接し、その外側に薄い基底膜が存在する。この細胞は結合組織細胞の特徴を有しておりヒメマスでも観察されている。神経性下垂体と腺細胞との接触部も同様な構造を示し2枚の基底膜とそれにはさまれた結合組織の薄い層にへだてられた両者は直接に接することはない。神経性下垂体と腺細胞との同様な接触はヒメマス (Nagahama and Yamamoto, 1969b)、ウナギとアナゴ (Knowles and Vollrath, 1966) で報告されており *Xyphophorus*, *Phoxinus laevis* (Follenius, 1965) などで知られるシナプス接触とは明らかに異なる。毛細血管は周囲を薄い扁平な内皮細胞で囲まれるが、その内皮には直径約 600 ~ 800 Å の小孔が数多く観察され、さらにその外側には血管周囲腔細胞や膠原繊維などから成る疎性結合組織がみられる。これらの毛細血管およびその周辺の構造は哺乳類のそれと非常によく一致する (Fujita, 1969)。

要 約

光学顕微鏡と電子顕微鏡による観察から溯上時のサケの (*Oncorhynchus keta*) 腺性下垂体に9種の細胞型を認めた。

Prolactin 産生細胞は前腺性下垂体の主要部分を占め好酸性で濾胞状配列を示す。分泌顆粒は 200 ~ 350 μ で円形もしくは楕円形で電子密度は高く、濾胞腔に線毛、および絨毛を突出する。ACTH 産生細胞は前腺性下垂体の column 周辺部の神経性下垂体に接した部分に 2 ~ 3 層の細胞が櫛状の層を作って存在し鉛ヘマトキシリンに強染する。分泌顆粒は 150 ~ 250 μ で多くの場合、種々の電子密度を示す有芯状の特徴ある形態を示す。STH 産生細胞は好酸性細胞で中腺性下垂体に広く分散している。分泌顆粒は 200 ~ 300 μ で電子密度が高く円形である。好塩基性細胞第一型は弱い好塩基性を示し、中腺性下垂体の背側部の column 周辺に位置し、分泌顆粒は約 200 μ で、しばしば特異的な intercisternal granules の様相を呈する。細胞の形、染色性および分泌顆粒の微細構造などからこの細胞は TSH 産生細胞と判断された。好塩基性細胞第二型は溯上時の魚で最もよく発達していて、中腺性下垂体の腹側 column の大部分を占めていた。好塩基性細胞で aldehyde fuchsin や PAS に対して陽性である。細胞質中には電子密度の異なる大小 2 種類の顆粒を有し、その形態学的特徴から GTH 産生細胞と推察した。これらの細胞の外に中腺性下垂体には色素嫌性細胞、および未分化細胞が観察された。後腺性下垂体の腺細胞はその微細構造に基づいて 2 種類に分類し得るが、これらの細胞の機能は不明である。

サケ脳下垂体中の腺細胞の column は遊離リポソームと繊維を多く持った扁平な細胞と隣り合っており、これを一層の基底膜が包んでいる。神経性下垂体が腺細胞に隣接する場合も、両者が直接に接することなくその間に結合組織と基底膜が介在している。毛細血管はその周囲を薄い内皮で囲まれ、内皮には直径約 600 ~ 800 mÅ の小孔がしばしばみられ、さらにその外側に広い毛細血管周囲腔が存在する。

文 献

- Barnes, B.G. (1962). Electron microscope studies on the secretory cytology of the mouse anterior pituitary. *Endocrinology* 71, 618-628.
- Dharmamba, M. & Nishioka, R.S. (1968). Response of "Prolactin-secreting" cells of *Tilapia mossambica* to environmental salinity. *Gen. Comp. Endocrinol.* 10, 409-420.
- Fagerlund, U.H.M., McBride, J.R. and Donaldson, E.M. (1968). Effect of metopirone on pituitary-interrenal function in two teleosts, sockeye salmon (*Oncorhynchus nerka*) and rainbow trout (*Salmo gairdneri*). *J. Fish. Res. Bd. Canada* 25, 1465-1474.
- Follenius, E. (1963). Ultrastructure des types cellulaires de l'hypophyse de quelques poissons téléostéens. *Arch. Anat. Micro. Morph. Exp.* 52, 429-468.
- (1965). *Ann. Sci. Natur. Zool. Paris* 12 Série, VIII, 1.
- (Cited from T. Matsui (1968), *Clinical Endocrinol.* 16, 4-23)
- Fujita, H. (1969). Fine structure of vessels and connective tissue of anterior pituitary and their functional significance. *Clinical Endocrinol.* 17, 493-501. (In Japanese)
- Knowles, F. & Vollrath, L. (1966). Neurosecretory innervation of the pituitary of the eels *Anguilla* and *Conger* II. The structure and innervation of the pars distalis at different stages of the life-cycle. *Phil. Trans. R. Soc. B* 250, 329-342.
- Kurosumi, K. (1968). Functional classification of cell types of the anterior pituitary gland accomplished by electron microscopy. *Arch. Histol. Jap.* 29, 329-362.
- & Kobayashi, Y. (1966). Corticotrophs in the anterior pituitary glands of normal and adrenalectomized rats as revealed by electron microscopy. *Endocrinology* 78, 745-758.
- & Oota, Y. (1966). Corticotrophs in the anterior pituitary glands of gonadectomized and thyroidectomized rats as revealed by electron microscopy. *Endocrinology* 79, 808-814.
- , Kobayashi, Y. & Watanabe, A. (1963). Light- and electron microscope studies

- on the anterior pituitary (Übergangsteil of STENDELL) of the carp (*Cyprinus carpio* L.). *Arch. Histol. Jap.* 23, 489-515.
- MacConaill, M.A. (1947). Staining of the central nervous system with lead-hematoxylin. *J. Anat. (Lond.)* 81, 371-372.
- McBride, J.R. & van Overbeeke, A.P. (1969). Cytological changes in the pituitary gland of the adult sockeye salmon (*Oncorhynchus nerka*) after gonadectomy. *J. Fish. Res. Bd. Canada* 26, 1147-1156.
- Nagahama, Y. & Yamamoto, K. (1969a). Basophils in the adenohypophysis of the goldfish (*Carassius auratus*). *Gunma Symposia on Endocrinol.* 6, 39-55.
- & —— (1969b). Fine structure of the glandular cells in the adenohypophysis of the kokanee (*Oncorhynchus nerka*). *Bull. Fac. Fish., Hokkaido Univ.* 20, 159-168.
- Olivereau, M. & Ridgway, G.J. (1962). Cytologie hypophysaire et antigène sérique en relation avec la maturation sexuelle chez *Oncorhynchus* species. *C. R. Acad. Sc. Paris* 254, 753-755.
- Öztan, N. (1966). The fine structure of the adenohypophysis of *Zoarcas viviparus* L.. *Z. Zellforsch.* 69, 699-718.
- Richardson, K.C., Jarett, L. & Finke, E.H. (1961). Embedding in epoxy resins for ultrathin sectioning in electron microscopy. *Stain Technol.* 35, 313-323.
- Robertson, O.H. & Wexler, B.C. (1962a). Histological changes in the pituitary gland of the rainbow trout (*Salmo gairdnerii*) accompanying sexual maturation and spawning. *J. Morph.* 110, 157-169.
- & —— (1962b). Histological changes in the pituitary gland of the Pacific salmon (genus *Oncorhynchus*) accompanying sexual maturation and spawning. *J. Morph.* 110, 171-185.
- van Overbeeke, A.P. & McBride, J.R. (1967). The pituitary gland of the sockeye (*Oncorhynchus nerka*) during sexual maturation and spawning. *J. Fish. Res. Bd. Canada* 24, 1791-1810.

Explanation of Plates

PLATE I

Fig. 1. Pituitary gland of a sexually mature chum salmon. Pro-adenohypophysis (PRO), meso-adenohypophysis (MESO), meta-adenohypophysis (META) and neurohypophysis (NH) are clearly distinguishable. Azan. $\times 50$.

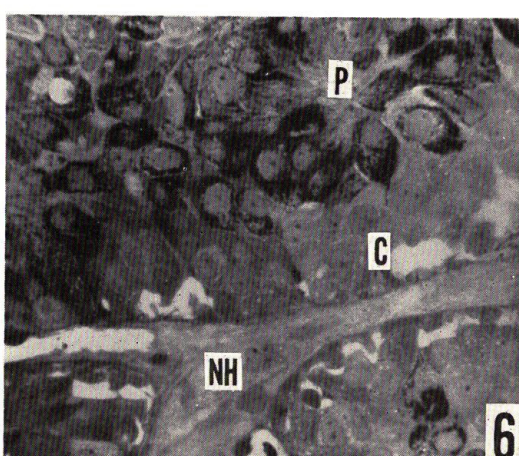
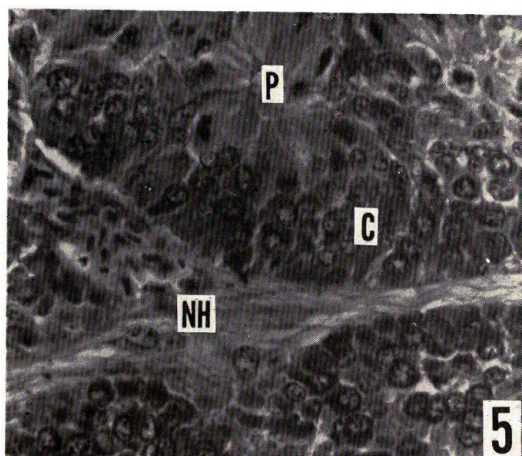
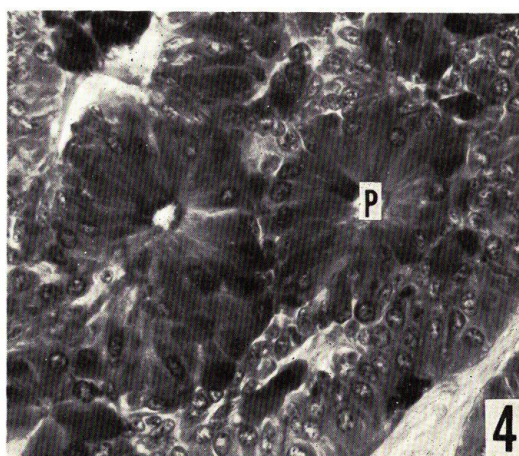
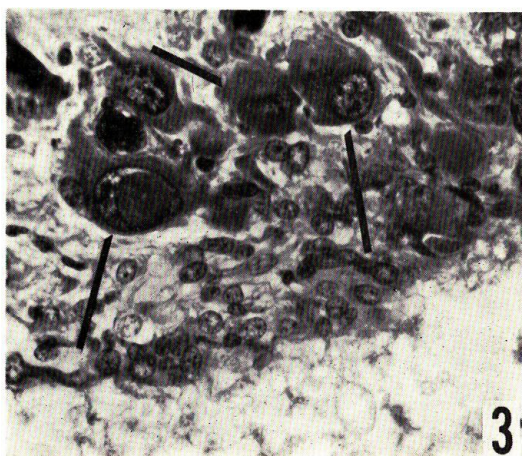
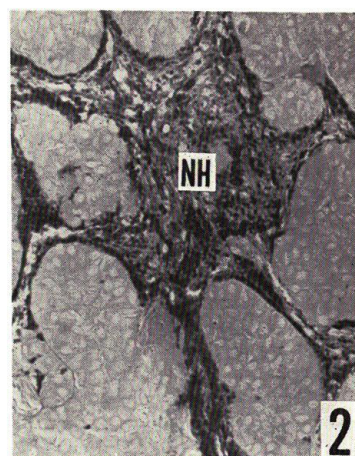
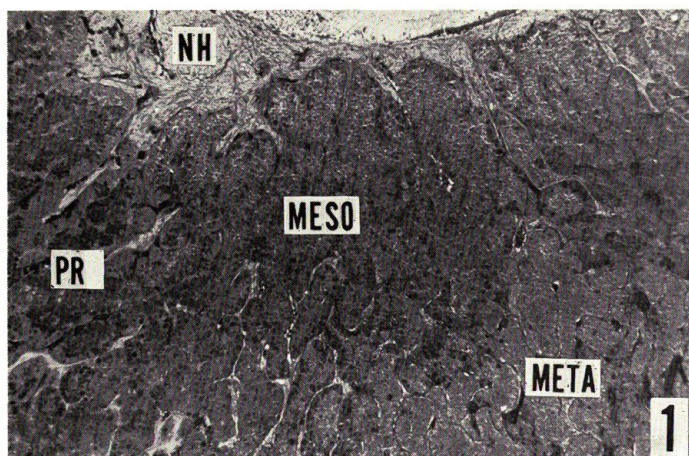
Fig. 2. Neurohypophysis (NH) in the meta-adenohypophysis which is filled with aldehyde fuchsin positive materials. AF. $\times 400$.

Fig. 3. Midsagittal section of a part of hypothalamus. Some large cells having axons (arrow) are observed. Azan. $\times 400$.

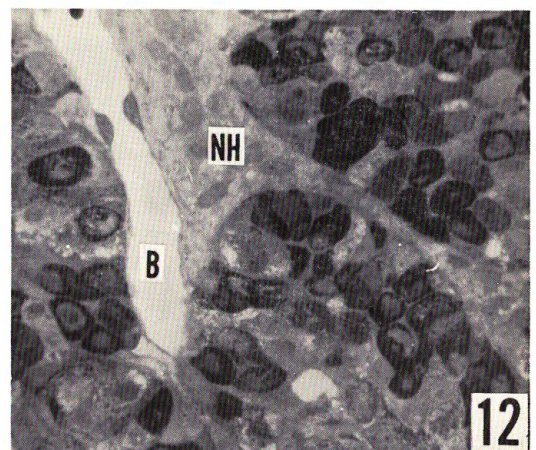
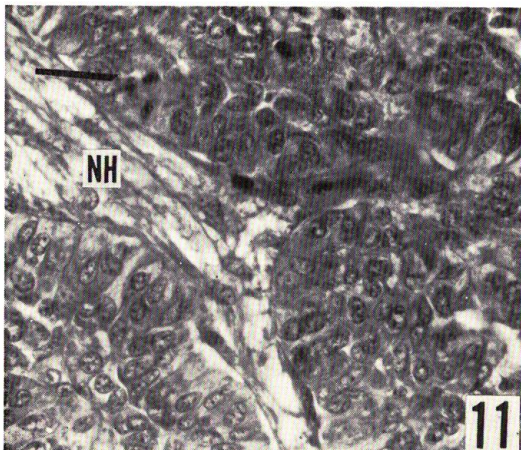
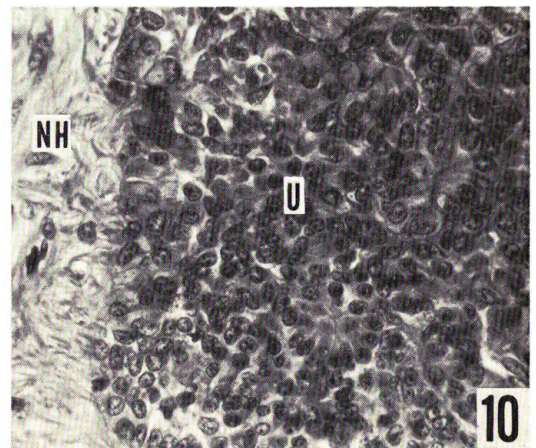
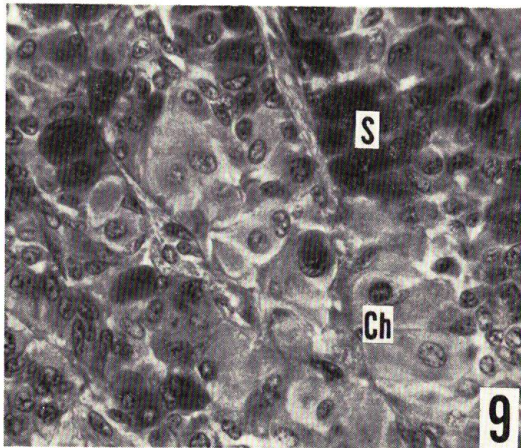
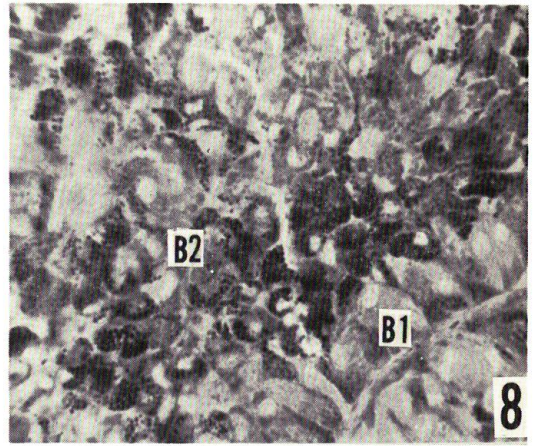
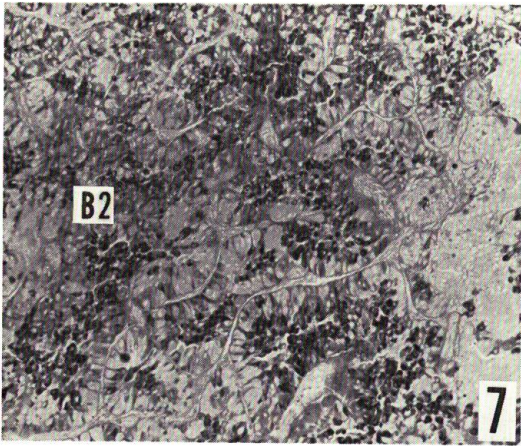
Fig. 4. Prolactin-producing cells (P) showing a follicular arrangement in the pro-adenohypophysis. Azan. $\times 400$.

Fig. 5. Midsagittal section of the pro-adenohypophysis. The palisade layer of lead-hematoxylin positive corticotrophs (C) is seen between the lead-hematoxylin negative prolactin-producing cells (P) and a branch of neurohypophysis. lead-hematoxylin. $\times 560$.

Fig. 6. Photomicrograph of 1μ section of same portion as Fig. 5. P, prolactin producing cells; C, corticotrophs; NH, neurohypophysis. Weber. Azur II-methylene blue. $\times 560$.



Y. NAGAHAMA & K. YAMAMOTO : Adenohypophysis of the chum salmon



Y. NAGAHAMA & K. YAMAMOTO : Adenohypophysis of the chum salmon

PLATE II

Fig. 7. Ventral portion of the meso-adenohypophysis. An abundance of the second type of basophils (B2) are seen in the figure, which contain AF positive granules. AF. $\times 122$

Fig. 8. Basophils in the ventral portion of the meso-adenohypophysis. Two kinds of basophils are distinguishable, i.e., the first type of basophils (B1) and the second type of basophils (B2). AF. $\times 560$.

Fig. 9. Dorsal portion of the meso-adenohypophysis. Ch, chromophobes; S, somatotrophs. Azan. $\times 400$.

Fig. 10. Undifferentiated cells in the dorsal portion of the meso-adenohypophysis. U, undifferentiated cells; NH, neurohypophysis. $\times 400$.

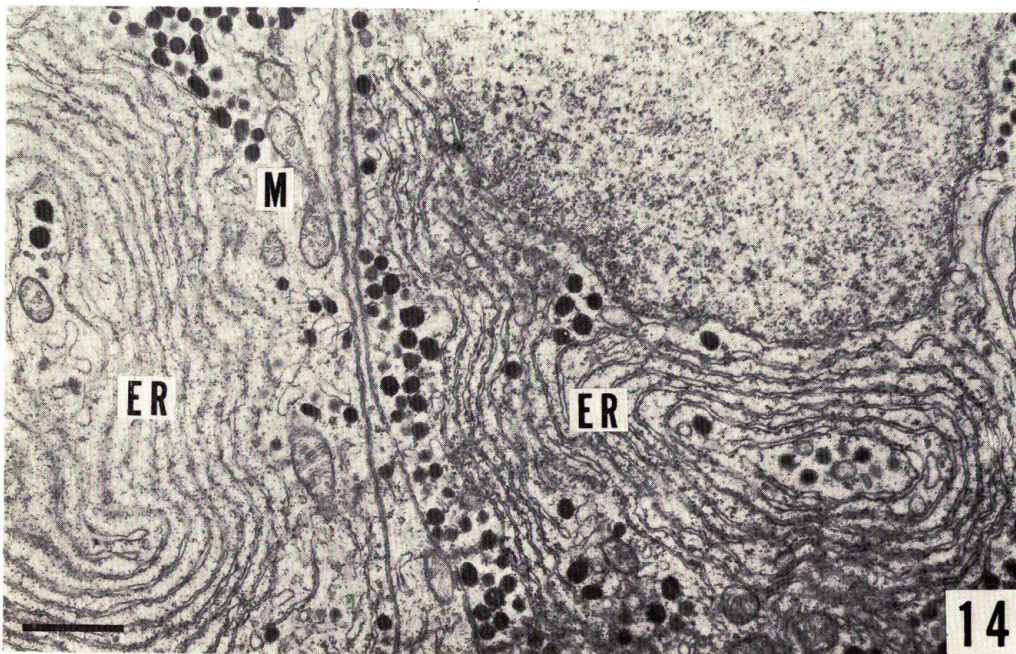
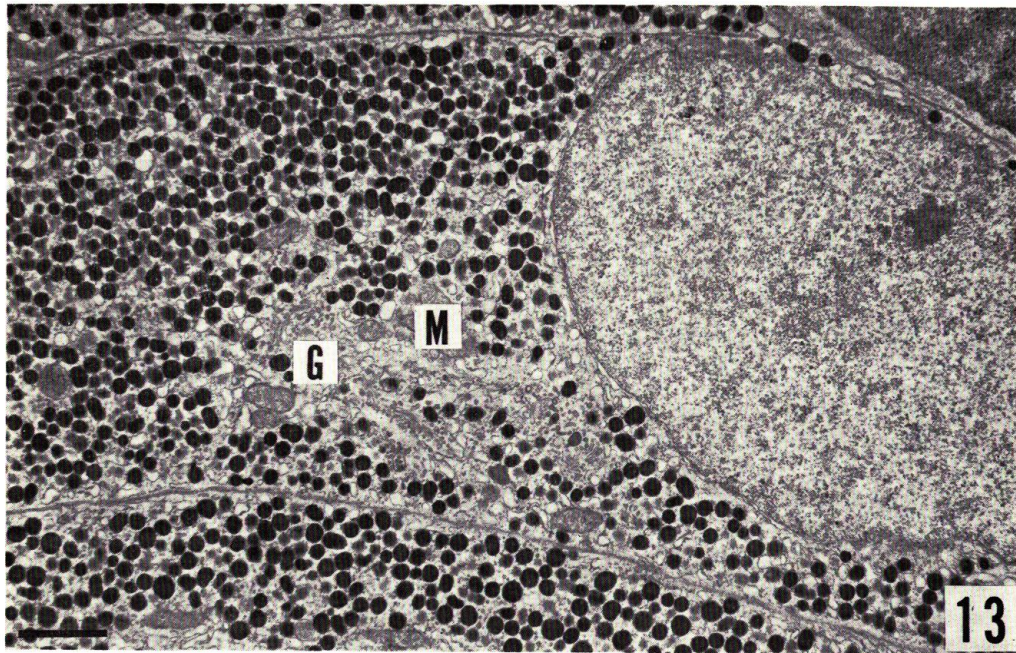
Fig. 11. Portion of the meta-adenohypophysis. Mitosis (arrow) are often observed. NH, neurohypophysis. Azan. $\times 400$.

Fig. 12. Photomicrograph of 1μ section showing relationship among neurohypophysis (NH), glandular cells (GC) and blood (B) of a sexually mature chum salmon pituitary. Millonig. Azur II-methylene blue. $\times 560$.

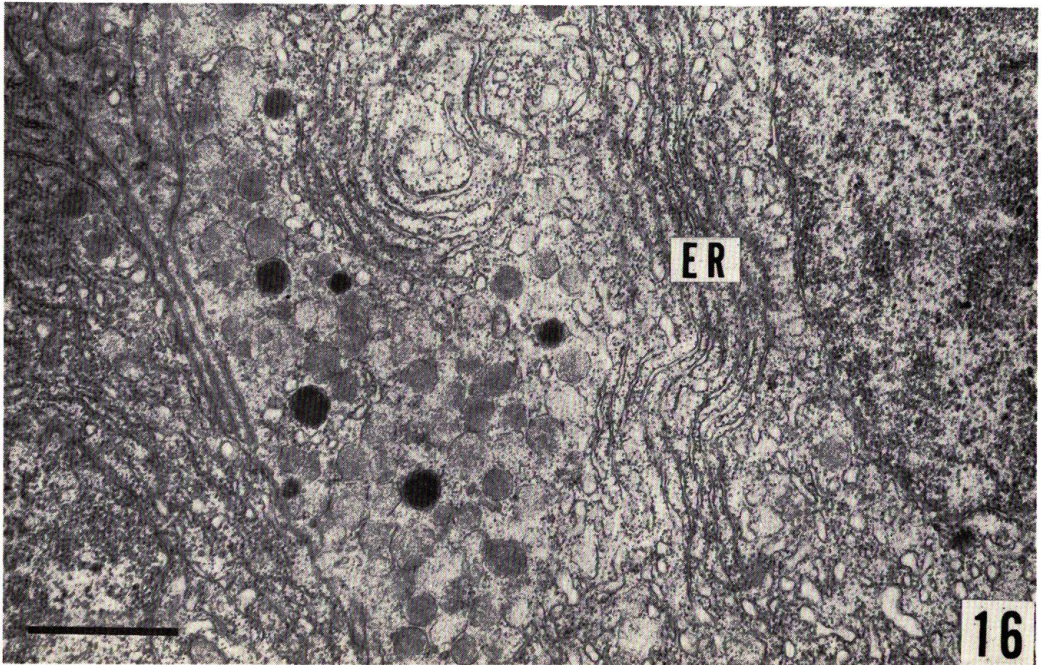
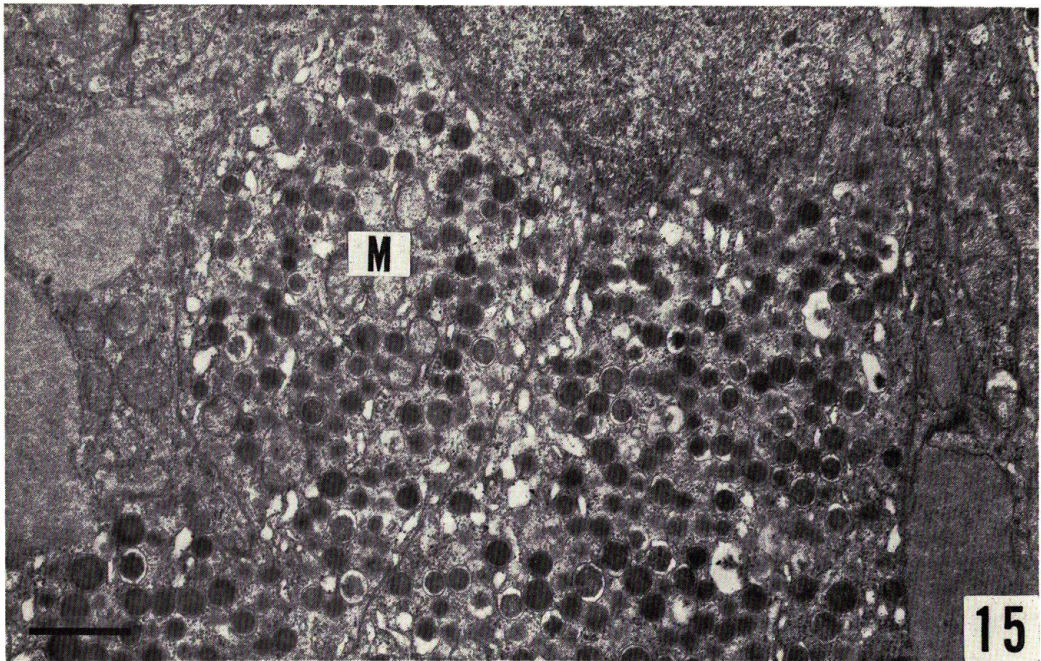
PLATE III

Fig. 13. Prolactin-producing cells in the pro-adenohypophysis of a sexually mature chum salmon. Many secretory granules are seen throughout the cytoplasm. G, Golgi apparatus; M, mitochondrion. $\times 9,200$.

Fig. 14. Prolactin-producing cells in the pro-adenohypophysis of an immature two-year-old chum salmon cultured in fresh water. Notice the well-developed rough endoplasmic reticulum (ER). $\times 13,800$.



Y. NAGAHAMA & K. YAMAMOTO : Adenohypophysis of the chum salmon



Y. NAGAHAMA & K. YAMAMOTO : Adenohypophysis of the chum salmon

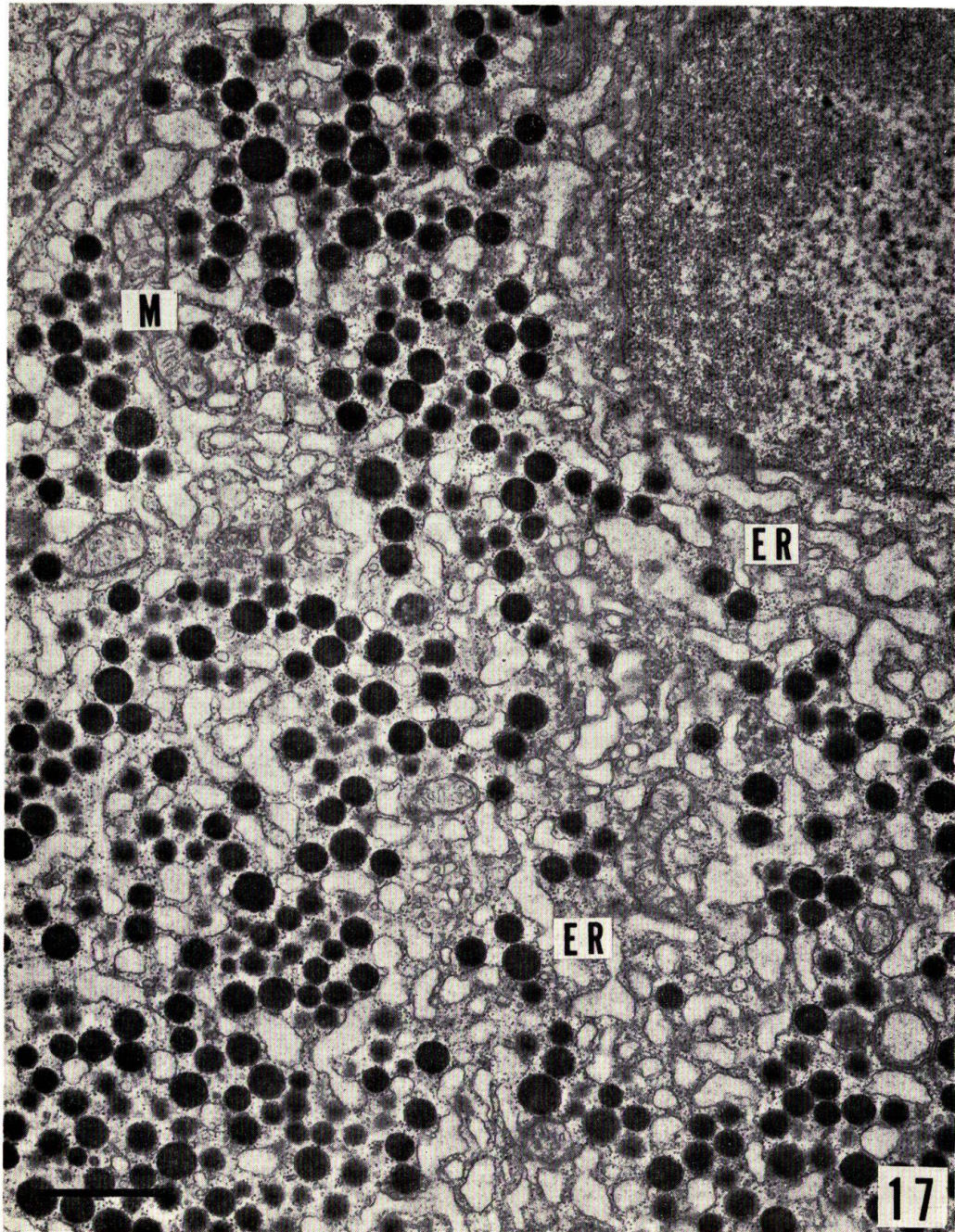
PLATE IV

Fig. 15. Corticotrophs fixed with Weber solution in the pro-adenohypophysis of a sexually mature chum salmon. The limiting membranes of the secretory granules are often widely separated from their contents. ER, endoplasmic reticulum; M, mitochondrion. $\times 13,800$.

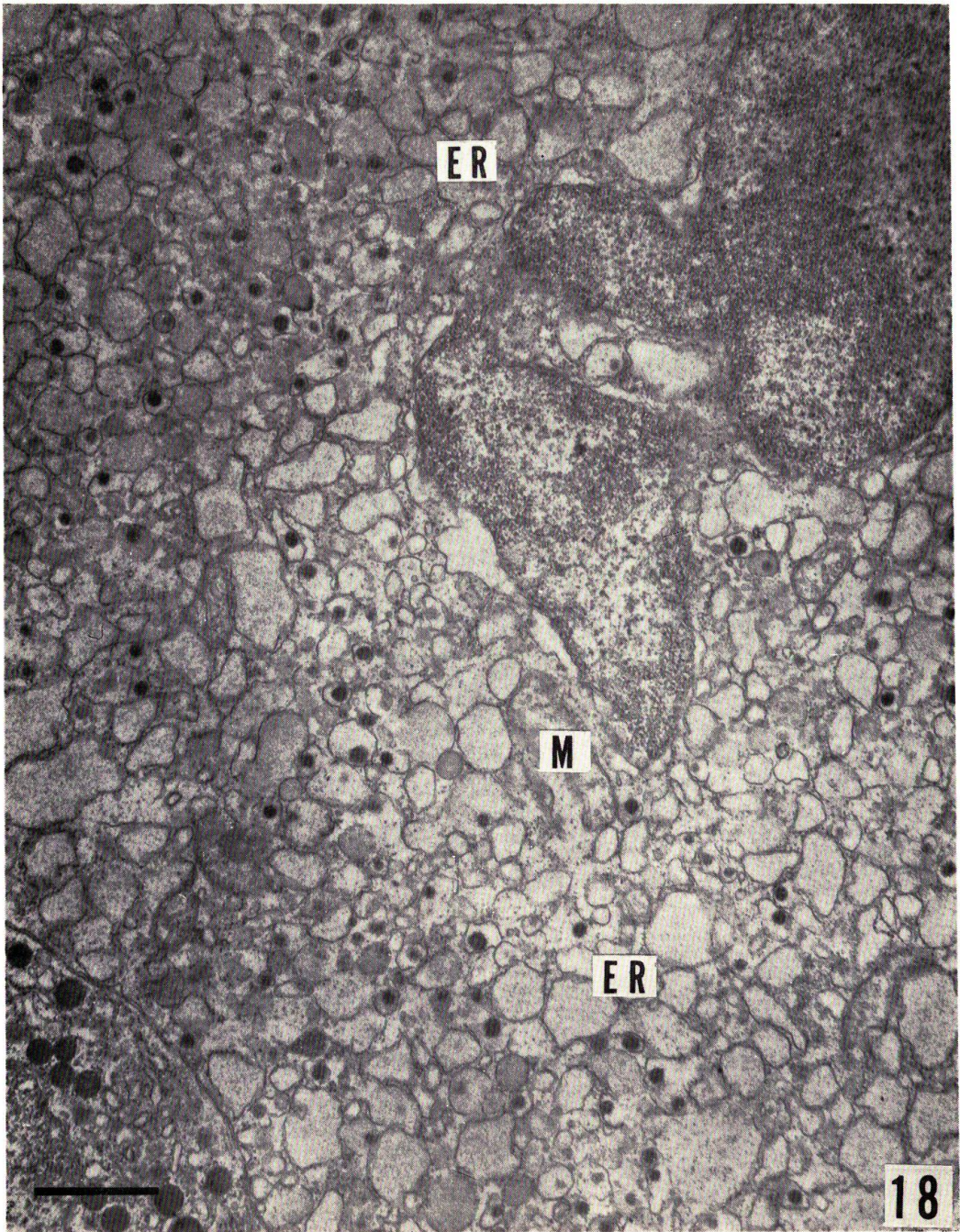
Fig. 16. Corticotrophs fixed with osmium alone in the pro-adenohypophysis of a mature chum salmon. The secretory granules are mostly vesicular and they are with or without cores. ER, endoplasmic reticulum. $\times 20,000$.

PLATE V

Fig. 17. Somatotroph in the meso-adenohypophysis of a mature chum salmon. Dilated rough endoplasmic reticula (ER) are found among a number of secretory granules. M, mitochondrion. $\times 18,000$.



Y. NAGAHAMA & K. YAMAMOTO : Adenohypophysis of the chum salmon



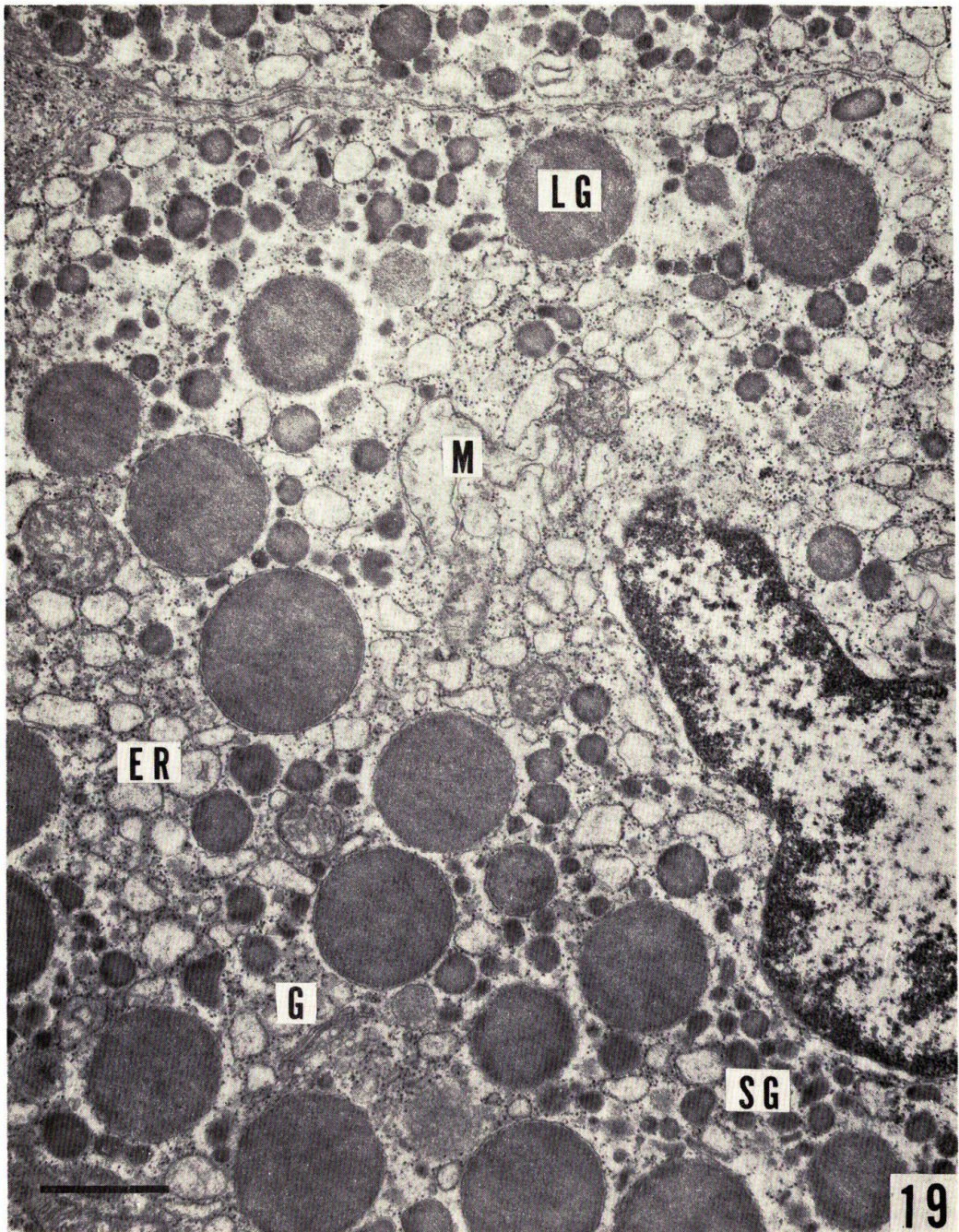
Y. NAGAHAMA & K. YAMAMOTO : Adenohypophysis of the chum salmon

PLATE VI.

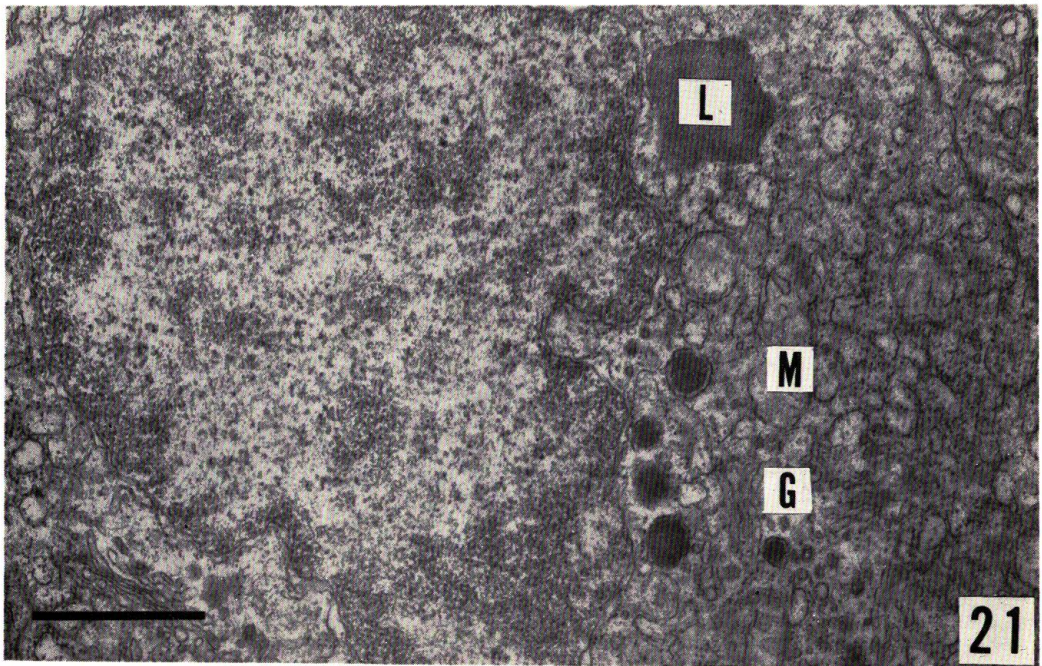
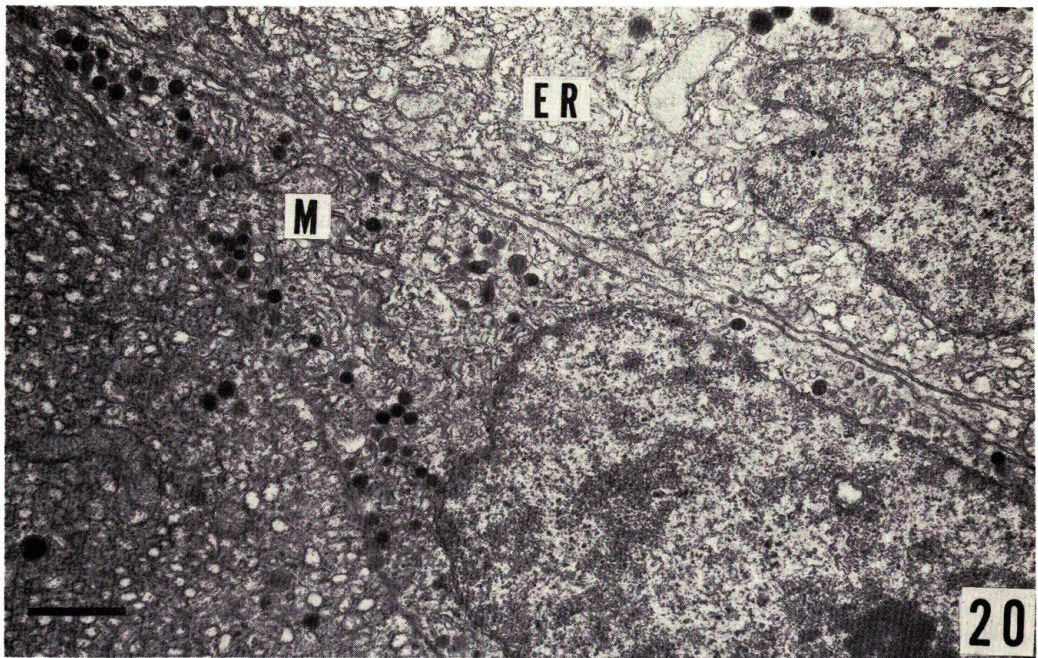
Fig. 18. Basophils of the first type (Thyrotroph) in the meso-adenohypophysis of a mature chum salmon. Notice the small granules which are usually observed in the extended cisternae of the rough endoplasmic reticulum (ER). M, mitochondrion. $\times 18,000$.

PLATE VII

Fig. 19. Basophils of the second type (Gonadotroph) in the meso-adenohypophysis of a mature chum salmon. Notice the large, low electron-dense granules (LG) and the small high electron-dense granules (SG) in the cytoplasm. G, Golgi apparatus; ER, endoplasmic reticulum; M, mitochondrion. $\times 18,000$.



Y. NAGAHAMA & K. YAMAMOTO : Adenohypophysis of the chum salmon



Y. NAGAHAMA & K. YAMAMOTO : Adenohypophysis of the chum salmon

PLATE VIII

Fig. 20. Glandular cells of the first type in the meta-adenohypophysis of a mature chum salmon. The secretory granules are small in size. M, mitochondrion; ER, endoplasmic reticulum. $\times 13,000$.

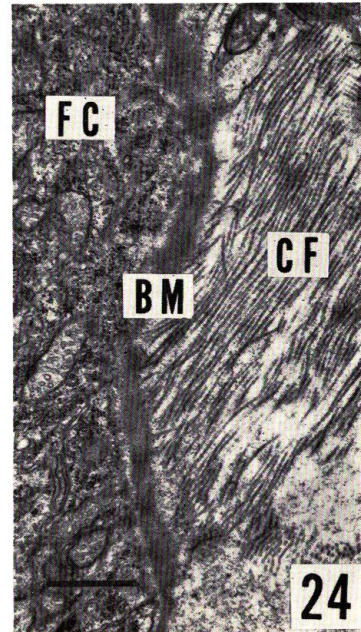
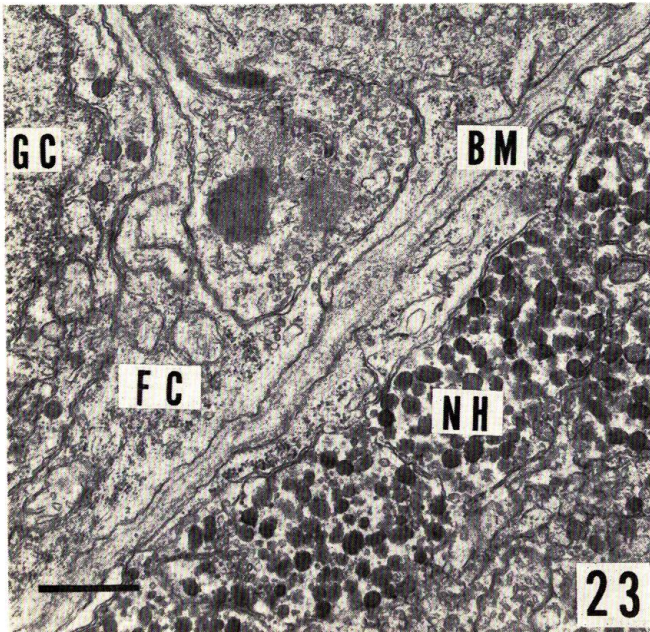
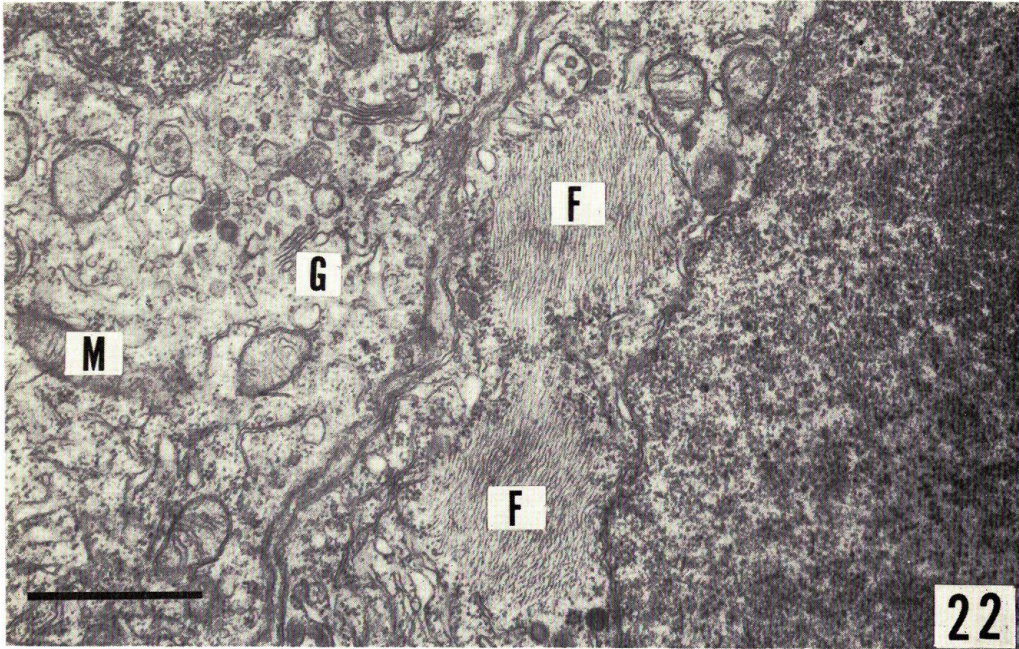
Fig. 21. Glandular cells of the second type in the meta-adenohypophysis of a mature chum salmon. The secretory granules are relatively large in size. G, Golgi apparatus; L, lysosome; M, mitochondrion. $\times 23,000$.

PLATE IX

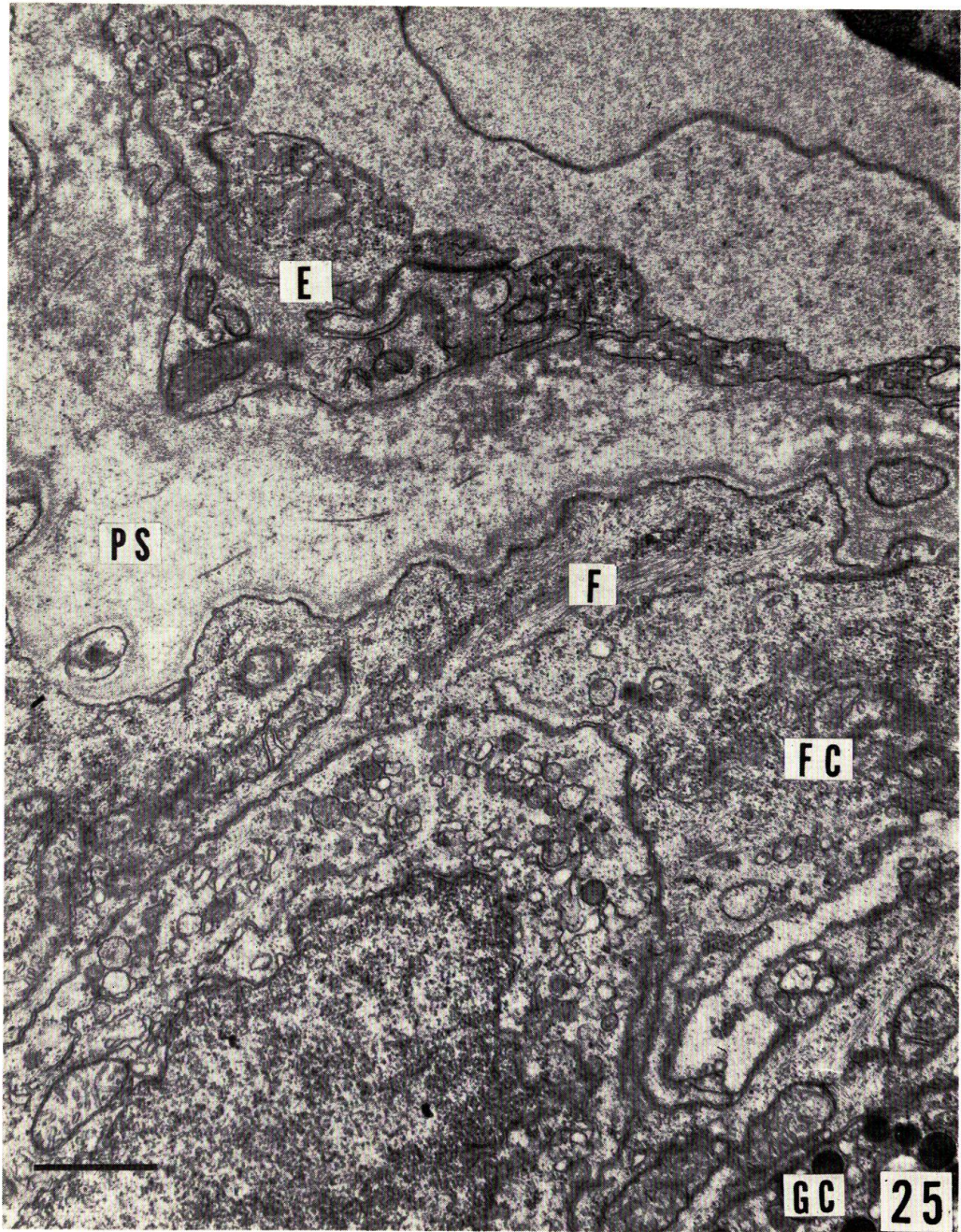
Fig. 22. Filamentous structure (F) observed in the meta-adenohypophysial cells of a sexually mature chum salmon. G, Golgi apparatus; M, mitochondrion. $\times 24,000$.

Fig. 23. Relationship between the neurohypophysis (NH) and the glandular cells (GC) in the meta-adenohypophysis of a mature chum salmon. They are separated by basement membranes (BM) and fibroblastic cells (FC). $\times 12,000$.

Fig. 24. Collagen fiber (CF) in the pericapillary space of a chum salmon pituitary. FC, fibroblastic cell; BM, basement membrane. $\times 12,000$.



Y. NAGAHAMA & K. YAMAMOTO : Adeno-hypophysis of the chum salmon



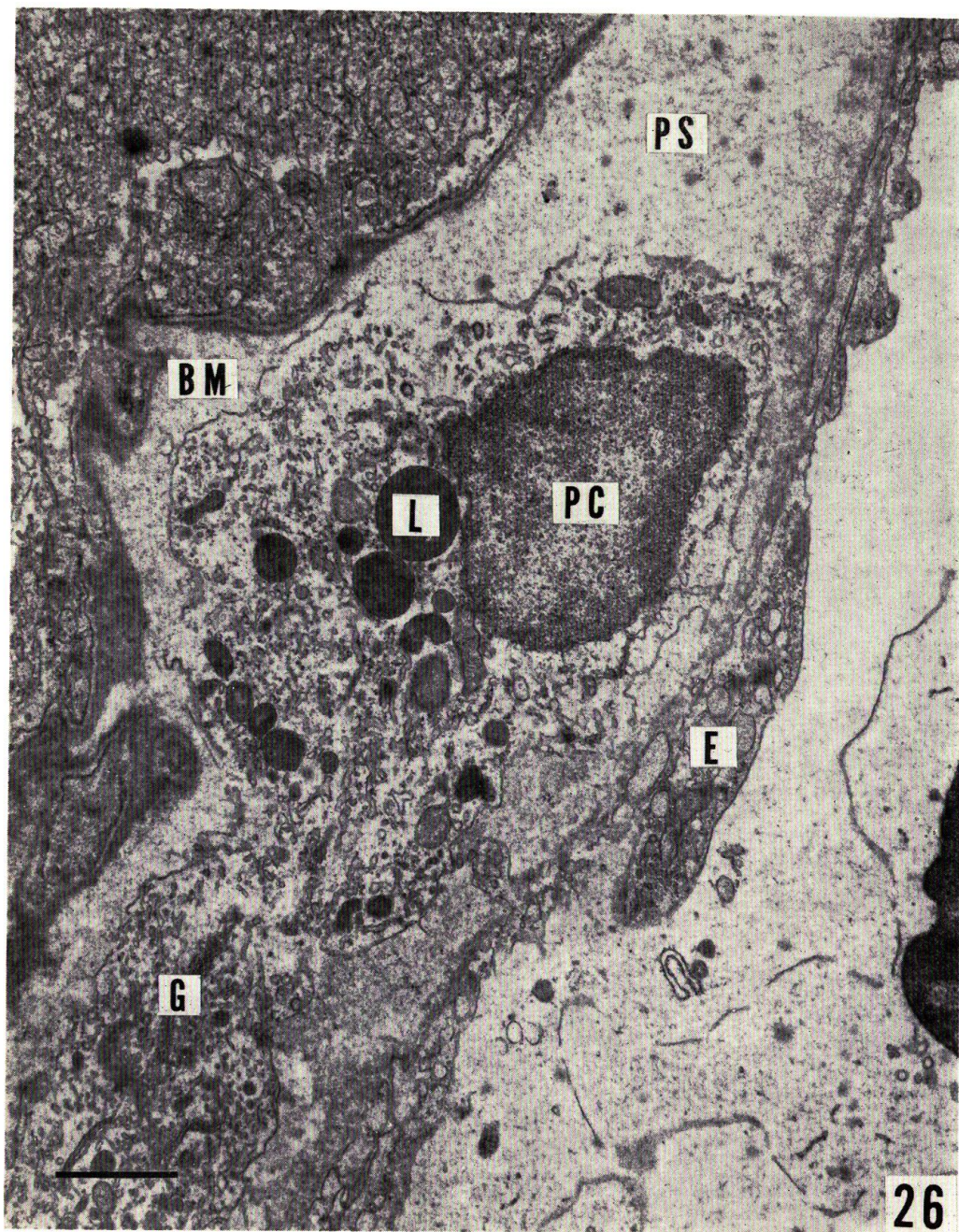
Y. NAGAHAMA & K. YAMAMOTO : Adenohypophysis of the chum salmon

PLATE X

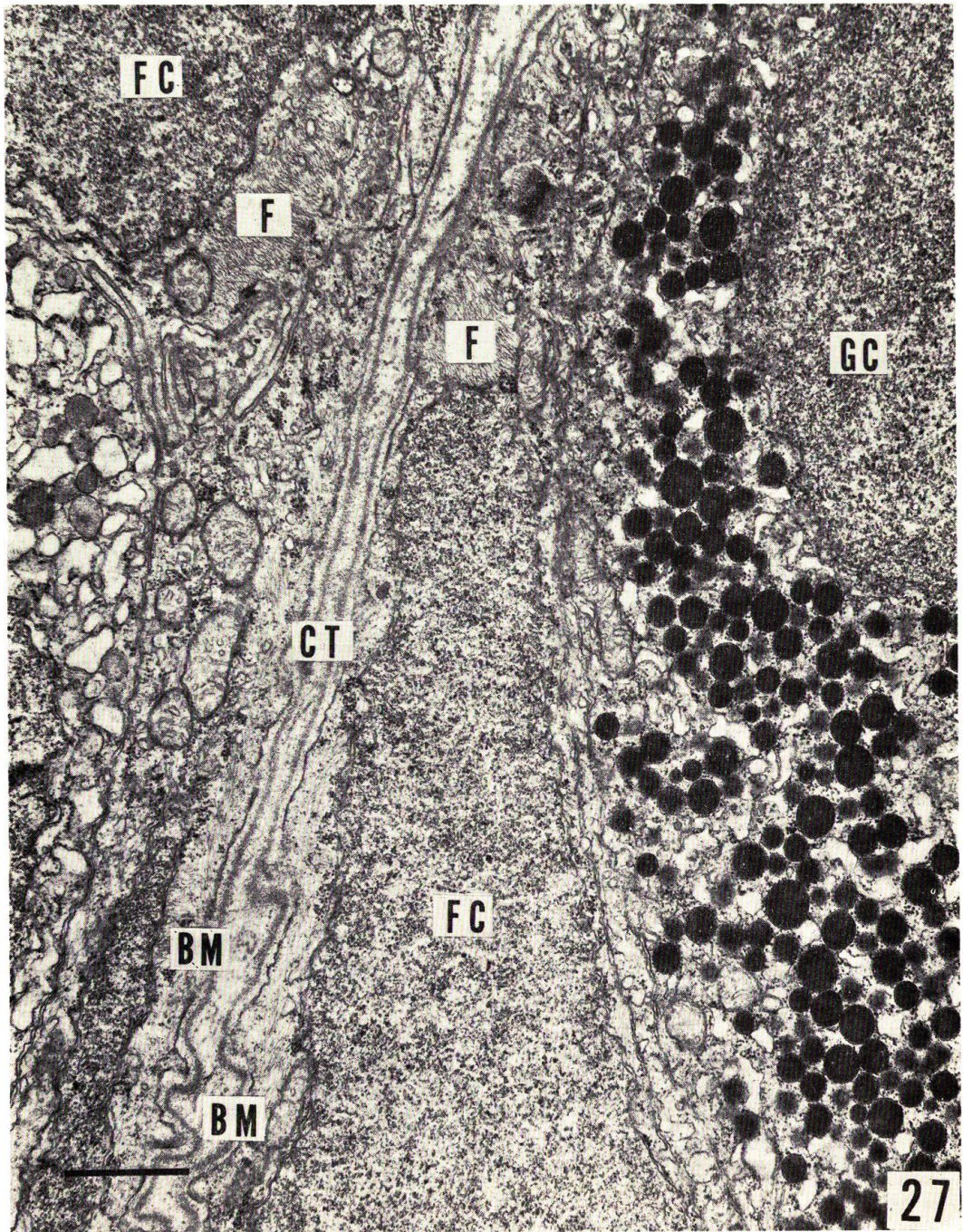
Fig. 25. Relationship of a capillary, fibroblastic cells (FC) and a glandular cell (GC). Fibroblastic cells (FC) are observed between the pericapillary space and a glandular cell. E, endothelial cell; F, filament. $\times 18,000$.

PLATE XI

Fig. 26. Pericapillary cell (PC) found in the pericapillary space (PS). BM, basement membrane; E, endothelial cell; G, Golgi apparatus; L, lysosome. $\times 18,000$.



Y. NAGAHAMA & K. YAMAMOTO : Adenohypophysis of the chum salmon



Y. NAGAHAMA & K. YAMAMOTO : Adenohypophysis of the chum salmon

PLATE XII

Fig. 27. Relationship between two cell columns in the meso-adenohypophysis. Glandular cells (GC) are enclosed by fibroblastic cells (FC) and basement membranes (BM). F, filament; CT, connective tissue. $\times 18,000$.