



Title	回遊および性成熟に伴うサケ(<i>Oncorhynchus keta</i>)のStannius氏小体の形態変化
Author(s)	広井, 修; HIROI, Osamu
Citation	北海道大學水産學部研究彙報, 21(3), 179-192
Issue Date	1970-11
Doc URL	https://hdl.handle.net/2115/23426
Type	departmental bulletin paper
File Information	21(3)_P179-192.pdf



回遊および性成熟に伴うサケ (*Oncorhynchus keta*) の Stannius

氏小体の形態変化

広井 修*

Morphological Changes in the Corpuscle of Stannius of the Chum Salmon,
Oncorhynchus keta, during the Migration and Maturation

Osamu HIROI*

Abstract

1. The corpuscle of Stannius of the chum salmon, *Oncorhynchus keta*, 78 females and 41 males in total, was examined light- and electron-microscopically. The fish were at various stages in sexual maturity, extending from the time soon after the downstream migration to that after the completion of breeding in the river through the period of feeding migration in the northern Pacific.

2. The corpuscle of Stannius of the salmon is 2-4 pairs of elliptical disc-shaped bodies of various sizes, maximally 7×9 mm in diameter and 5 mm in depth, which is found embedded in the lateral border of the trunk kidney in its caudal part. The organ, encapsulated in a thick connective tissue layer rich in blood capillaries, is constructed from many lobules in which glandular cells show arrangements of varying types according to their phases of activity. Glandular cells in the organ have numerous round secretory granules stained deeply with iron hematoxylin or azocarmine G after Zenker-formol fixation. Electron dense contents of the granule are enveloped in a limiting membrane derived from Golgi lamellae. Two types of glandular cells are electron-microscopically distinguishable in the organ, one with secretory granules of about $500-1400$ m μ and another with those of about $150-400$ m μ in size. No ultrastructural differences other than the size of granules can be detected between the two types of cells. Together with well-developed rough endoplasmic reticulum and mitochondria of a cristae type, the characteristics of these cells are peri-nuclear Golgi lamellae and vesicles with frequent inclusion of immature and maturing granules. A smooth endoplasmic reticulum is also observable dispersedly within the cytoplasm. Lipid droplets are contained in the cytoplasm of several cells. From these morphological aspects, the corpuscle of Stannius in the salmon is considered to be a protein-secretory gland in nature.

3. In 0-year old fish soon after the downstream migration and II-year old fish on the way of feeding migration in the Bering Sea, the corpuscle was small in size with lobules of irregularly arranged cells, and showed meager accumulation of secretory granules. In the organ, however, glandular cells in every lobule were frequently undergoing mitotic division, indicating the feature of the growth phase of the organ. In IV- to VI-year old fish captured in the northern Pacific in April, probably in a time shortly before their spawning migration, the organ was poor not only of secretory granules in glandular cells

* 北海道大学水産学部淡水増殖学講座
(Laboratory of Fresh-Water Fish-Culture, Faculty of Fisheries, Hokkaido University)

but also of the cells in mitosis. Therefore, the corpuscle in this phase may probably be in an inactive, resting phase of secretory function. On the other hand, the corpuscle of maturing fish collected in the Okhotsk Sea in July on the route of spawning migration became to show an obvious increase in size of glandular cells, which displayed a regular palisade-like arrangement along the lobule wall and were provided with expanded cytoplasm rich in granules. Furthermore, glandular cells in the corpuscle of maturing fish captured in the coastal sea or at the river-mouth in September or October on the way of upstream migration were characterized by the existence of a large number of secretory granules, well-developed rough endoplasmic reticulum and Golgi bodies. These morphological aspects may denote that the accumulation of secretory granules in the cells have progressed gradually during the period of spawning migration from the northern Pacific to the river-mouth. Thereafter, a decrease in size of glandular cells and in number of granules contained in them occurred gradually in the corpuscle of Stannius together with the progress of upstream migration and with approach to full maturation, suggesting the occurrence of a gradual release of secretory material from the cells during this period.

4. The corpuscle of the salmon after full maturation and natural breeding was conspicuously modified by disturbances in cellular arrangement in the lobules followed by the extensive deformation of some lobules. There appeared generally in the organ a cellular shrinkage accompanied by degranulation, together with an increase in number of glandular cells in a condition of functional exhaustion. Glandular cells with pyknotic nuclei were encountered in a considerable number of lobules, implying degenerative changes of the cells resulting from hyperfunctioning. No cytological evidence of the "holocrine secretion", which had been suggested to occur in the corpuscle of Stannius of *Salmo salar* L. by Lopez (1969), was noted in the organ of the chum salmon examined in the present study.

5. From the results of the present observation, it is considered that the corpuscle of Stannius of the chum salmon may accomplish its function in association with physiological changes required for freshwater adaptation of the fish and further with those related to sexual maturation which may possibly accompany the active secretion of sexual steroids from the gonads. It remains to be clarified, however, whether the corpuscle of Stannius functionally correlates to either one of the phenomena or both and whether the relationship, if present, is direct or indirect.

緒 言

硬骨魚類特有の内分泌腺である Stannius 氏小体は 1839 年に Stannius によって初めて発見されて以来、多くの研究がなされてきた。特に近年、研究手法の発展に伴って、Stannius 氏小体についての生化学的特性および微細構造が明らかにされるに従い、本小体は複雑な機能を有することが予想されるようになった。

たとえば、いくつかの報告は小体が steroid hormones を分泌して高等脊椎動物の副腎皮質束状帯に類似の、無機塩代謝に関連した機能を果たすことを強調している (Rasquin, 1956; Ogawa, 1963; Olivereau, 1963, 1965; Leloup-Hatey, 1964a, b)。しかしながら、小体の steroid 産生の可能性に関する生化学的および生理学的研究のあるものは小体内に steroid hormones の存在を直接あるいは間接的に証明し、またあるものはそれについて否定的結果を報じている (Chester Jones *et al.*, 1969, 参照)。

また小体の光顕および電顕研究 (小栗・日比谷, 1957a, b; Ristow & Piepho, 1963; Oguri, 1966; Fujita & Honma, 1967; Ogawa, 1967 等) から、小体の腺細胞が副腎系組織の構造とは異なってお

り、むしろ蛋白ホルモン分泌腺としての細胞学的特徴をもつことが明らかにされている。さらに Chester Jones *et al.* (1965b, 1966) は魚類の小体抽出物に電解質平衡および血圧上昇作用に働く哺乳類の renin に似た物質が存在することを述べている。

このように、Stannius 氏小体に関する多くの研究の結果は小体が種によって異なった機能を果たすこと、あるいはいくつかの機能を潜在的に所有することを暗示している。しかしながら、今までになされた研究の多くは、用いられた種の生活史のある限られた段階にあるものについてなされたものであって、Lopez (1969) および Heyl (1970) の大西洋サケ (*Salmo salar*) における簡単な記述を除いては、その魚類の成長、性成熟など生活史に伴う小体の変化に関して研究したものはみられない。このようなことが Stannius 氏小体の機能についての研究結果の不一致の原因のひとつになっている可能性も考えられないではない。このような観点から著者はサケ (*Oncorhynchus keta*) について、その回遊、成熟、産卵に伴ってみられる Stannius 氏小体の変化を組織学的および細胞学的に追求した。

本文に入るに先立って、本研究について終始御懇篤なる御指導を賜った北海道大学水産学部、山本喜一郎教授に厚く御礼申しあげる。また、本研究に用いた試料の採集に多大の御便宜を賜ったサケ・マス孵化場、佐野誠三氏、西野一彦氏、疋田豊彦氏、同十勝支場、原茂氏、石川嘉郎氏および同支場の各位、および北洋回遊中の貴重な材料の採集に多大の御助力をいただいた北海道大学水産学部、西山恒夫氏および春日清一氏に深甚の謝意を表する。なお本研究の一部は鮭鱒資源保護協会からの研究補助金によるものであることを附記する。

材料と方法

北洋、北海道沿岸、河口および河川内で採集した雌 78 尾、雄 41 尾、総計 119 尾のサケ (*Oncorhynchus keta*) を本研究の材料として用いた。採集場所および標本数は Table 1 に示した通りである。降海直後の当才魚は 1969 年 7 月および 1970 年 5 月に道南森および上磯沿岸で、索餌回遊中の II 年魚は 1968 年 8 月にベーリング海 (172°W, 61°N) で、産卵回遊直前の IV~VI 年魚は 1968 年の 4 月および 7 月にそれぞれ北太平洋 (158°E, 44°N) およびオホーツク海 (155°E, 53°N) で採集された。溯上期の IV~VI 年魚は 1966, 1967 年の 9, 10, 11 月および 1970 年の 10 月に道東十勝川河口より約 20 km 離れた厚内沿岸、河口の大津、打内および河口より 45 km の中流千代田で得られた。中流域のサケは腹部の軽い圧迫により卵または精子を放出する成熟魚と、いまだ放出しない未熟魚とに区別された。これらのほかに 1967 年 10 月に千歳川中流千歳で得られた成熟魚、1966 年 10 月および 1967 年 12 月にそれぞれ千歳および道南八雲で採集された自然産卵後の個体、および 1966 年の 10 月に千歳川中流で得た成熟魚を正常排卵確認後、北海道サケ・マス孵化場千歳支場の外池で 2~6 日間飼育した個体についても観察を行なった。これらのサケはその採集場所による環境水の差違および個体の性成熟の度合に基づいて便宜上 10 群に分けた (Table 1)。生殖腺の組織学的検索によって決定した各群における性成熟の度合は Text-fig. 1 (精巢) および Table 2 (卵巢) に示した。

組織学的観察には、断頭屠殺した魚体より Stannius 氏小体をすばやく採取し、Zenker-formol 液または Bouin 液で一昼夜固定後、5-6 μ の paraffin 切片とし、Heidenhain の iron hematoxylin-light green または Heidenhain の azan 染色を施した。溯上期の若干の個体については、小体を採取後小片とし、Millonig あるいは Weber の osmium で 2~4 時間固定するか、または 6.25% glutaraldehyde (0.05M phosphate buffer) で 1~2 時間前固定した後 Millonig の osmium で固定し、ethanol および propylene oxide による脱水の後、Epon 樹脂に包埋して電顕観察の試料とした。超薄切片はガラスナイフを用い Porter-Blum microtome で 300-500Å の厚さに薄切し、uranyl acetate および Karnovsky または Reynolds の lead citrate で染色後、日立 HS-7 電子顕微鏡で観察した。また同

Table 1. Characters of the sampled groups of the chum salmon examined

Group	Locality of capture		Date of capture	Number of specimens examined		Remarks
				♀	♂	
I	Mori Kamiiso	Coastal sea (sea water)	July 21 '69	3	1	Immature young fish, silvery in color
			May 7 '70	1	4	
II	172° W 61° N	Bering Sea (sea water)	Aug. 4 '68	3	5	
III	158° E 44° N	Northern Pacific (sea water)	Apr. 20 '68	3	2	Maturing fish, silvery in color
IV	155° E 53° N	Okhotsk Sea (sea water)	July 27 '68	2	1	
V	Atsunai	Coastal sea (sea water)	Sep. 27 '67	2	2	
			Oct. 17 '67	1	1	
VI	Otsu or Utsunai	Mouth of river (brackish water)	Sep. 27 '67	3	3	Maturing fish, with nuptial coloration
			Sep. 29 '66	5	5	
VII	Chiyoda	Midstream (fresh water)	Sep. 28 '67	6	2	
			Sep. 29 '66	6	4	
VIII			Oct. 12 '66	2	0	Mature fish, with nuptial coloration
			Nov. 1 '66	6	0	
IX	Chitose		Oct. 16 '67	3	1	Fish cultured for 2-6 days after ovulation
			Oct. 28 '69	3	2	
X	Yakumo		Oct. 18 '67	5	0	Spent fish after natural breeding
			Oct. 26 '66	7	0	
			Oct. 26 '66	3	0	
			Dec. 7 '67	3	1	
			Total	78	41	

じ方法で約 1μ の Epon 厚切切片を採取し, Richardson *et al.* (1961) の azur II-methylene blue で染色し顕微鏡観察を行なった。

Stannius 氏小体の分泌活性を数的にあらわすために, Zeker-formol 液固定の組織切片の顕微鏡写真 (倍率 500 倍) から, 血管を除く腺葉の実質面積 (約 $5-7 \times 10^6 \mu^2$) を計測し, またその中に含まれる腺細胞の核数を数え, 腺細胞 1 個当りの占める相対面積を計算した。さらに腺細胞 40 個の核径を測定し, 各々の切片における核径の平均値を求めた。この平均の核径を用い, 核をほぼ円形とみなし

て核の面積を計算した。ついで、腺細胞 1 個当の占める相対面積から核の面積を差引いて各々の個体の小体腺細胞の細胞質の相対面積 (RCA) を算出した。

観 察 結 果

I. サケの *Stannius* 氏小体の一般的特徴

サケ (*Oncorhynchus keta*) の *Stannius* 氏小体には形態学的な雌雄差を認めることができない。小体は体腎の前端からその全長の 2/5 ほど後方に不規則ながら左右対称をなして 2~4 対、計 4~8 個認められる、背腹にやや扁平な楕円形の白色体である。小体の大部分は体腎に埋没しているが、その一部は主に体腎腹側に、また稀に背側に露出している。その大きさは個体によっても、また同一個体のうちでもかなり変異があるが、一般に若年魚よりも成年魚でより大きく、また成熟が進むにつれてより大きくなる傾向があり、最大のもは長径 9 mm、短径 7 mm、厚さ 5 mm にも達する。小体内を通過してまたはそれに接して走る血管は体腔壁に沿って分岐し腹方に伸びている。

小体は厚い結合組織性の被膜に包まれて腎細管および造血組織と接している (Fig. 1)。被膜の結合組織はさらに無数の血管を伴って小体に入りこみそれを多くの小葉に分離する。性的に未発達な個体では小葉は球状で腺細胞はその内部に不規則に配列しているが、性的によく発達した個体の小葉では、腺細胞は小葉壁に沿って柵状に一層ないし二層の規則的配列を示すようになる。この腺細胞は典型的な有糸分裂によって増数する (Fig. 2)。腺細胞の細胞質には azocarmine G, iron hematoxylin, methylene blue 等に強く染まる球形の分泌顆粒が多かれ少なかれ認められる (Fig. 4)。この顆粒は一般に小葉壁に面する側の細胞質により豊富であり、小葉壁より遠位の核の存在する側の細胞質には極めて少ない。

本種の小体にはニジマス (Krishnamurthy & Bern, 1969) の場合と同じく電顕的に二型の腺細胞が識別される。第一型は径 500-1400 m μ の顆粒を含む細胞質に富んだ細胞であり、第二型は径 150-400 m μ の顆粒を含み、一般には第一型の細胞群の間に伸びる細い細胞質をもった細胞である (Fig. 8)。サケの小体では観察された全時期を通じて第一型が圧倒的に豊富であった。しかし両種の細胞は、この顆粒の大きさ以外には微細構造上差違を認めることができない。

大小両型の顆粒はほとんど球形で一層の限界膜を有し、顆粒実質は osmic 酸好性の一様な電子密度を示す。これらの顆粒に加えて、腺細胞の細胞質には粗面および滑面の小胞体、mitochondria および Golgi 体が含まれる。油滴もしばしばみつけられる (Fig. 21)。粗面小胞体は伸長した空胞状あるいは層板状で細胞質全体に分布している (Figs. 26 and 27)。Mitochondria は cristae type であり、不規則な球形ないし楕円形を呈する (Figs. 8 and 9)。Golgi 体は一般に核周辺に存在している。Golgi lamellae 内にはしばしば顆粒実質とほぼ似た電子密度の物質がみられ、また Golgi 体付近にはいろいろの大きさの未熟な顆粒がみられることから、分泌物質は Golgi 体で濃縮され顆粒の形をとるものと考えられる (Figs. 11 and 24)。また大形の Golgi vacuoles も Golgi 体にしばしばみられる (Figs. 25 and 35)。滑面小胞体はほとんど空胞状であり、Golgi vacuoles とよく似ている (Figs. 19 and 28)。

Weber の osmic 酸または glutaraldehyde 固定後 Millonig の osmic 酸で固定した小体には電子密度の著しく異なる明調および暗調の腺細胞が出現する (Figs. 30 and 31)。しかし Millonig の osmic 酸のみの固定では腺細胞はすべてほぼ一様な電子密度を示すことから、両調細胞の出現は細胞型が本質的に異なる二種の細胞の存在を意味するのではなく、同一種の細胞の生理状態の相違を反映する人工像とみなされるべきものであろう。

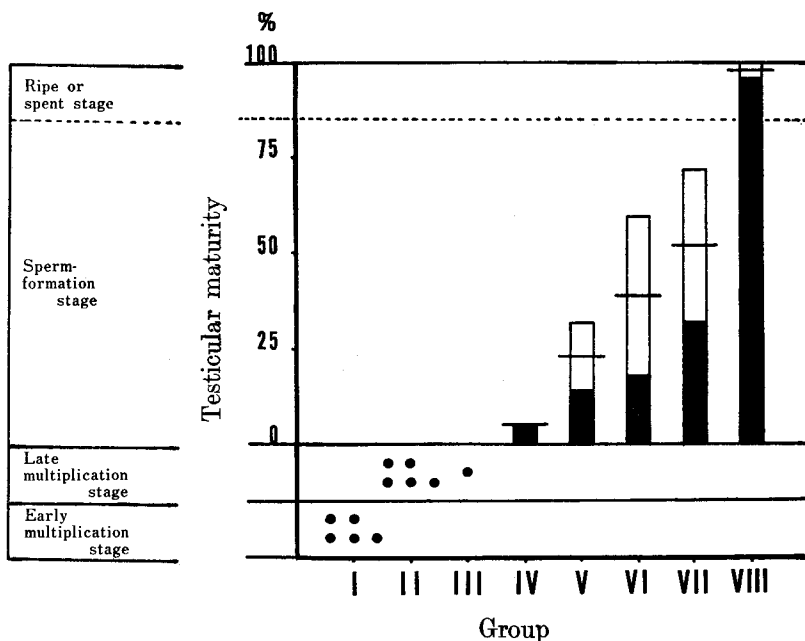
ほとんどの腺細胞は多かれ少なかれ常にその細胞質の一部で小葉壁と接する傾向を示す。小葉壁を構成する結合組織はその厚さにおいてかなりの変異をみせる。ここにはしばしば collagen 格子がみ

られる (Fig. 9)。小葉壁内にある血管の内皮細胞には直径約 $50\text{ m}\mu$ の小孔 (fenestration) がみられ、この小孔には周囲の結合組織と血管腔を境する膜構造が存在する (Fig. 10)。

II. サケの回遊および性成熟に伴う Stannius 氏小体の形態学的変化

サケの小体は Text-fig. 2. に示したように、回遊、成熟に伴い腺細胞の大きさおよびその核径に顕著な変化をみせる。

森沿岸および上磯沿岸で採集した降海直後の0年魚 (group I) では精巣は増殖期の初期、卵巣は周辺仁前期または後期、卵径平均 90μ および 150μ ときわめて未熟の状態にあった (Text-fig. 1; Table 2)。この時期の小体はきわめて小さくその存在を肉眼で判別しえず、組織切片において初めて識別された。小体小葉は不規則な球状を呈し、腺細胞は不規則に配列している (Fig. 3)。一般に腺細胞は細胞質に乏しく、その RCA 値は平均 $41.5\mu^2$ であった (Text-fig. 2) が、多くの場合少量ではあるが明瞭な分泌顆粒をすでに有していた (Fig. 4)。核径は平均 4.8μ であった。分裂中の腺細胞もかなりみられた (Fig. 3)。

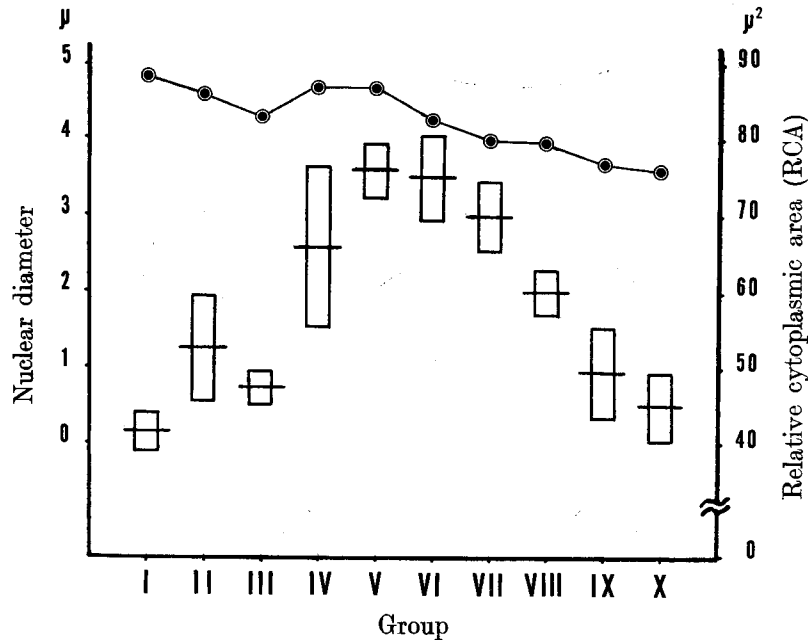


Text-figure 1. Testicular maturity in the sampled groups of the chum salmon examined. The value is a percent ratio of the portion containing mature spermatozoa to the total germinal portion of the testis, which is estimated on histological sections by the method described previously (Hiroi & Yamamoto, 1968). The unshaded portion of each column represents 95% confidence limits of values of the testicular maturity in the sperm-formation stage. Each of the fish with testes of the multiplication stage is illustrated by a black spot, (•).

ベーリング海で8月に採集されたII年魚 (group II) はいずれも未熟ではあったが先の0年魚よりも進んだ熟度を示し、精巣は増殖期の後期、卵巣は卵黄胞期、卵径平均 550μ の状態にあった (Text-fig. 1; Table 2)。この時期からは小体は肉眼で容易に識別されるようになる。しかし、この時期の小体小葉の組織学的様相は0年魚のそれとほとんど同じで、若干の RCA 値の上昇 (平均 $53\mu^2$) と核径

Table 2 Ovarian maturity and egg diameter in the sampled groups of the chum salmon examined

Group	Egg diameter (mm) Mean (Range)	Stage of ovarian maturity
I	0.090 (0.080-0.100) 0.150 (0.125-0.175)	Early peri-nucleolus stage Late peri-nucleolus stage
II	0.550 (0.500-0.750)	Yolk vesicle stage
III	1.6 (1.2-2.3)	Oil drop or primary yolk globule stage
IV	5.4 (4.8-6.0)	Secondary or tertiary yolk globule stage
V	6.7 (6.0-7.0)	Migratory nucleus stage
VI	7.1 (6.8-7.6)	
VII	7.5 (6.8-8.1)	
VIII	7.9 (7.0-8.4)	Maturation or ripe stage



Text-figure 2. Changes in the value of the relative cytoplasmic area (RCA) and the nuclear diameter of glandular cells of the corpuscles of Stannius in the chum salmon during the course of their migration and sexual maturation. Each column in the figure represents 95% confidence limits of values of RCA. Mean values of the nuclear diameter are shown by the mark, (○).

の減少(平均 4.6μ) がみられる程度であった (Text-fig. 2; Fig. 5)。しかし増殖分裂中の腺細胞はきわめて多く認められ、その出現頻度は観察した全ての時期のうちで最も高かった。

北洋で4月に採集された IV-VI 年魚 (group III) の精巢は増殖期の後期、卵巣は油球期または第一次卵黄球期の初期、卵径平均 1.6 mm でいまだ未熟の状態にあった (Text-fig. 1; Table 2)。この時期の小体小葉の腺細胞は依然として分泌顆粒に乏しく (Fig. 6)、RCA 値および核径はそれぞれ平均 $47\mu^2$ 、 4.3μ であり、先の II 年魚のそれに比してかなり小であった (Text-fig. 2)。また、増殖分裂中の細胞の出現頻度も先の時期に比べて低かった。従ってこの時期の小体は分泌活性にも、また増生活性にも乏しい、いわゆる腺の休止期にあるものと思われる。

オホーツク海で7月に採集された IV-VI 年魚 (group IV) の精巢は精子形成期の初期、精子量 5.2% 、卵巣は第二次または第三次卵黄球期、卵径平均 5.4 mm と明らかに発達途上であり、当年溯河産卵する個体と考えられた (Text-fig. 1; Table 2)。これらの小体腺細胞は小葉壁に垂直な一、二層の柵状配列を示すようになり、それとともに小葉は細長く伸長するようになる (Fig. 7)。先の時期に比べて、腺細胞はかなり肥大し、RCA 値および核径はそれぞれ、平均 $66\mu^2$ 、 4.7μ と明らかに増加した。分裂中の腺細胞は稀にしかみつからなかった。一部の小葉には hematoxylin に比較的強く染まる核をもつ細胞の存在が認められた。

道東厚内沿岸で採集された溯上期のサケ (group V) には銀白色のものと同様に婚姻色の発現しているものが含まれるが、その生殖巣成熟度には顕著な差がなく、精巢は精子形成期、精子量約 25% 、卵巣は胚胞移動期、卵径平均 6.7 mm と先のオホーツク海採集のものに比べ雌雄ともはるかに成熟が進んでいた (Text-fig. 1; Table 2)。この時期には腺細胞の柵状配列はなお一層顕著となり、小葉は帯状に伸展する。腺細胞は豊富な分泌顆粒を有し (Fig. 12)、RCA 値は平均 $76\mu^2$ と最大値を示して、細胞質の肥大が顕著であったが、核径 (平均 4.7μ) には著しい変化がなかった (Text-fig. 2)。電顕観察によるとこの時期の腺細胞には豊富な分泌顆粒とともに、よく発達した粗面小胞体および Golgi 体が認められる。粗面小胞体は層板状または空胞状を呈し、細胞質全体にほぼ一様に分布している (Fig. 18)。さらに Golgi 体付近にはかなり多くの未熟な顆粒がみいだされ (Fig. 11)、この時期の小体が活発な分泌物質の合成を行なっていることを示唆する。また滑面小胞体もしばしば観察される (Fig. 19)。Mitochondria は一般には不規則な円形または橢円形であるが、なかには細長く伸長し、カップ状をなすものもある (Fig. 20a, b)。比較的大形の油滴がみられることもある (Fig. 21)。

十勝川河口の大津、打内で得られた溯上期のサケ (group VI) の生殖巣成熟度は雌雄ともに先の厚内沿岸のものと同じ段階にあった (Text-fig. 1; Table 2) が、精巢の精子量は平均 40% 、卵巣卵の卵径は平均 7.1 mm と顕著に増大していた。この時期の小体腺細胞は光顕的にも電顕的にも先の厚内沿岸のものと同様な組織像を呈し、豊富な顆粒が細胞質をうづめている (Fig. 13)。RCA 値は平均 $75\mu^2$ と先の時期とほぼ同じであるが、核径は平均 4.3μ と多少小さくなっている (Text-fig. 2)。一部の小葉内では、幾つかの腺細胞はその柵状配列を失ない、小葉の中央部分に不規則に並ぶようになっていた。

十勝川中流の千代田で採集された溯上途上の未熟サケ (group VII) の精巢の精子量は平均 54% 、雌の卵径は平均 7.5 mm と河口のものに比してさらに増大し、成熟の明らかな進行をみせていた (Text-fig. 1; Table 2)。この時期にもなお、小体の腺細胞の大多数にはかなり豊富な分泌顆粒が含まれていたが、若干の細胞には顆粒がごく少数しか観察されなかった (Fig. 22)。RCA 値および核径はともに group VI のそれに比して多少減少し、それぞれ平均 $70\mu^2$ 、 4.0μ であった (Text-fig. 2)。若干の小葉の中央部分では、腺細胞の配列の乱れがかなり顕著となり、それとともに hematoxylin に濃染する核をもつ細胞がかなりみられた。さらに、一部の小葉は細胞配列の著しい乱れの結果変形して、きわめて多数の細胞よりなる球状細胞塊となっていた。この細胞塊を構成する腺細胞は一般に分泌顆粒に乏しいことから、このような小葉の形態変化は顆粒放出に伴って起る現象と思われる。

十勝川中流の千代田および千歳川中流の千歳で得られた成熟サケ (group VIII) は雄が完熟期, 精子量平均 97.4%, 雌が成熟期または完熟期, 卵径平均 7.9 mm であった (Text-fig. 1; Table 2)。この時期の小体腺細胞には一般に顆粒減少が明らかであり, それとともに小葉内には細胞の柵状配列の乱れ, 顆粒の盛んな放出の結果生じたと思われる枯渇様細胞の出現および濃染核細胞の増加が著しく, 小葉の変形もまた広汎にみとめられる (Figs. 14, 15 and 23)。これらの変化は排卵, 排精の度合の進行につれて漸進的に顕著となり, すでに排卵, 排精を完了したものでは変化が小体のかかなりの範囲にわたって生じ, 一部の腺細胞には核の萎縮像が明らかにみられるに至る (Fig. 15)。腺細胞の核径は 4.0μ で group VII のそれと同じであったが RCA 値は著しく減少し平均 $60\mu^2$ であった (Text-fig. 2)。この腺細胞の縮小に伴って, 小葉壁をつくる結合組織層は明瞭な肥厚をみせる (Fig. 29)。電顕的には細胞質成分にもかなりの変化がみられる。Golgi 野にはなお少数の未熟な顆粒が存在する場合もある (Fig. 24) が, 一般には空胞状の Golgi vacuoles が多数含まれるようになっている (Fig. 25)。粗面小胞体もまた細胞質全体に存在するが, 多くは空胞状を呈し (Fig. 26), 層板状のものはきわめて少ない (Fig. 27)。そして, Golgi vacuole に類似の滑面小胞体が細胞質全体にほぼ均一に分布して認められる (Fig. 28)。これらの特徴は, 少なくともこの時期には分泌顆粒の合成活性のかかなりの低下があることを示すものと考えられる。

上述の変化をさらに詳細に調べるために, 排卵確認後千歳川中流の北海道サケ・マス孵化場千歳支場の蓄養池で 2~6 日間飼育した個体 (group IX) について検索を行なった。これらの個体の小葉腺細胞は顆粒減少を示し, 小葉内の細胞の配列の乱れおよび小葉の変形は一層進行しており (Fig. 16), また萎縮核細胞の増数がみられる。比較的正常な柵状配列を示す小葉腺細胞もかなり萎縮し顆粒のきわめて少ない状態を呈するものが多い。これらの腺細胞の RCA 値および核径はともに減少し, それぞれ平均 $49\mu^2$, 3.7μ であった。従って成熟段階の末期から完熟に至るまでの期間に盛んな顆粒の放出が行なわれるものと考えられる。

これらの飼育個体の小体小葉には Weber の osmic 酸固定で著しく電子密度の異なる明調および暗調の細胞がみられる (Figs. 30 and 31)。兩種の細胞ともに顆粒の豊富なものからきわめて乏しいものまで種々の状態にある。暗調細胞は顆粒の貧富にかかわらず, 不定形の核をもち, 一般に凝縮した状態にあり, その細胞質内には顆粒と層板状粗面小胞体が卓越している (Figs. 32-34)。暗調細胞間の細胞間隙は明らかな拡張をみせる (Figs. 31 and 32)。明調細胞は細胞質の凝縮がみられず, 不規則な槽円形の核を有する (Figs. 30, 31 and 34)。しばしば顆粒の少ない枯渇様の細胞もみられる (Fig. 34)。明調細胞の Golgi 野には未熟な顆粒が少数みられるほか, 一般には二, 三の大形の Golgi vacuoles を含んでいる (Fig. 35)。さらに小葉壁の結合組織層の肥厚も観察される (Fig. 30)。

千歳川中流および遊楽部川中流で採集された自然生殖後のサケ (group X) はかなり衰弱していた。この時期の小体腺細胞はほとんどが萎縮した状態にあり規則的な柵状配列を示すものは少ない (Fig. 17)。細胞間隙は多少ひろがってみられる。RCA 値および核径ともに減少し, それぞれ平均 $45\mu^2$ および 3.6μ であった (Text-fig. 2)。小葉が変形し, 萎縮核をもつ細胞も多くみられているが, このような変化は全ての小葉にわたって出現するわけではなく, 小体の部分的な変化にすぎない。しかしこのことはまた小体腺が生殖後の斃死直前に明らかに不活性な状態になることを示す現象でもある。

考 察

Stannius 氏小体が steroid hormones の分泌により高等脊椎動物の副腎と類似した機能を果たすという仮説がいくつかの報告から強調されている。すなわち, 小体内の steroid hormones の存在の直接, 間接的な証明 (Fontaine & Leloup-Hatey, 1959; Cédard & Fontaine, 1963; Ogawa, 1963; Idler & Freeman, 1966; Krishnamurthy, 1968), 副腎皮質ホルモンの作用や合成の阻害剤の投与による小体

の組織学的変化の惹起 (Olivereau, 1963, 1965) などがそれである。しかしながら、小体内の steroid hormones の存在の点で否定的な報告もまた数種の硬骨魚でなされており (Ford, 1959; Phillips & Mulrow, 1959; Chieffi & Botte, 1963; Chester Jones *et al.*, 1965a; Hanke & Chester Jones, 1966; Bara, 1968; Arai *et al.*, 1969), 小体の steroid hormones の分泌の可能性についてはなお結論が得られないままに残されている。

一方、魚類の間腎系および Stannius 氏小体の形態学的研究は全て両者が細胞学的に著しく異なることを示している。小栗・日比谷 (1959a, b) は数種の硬骨魚で、小体細胞が明瞭な分泌顆粒を有し、また脂質を含まない点で間腎細胞の特徴とはかなり異なることを報じている。さらに決定的な相違は近年の電顕的研究により明らかにされた。Ogawa (1967) によるキンギョの間腎および Stannius 氏小体の比較研究でも示されたように、間腎細胞は tubulo-vesicular 構造を示す mitochondria とよく発達した滑面小胞体を有している (Yamamoto & Onozato, 1965)。一方小体腺細胞は osmic 酸好性の顕著な分泌顆粒を有し、cristae 構造を示す mitochondria およびよく発達した粗面小胞体で特徴づけられる (Ristow & Piepho, 1963; Oguri, 1966; Fujita & Honma, 1967)。すなわち間腎細胞は卵巣 (Yamamoto & Onozato, 1968) および精巣 (Oota & Yamamoto, 1966) の間質細胞にみられるような steroid hormone 分泌細胞特有の特徴を示し、一方 Stannius 氏小体の腺細胞は膵臓外分泌腺 (Bloom & Fawcett, 1964) にみられるような蛋白ホルモン分泌細胞としての特徴を示す。この研究のサケ (*Oncorhynchus keta*) の場合にも、小体腺細胞は若干の滑面小胞体および油滴をもつ点を除き、先に報告した同種の間腎細胞 (山本外, 1967) と上述のような微細構造上の明らかな差違をみせた。さらにサケの小体腺細胞の細胞学的特徴は Onozato & Yamamoto (1966) により報告されたキンギョの adrenal chromaffin cells のそれとも著しく異なっている。それ故、サケの Stannius 氏小体は蛋白ホルモンを分泌し、間腎との間接的関連を否定しえないにせよ、それとは異なった機能を果たすと考えられる。

サケの小体の分泌活性の高い時期ではほとんどの腺細胞が小葉壁と垂直な柵状に配列し、その細胞質の一部は常に小葉壁に接する傾向を示す。これらの腺細胞では、小葉壁に遠く位置する核の周辺の Golgi 体には分泌顆粒に類似の物質および未熟な顆粒がみられ、成熟した分泌顆粒は腺細胞の小葉壁側に豊富にみられる。本研究ではこれらの顆粒の放出像を捉えることはできなかったが、小体内の分泌顆粒の量的減少が溯上、成熟に伴って起こることは確認された。また小葉壁内の血管の内皮細胞には小孔 (fenestration) がみられ、血管内皮と腺細胞の間の結合組織腔は比較的広い。これらの形態学的事実から、サケの小体は Golgi 体経由で分泌物質を顆粒の形に作りあげ、成熟した顆粒は小葉壁側の細胞質に移動し、そして細胞外へ放出された物質は結合組織腔を通して血管内に入る型式で分泌作用をいとなむと考えられる。

サケの小体にはニジマス (Krishnamurthy & Bern, 1969) の場合と同じく電顕的に顆粒の大ききの異なる二型の腺細胞がみられる。第一型は径 500-1400 m μ と大形の顆粒を有し、第二型は 150-400 m μ と小形の顆粒を有する。第一型は第二型に比して圧倒的に豊富であり、また両型の細胞とも、溯上、成熟に伴ってよく似た変化を示しており、別種の細胞であるかどうかについては今後さらに多くの詳細な研究が必要である。

サケの小体は溯上、成熟に伴って、腺細胞の顆粒の量および小葉の形態の変化に示めされるように明らかな分泌活性の変化をみせる。同様な事実は大西洋サケ (*Salmo salar* L.) でも知られている (Lopez, 1969)。Lopez (1969) は大西洋サケの小体が降海前の銀毛を呈する smolt の時期ですでに活性化されると述べている。しかしサケの場合には、少なくとも smolt の時期に含まれる降海直後の 0 年魚の小体腺細胞は、すでに少量の明確な分泌顆粒をもっているとはいえその活発な合成分泌活動の細胞学的特徴をもたず、むしろひんぱんな分裂像の出現をみせて小体が成長、発達の途上にあることを考えさせる。しかしながら、この稚魚期のサケの小体腺細胞の示す像については降海に伴う海水適

応に関連する生理的变化をも考慮して、さらに詳細の検討を行なう必要がある。

Lopez (1969) はさらに溯上期の大西洋サケの小体の分泌活動はむしろ不活発であり、一方生殖期のそれは特に雄の場合に著しく盛んであると述べている。サケの場合はこの点ではかなり異なっている。小体の腺細胞の大きさは、Text-fig. 2 に示したごとく、性成熟がかなり進んでいる北洋からの産卵回遊の開始時に相当する頃より増大しはじめ、性成熟の急速な進行がみられる沿岸、河口到達の時期に最大となり、以後河川溯上が進行し完熟に近づくにつれて減少しはじめ、性成熟完了後ではさらに著しく小となる。このことは、各時期の小体腺細胞の細胞学的特徴とも考えあわせて、サケの小体腺細胞では産卵回遊の沿岸、河口に至る時期までは、むしろ分泌顆粒の蓄積が盛んであり、以後溯上し完熟が達成されるまでの間に分泌顆粒の放出が盛んに行なわれることの反映として説明できる。

このような事実は、溯上時の淡水適応への小体分泌物の役割を考えさせるものである。実際にウナギでは、小体摘出により無機塩平衡の失調が生じ、その失調が aldosterone (Leloup-Hatey, 1964a, b) および小体粉末 (Fontaine, 1964) の投与で回復することが知られている。また Ogawa (1967) はキンギョの 1/3 海水での長期飼育によって、小体細胞内の顆粒の蓄積が著しく増加することを電顕的に示した。この淡水適応という点に関しては、小体と間腎との機能的関連を示唆する実験形態学的事実 (Hanke *et al.*, 1967; Olivereau, 1963, 1965) および小体が蛋白性物質を分泌する可能性を示す事実とも考えあわせて、Chester Jones *et al.* (1965b, 1966) が小体と間腎の間に哺乳類の renin-angiotensin-aldosterone system に類似した、電解質平衡および血圧上昇作用に働く系が存在するという仮説を提起していることで興味深い。しかしながら、魚類における無機塩平衡の調節機構系には多くの器官が複雑に関与していることが知られているので、以上の事実からこの系における Stannius 氏小体の役割を論ずることは難しく、さらに詳細の検討を待たねばならない。

サケの性成熟が産卵回遊と平行して進行することはすでに報告したとおりであるが、同様な平行的変化を示す Stannius 氏小体の分泌活動が性成熟と関連をもつ可能性も考慮されねばならない。性成熟と小体との関連については、ウナギの雄を生殖腺刺激ホルモンまたは甲状腺刺激ホルモンの投与によって人為的に成熟させた場合、小体が著しく活性化することが知られている (Olivereau, 1961)。また大西洋サケの小体に性 steroid hormones (oestrogen, 17-ketosteroides) が存在し、しかも溯上に伴いその含量が著しく増加することも知られている (Cédard & Fontaine, 1963)。これらの事実のみから小体の生理的機能を性成熟と結びつけて解釈することはかなり難しいが、サケでは産卵回遊の沿岸、河口の時期に第二次性徴の発現がみられ、そしてこの時期から小体腺細胞の分泌顆粒の放出が盛んとなることを考えあわせると、性 steroid hormones と小体とが直接あるいは間接的に関連をもつことが暗示されるように思われる。

完熟後のサケの小体全体に一般的にみられる変化は腺細胞の退縮である。これは分泌顆粒の貧富にかかわらず、ほとんどの細胞にみられ、なかには極端に萎縮した状態を示すものがみられるようになる。特に完熟から生殖終了に至る時期のサケの小体には腺細胞の退縮のほか小葉内の細胞配列の乱れ、枯渇細胞の増加、小葉の変形等の変化が認められる。大西洋サケでもまた生殖期または生殖後の時期の小体に腺細胞の組織学的に類似した、退行がみられる部位が生じることが報告されている (Lopez, 1969; Heyl, 1970)。サケの場合では、これらの小葉の形態変化は完熟期以後小体内に徐々に拡がってゆく傾向を示すが、顆粒放出の著しい一部の小葉に特に強く生ずるものであって、必ずしも小体全体におよぶものではなく、自然生殖後の斃死直前の個体の小体内にも比較的正常的形態的特徴を保つ小葉が相当数みだされる。従ってこの退行様構造を呈する小葉の出現は分泌活動の強弱の差に基づく部分的な変化ではないかと思われる。Lopez (1969) は大西洋サケの小体での上述の退行域の出現を、小体の分泌型式の部分分泌相 (merocrine phase) から全分泌相 (holocrine phase) への移行を示すものと解釈している。この点に関してはさらに詳細な電顕的研究が必要であるが、著者等の観察したサケでは小体が全分泌を行なうという積極的な証拠を得ることができなかった。

また一方、回遊性サケマスの生殖期には、顕著な退行萎縮変化が他の諸器官、たとえば脳下垂体、甲状腺、脾臓、肝臓等にも観察されている。このような退行現象は、回遊性サケ、マスに普遍的に生じる生殖後の斃死との関連のもとに、一般に間腎の肥大による副腎系 steroid hormones の過剰分泌によるものと解釈されている。しかしながら、生殖期における性 steroid hormones の量的増加の可能性も当然考慮に入れるべきであろう。生殖活動終了後のサケの Stannius 氏小体に生ずる広汎な退縮変化がこれら両系の steroid hormones の過剰分泌による毒害的な影響によるのか、小体への未知の内分泌学的刺激の生殖後の欠如による機能退行を意味するのか、または飢餓、疲労などを原因とする全身性衰弱の反映であるのかは、今後に残された興味深い問題の一つである。

要 約

1. サケ (*Oncorhynchus keta*) の回遊および性成熟に伴う Stannius 氏小体の形態学的変化を光学顕微鏡および電子顕微鏡を用いて観察した。観察は降海直後の稚魚、北洋における索餌回遊および産卵回遊中の親魚および沿岸、河口、河川中流で採集された性成熟途上の溯上魚、総計雌 78 尾、雄 41 尾の小体について行なった。

2. 小体の腺細胞は光顕的にも明らかな球形の分泌顆粒を有する。電顕観察によると、この顆粒は Golgi 体由来の一層の限界膜で包まれた電子密度の高い分泌物質を含んでいる。小体には径 500-1400 $m\mu$ の顆粒をもつものと 150-400 $m\mu$ の顆粒をもつものと二型の腺細胞が識別される。いずれの腺細胞にも cristae type の mitochondria、良く発達した粗面小胞体、未熟な顆粒および小空胞をもつ Golgi 体および Golgi vacuole とよく似た滑面小胞体が観察される。またいくつかの細胞に油滴がみられる。これらの事実からサケの小体は蛋白ホルモン分泌腺としての性格をもつものと判断される。

3. 降海直後の 0 年魚、北洋索餌回遊中の II 年魚の小体には分裂増殖中の腺細胞が多く、かつ腺細胞内の分泌顆粒がきわめて少ないことから、この時期の小体は形態的成長の段階にあると考えられた。北洋 (4 月) の IV~VI 年魚の小体は 0、II 年魚のそれに比して明らかに大きかったが、その腺細胞は分泌顆粒に乏しく、その分裂増殖も不活発であって、内分泌活動開始前の休止期にあると思われる。一方、北洋 (7 月) のかなり成熟が進んでいるサケで細胞の肥大と顆粒の増加が顕著であり、さらに沿岸および河口域に達した魚の小体腺細胞は良く発達した粗面小胞体、Golgi 体および豊富な顆粒をもって一層著しく肥大しており、その分泌物の蓄積がなされてきたことを示していた。以後溯上の進行に伴い性成熟が完了するまでの期間には、腺細胞の縮小、分泌顆粒の減少、腺細胞の柵状配列の乱れ等むしろ小体の分泌物質の放出が徐々に行なわれることを示唆する変化が認められた。小体の分泌活性の指標として組織切片から測定された細胞の相対的大きさ (RCA) は上述の顆粒の増減を含む小体の形態学的変化とよく一致した変動を示した。

4. 完熟後および自然生殖後の個体の小体には、腺細胞の萎縮が顕著にみられ、また分泌物質の放出により生じた枯渇細胞の出現および腺細胞の機能昂進によると考えられる退行様変化が小体のかなり多くの部分にみられた。しかし、小体の内分泌活動が全分泌型式でなされるという細胞学的証拠は得られなく、むしろ顆粒の形であらわれる分泌物質のみが細胞外に放出され血管に入る型式でなされることを示していた。

5. サケの Stannius 氏小体の分泌物放出が河川溯上 (淡水適応) あるいは性成熟と関連してなされる可能性、および小体腺細胞の萎縮退行が生殖活動終了後の斃死をもたらす要因と直接ないし間接的な関連をもつ可能性について考察を行なった。

文 献

- Arai, R., Tajima, H. & Tamaoki, B. (1969). *In vitro* transformation of steroids by the head kidney, the body kidney, and the corpuscles of Stannius of the rainbow trout (*Salmo gairdnerii*). *Gen. Comp. Endocrinol.* 12, 99-109.
- Bara, G. (1968). Histochemical study of 3β -, 3α -, 11β - and 17β -hydroxysteroid dehydrogenases in the adrenocortical tissue and the corpuscles of Stannius of *Fundulus heteroclitus*. *Ibid.* 10, 126-137.
- Bloom, W. & Fawcett, D.W. (1964). Pancreas. In "A textbook of histology" pp. 490-504. Philadelphia & London, W.B. Saunders Company.
- Cédard, L. & Fontaine, M. (1963). Sur la présence de stéroïdes sexuels dans les corpuscules de Stannius du Saumon Atlantique (*Salmo salar* L.). *C.R. Acad. Sci. Paris* 257, 3095-3098.
- Chester Jones, I., Chan, D.K.O., Henderson, I.W., Mosley, W., Sandor, T., Vinson, G.P. & Whitehouse, B.J. (1965a). Failure of corpuscles of Stannius of the European eel (*Anguilla anguilla* L.) to produce corticosteroids *in vitro*. *J. Endocrin.* 33, 319-320.
- , Henderson, I.W., Chan, D.K.O. & Rankin, J.C. (1965b). The role of the adrenal cortex and the corpuscles of Stannius in the electrolyte balance of the eel. *Gen. Comp. Endocrinol.* 5, 669.
- , ———, ———, ———, Mosley, W., Brown, J.J., Lever, A.F., Robertson, J.I.S. & Tree, M. (1966). Pressor activity in extracts of the corpuscles of Stannius from the European eel (*Anguilla anguilla* L.). *J. Endocrin.* 34, 393-408.
- , Chan, D.K.O., Henderson, I.W. & Ball, J.N. (1969). The adrenocortical steroids, adrenocorticotropin and the corpuscles of Stannius. In *Fish Physiology*, vol. II. The endocrine system. W.S. Hoar & D.J. Randall Eds. pp. 321-364. New York & London, Academic Press.
- Chieffi, G. & Botte, V. (1963). Histochemical reaction for steroid 3-beta-ol-dehydrogenase in the interrenal and corpuscles of Stannius of *Anguilla anguilla* L. and *Conger conger* L. *Nature* 200, 793-794.
- Fontaine, M. (1964). Corpuscules de Stannius et régulation ionique (Ca, Na, K) du milieu intérieur de l'Anguille (*Anguilla anguilla* L.). *C.R. Acad. Sci. Paris* 259, 875-878.
- & Leloup-Hatey, J. (1959). Mise en évidence de corticostéroïdes dans l'interrenal d'un téléostéen: le Saumon (*Salmo salar* L.). *J. Physiol. Paris* 51, 468-469.
- Ford, P. (1959). Some observations on the corpuscles of Stannius. In *Comparative Endocrinology*. A. Gorbman Ed. pp. 728-734. New York, J. Wiley & Sons.
- Fujita, H. & Honma, Y. (1967). On the fine structure of corpuscles of Stannius of the eel, *Anguilla japonica*. *Zeit. Zellforsch.* 77, 175-187.
- Hanke, W. & Chester Jones, I. (1966). Histological and histochemical studies on the adrenal cortex and the corpuscles of Stannius of the European eel (*Anguilla anguilla* L.). *Gen. Comp. Endocrinol.* 7, 166-178.
- , Bergerhoff, K. & Chan, D.K.O. (1967). Histological observations on pituitary ACTH cells, adrenal cortex, and the corpuscles of Stannius of the European eel (*Anguilla anguilla* L.). *Ibid.* 9, 64-75.
- Heyl, H.L. (1970). Changes in the corpuscle of Stannius during the spawning journey of Atlantic salmon (*Salmo salar*). *Ibid.* 14, 43-52.
- Hiroi, O. & Yamamoto, K. (1968). Studies on the maturation of salmonid fishes-I. Changes in the testis of the chum salmon, *Oncorhynchus keta*, during anadromous migration. *Bull. Fac. Fish., Hokkaido Univ.* 19, 173-184.
- Idler, D.R. & Freeman, H.C. (1966). Steroid transformation by corpuscles of Stannius of the Atlantic cod (*Gadus morhua* L.). *J. Fish. Res. Bd. Canada* 23, 1249-1255.
- Krishnamurthy, V.G. (1968). Histochemical and biochemical studies of the corpuscles of

- Stannius of the teleost fish *Colisa lalia*. *Gen. Comp. Endocrinol.* 11, 92-103.
- & Bern, H.A. (1969). Correlative histologic study of the corpuscles of Stannius and the juxtaglomerular cells of teleost fishes. *Ibid.* 13, 313-335.
- Leloup-Hatey, J. (1964a). Modifications de l'équilibre minéral de l'Anguille (*Anguilla anguilla* L.) consécutives à l'ablation des corpuscules de Stannius. *C.R. Soc. Biol.* 158, 711-715.
- (1964b). Influence d'un apport sodique et de l'aldosterone sur le déséquilibre minéral consécutif à l'ablation des corpuscules de Stannius chez l'Anguille (*Anguilla anguilla* L.). *Ibid.* 158, 991-994.
- Lopez, E. (1969). Etude histophysiologique des corpuscules de Stannius de *Salmo salar* L. au cours des diverses étapes de son cycle vital. *Gen. Comp. Endocrinol.* 12, 339-349.
- Ogawa, M. (1963). On the corpuscles of Stannius of goldfish treated with sea water. *Sci. Rep., Saitama Univ., Ser. B* 4, 181-191.
- (1967). Fine structure of the corpuscles of Stannius and the interrenal tissue in goldfish, *Carassius auratus*. *Zeit. Zellforsch.* 81, 174-189.
- Oguri, M. (1966). Electron-microscopic observations on the corpuscles of Stannius in goldfish. *Bull. Jap. Soc. Sci. Fish.* 32, 903-908.
- 小栗幹郎・日比谷京 (1957a). 硬骨魚類の副腎系に関する研究-I. 二, 三の比較組織学的知見. 日本誌 22, 621-625.
- (1957b). 同上-II. 硬骨魚類 15 種の副腎組織の比較. 同誌 23, 144-149.
- Olivereau, M. (1961). Corpuscules de Stannius et reproduction chez l'Anguille mâle. *C.R. Acad. Sci. Paris* 253, 541-543.
- (1963). Action de l'aldactone sur les corpuscules de Stannius de l'Anguille. *Ibid.* 257, 4035-4038.
- (1965). Action de la métopirone chez l'Anguille normale et hypophysectomisée, en particulier sur le système hypophyso-corticosurrénalien. *Gen. Comp. Endocrinol.* 5, 109-128.
- Onozato, H. & Yamamoto, K. (1966). On the fine structure of the adrenal chromaffin cells of the goldfish, with special reference to the distribution of two catecholamines, adrenaline and noradrenaline. *Annot. Zool. Japon* 39, 30-37.
- Oota, I. & Yamamoto, K. (1966). Interstitial cells in the immature testes of the rainbow trout. *Ibid.* 39, 142-148.
- Phillips, J.G. & Mulrow, P.J. (1959). Failure of corpuscles of Stannius from winter flounder (*Pseudopleuronectes americanus*) to synthesize adrenocorticosteroids *in vitro*. *Nature* 184, 558.
- Rasquin, P. (1956). Cytological evidence for a role of the corpuscles of Stannius in the osmoregulation of teleosts. *Biol. Bull.* 111, 399-409.
- Richardson, K.C., Jarett, L. & Finke, E.H. (1961). Embedding in epoxy resins for ultrathin sectioning in electron microscopy. *Stain Technol.* 35, 313-323.
- Ristow, H. & Piepho, H. (1963). Über die Bildung der Sekretgranula in den Stanniuschen Körperchen des Flußaales. *Naturwissenschaften* 50, 382-383.
- Stannius, H. (1839). Ueber Nebennieren bei Knochenfischen. *Arch. Anat., Physiol. Wissenschaft. Med.* 1839, 97-101.
- Yamamoto, K. & Onozato, H. (1965). The fine structure of the interrenal tissue of the goldfish. *Annot. Zool. Japon.* 38, 140-150.
- & ——— (1968). Steroid-producing cells in the ovary of zebrafish, *Brachydanio rerio*. *Ibid.* 41, 119-128.
- 山本喜一郎・小野里坦・広井修・長浜嘉孝・高野和則 (1967). サケ卵の不受精防止に関する研究 (A) 湖上サケの成熟度及び産卵機構に関する研究. 昭和 41 年度さけ・ます増殖事業に関する調査報告, 北海道さけ・ます孵北場. pp. 151-158.

Explanation of Plates

PLATE I

Sections through the corpuscles of Stannius of the chum salmon, stained with Heidenhain's iron hematoxylin-light green

Fig. 1. The corpuscle (*CS*) of 0-year old fish, showing its topographic relations to the hematopoietic tissues (*HT*), the renal tubules (*RT*) and the body cavity (*BC*). Zenker-formol, $\times 400$

Fig. 2. A glandular cell in mitosis. Bouin, $\times 1,250$

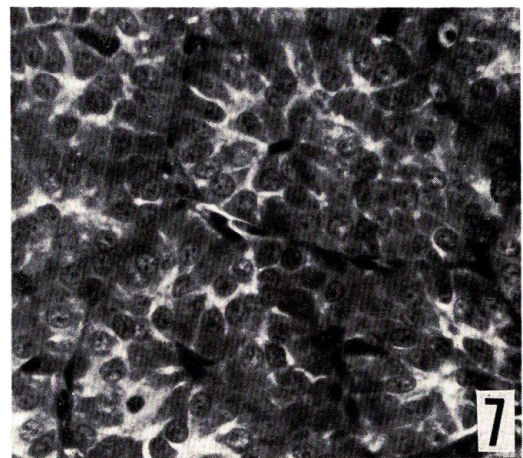
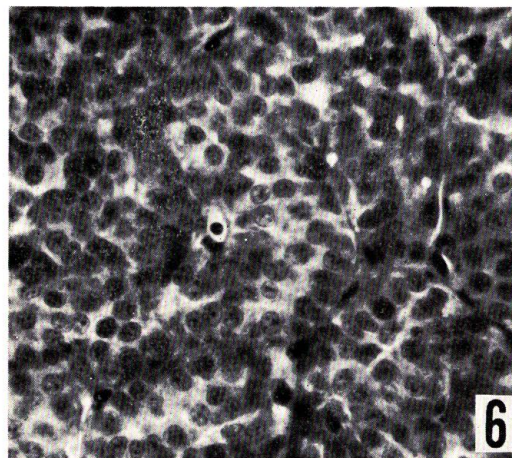
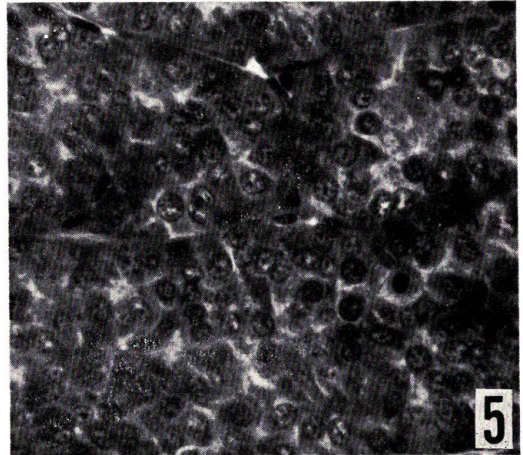
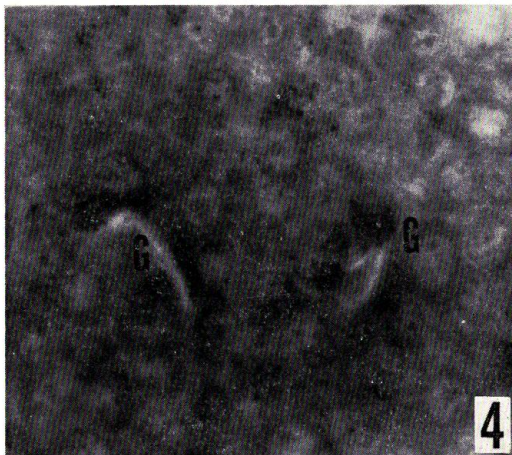
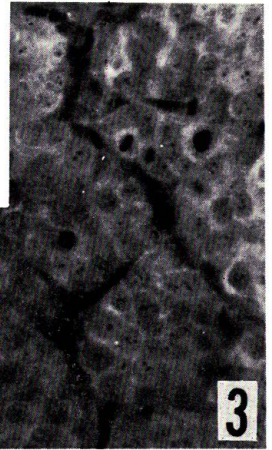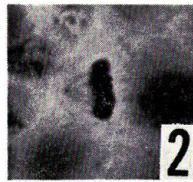
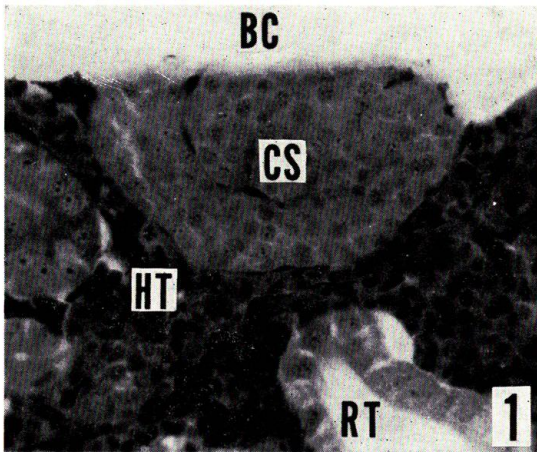
Fig. 3. The corpuscle of 0-year old fish (group I) captured soon after the downstream migration. Note frequent mitoses of the glandular cells. Zenker-formol, $\times 500$

Fig. 4. The corpuscle of 0-year old fish soon after the downstream migration, showing secretory granules (*G*) in glandular cells. Zenker-formol, $\times 1,250$

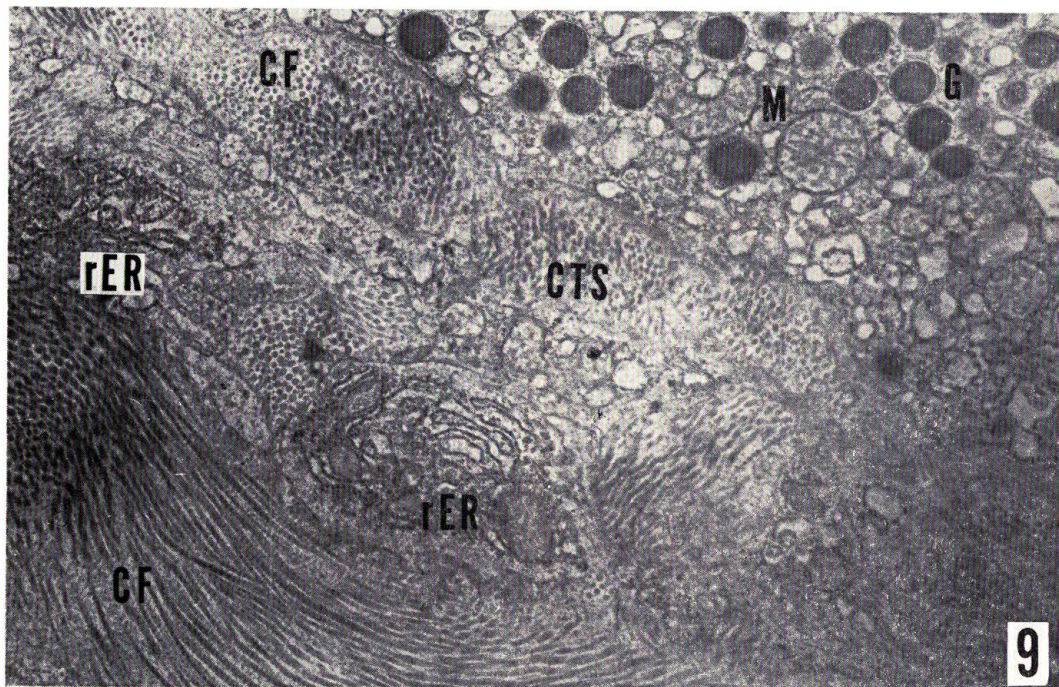
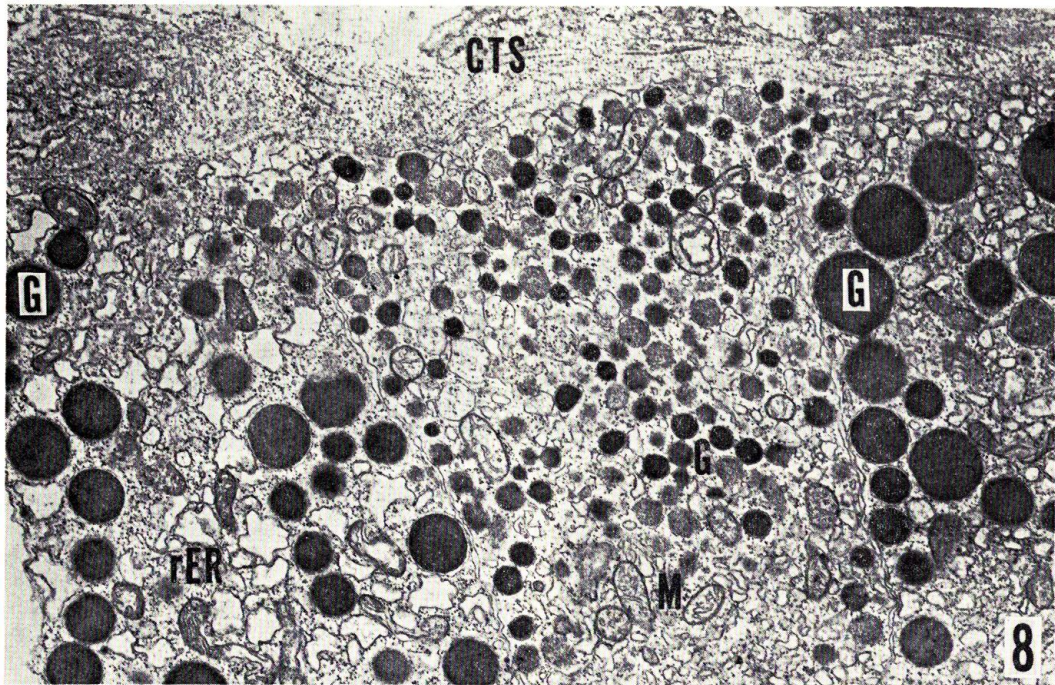
Fig. 5. The corpuscle of II-year old fish (group II) on feeding migration, captured in the Bering Sea in August. Zenker-formol, $\times 500$

Fig. 6. The corpuscle of V-year old fish (group III) caught in the northern Pacific in April, in the resting phase of its secretory activity. Zenker-formol, $\times 500$

Fig. 7. The corpuscle of maturing salmon (group IV) captured in the Okhotsk Sea in July. Note palisade-like arrangement of columnar glandular cells in the lobules. Zenker-formol, $\times 500$



O. HIROI: Corpusele of Stannius of the chum salmon



O. HIROI: Corpuscle of Stannius of the chum salmon

PLATE II

Abbreviations. *CF*, collagen fiber; *CTS*, connective tissue space; *G*, secretory granule; *M*, mitochondrion; *rER*, rough-surfaced endoplasmic reticulum

Fig. 8. Three glandular cells bordering on the connective tissue space in the corpuscle of maturing chum salmon captured in the coastal sea. Secretory granules contained in the cell located in the center of the figure are distinctly smaller in size than those of the other two cells. Millonig, $\times 13,600$.

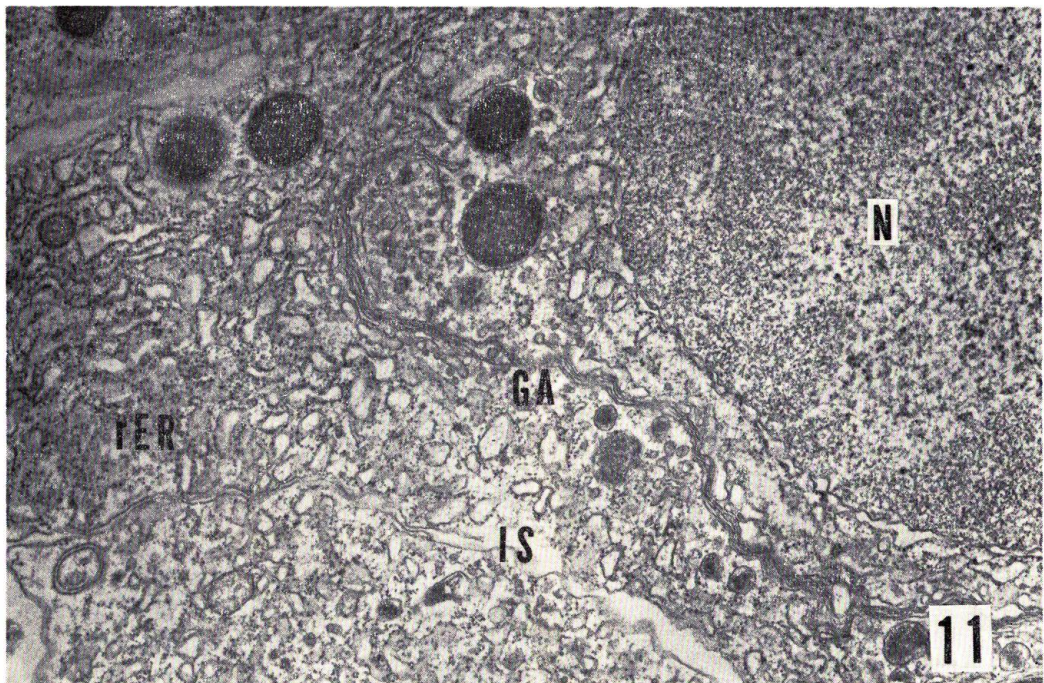
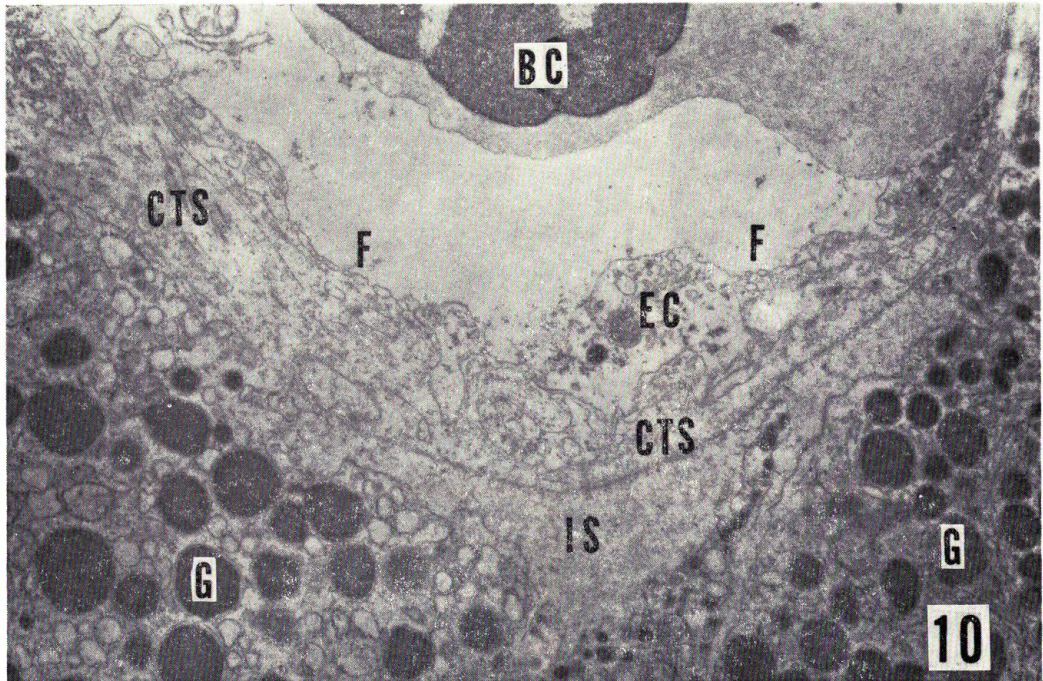
Fig. 9. The connective tissue space in the corpuscle of mature fish collected in the midstream of rivers, showing the existence of a large amount of collagen fibers in the space. Millonig, $\times 12,000$

PLATE III

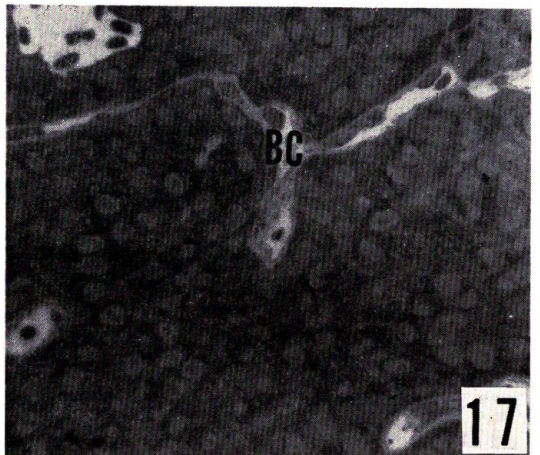
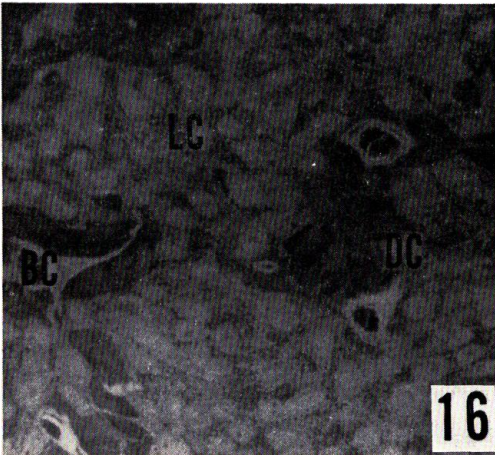

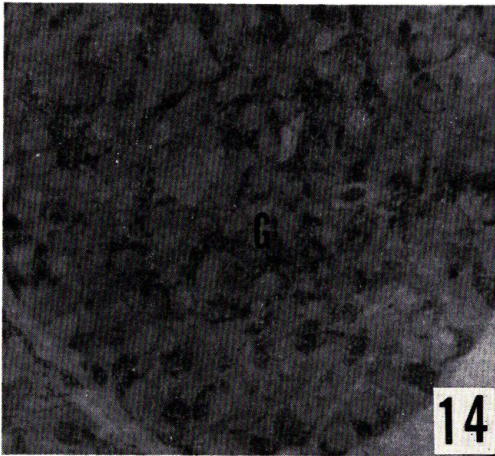
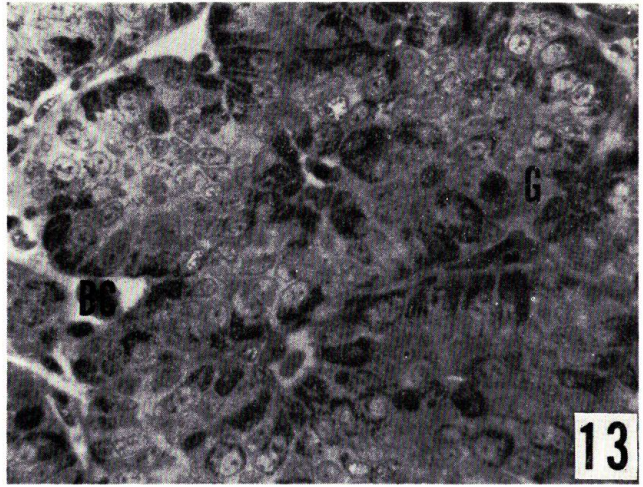
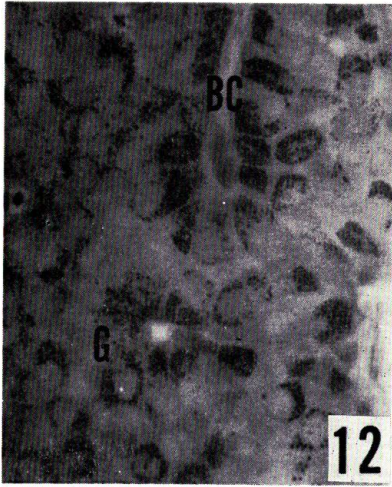
The corpuscles of maturing chum salmon collected in the coastal sea

Fig. 10. Glandular cells and a blood capillary (*BC*). Fenestrations (*F*) can be observed in a layer of endothelial cells (*EC*). *CTS*, connective tissue space; *G*, secretory granule; *IS*, intercellular space. Millonig, $\times 12,000$

Fig. 11. Golgi apparatus (*GA*) and rough-surfaced endoplasmic reticulum (*rER*) in the peri-nuclear region of a glandular cell. Various sizes of immature and maturing granules are detectable in the apparatus. *N*, nucleus. Millonig, $\times 20,000$



O. HIROI: Corpusele of Stannius of the chum salmon



O. HIROI: Corpuscle of Stannius of the chum salmon

PLATE IV

All figures are taken from about 1 μ -Epon sections stained with Richardson's stain at the same magnification at 500 times

Figs. 12 and 13. The corpuscles of maturing chum salmon caught in the coastal sea (group V, Fig. 12) and the river-mouth (group VI, Fig. 13), showing a prominent accumulation of secretory granules (*G*) and a regular palisade-like arrangement of glandular cells in the lobules. *BC*, blood capillary, Millonig

Figs. 14 and 15. The corpuscles of mature fish (group VIII) collected in the midstream of rivers, showing a decrease in number of the secretory granules (*G*) and a disordered arrangement of glandular cells. In Fig. 15, glandular cells with scant or no secretory granules (*EC*) and those with pyknotic nuclei (*PC*) are detectable. Millonig

Fig. 16. The corpuscle of fish cultured for 4 days after ovulation (group IX), showing the disappearance of regular palisade-like arrangement of glandular cells in the lobules. Dark (*DC*) and light cells (*LC*) are distinguishable. *BC*, blood capillary. Weber

Fig. 17. The corpuscle of spent fish captured in the midstream of rivers (group X). Note distinct shrinkage of glandular cells. *BC*, blood capillary. Millonig

PLATE V

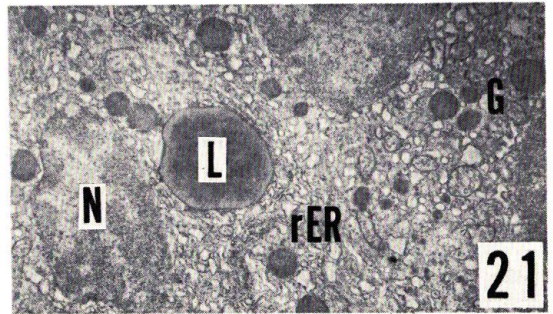
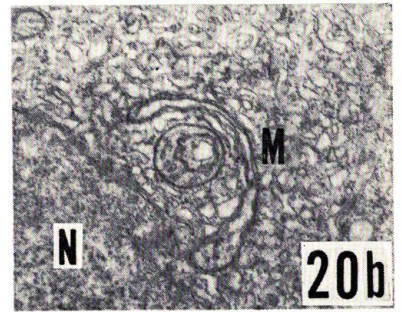
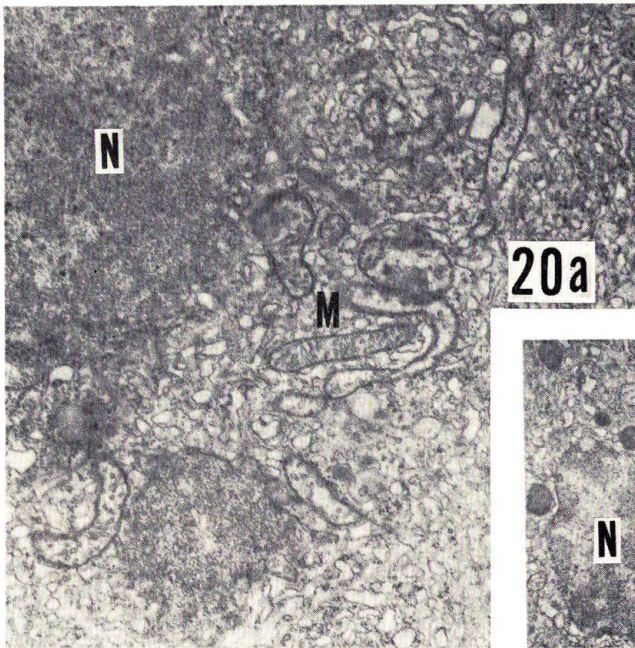
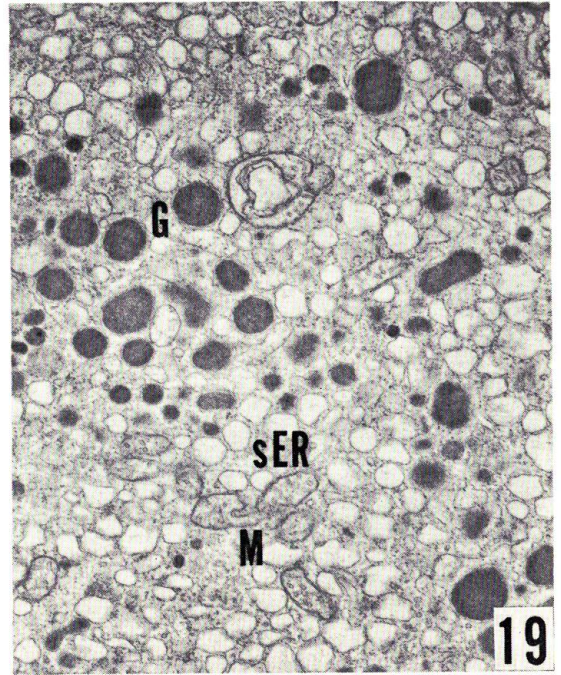
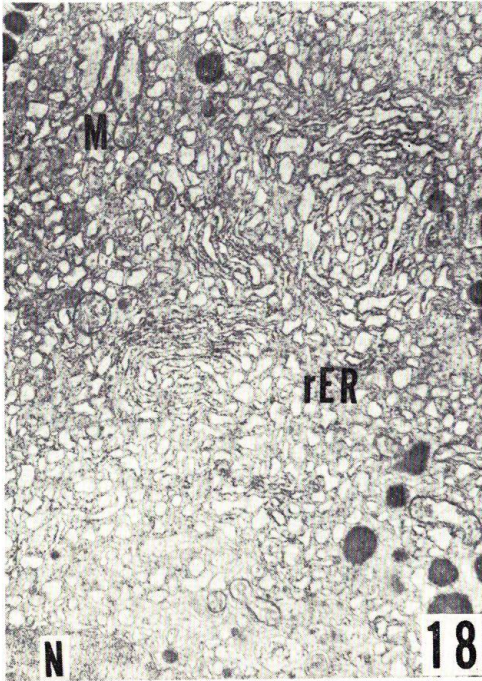
The peri-nuclear region of glandular cells in the corpuscles of maturing chum salmon captured in the coastal sea

Fig. 18. Rough-surfaced endoplasmic reticulum (*rER*) compactly arranged in lamellae of somewhat distended cisternae. *M*, mitochondrion; *N*, nucleus. Millonig, $\times 8,000$

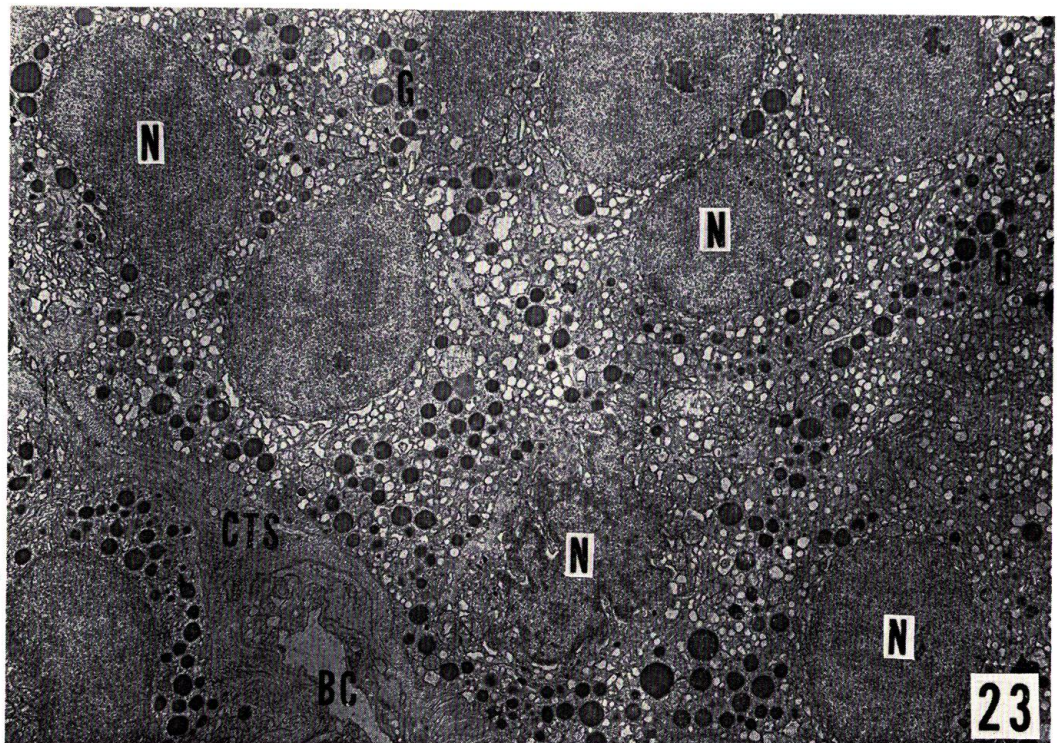
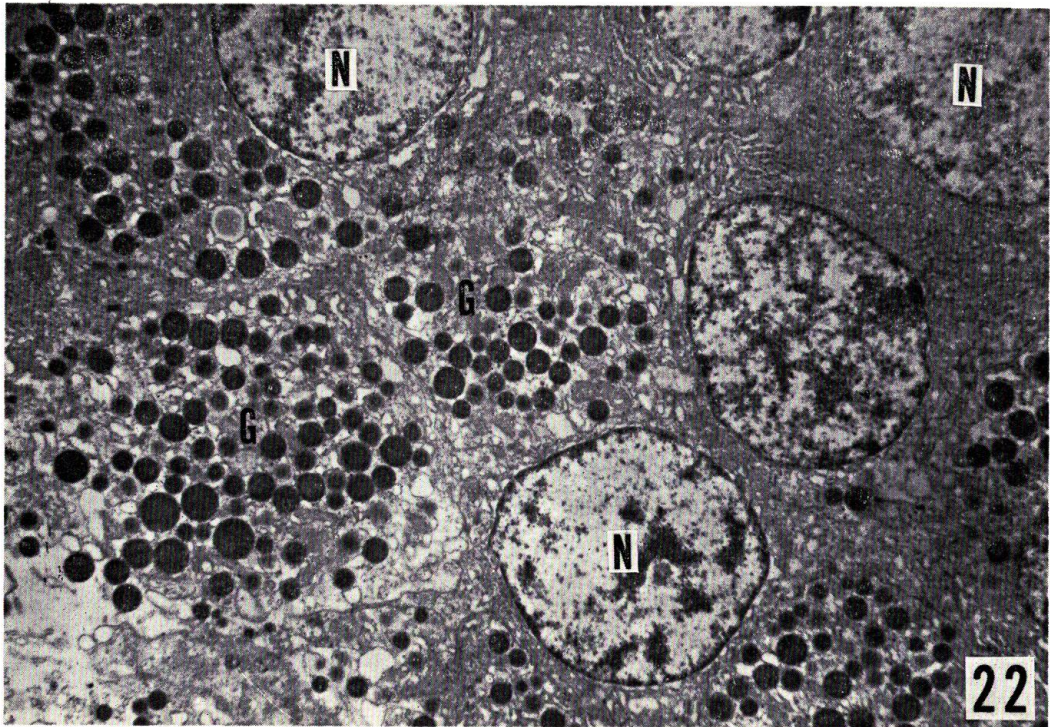
Fig. 19. Smooth-surfaced endoplasmic reticulum (*sER*) which are distributed together with secretory granules (*G*) in the cytoplasm. *M*, mitochondrion. Millonig, $\times 12,000$

Fig. 20. Various shapes of mitochondria (*M*) of a cristae type. *N*, nucleus. Millonig, $\times 12,000$

Fig. 21. Lipid droplet (*L*) existing in contact with the rough-surfaced endoplasmic reticulum (*rER*). *G*, secretory granule; *N*, nucleus. Millonig, $\times 6,000$



O. HIROI: Corpuscle of Stannius of the chum salmon



O. HIROI: Corpuscle of Stannius of the chum salmon

PLATE VI

Figs. 22 and 23. The corpuscles of maturing (group VII, Fig. 22) and mature chum salmon (group VIII, Fig. 23) captured in the midstream of rivers. *BC*, blood capillary; *CTS*, connective tissue space; *G*, secretory granule; *N*, nucleus. Fig. 22, Weber, $\times 4,200$. Fig. 23, Millonig, $\times 3,600$

PLATE VII

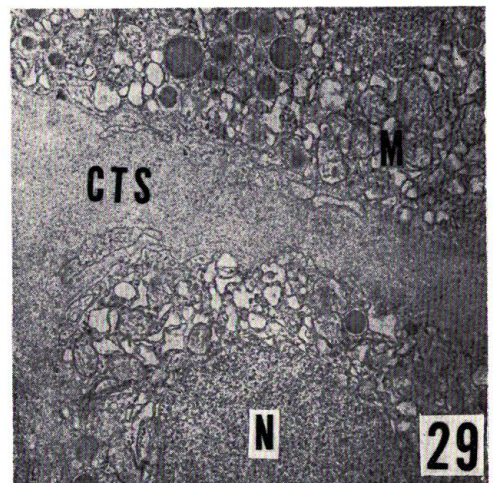
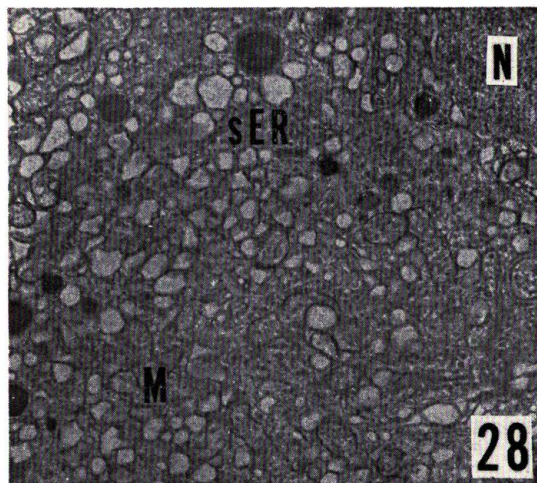
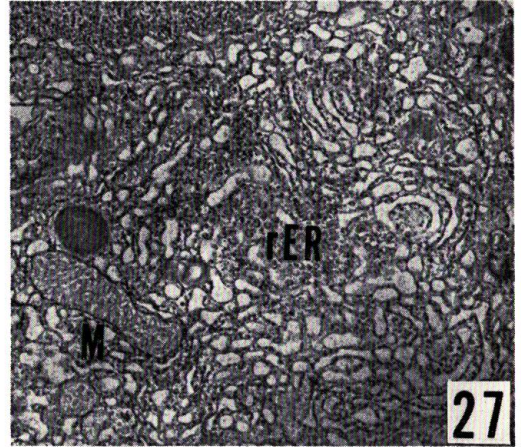

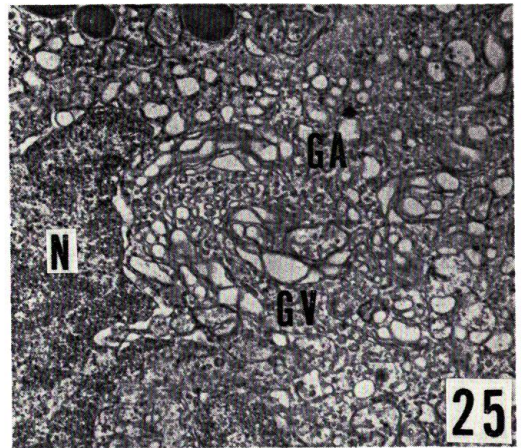
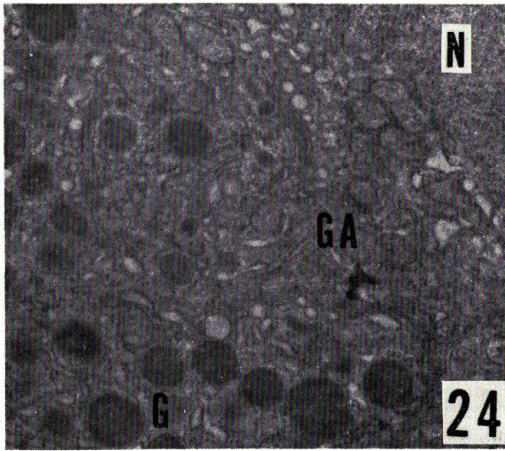
All figures are of the corpuscles of mature chum salmon collected in the midstream of rivers

Figs. 24 and 25. Golgi apparatus (*GA*) in the peri-nuclear region. Golgi apparatus in Fig. 24 contains several immature granules, while that in Fig. 25 is rich in Golgi vacuoles (*GV*). *G*, secretory granule; *N*, nucleus. Millonig, $\times 12,000$

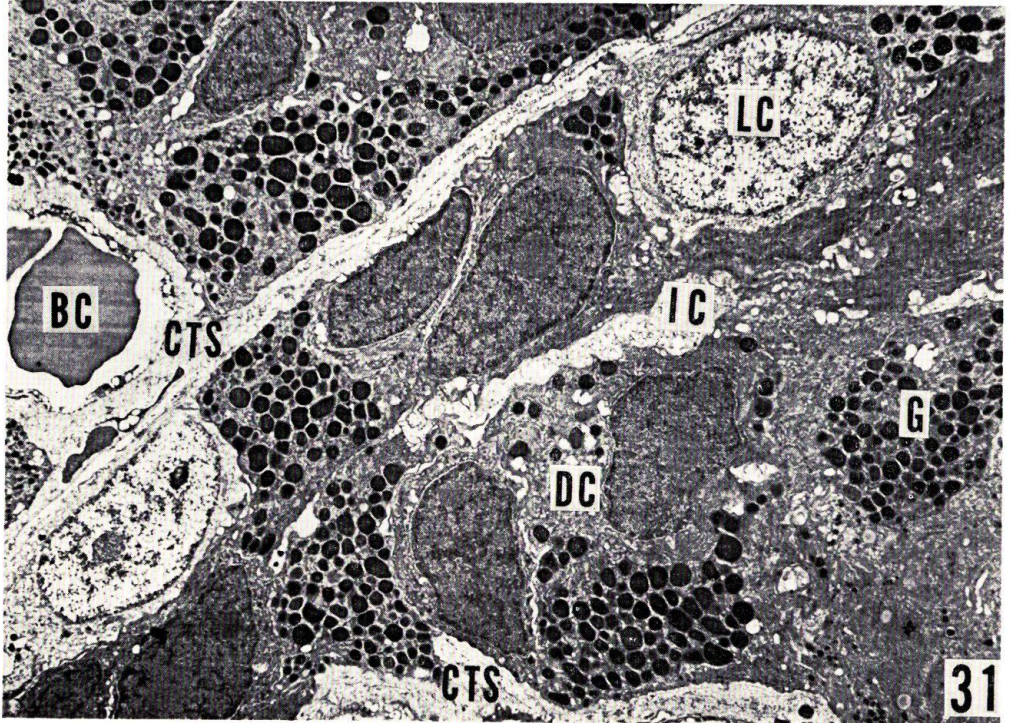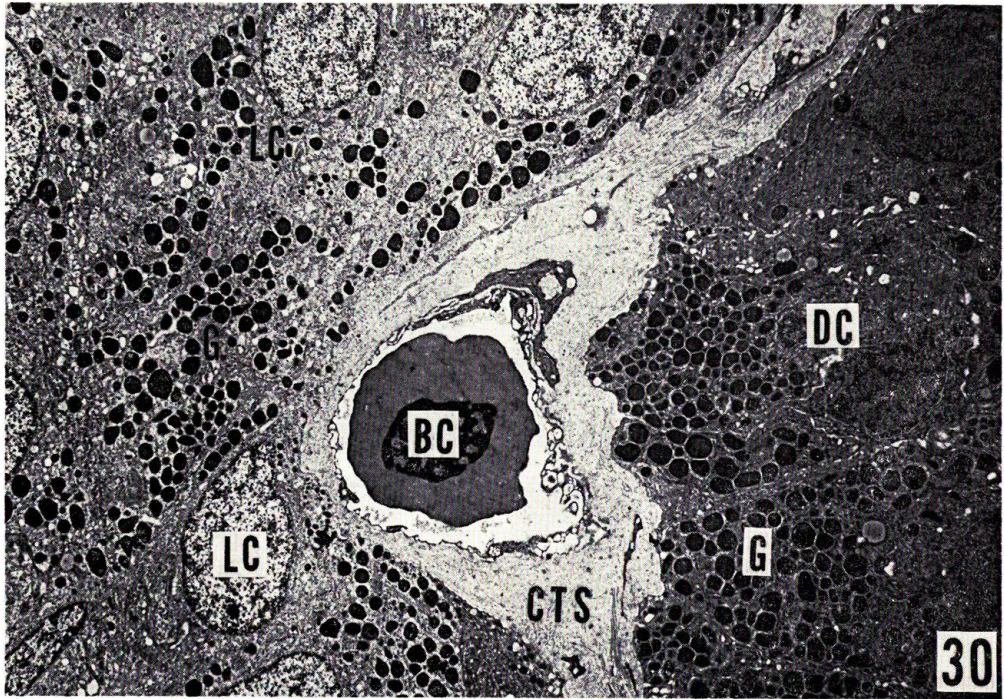
Figs. 26 and 27. Rough-surfaced endoplasmic reticulum (*rER*). Dilated rough endoplasmic reticulum is found among the secretory granules (*G*) (Fig. 26). Lamellar reticulum is present in the peri-nuclear region. *M*, mitochondrion. Millonig, Fig. 26, $\times 9,000$; Fig. 27, $\times 12,000$

Fig. 28. Smooth-surfaced endoplasmic reticulum (*sER*) of vesicular structure. *M*, mitochondrion; *N*, nucleus. Millonig, $\times 9,000$

Fig. 29. The connective tissue space (*CTS*) surrounding the lobule, revealing an increase in thickness. *M*, mitochondrion; *N*, nucleus. Millonig, $\times 9,000$



O. HIROI: Corpuscle of Stannius of the chum salmon



O. HIROI: Corpuscle of Stannius of the chum salmon

PLATE VIII

Figs. 30 and 31. The corpuscles of fish cultured 4 days after ovulation. Two types of glandular cells, which are different in electron density, are noticeable in these figures. Note the markedly thickened connective tissue space (*CTS*) in Fig. 30, and the distended intercellular space (*IC*) between the dark cells (*DC*) in Fig. 31. *BC*, blood capillary; *G*, secretory granule; *LC*, light cell. Weber, Fig. 30, $\times 2,800$; Fig. 31, $\times 3,000$

PLATE IX

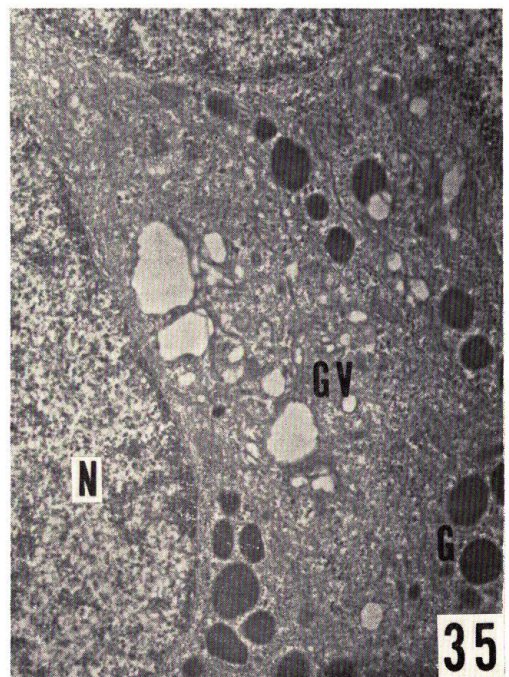
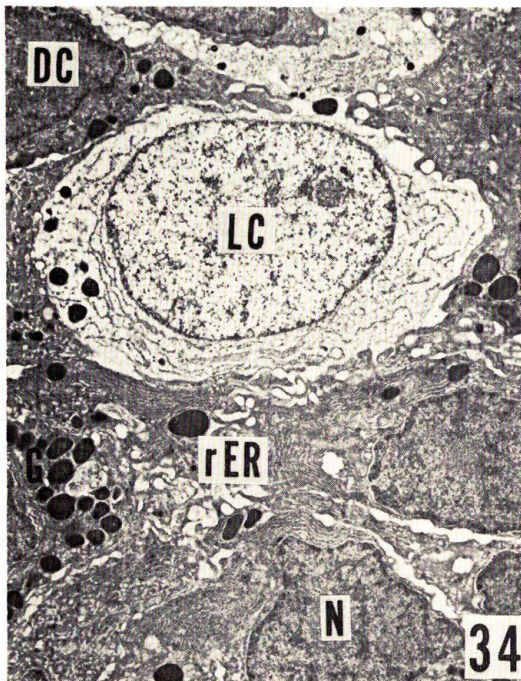
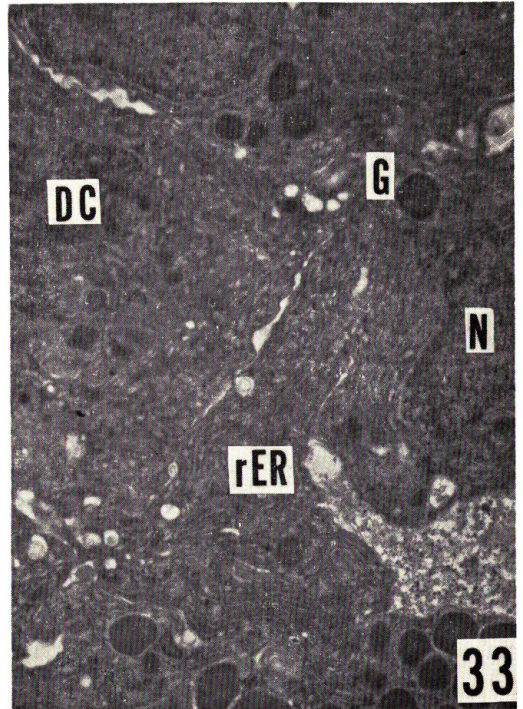
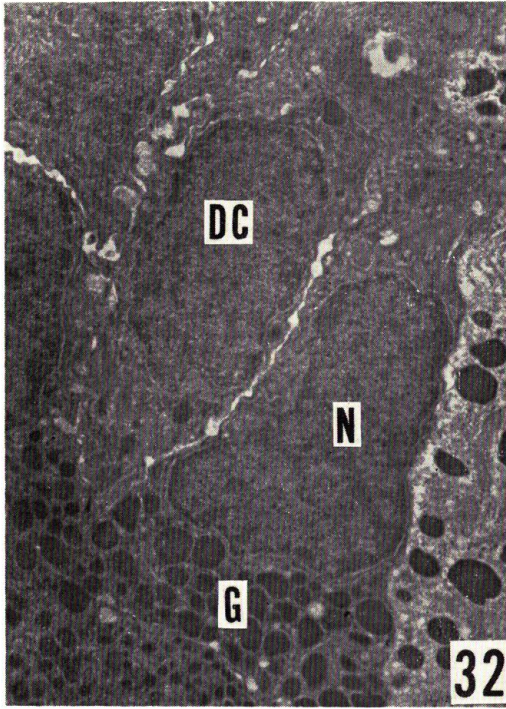
All figures are of the corpuscles of fish cultured 4 days after ovulation. Weber

Figs. 32 and 33. The dark cells (*DC*) showing a shrinkage of both nucleus (*N*) and cytoplasm. Fig. 33 shows lamellar rough endoplasmic reticulum (*rER*) packed in the narrow cytoplasm. *G*, secretory granule. Fig. 32, $\times 6,000$

Fig. 33, $\times 8,000$

Fig. 34. A light cell with depleted secretion (*LC*) existing among the dark cells (*DC*). *G*, secretory granule; *N*, nucleus; *rER* rough-surfaced endoplasmic reticulum. $\times 4,000$

Fig. 35. Portions of light cells. Golgi apparatus in the peri-nuclear region contains several large Golgi vacuoles (*GV*) together with a few immature secretory granules. *G*, secretory granule; *N*, nucleus. $\times 10,800$



O. HIROI: Corpusele of Stannus of the chum salmon