HOKKAIDO UNIVERSITY

| | |
|---|---|
| Title | 実験的歯の移動時における圧迫側歯槽骨に生じる背部骨吸収と血管分布 |
| Author(s) | 日下部, 豊寿 |
| Description | 歯科基礎医学会, 日下部 豊寿 = Toyohisa Kusakabe, 実験的歯の移動時における圧迫側歯槽骨に生じる背部骨吸収と血管分布 = Rear resorption at the pressure side incident in orthodontic tooth movement, 歯科基礎医学会雑誌, 39(6), DEC 1997, pp.623-640 |
| Degree Grantor | 北海道大学 |
| Degree Name | 博士(歯学) |
| Dissertation Number | 甲第4356号 |
| Issue Date | 1998-03-25 |
| DOI | https://doi.org/10.11501/3137073 |
| Doc URL | https://hdl.handle.net/2115/30208 |
| Type | doctoral thesis |
| File Information | tKusakabe.pdf |

Hokkaido University Collection of Scholarly and Academic Papers : HUSCAP

*Jpn. J. Oral Biol.*, **39**：623-640, 1997.

原　著

# 実験的歯の移動時における圧迫側歯槽骨に生じる背部骨吸収と血管分布

日下部　豊　寿

北海道大学歯学部口腔解剖学第2講座（指導：脇田　稔教授）
北海道大学歯学部歯科矯正学講座（指導：中村進治教授）

〔受付：平成9年7月3日，受理：平成9年9月11日〕

# Rear resorption at the pressure side incident in orthodontic tooth movement

Toyohisa Kusakabe

*The second Department of Anatomy, School of Dentistry, Hokkaido University*
(Director：Prof. Minoru Wakita)
*Department of Orthodontics, School of Dentistry, Hokkaido University*
(Director：Prof. Shinji Nakamura)
*Kita 13, Nishi 7, Kita-ku, Sapporo 060, Japan*

〔Received on July 3, 1997；Accepted on September 11, 1997〕

**Key words**： rear resorption／blood vessel／osteoclast／tooth movement／perforating channel

**Abstract**：The upper right canine teeth of cats were moved distally by orthodontic devices. Examination of changes in blood supply and resorption of alveolar bone were made by LM or SEM after injection of india-ink or acrylic resin. Active rear resorption of the alveolar bone was observed on the pressure side. This rear resorption began near the orifice of perforating channel interiors. The rear resorption was always accompanied by blood vessels located at the cell free zone of the periodontal tissue pressed into the perforating channels. Resorption did not occur in the channels and no blood vessels were found there, but only in areas away from periodontal space.

These findings suggest that, for rear resorption after pressure application there is a relationship between the morphology and distribution of blood vessels and the distribution of pressure in perforating channels.

**抄録**：成ネコの上顎右側犬歯を矯正装置を用いて傾斜させ，歯槽骨の吸収と血管分布の変化を墨汁注入標本（LM）と血管鋳型標本（SEM）で観察した。

圧迫側歯槽骨には活発な背部骨吸収がみられた。背部骨吸収は歯槽壁内の貫通管の歯根膜腔開口部付近で生じていた。背部骨吸収は，常に開口部に押し込まれた歯根膜の無細胞帯と，これに近接する血管が存在する部分に生じていた。

以上のことから，背部骨吸収が生じるためには，圧力がかかった時の貫通管内の血管分布ならびに形態と開口部付近の圧力分布との間にある一定の関係が存在することが示唆された。

〒060　北海道札幌市北区北13条西7丁目

## 緒　言

実験的な歯の移動の際に生じる歯周組織の変化については，従来より数多く報告されている。これらの組織変化の観察から歯の移動を生じる理由として，圧迫側に骨吸収そして牽引側に骨添加が生じることによるとする骨圧迫説[1]と，骨吸収と骨添加が同側で生じることによる骨全体の改造によって歯の移動が生じるとする骨転化説[2,3]とが提唱されている。歯に何らかの負荷を与えるとその圧迫側の歯根膜に変性が生じるが，このような変化は硬化症[1]，無細胞帯[1,4,5]，硝子様変性[4~7]，壊死組織[3,8]あるいは無構造物質[8]と表現されている。この変性歯根膜はやがて歯槽骨の改変を伴って修復される。一方，このような歯の移動と，歯槽骨の改変に伴って生じる破骨細胞，骨芽細胞の動態についても多くの報告がなされている[8~13]。圧迫によって生じた変性歯根膜の修復に伴って起きる歯槽骨の吸収現象は，Sandstedt の分類以来現在までそのまま踏襲されている。すなわち，直接性骨吸収，穿下性骨吸収，および背部骨吸収である。特に背部骨吸収(rücken Resorption)[1]は，歯根膜腔に面する歯槽壁から始まる穿下性骨吸収や直接性骨吸収とは異なり，変性歯根膜に面する歯槽骨の中に生じる。

このような背部骨吸収は，その開始部位により浅部の背部骨吸収と深部の背部骨吸収とに分けられている[14]。特に骨髄腔と歯根膜腔を連絡する貫通管内部で生じる浅部の背部骨吸収と，その周辺の穿下性骨吸収との組織学的類似性，あるいは応力分布との関連性が指摘されており，この浅部の背部骨吸収の存在は，圧迫側変性歯周組織の改変(修復)を促進する因子とされている[14]。しかし，このような歯周組織に生じる圧力分布と，吸収開始部位との間の直接的な因果関係を説明するには不明な点が多い。

また，骨の圧迫変形を行った実験では骨髄中には骨細胞が有意に増加したと報告されているが[15]，物理的な圧迫と破骨細胞の活性化あるいは分化の促進に関する報告は少ない。

一方，歯根膜ならびに歯槽骨中の血管分布については多くの報告がある[16~18]。直接性骨吸収においては組織に加えられた圧力が誘因となっているという報告[1,4,5]や，血管がかろうじて圧迫による閉鎖を免れている無細胞帯の外側縁領域に接して穿下性骨吸収が生じるとする報告は，これらの吸収開始部位と血管分布との密な関連性の存在を示唆している[19]。

本研究は，歯の移動時における圧迫側歯周組織特に浅部の背部骨吸収における血管と骨吸収について，骨髄腔と歯根膜腔とを連絡する貫通管に注目し，組織学的検索および3次元的検索をもとに，詳細に検討することを目的とした。

## 材料ならびに方法

### 1．実験動物

実験動物には，全身状態が良好で歯周疾患の認められない成ネコ(3.0～5.5 kg)を用いた。飼育条件としては，毎夕1回，飼料（グーネコ，オーロラフーズ（株））と水道水を与え自由摂取させた。

### 2．実験方法

実験装置は金子の方法に準じ[19]，上顎第3前臼歯に固定源をもとめ，同側犬歯を closed coil spring で遠心に牽引した（Fig. 1a，b)。装置装着は，塩酸ケタミン（ケタラール50，三共(株)）0.2 m$l$/kg の筋注による全身麻酔下に行った。固定源である第3前臼歯には，リンガルボタン（ウェルダブルリンガルボタン，TOMY 社）を電気溶接した帯冠（Band material 0.08×3.8 mm，TOMY

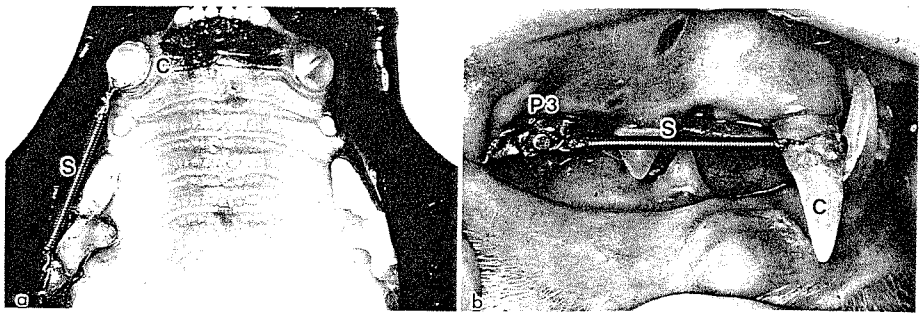


**Fig. 1**　Device applied to the cat teeth in palatal view (a) and labial view (b). The upper right canine (C) is distally retracted by the preadjusted closed coil spring (S). The starting load is 100 g. P3：third premolar

社）を調整し，接着性レジン（MCP BOND, SUN MEDICAL CO., LTD）で合着した。そして，右側上顎犬歯に矯正用 closed coil spring（closed coil spring, RMO inc.）を，歯肉縁から 1.0 mm 上方に設けた溝に結紮線（プリフォームドリガーチャーワイヤー，TOMY 社）を用いて装着し，脱落，移動防止のため上記接着性レジンで補強した。実験開始牽引力（初期荷重）は，金子[19]，佐藤ら[14]の報告よりすべて 100 g とした。作用期間は，右側上顎犬歯に 7 日間および 14 日間とし，左側上顎犬歯を対照歯とした。

### 3．試料作成法

1）光顕用標本：所定の実験期間終了後，ペントバルビタールナトリウム（ネンブタール，ダイナボット社）の腹腔内注射で全身麻酔を施した。総頸動脈より生理食塩水で灌流した後，10％ホルマリンにて灌流固定した。さらに，ゼラチンを 5％含む墨汁を 1,000 m$l$ 注入し，冷凍庫に 30 分入れて硬化させた。その後両側の上顎犬歯を周囲の歯槽骨とともに切り出し，10％ホルマリンにて 7 日間浸漬固定を行った。試料を Plank-Rychlo 液[20]にて 10 日間脱灰し，試料を再度整形した後，通法に従ってパラフィンまたはセロイジンに包理した。パラフィン包理試料は 5 $\mu$m で，セロイジン包理試料は 30 $\mu$m で歯軸に対し垂直となるように横断連続薄切した。切片はヘマトキシリン―エオジン染色を施し，光学顕微鏡にて観察した。

2）走査電顕用標本：光顕用標本と同様の方法で灌流後，通法に従って[21~23]，アクリル系合成樹脂（Mercox，大日本インキ）を注入した。樹脂の硬化後，両側の上顎犬歯を周囲の歯槽骨とともに切り出し，これを頬舌方向に歯軸と平行に分割した。これらの試料を 20％KOH に 3 日間浸漬して，軟組織を溶解し，遊離した歯を除去した。これらを通法に従い金蒸着し（Hitachi，E-1030），走査電子顕微鏡（Hitachi，S-4000）にて観察した。

## 結　果

### 1．対照歯遠心部の所見

1）墨汁注入標本

対照歯の横断面組織切片では，歯根膜腔の中で整然と配列する歯根膜細胞の間に，墨汁の入った血管が多数みられた（Fig. 2a）。血管の多くは横断面として現れ，歯根膜中に小集団として分布していた。このような小集団は，歯根膜中では歯槽骨側に偏って存在し，歯根のセメント質近傍にはほとんどみられなかった（Fig. 2b）。不規則な凹凸を示す歯槽壁表面の陥凹部には，しばしば小集団を構成する小血管とは別の太い血管が入り込んでいた。この血管も横断像としてみられることが多いが，骨髄腔の血管と交通している場合もみられた。この歯槽壁に接してみられる比較的太い血管よりセメント質側領域では，斜走あるいは横走する血管は少なかった（Fig. 2a）。

歯槽骨内にあって骨髄腔と歯根膜腔とを連絡する貫通管の中には，1 本ないし数本の太い血管が観察されるが，しばしば細い血管のみが走行している場合もみられた（Fig. 2c）。貫通管の中の太い血管は，後方の骨髄腔のさらに太い血管と合流しているが顕微鏡下で観察できる機会は少なかった。

2）血管鋳型標本

血管鋳型法によって得られた歯根膜腔内の血管は，歯槽壁と歯根の間に密に分布しており，これらは太い血管と細い血管とに区別され，それぞれ網工を形成していた。これらの太い血管の血管網と細い血管の血管網とは，歯根膜腔内部では頻繁に交通していた（Fig. 3a）。太い血管からなる網工は歯槽壁に接して走行し，歯の長軸に平行に走る傾向が強かった。これらの多くは，歯槽壁の表面にある歯軸とおおむね平行に走る浅い溝の中にあり，貫通管の開口部近くを通る部分では，その内部の血管（貫通血管）と交通していた（Fig. 3b）。一方，細い血管からなる密な網工は，上記の歯根膜腔内にみられる太い血管群の歯根側にあり，同様に歯軸と平行に走る傾向を示していた。これに対し，歯軸と直行する面と平行に走る血管は距離が比較的短かった。これらの細かい網工を形成する血管は貫通血管と直接交通するものが多く，これらは太い血管の網目を通って歯根側に出ていた。このような細い血管は，独自の網工を構成すると共に，太い血管と伴行するものも多くみられた（Fig. 3c）。歯槽頂部近くには密な血管網が存在し，上記の歯根膜腔内にみられる直径の異なる 2 種の血管網の歯槽頂部に向かう部分はこの密な血管網に合流していた。太い血管は，歯槽頂に向かうに従って短い距離の間で頻繁に分枝して細かい血管になり，上記の血管網に合流していた。細い血管網の血管も，同様に歯槽頂に向かうに従って分枝するが，太い血管ほど頻繁ではなかった。歯槽頂近くで密な血管網に合流する位置では，太い血管網に由来する血管と，細い血管網に由来する血管とを区別することはできなかった。

一方，貫通管の開口部の大きさと数は，歯頸側 1/5 ではこの部位の根尖側に連なる 2/5-3/5 の領域より小さく数も少なかった（Fig. 3d）。

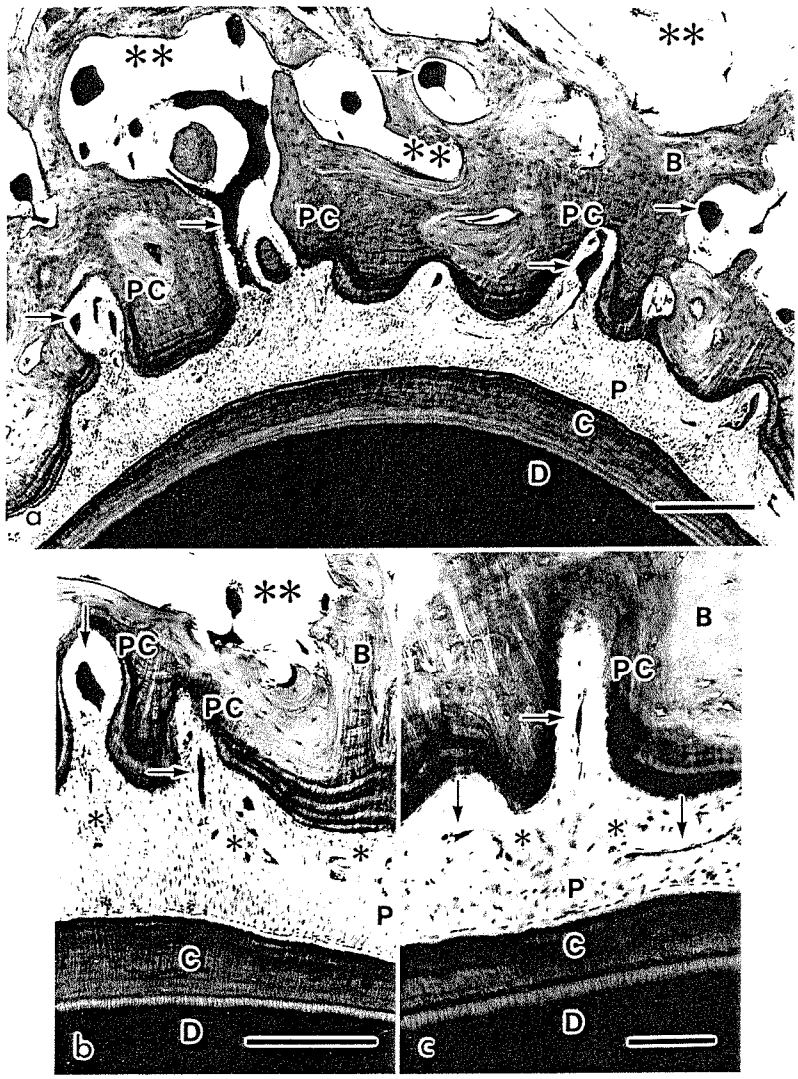


**Fig. 2** Light micrograph of india-ink injected specimen showing the distal area of periodontal tissue of cat canine on the non-experimental side.

a. Almost blood vessels in the wide bone marrow space (* *) and in the periodontal space were cross-sectioned. Blood vessels near the alveolar wall in the periodontal space are situated in the hollow on the wall surface. Some are connected with the vessels in the bone marrow by connecting vessels. There are few thin vessels in the longitudinally sectioned figure. BAR=250 $\mu$m

b. Medium-power light micrograph showing small groups of blood vessels (*) with small diameters. Most vessels of this group are cross-sectioned. BAR=200 $\mu$m

c. These are occasional vessels crossing the periodontal space. arrow：blood vessel, PC：perforating channel, B：bone, C：cementum, D：dentin, P：periodontal ligament. BAR=100 $\mu$m

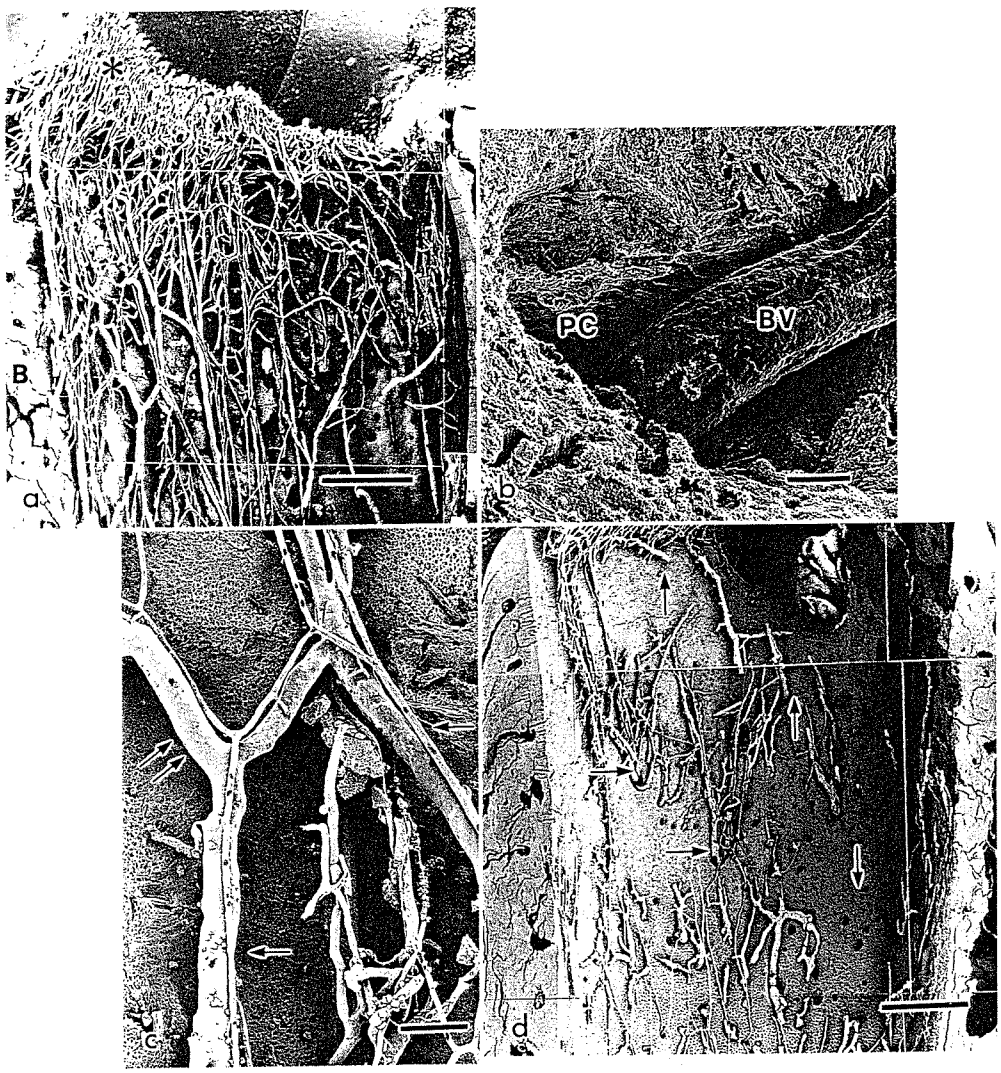


**Fig. 3** Electron micrograph of the vascular cast specimen showing the distal part of the periodontal tissue. Non-experimental group.

a. Blood vessels are distributed in the space between the alveolar wall and the root surface. Thick as well as thin vessels make independent networks respectively. Thick vessels run in the shallow groove on the alveolar wall parallel to the root axis. Both of thick and thin vessels connect in a dense network of small blood vessels in the cervical region (*). B：bone. BAR=1,000 μm

b. Thick vessels (BV) in the periodontal space make contact with the vessels in the perforating channel (PC) at the orifice of the channel. BAR=10 μm

c. Thick vessels (double arrow) are occasionally accompanied by thin vessels (arrow). BAR=200 μm

d. The numer and size of the perforating channels (arrow) in the 1/5 area of the cervical side is smaller than in the 2/5-3/5 areas. BAR=1,000 μm

## 2．実験開始7日後の所見

### 1）墨汁注入標本

圧迫によって変性した歯根膜は，光学顕微鏡では鬱血象と線維芽細胞の核濃縮がみられる内変性帯と，これに連続してその周辺にあって細胞成分が認められず均質無構造の領域である無細胞帯とに区別できた(Fig. 4a)。内変性帯および無細胞帯には，墨汁の入っている血管が全くみられなかった。墨汁の入った血管すなわち血流の保

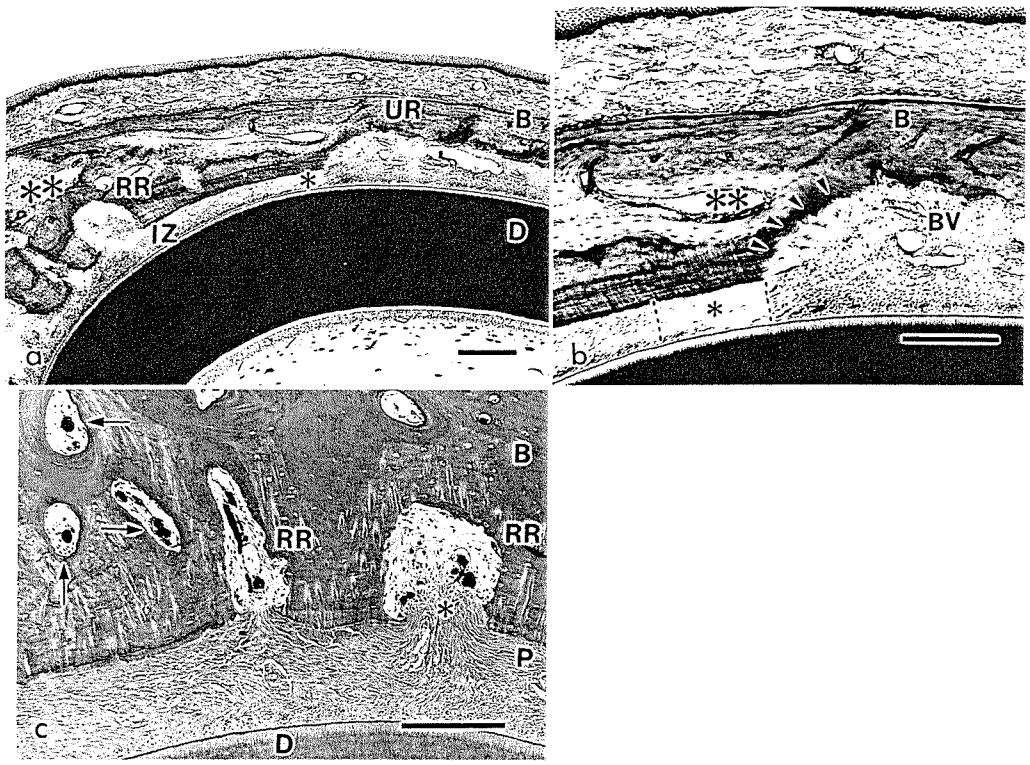


**Fig. 4** Light micrograph of india-ink injected specimen showing the distal area of periodontal tissue of cat canine after 7 days of distal retraction.

a. Regenerated periodontal ligaments are divided into two zones：an intra-degenerated zone (IZ) and a cell free zone (*). Resorption of the alveolar bone begins at the area near the outer border of CFZ. BAR＝300 μm

b. Undermining resorption begins at the border between CFZ (*) and the un-degenerated area. These are many osteoclasts on the resorption surface (arrow head), and many small vessels appear around these resorption areas. Most of the vessels are shown cross-sectioned. BAR＝200 μm

c. Various perforating vessels in the alveolar wall. Resorption occurs in the perforating channels near the periodontal space, but not in the channels (arrow) apart from the periodontium. A part of the degenerated priodontium is passed to the large orifice of the channels and show the morphology typical of CFZ (*). Many blood vessels in cross the section are located near the CFZ. BAR＝200 μm

＊＊：bone marrow, BV：blood vessel, RR：rear resorption, UR：undermining resorption, B：bone, D：dentin, P：periodontal ligament.

たれていたと考えられる血管は，無細胞帯の外側すなわち変性歯根膜周囲で観察され，この部位のさらに外側では対照群と同様の歯根膜像と血管分布がみられた。

無細胞帯の外縁に接して穿下性骨吸収がみられた。穿下性骨吸収は，歯槽壁から始まり歯槽骨の内側に向かって拡大し，同時に歯槽壁に沿って無細胞帯内側にも進行する。この時，歯槽骨内の吸収面に近接して墨汁の入った多くの血管が観察された(Fig. 4b)。一方，内変性帯に接する歯槽骨には他の部分と同様に通常多くの貫通管が歯根膜腔に開口していた。これらの多くの貫通管内部では歯根膜腔開口部に近接した貫通管の壁に骨吸収が観察され，いわゆる浅部の背部骨吸収が生じていた。しかし血管中に墨汁がみられていても歯根膜から離れている部分では骨吸収が生じていなかった(Fig. 4c)。このような骨吸収部位には多数の破骨細胞がみられ，吸収部位に近接して墨汁の入った血管が常に観察された。また，貫通

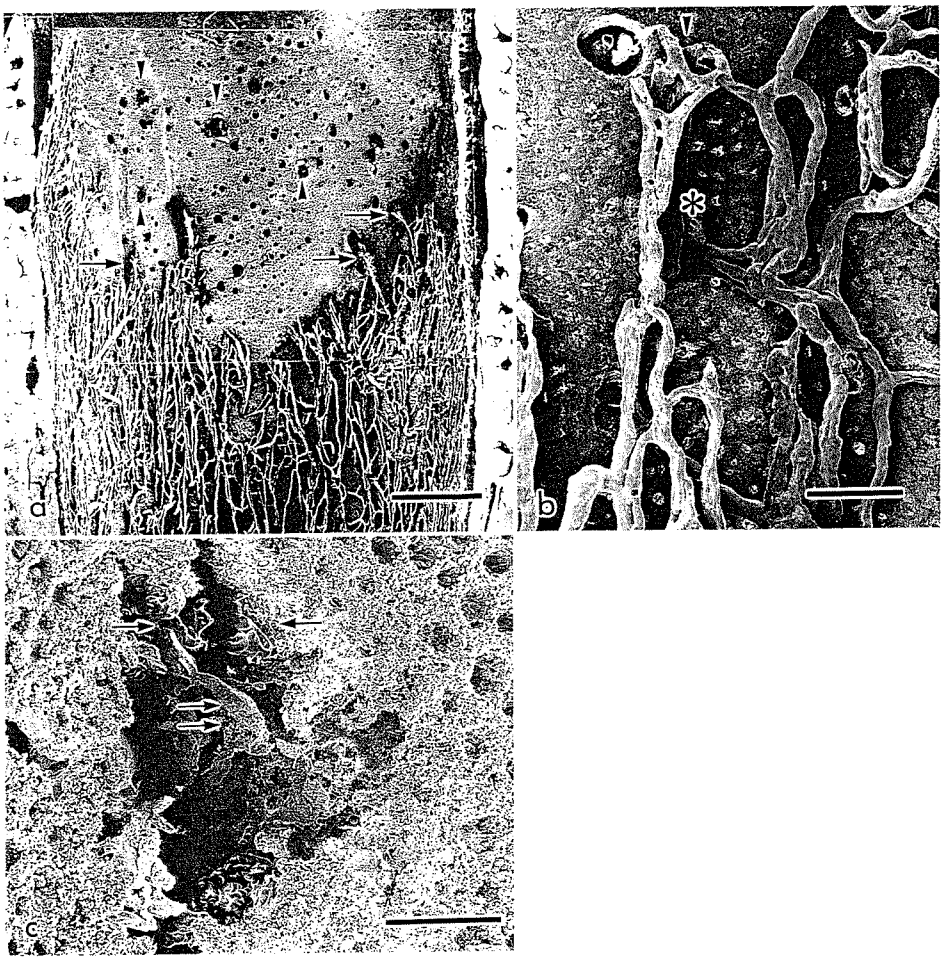


**Fig. 5** Electron micrograph of vascular cast specimen showing distal area of periodontal tissue cat canine after 7 days of distal retraction.

a. The exposed bone not showing vascular casts on the surface corresponds to the degenerated periodontium. Blood vessels usually run parallel to the root axis. Thin vessels are more numerous than in the non-experimental specimens. Some are connected with the perforating vessels (arrow). BAR=1,000 $\mu$m
arrow head : perforating channel,

b. Small loops of blood vessel are found along the edge of the exposed alveolar wall. Some are shown as a complicated small network or glomerular shape (arrow head).
＊ : perforating channel. BAR=100 $\mu$m

c. The edge of the orifice of the perforating channel beginning the resorption is always irregular and wide. The vascular loop (double arrow) and some secondary loops (arrow) show near the orifice. BAR=50 $\mu$m

管内部の開口部付近で貫通管壁に骨吸収が生じ，それに近接して数本の血管がみられた。このような状態は，貫通管の直径の大小にかかわらず観察された。

比較的大きな開口部では，その内部に変性歯根膜が押し込まれている像がみられた。この押し込まれた歯根膜組織の多くは内変性帯と連続する同じ組織像を示しており，この部位の骨髄側には幅の狭い無細胞帯が連続して観察された。このような領域で骨吸収の生じている部位では，複数の血管と破骨細胞が必ず観察された（Fig. 4c)。このような骨吸収の生じた貫通管内の血管は，歯軸を横断する切片中ではその直径にかかわらずほとんどが横断像として観察された。まれに，貫通管内部で太い血

管同志の吻合と考えられる像も観察された。

一方，背部骨吸収の生じていない貫通管ではその直径の大小にかかわらず，内部に墨汁の入った血管は全くみられないか，あっても歯根膜腔への開口部からは大きく離れていた(Fig. 4c)。このような場合血管は，縦断あるいは斜断として現れることが多かった（Fig. 4c)。

2）血管鋳型標本

歯頸部変性組織に面する歯槽骨（以下変性部歯槽骨と呼ぶ)表面では，血管の鋳型はみられなかった(Fig. 5a)。その歯根側では歯根膜の血管は，対照例と同様に太い血管と細い血管がみられた。しかし，その比率は細い血管の方が多くみられた。これらの血管は全体に歯軸と平行に走る傾向がみられ，細い血管は細かい網目状構造を形成していた。変性部歯槽骨の周囲の血管は，通常この部分の辺縁に向かう様々な小さいループを形成していた(Fig. 5b)。それらのループの形態は不規則で一定の形を示さなかったが，しばしば細かい網目状構造を構成している像がみられた（Fig. 5b)。

変性部歯槽骨の辺縁に沿って大小のくぼみが形成されて，この輪郭は不規則になっていた。大きなくぼみの中には不規則で小さな血管網がみられ，これはくぼみの外側で変性帯周囲の血管に連絡していた（Fig. 5a)。一方，変性部歯槽骨表面の開口部には通常血管がみられず，このような部位では開口部の輪郭は平滑かつ円形であった。しかし時々輪郭が不規則なものもみられ，その中には血管ループが形成されていた(Fig. 5c)。比較的大きな開口部には，その中央部にみられる表面の粗造なループとともに，このループの周囲でこれより細く複雑に屈曲するループが貫通管壁に近接していることが多かった(Fig. 5c)。

**3．実験開始14日後の所見**

1）墨汁注入標本

吸収の生じた貫通管の内部では，開口部とその近傍の管腔が拡大していた。貫通管の直径が大きい場合，拡大した貫通管開口部の中心部には，歯根膜中の修復されていない変性組織をみることが多かった(Fig. 6a)。この変性組織と管壁の吸収面との間の領域に血管の横断像がみられ，周囲には破骨細胞が認められた（Fig. 6a)。

歯の移動開始から14日経過後も背部骨吸収の生じていない例がみられた(Fig. 6b)。このような例では，変性領域に対応する歯槽骨中に貫通管が少なくまた細いという特徴がみられた。開口部から内部に向かう歯根膜の押し込みがみられ，貫通管の連続切片像に示されるように，墨汁の入っている血管は開口部から離れた位置に認められた(Fig. 6b)。このような吸収の生じていない貫通管では，内部の血管が斜断あるいは縦断として現れる場合が多かった。

一方，急速な背部骨吸収により開口部が拡大している例もみられた(Fig. 6c)。このような2次的に拡大した開口部は後方の骨髄腔と複数の貫通管で連絡していた。これは近接する貫通管双方で生じた骨吸収が進み，貫通管が互いに連絡し合い大きな開口部を作ったものと考えられた(Fig. 6d)。同様の吸収による連絡が穿下性骨吸収と背部骨吸収との間でもみられた(Fig. 6e)。これらの急速な吸収拡大領域でも血管は基本的には横断像としてみられることが多かったが，歯根表面から離れた位置では不規則的な太い血管の斜断像や縦断像もみられた。

2）血管鋳型標本

変性部歯槽骨表面の辺縁は，7日間例に比べ，さらに不規則な輪郭を示していた(Fig. 7a)。根尖および唇舌側方

**Fig. 6** light micrograph of india-ink injected specimen showing distal area of periodontal tissue of cat canine after 14 days of distal retraction.

a. However, resorption does not occur in most perforating channels (PC) in this specimen. In the channel with resorption, the degenerated periodontium is pressed in to the orifice of the periodontal channel. BAR＝200 μm

b. Serial sections showing a perforating channel without resorption. Blood vessels (arrow) with india-ink are situated apart from the orifice and longitudinally sectioned. BAR＝100 μm

c. Resorption began in two adjacent channels joined to make a larger resorption area (*) and to contribute to increased regeneration of periodontal tissue. In the newly regenerated tissue, many blood vessels (arrow) run in various directions. BAR＝200 μm

d. Blood vessels in some expanded channels as shown in Fig. 6-c, are connected with vessels in the bone marrow (arrow). These connecting vessels appear as longitudinal sections, but as cross-sections near the periodontal space. BAR＝200 μm

e. In the marginal region of degenerated periodontium, some resorption (RR) occurred in the perforating channels joined with the undermining resorption (UR) progressing laterally. These also contribute to increase regeneration of periodontal tissue. BAR＝200 μm

＊＊：bone marrow, IZ：intra-degenerated zone, B：bone, D：dentin, P：periodontal ligament.

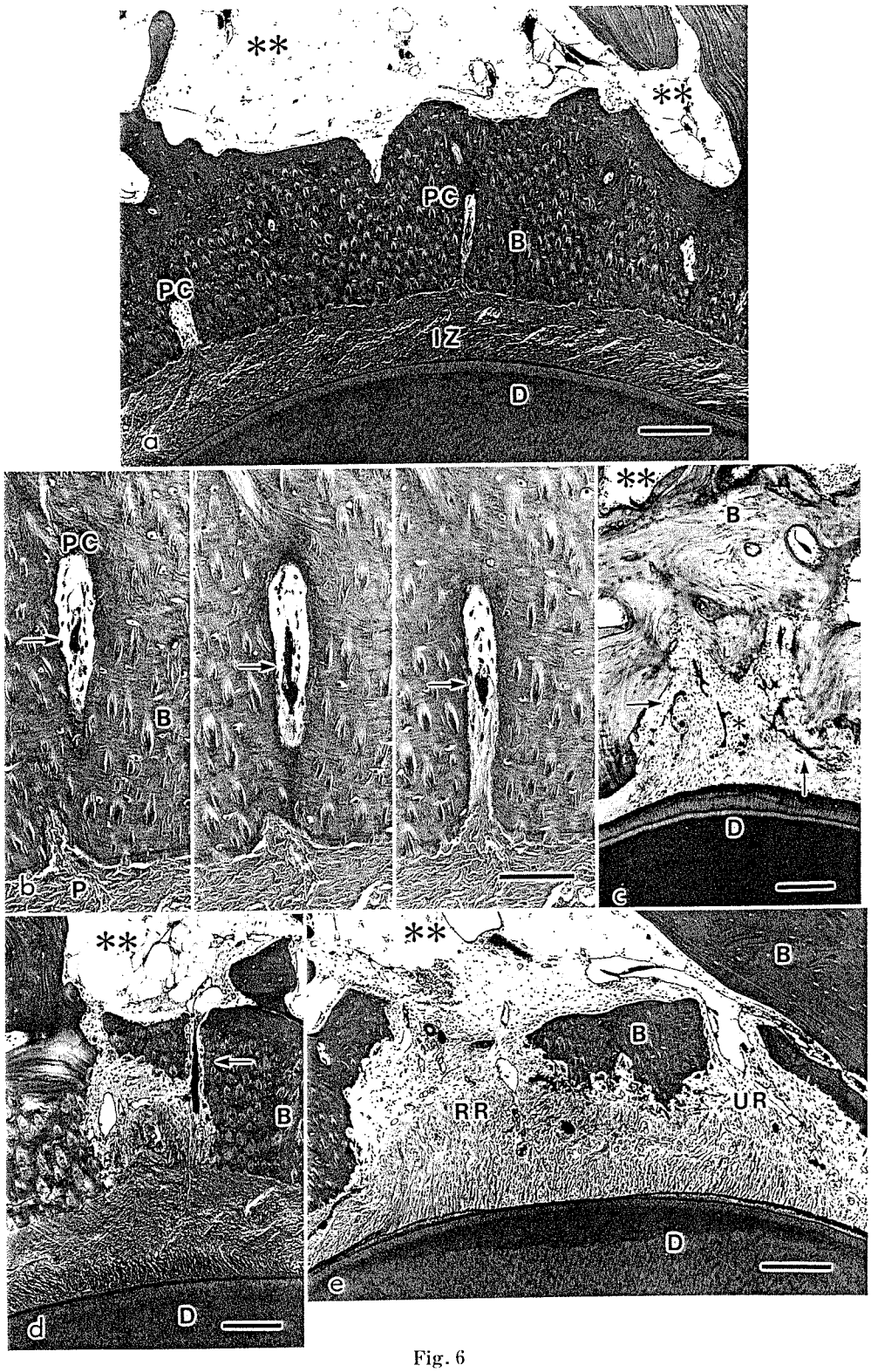


Fig. 6

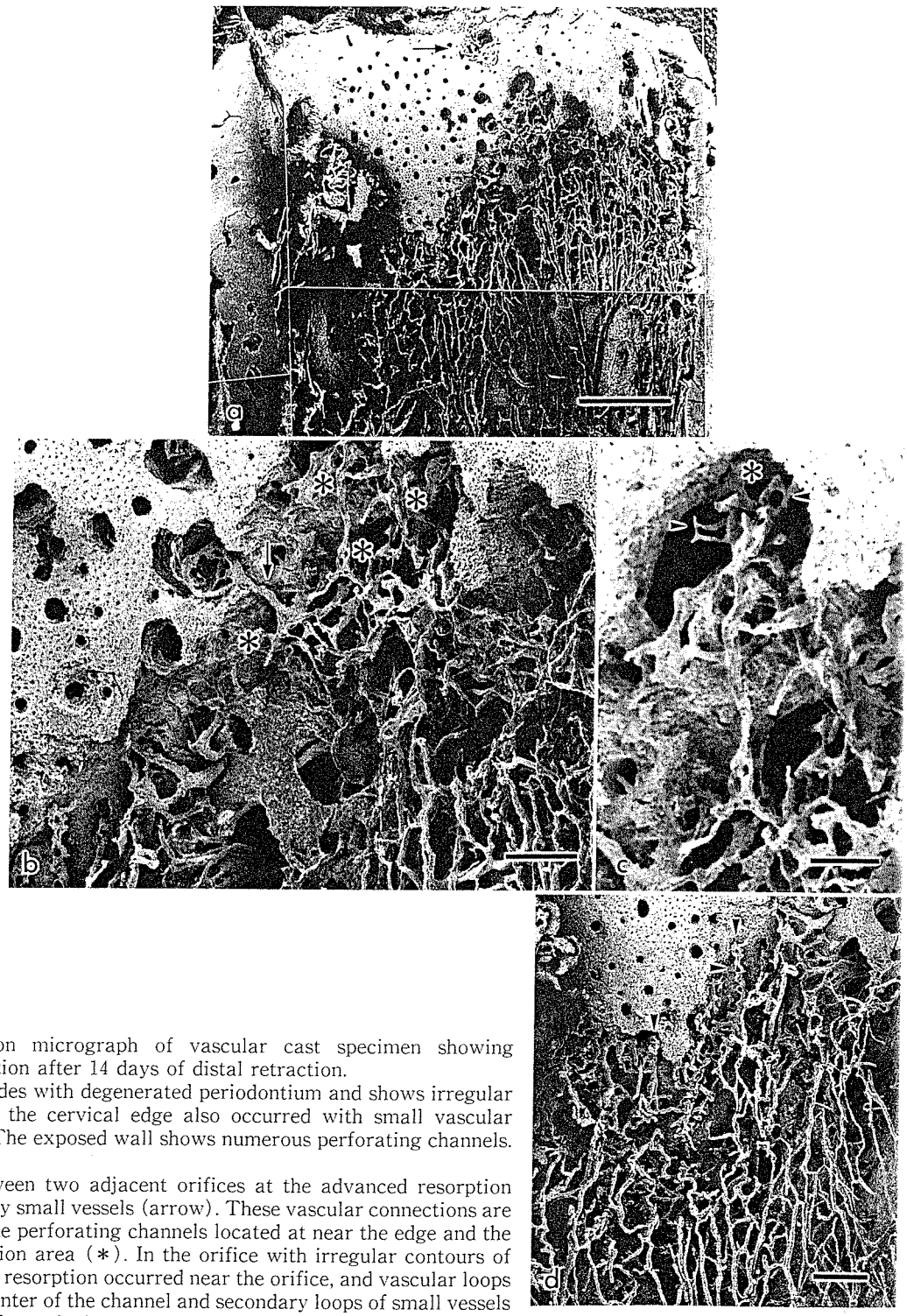

Fig. 7 Scanning electron micrograph of vascular cast specimen showing advanced resorption after 14 days of distal retraction.

a. Exposed wall coincides with degenerated periodontium and shows irregular edge. Resorption at the cervical edge also occurred with small vascular networks (arrow). The exposed wall shows numerous perforating channels. BAR=1,000 μm

b. Vascular loops between two adjacent orifices at the advanced resorption stage are mediated by small vessels (arrow). These vascular connections are also seen between the perforating channels located at near the edge and the undermining resorption area (*). In the orifice with irregular contours of perforating channels resorption occurred near the orifice, and vascular loops are situated in the center of the channel and secondary loops of small vessels are in the vicinity of resorbed channel walls. BAR=200 μm

c. Large resorption hollow with vascular loops (*). These always seems to be some space between resorption surface and vascular loops (arrow head), which were usually formed by secondary loops in these stage BAR=100 μm

d. Blood vessels around the exposed wall run parallel to the root axis. These vessels connect with each other to make vascular networks. Terminals of those networks are situated in the hollow near the bone surface as small loop or glomeruly (arrow head). BAR=250 μm

向のみならず歯槽頂方向からの吸収もわずかに生じていた。これらの不規則な輪郭を示す歯槽骨縁の陥凹部には，複雑な形状の血管ループ，あるいは網状，糸球状の血管網がみられた。このような血管網はその周囲にある血管と多くの交通を有していた。

血管鋳型のみられない変性部歯槽骨表面では，大小の貫通管開口部が多数みられた(Fig. 7a)。直径の小さい開口部は，輪郭が平滑かつ円形であり，その内部には血管はみられなかった。しかし，直径の大きい開口部の多くはその輪郭が不規則で，その形状も不均一であった。これらの骨吸収の生じている開口部の血管は，しばしば7日間例と同様に表面粗造な血管と共に2次ループが管壁に近接していることが多かった(Fig. 7b)。特に大きく拡大した多くの場合開口部の内部には，太さの不規則なあるいは部分的に扁平な血管がループ状，環状あるいは糸球状に観察された（Fig. 7b)。

このような骨吸収の進んだ開口部が隣接して存在している部位では，それぞれの管腔が連絡し広い空隙を形成していた。このような開口部のループは，細い血管によって互いに連絡していることが多かった(Fig. 7b)。吸収の生じている開口部が，変性部歯槽骨の辺縁にある場合，変性組織の外側から進行してきた穿下性骨吸収と連絡していることが多く双方の血管は数本の細い血管で連絡していた(Fig. 7b)。このような状態の変性部歯槽骨の輪郭は，きわめて不規則であった。このようにして生じた複雑な吸収窩の中には，全体的に細いがその直径，幅，走行が共に不規則な血管網によって占められていた。これらの血管は，歯槽骨の吸収壁と一定の距離を保っていた。このような血管網は，何重にもループを形成しながら吸収窩を拡大させたものと考えられた（Fig. 7c)。

また，血管の鋳型のみられる部分においては，歯軸に平行に走る血管から細かい枝が多数分かれて，これらは互いに連絡して密な網工を形成していた。これらの血管網は露出した歯槽壁の吸収によって拡大された開口部の中にも入り込んでいた（Fig. 7d)。

## 考　察

歯根膜の血管の観察法には種々あり，歯根膜内の血管に造影剤を注入してX線で観察する方法[24,25]，血管に墨汁を注入し切片標本として観察する方法[16,22,26~33]，あるいは透明標本として観察する方法[25,34~38]などが報告されている。近年，血管に合成樹脂を注入し軟組織を除去した後，これを実体顕微鏡あるいは走査電子顕微鏡で3次元的に観察する方法（血管鋳型観察法）が急速に発達して，歯根膜の血管分布に関しても多くの知見が得られている[17,21,39~42]。歯根膜の血管分布についての報告のいくつかは，骨髄腔との連絡について詳細に観察しており，この部分の血管分布が明らかにされつつある[17,39,41]。しかし，鋳型の分布が血管の分布をそのまま表しているのではないことは周知の事実であり，鋳型の位置は，樹脂が入っていくことのできた，あるいは押し込まれた血管の存在位置を表すにすぎない。したがって，本実験のように，圧縮された血管への樹脂注入は，組織内に生じている圧力と注入圧のバランスを十分に考慮する必要があり，実際の血流の存在の有無との関係を論じることには慎重である必要がある。流動性の少ない物質の，血管内注入圧の調節は大変難しい。本研究では，ゼラチン加墨汁あるいは未重合樹脂は，手圧のできるだけ高い圧力で注入し，注入された液体が内頸静脈から十分に流出した時点で注入を停止した。よって，圧が不十分で十分に樹脂の浸透しなかった部位，あるいは圧が高すぎて通常は圧迫閉鎖している血管の中にまで，樹脂を押し込んでしまった部位の存在の可能性を否定できず，またこれを厳密に証明することも不可能である。したがって本研究の考察に際して，鋳型の存在と最高血圧時の圧迫側領域の血流状態に関しては厳密には論じないこととし，鋳型の位置を単純に血管の存在位置と認識して考察を行った。

### 1．歯根膜と骨髄腔の連絡について

歯根膜の血管はほぼ2層の血管網として，歯根をとりまいており，鞘状[16]，籠状[43]あるいははしご状[21]などと表現されている。本研究においても，歯根膜の血管は複雑な網状を呈していて，歯軸に平行に走る血管が多く，これに直行する方向に走る血管は少なく，またその距離も短かった。このことは歯軸に横断するように作られた切片標本の中で墨汁を入れた血管がほとんどの場合横断像として現れ，歯根表面に平行に走る血管がきわめて少ないことと一致する。このような2層の血管のうち，外層の歯槽壁側に存在するものは太く粗な血管網から構成されており，他方のものは歯根側でこれより密に分布する毛細血管網から構成されているといわれている[16,39]。歯根膜に分布する血管の経路は，一般に以下の3つといわれている[16,21,26,27,40,44]。すなわち：① 根尖部歯髄に分布する血管から分枝して，根尖部歯根膜中に分布する血管，② 顎骨骨髄腔の血管から分枝し，歯槽壁を貫通して歯根膜中に分布する血管，③ 歯頸部で歯肉に分布する血管から分枝したものが歯槽頂を越えて歯根膜中に分布した血管の3種類である。これらの血管分布域は等分ではなく，歯根膜内の血管は大部分が骨髄腔から歯槽骨を貫通して

歯根膜腔に入る血管と吻合しており，一部が歯頸部で歯肉の血管網と，また他の一部が根尖部で歯髄に行く血管とそれぞれ吻合しているといわれている[28,29,45]。さらに歯根膜中での血管の分布密度も一様でなく，歯頸部と根尖部では密で，中間部では血管密度が低いといわれている[16,18]。特に歯頸部では他の部分とは異なった配列の網状構造を示す。このような歯根膜中の血管分布における密度の違いは，静水力学的な緩衝帯を形成するためと説明されている。すなわち，歯頸部と根尖部領域の血管の総断面積とこの領域から導出する血管のそれとの差により咀嚼圧による歯の位置の変化を，緩徐な血液の移動により緩衝する機能を有すると説明されている[26,46]。

骨髄腔の歯根膜腔の連絡は，歯槽骨内を貫通する大小の管によって行われており，歯槽壁表面にはこの管の開口部が多数観察され[21,22,26,30,33,41]，歯槽骨中の連絡管の中には，1本ないしは複数の血管が走行しているといわれているが[16,21]，この歯槽骨の骨髄腔と歯根膜腔を連絡する大小の管には明確に定義した名称が付けられていなかった[47]。近年この貫通管をフォルクマン管と表現する例がみられる[39,41,42]が，フォルクマン管は，本来ハバース管内の血管の間を連絡する血管，あるいはハバース管内の血管と骨膜の血管，ないしは骨髄の血管とを連絡する血管が貫通する管で，骨単位（osteon）に包まれない管として成書には定義されている[48,49]。したがって，歯槽壁の骨髄腔の血管と，骨外の歯根膜の血管とを連絡する血管の通路をフォルクマン管と比較して表現すること[50]は適当であり，この構造の表現には確かに便利ではある。しかし，組織学的定義からは十分吟味されてはいない。また，従来この内部を走る血管を表現するために，perforating vessels[18,51]，あるいは perforating artrioles[25]，貫通血管[16]などが使われている。本論文では，この構造を貫通管と表現することが適当であると考えこの用語を用いた。

歯槽壁を貫通する血管の部位による差異についてはいくつかの相反する報告がある。すなわち貫通管の開口部は，歯頸部に少なく，中央部から根尖部にかけて多いとする報告[25,52]がある一方，歯頸部に特に多いという報告もみられる[16,18]。また，開口部とそこを通る血管の数の多さとの関係から，歯根膜中の血管分布密度は，歯頸側1/3に特に大きく，中間部と根尖部2/3では小さいとも報告されており，これは歯の移動における緩衝帯としての役割の関係として説明されている[18]。一方，貫通管の中の血管数は，歯頸部および根尖部で多いという報告もある[16]。本研究では，中間部1/3と根尖部1/3に比べると，歯頸部1/3では開口部の大きさには差がみられなかったが，分布と数は若干少なかった。

本研究のネコにおける歯頸側の密な血管網の存在部位は，従来報告されている[16,21]ものより上下の幅が狭く，歯頸部側1/5に限局していた。この密な歯根膜の血管網は比較的細い血管によって骨髄腔と連絡し，これより根尖側4/5では大小様々な直径の血管によって連絡していた。このことは，歯頸側1/5の領域では，貫通管内部の血管が細く単一で，それ以外の領域では1本の貫通管の中に複数の血管が貫通している[16]ことを示唆するものである。

### 2．背部骨吸収について

1）背部骨吸収開始と組織変化について

歯の移動による歯周組織の変化に関しては，従来数多くの報告がある[1,2,8,9~11,28,29,53]。特に，Sandstedt[1]は，圧迫側歯根膜の周囲に生じる骨吸収現象を分類し，直接性骨吸収，穿下性骨吸収と共に，特に変性歯根膜に面した歯槽骨中に生じる吸収を背部骨吸収（rücken Resorption）と呼んで区別して記載した。その後，この背部骨吸収は，実験的な歯の移動に伴って歯槽骨に生じる吸収の一形態の表現として広く用いられている。最近の報告では，背部骨吸収は，① 歯槽骨内骨髄腔開口部，すなわち貫通管の歯槽壁での開口部に近接して出現する浅部の背部骨吸収と ② 歯槽骨内で歯槽壁から離れて位置する骨髄腔の歯根に相対する壁面に出現する深部の背部骨吸収とに分けるべきであると述べられている[14]。圧迫側変性歯周組織の改変（修復）に際して，穿下性骨吸収による変性組織の周囲からの修復の進行に加えて，浅部の背部骨吸収の存在が修復を早める重要な要因とされている。本研究は，特にこの浅部の背部骨吸収に注目して行ったものである。本研究においても，近接して生じた背部骨吸収が進行とともに相互に連絡し，一挙に吸収部位の拡大が生じている例がみられた。また，変性歯根膜周辺から生じる穿下性骨吸収も進行とともに，周辺の背部骨吸収と連絡することにより吸収の進行が早められることが確認された（Fig. 6e）。

骨の改造に際して，骨の吸収を引き起こす破骨細胞の由来については従来多くの報告がある。現在のところ，多くの研究者は破骨細胞が，骨髄の造血幹細胞に由来し，単球・マクロファージ系列の細胞から破骨細胞の前駆細胞が分化すると考えている[15,54,55]。この破骨細胞の前駆細胞は，血管内を血流によって運搬されてきた細胞であり，それらは骨面で単核の前破骨細胞となり，そして多核の破骨細胞へ分化すると考えられている[56~60]。しかし，多くの研究は，骨周囲組織中に存在している前破骨

細胞から破骨細胞への細胞分化について論じており[55,61,62]，骨髄から血管を通じて運搬されてきた破骨細胞前駆細胞の血管外へ遊出機構とその促進因子に関しては明らかでない部分が多い。

骨の改造に際して骨の吸収を引き起こす破骨細胞活性化の物理的要因については，従来ピエゾ効果と骨の変形との関係[63~66]，あるいは電場の効果[67,68]などが比較的緩徐な骨の変形に関連して論じられている。実験的には長骨の骨幹を側方から圧迫すると骨髄中に破骨細胞が増加するという報告がある[15]。

歯への矯正力の負荷により，歯根膜内に生じた圧力と骨吸収の意義について論じた報告では[30]，圧迫部での直接性骨吸収の開始には，血管を閉鎖しない程度の圧力下においてその組織内の細胞が刺激されることが必要であると述べられている。また，佐藤ら[14]は，組織学的データを元に，歯根，歯根膜，歯槽骨内に生じる応力の分布を，有限要素法を用いてシミュレーションを行い解析した結果，穿下性骨吸収は常に無細胞帯と正常組織との境界部近くで生じることを明らかにしている。圧迫によって血流の途絶えた変性組織と，血流が維持している部位との間に次のような関係があるとされている。すなわち彼らは，(1) 血管を完全に圧迫閉鎖しない程度の組織圧，彼らのいう“ある圧力”，が生じている部位においてのみ吸収が開始し，(2) このような圧力環境に血管が存在すると，血中の単球あるいは，破骨細胞の前駆細胞が何らかの作用機構によって賦活され，この部位で活発に血管外に遊走し，(3) その後従来から述べられている種々の理由によって単核の細胞から多核の破骨細胞へと分化してゆくという経過を推測している。すなわち，歯根が歯槽壁に圧接されると（Fig. 8），異なる曲率半径を有する歯根表面と歯槽壁表面の間には，中央から周辺に向かって漸減する圧力分布が生じる[14,69]。穿下性骨吸収の生じている領域では破骨細胞の最も多い部位での圧縮応力は40kPa という大きな値を示すと報告[70]されている。また微細形態学的な検索結果より，変性歯根膜組織の種々組織像は組織内に生じた圧力の差によって生じると説明されている[71]。

以上のような変性歯根膜周辺で圧力分布に伴って生じる連続的な組織変化は，貫通管開口部付近でも観察されるので，この部位での吸収開始機構についても基本的に穿下性骨吸収と同様の説明が可能と考えられる。歯根によって歯根膜が歯槽壁に向かって圧迫されると，貫通管開口部にも歯根膜が圧入される(Fig. 4c)。この時貫通管内部には，開口部から骨髄腔に向かって組織変化が生じており，押し込まれた歯根膜には変性歯根膜周辺と同様

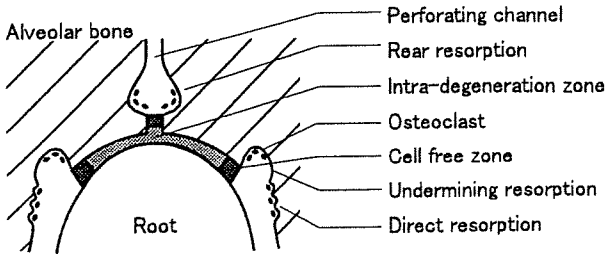


**Fig. 8** Schema showing distribution of degenerated periodontium between the alveolar wall and root surface, and resorption area around the degenerated tissue. The undermining resorption begins rear the outer end of the cell free zone (CFZ) in the periodontal space, and rear resorption also begins near CFZ in the perforating channels.

に内変性帯とその外側の狭い無細胞帯とが観察された。このことは，開口部付近には変性歯根膜周辺領域と同様の圧力分布が生じていることを示しており（Fig. 8），破骨細胞の血流からの遊出あるいは分化を誘導する“ある圧力”が開口部内側の無細胞帯周囲にも存在していることを意味する。

2）変性部歯槽骨吸収と血管分布について

今回の観察で，吸収の生じている貫通管内部の血管について以下のことが明らかになった。すなわち，① 貫通管で吸収の生じている場合その部位の近くに，閉鎖されず血流のある血管が必ず存在すること。② 血管鋳型をSEM で観察すると，骨の吸収が生じている部位に，吸収面に近接して必ず血管のループが存在すること。③ 吸収が進んでいる部位では，これらの血管ループから 2 次的なループの伸び出しがみられること。④ これらの血管ループと骨吸収面との距離がほぼ一定であることである。したがって，貫通管内の血管が歯根膜の圧迫によって，その遠心部が閉塞したとすると，貫通管内の血管は多くの場合 2 本以上であるので，これらの血管の間にはバイパスが生じると考えられる。この時，新たに生じたこのようなバイパスの存在位置と上記の圧力分布の条件が合致すると，このようなバイパスから単球や破骨細胞の前駆細胞の遊出が促進され，この部位で吸収が開始すると考えられる（Fig. 9a，b）。

多くの貫通管の中には注入された墨汁のみられない血管がみられ，このような歯槽骨中では浅部の背部骨吸収が生じていることはなかった。このことは，(1) この貫通管の中では血管が 1 本しか存在しなかった，(2) 仮にこの中に複数あったとしてもバイパスを構成するための相互の交通あるいは連絡がなかった，(3) あるいはこのようなバイパスが構成されたとしてもこのバイパスの

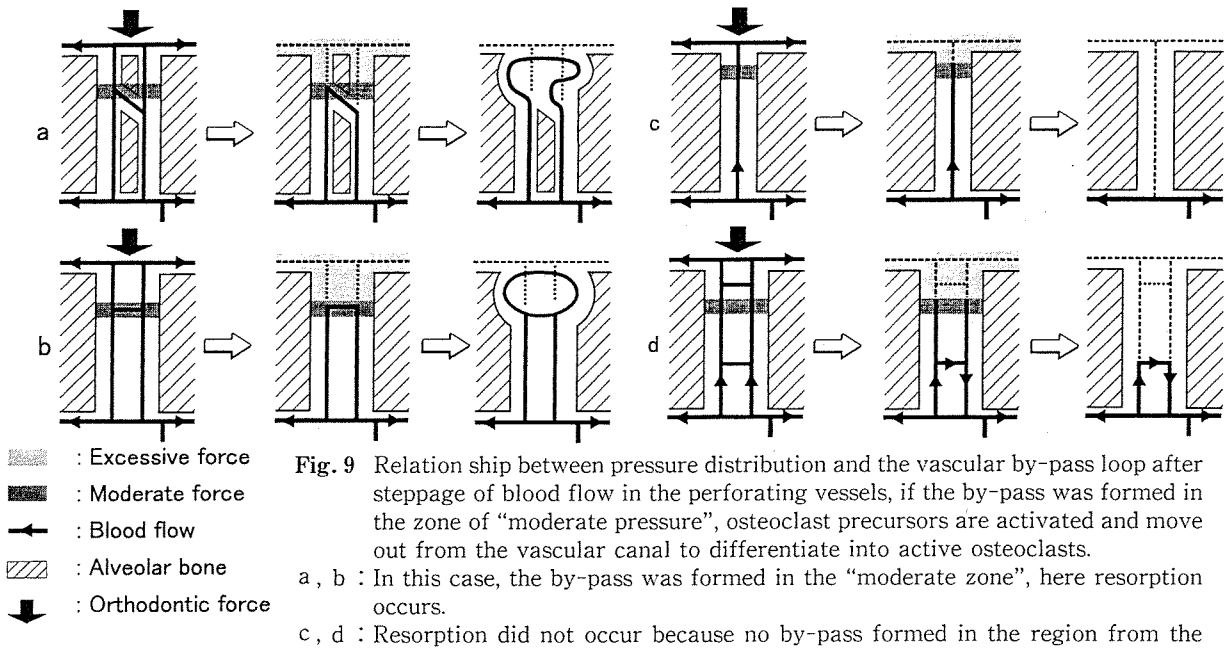


**Fig. 9** Relation ship between pressure distribution and the vascular by-pass loop after steppage of blood flow in the perforating vessels, if the by-pass was formed in the zone of "moderate pressure", osteoclast precursors are activated and move out from the vascular canal to differentiate into active osteoclasts.
a, b：In this case, the by-pass was formed in the "moderate zone", here resorption occurs.
c, d：Resorption did not occur because no by-pass formed in the region from the "moderate pressure" zone.

ループが"ある圧力"の範囲を越えたところに存在していることが示唆される（Fig. 9c, d）。一般に貫通管の中には，複数の血管があり，多くは複雑に分岐していると考えられている[16]。このように血管の存在様式によっては圧迫部の血管が閉塞しても適切な位置でバイパスが形成されないと，歯槽骨の吸収が生じない場合があることを示している。

以上のように，貫通管の開口部を含む領域で上記変性帯周辺にみられる圧力分布による組織変化がみられ，多くの例で貫通管壁に吸収が生じていた。このような吸収の生じた貫通管開口部には，吸収部位に近接して血管が観察されたことから，圧迫部での骨吸収の開始には，(1) 破骨細胞前駆細胞の供給路としての血管の存在と，(2) それを閉鎖しない程度の圧力という物理的刺激の存在とが条件として推測される。吸収開始を動機づけると考えられる圧力[15]に関しても，また圧力が破骨細胞を活性化することの本体についても未だ解明されていないが，少なくとも歯根膜圧迫部位での吸収開始に圧力と血管分布が相互に関係していることは明らかであると考える。

浅部の背部骨吸収は，開口部近くの貫通管壁に生じ，歯槽壁に平行に拡大する[14,72]。この点では，背部骨吸収は開始部位を別にすれば，変性組織周囲の歯槽壁から始まる穿下性骨吸収と形態的には同様の組織変化である。貫通管内に生じる吸収は，必ず開口部の内側にある無細胞帯に隣接する部位にのみに生じ，ここから離れた部位に生じることはなかった。

このような吸収が進行して組織の修復が進み，貫通管の内部が拡大したと思われる吸収領域に，2次的な血管ループがみられた。一般的な軟組織の創傷では，血管の新生は間葉細胞から分化した線維芽細胞が既存血管に付随しながら内皮細胞や周皮細胞となるとされている[73]。また，血管新生は既存血管の断端から血管芽が新生し，これらは相互に吻合連絡してループを形成し，更にこのループは互いに連絡して新たな血管網を形成するといわれている[74~77]。新生しつつある血管は脆弱で，血管芽の内腔は血球がつまった状態で[78]，また新生しつつある血管の先端部からは多量の血漿が血管外に漏出し，その部位に幼弱な線維芽細胞あるいは未分化間葉系細胞が集まり，これらの細胞から分化した内皮細胞によって新生血管は形成されると報告されている[73]。本研究においても，墨汁注入標本では貫通管内に吸収が生じたものをみると，本来の貫通管内にあった血管とは別に，壁面にできた大きな吸収窩の内部にも，墨汁で満たされた細い血管の横断あるいは縦断像がしばしばみられた。これは，吸収開始前に貫通管内部で形成された血管ループとは別の血管と考えられ，血管鋳型標本の観察結果と一致する。すなわち，貫通管の吸収に伴って本来の血管ループから吸収の進行に伴って2次的に発生した血管壁と考えるべきである。血管鋳型標本の観察からも，これらはループ状の血管の伸び出しであることが理解される。したがって，もし圧迫によって，歯根膜腔内での血管が閉鎖されると，これに連絡している貫通管内の歯根膜腔に向かう

血流が停止し，その後この管の中に存在する血管の豊富な交通を利用し直ちに歯根膜腔内と同様に，種々の様式のバイパスが形成されると考えられる（Fig. 9a，b）。さらに吸収が進むと閉塞した血管と正常血管との境界部で，正常血管内皮細胞の増殖あるいは周皮細胞内および細胞への分化が生じ，これがこの断端から伸びだすいくつかの血管芽を生じ，最終的に2次ループを形成すると考えられる。

一般に，長期にわたる歯の移動では多くの場合，圧迫側の歯槽頂部の歯槽骨が最後まで吸収されずに残ることが多い。本研究で示されるように歯根膜の血管のうち，歯頸側1/5は，豊富な毛細血管網を形成する領域であるが，反面歯槽壁の貫通管開口部はこの部位の根尖側に連なる2/5〜3/5の領域より小さく数も少なかった（Fig. 3d）。このことは，この部位の貫通血管が少なくバイパス形成の確率が少ないことを意味する。またこの領域は，歯の遠心移動の際に最も応力の集中する部位であることも原因となるかもしれない[14]。なぜならば，強い圧力を受けると変性歯根膜が貫通管内部により深く押し込まれることになる。したがって，仮にバイパスが形成され，続いて骨吸収が生じたとしても，開口部から離れた位置の壁面で骨吸収が生じるために，歯槽壁に達するには他の部位より多くの時間を要するであろうと考えられるからである。事実，ネコの歯頸部圧迫側では，背部骨吸収の出現の遅れる領域が，歯槽頂近くに生じると報告されている[22,39,42,72]。また本研究では，14日間例で歯槽壁の吸収が歯槽頂側からも生じているのがみられた。歯根が遠心歯槽壁を圧迫した時，変性組織の根尖側と頬舌側と同様に歯槽頂側においても圧力分布に従って無細胞帯が形成されていた。しかし，多くの報告は歯槽頂側からの骨吸収は他の部分より遅れて生じるか，あるいは狭い範囲に限局するとしている[14,19,72]。この理由として，本論文の提唱する圧力分布と血管との位置的関係から説明は可能と考えられる。すなわち，歯槽頂と歯根面の間は，歯によって最も強い圧力がかかっている。なぜならば，傾斜した歯は歯槽頂に衝突しここを回転中心として更に傾斜を強めようとするからである[72]。このような歯槽頂部分から根尖側に向かっては，本論文で述べているような漸減する圧力分布が生じる。しかし，歯槽頂を越えて更に歯頸部に向かう部分の根面は，歯肉が対向しているので圧力はほとんど生じていないことになる。つまり，歯槽頂部より上方（歯冠部方向）には，他の唇，舌，根尖方向のように漸減する圧力分布は存在しない。したがって，この部分には無細胞帯やその外側の“ある圧力”の領域がないか，あってもきわめて狭いために外側からの吸収（穿下性骨吸収）が生じにくいと考えられる。なぜならば，破骨細胞の前駆細胞の血管外遊出を動機づけるためには，その血管が十分な長さにわたって“ある圧力”の範囲内に存在する必要があると考えられるからである。

以上の見解は組織に生じた圧力分布と血管分布，吸収開始部位との関係より論理的に導き出された結論であり解決すべき問題はなお多く残されている。圧力が破骨細胞あるいは骨芽細胞の活性に影響を与えることの理由としていくつかの原因が報告されている。すなわち，電気的効果[67,68]，組織内酸素供給の変化[79]，Caイオンの活性の変化[80]，骨芽細胞や軟骨細胞の細胞膜の圧受容器等の変化[81,82]が間接的に骨の改造を促しているといわれているが，破骨細胞の前駆細胞の血管外遊走を促進し，血管外で前駆細胞から破骨細胞への分化を賦活する明確な因子のin vivoにおける存在に関しては未解決な点が多い。特定組織における前破骨細胞の増加の原因の1つとして今後検討が必要である。

## 結　論

1．浅部の背部骨吸収は，圧迫によって生じた変性歯根膜に対応する歯槽骨骨壁内の貫通管内で生じる。

2．背部骨吸収は，貫通管の歯根膜腔開口部近くで貫通管内に押し込まれた変性歯根膜の周囲で生じる。

3．背部骨吸収の開始には，1）貫通管の太さ，2）貫通管内の血管の走行と分布，ならびに3）変性歯根膜が押し込まれた結果貫通管内に生じる圧力分布が重要な要素となっている。

4．背部骨吸収の開始と進行は，組織学的に穿下性骨吸収と同様の変化である。

5．生体内で組織の圧迫によって骨の吸収が生じるためには，1）破骨細胞の前駆細胞の供給路としての血管の存在と，2）それを閉鎖しない程度の圧力という物理的刺激の存在が必要条件であると考えられる。

6．上記の種々の条件の1つでも欠落する部位では背部骨吸収が生じていなかった。

稿を終えるにあたり，終始，ご指導，ご校閲を賜りました北海道大学歯学部口腔解剖学第二講座脇田　稔教授ならびに多大なるご指導とご教示を賜りました北海道大学歯学部歯科矯正学講座中村進治教授に深甚なる感謝の意を示します。また，本研究の遂行にあたり，快くご協力下さいました歯科矯正学講座佐藤嘉晃助手ならびに大学院生高田賢二氏に深く感謝をいたしますとともに，ご理解，ご協力下さいました，口腔解剖学第二講座，歯科矯正学講座の教室

員の皆様に心から感謝いたします。

本論文の一部は第38回歯科基礎医学会学術大会（1996年10月）において発表した。

また，本研究の一部は文部省科学研究費補助金基盤研究A（07407059号），基盤研究C（07672206号）および基盤研究C（08672354号）の補助により行った。

## 文　献

1) Sandstedt, C.：Einige Beiträge zur Theorie der Zahnregulierung, Nord. Tandiläkere Tidsskr, Ht. 1, 2, 4, 1904.
2) Oppenheim, A.：Biologic orthodontic therapy and reality. Angle Orthod **5**：159～211, **6**：5～38, 69～116, 1935, 1936.
3) Oppenheim, A.：A possibility for physiologic orthodontic movement. Amer. J. Orthod. and Oral Surg. **30**：277～328, 1944.
4) Reitan, K.：Tissue behavior during orthodontic tooth movement. Am. J. Orthod. **46**：881～900, 1960.
5) Reitan, K.：Effects of force magnitude and direction of tooth movement on different alveolar bone type. Am. J. Orthod **34**：244～255, 1964.
6) Rygh, P.：Ultrastructural vascular changes in pressure zones of rat molar periodontium incident to orthodontic movement. Scand. J. Dent. Res. **80**：307～321, 1972.
7) Rygh, P.：Ultrastructural changes in pressure zones of human peridontium incident to orthodontic tooth movement. Acta Odont. Scand. **31**：109～122, 1973.
8) Schwarz, A. M.：Tissue changes incident to tooth movement. Int. Orthcod. Cong. **18**：331～352, 1932.
9) Waldo, C. M.：Method for the study of tissue response to tooth movement. J. Dent. Res. **32**：690～691, 1953.
10) Macapanpan, L. C., Weinemann, J. P. and Brondie, A. G.：Early tissue changes following tooth movement in rats. Angle Orthod. **24**：79～95, 1954.
11) Reitan, K.：Some factors determining the evaluation of forces in orthodontics. Am. J. Orthod. **43**：32～45, 1957.
12) Reitan, K.：Clinical and histologic observations on tooth movement during and after orthodontic treatment. Am. J. Orthod. **53**：721～745, 1967.
13) Reitan, K. and Kvam, E.：Comparative behavior of human and animal tissue during experimental tooth movement. Angle Orthod. **41**：1～14, 1971.
14) 佐藤嘉晃，石川博之，中村進治，脇田　稔：矯正力を加えた際の圧迫側歯周組織の経時的な変化．日矯歯誌 **54**：177～192，1995.
15) 千葉美麗：Mechanical stress による骨改造機構に関する研究―圧迫力を負荷した新生ラット培養長管骨における破骨細胞の分化誘導について―．日矯歯誌 **48**：585～600，1989.
16) 安藤彰彦：歯根膜の微細血管分布構造に関する研究．歯科学報 **69**：1369～1406，1969.
17) Kindlova, M. and Matena, V.：Blood vessels of the rat molar. J. Dent. Res. **41**：650～660, 1962.
18) Birn, H.：The vascular supply of the periodontal membrane. J. Periodont. Res. **1**：51～68, 1966.
19) 金子知生：歯に矯正力を加えた際の圧迫側歯周組織の三次元的様相について．歯基礎誌 **36**：170～186，1994.
20) Plank, J. and Rychlo, A.：Eine Schnellentkalkungsmethode. Zb. Path. **89**：252～254, 1952.
21) 岸　好彰，高橋和人：口腔粘膜における毛細血管の立体的観察III．歯根膜について．歯基礎誌 **19**：192～207，1977.
22) 松尾雅斗：歯の移動時における歯根膜血管網および歯槽骨の変化について．神奈川歯学 **21**：21～48，1986.
23) Yoshida, S., Kobayashi, S., Domon, T. and Wakita, M.：Microdissection of methyl-methacrylate vascular casts in the scanning electron microscope. J. Electron Microsc. **35**：276～279, 1986.
24) Perint, J.：Detailed roentgenologic examination of the blood supply in the jaws and teeth by applying radiopaque solutions. Oral Surg, Oral Med and Oral Pathol. **2**：2～20, 1949.
25) Castelli, W. A. and Dempster, W. T.：The periodontal vasculature and its responses to experimental pressures. J. Amer. Dent. Assn. **70**：890～905, 1965.
26) 後藤敏一：口腔及び其の周囲組織に於ける微細血管分布に就て4．歯牙及び歯周組織．広島医学別刊号 **11**：550～561，1958.
27) Cohen, L.：Further studies into the vascular architecture of the mandible. J. D. Res. **39**：936～946, 1960.
28) 中村進治：歯根膜血管走行の矯正学的研究　第一報　血管注入法の検討と歯根膜血管走行の観察．口病誌 **34**：330～341，1967.
29) 中村進治：歯根膜血管走行の矯正学的研究　第二報　矯正装置の圧力に対する圧迫側歯根膜血管の反応．口病誌 **34**：342～358，1967.

30) Gianelly, A. A.：Force-induced changes in the vascularity of the periodontal ligament. Am. J. Orthod. **55**：5～11, 1969.
31) 浅見宣三，井上太郎，野口淑夫：血管分布研究方法ニ就テ．成医会雑誌 **56**：979～982，1937.
32) 藍原繁樹：歯牙移動時における歯周組織の血管の動向に関する実験的研究．歯科学報 **69**：1283～1320, 1969.
33) 中村鉄男：歯牙および歯周組織に分布する微細血管と結合組織線維について．三重医学 **4**：2399～2410, 1960.
34) Boyer, C. C. and Neptune, C. M.：Patterns of blood supply to teeth adjacent tissues. J. Dent. Res. **41**：158～171, 1962.
35) Turner, H., Ruben, M. P., Frankl, S. N., Sheff, M. and Siberstein, S.：Visualization of the microcirculation of the periodontium. J. Periodont. **40**：222～230, 1978.
36) Kennedy, J. E. and Zander, H. A.：Experimental ischemia in monkeys：I. Effect of ischemia on gingival epithelium. J. Dent. Res. **48**：696～701, 1969.
37) Kennedy, J. E.：Experimental ischemia in monkeys：II. Vascular response. J. Dent. Res. **48**：888～894, 1969.
38) Khouw, F. E. and Goldhaber, P.：Changes in vasculature of the periodontium associated with tooth movement in the rhesus monkey and dog. Archs Oral Biol. **15**：1125～1132, 1970.
39) 松尾雅斗，岸　好彰，高橋和人：歯の移動時における骨吸収と血管像―血管鋳型と走査電顕による研究―．日矯歯誌 **46**：217～229，1987.
40) 蒲　宣雄：合成樹脂鋳型法による歯牙の血管系の立体的研究．岐阜医科大学紀要 **9**：160～175，1961.
41) 岩淵　通：歯根膜血管網の立体的観察．神奈川歯学 **17**：165～184，1982.
42) 細山勝道：歯の移動時における歯根膜の血管変化に関する実験的研究．日矯歯誌 **48**：426～442，1989.
43) Edwall, L. G. A.：The vasculature of the periodontal ligament. In：The Periodontal Ligament in Health & Disease. (edited by Berkovitz, B. K. B., Moxham, B. J., and Newman, H. N.), 1st, pp. 151～171, Pergamon Press, U. K., 1972.
44) 中村元興：ラット臼歯歯槽における血管構築の走査型電子顕微鏡による研究．日矯歯誌 **44**：251～276, 1985.
45) Sicher, H.：Periodontal ligament. In：Orban's oral histology and embryology, (edited by Sicher, H. and Bhaskar, S. N.), 7th, pp. 182～201, The C. V. Mosby Company, Saint Louis, 1972.
46) Lehner, J. and Plenk. H.：Die Zähne. In：Handbuch der mikroskopischen anatomie des menschen (editor by von Möllendorff Wilhelm), pp 450～708, Verlego von Julius springer, 1936.
47) Bhaskar, N. S.：Maxilla and mandible (alveolar process). In：Orban's Oral histology and embryology. (edited by Bhaskar. N. S.), 10th, pp. 232～252, The C. V. Mosby Company, St. Louis, 1986.
48) Bloom, W. and Fawcett, D. W.：Bone. In：A textbook of histology. (edited by Bloom, W. and Fawcett, D. W.), 12th, pp. 194～233, W. B. Saunders Company, Philadelphia, London, Toronto, 1994.
49) 藤田尚男，藤田恒夫：骨組織，標準組織学総論（藤田尚男，藤田恒夫編）第3版．pp. 160～181，医学書院，東京，1988.
50) Schroeder, H. E.：Alveolar Process and Alveolar Bone. In：The Periodontium. (edited by Schroeder, H. E. Oksche, h. c., Oksche, A. and Vollrath, L.), pp. 129～170, Springer-Verlag, Germany, 1986.
51) Whitson, S. W.：Bone. In：Ten Cate 口腔組織学 (edited by Ten Cate, A. R.), 2nd, pp. 107～125，医歯薬出版．Inc. Tokyo, 1989.
52) Carranza, F. A. Jr, Itoiz, M. E., Cabrini, R. L. and Dotto, C. A.：A study of peridontal vascularization in different laboratory animals. J. Periodont. Res. **1**：120～128, 1966.
53) Hancox, N.：The osteoclast. In：The biochemistry and phisiology of bone (edited by Bourne, H. G. pp. 213～250, Academic Press Inc.. New York, 1956.
54) Kurihara, N., Suda, T., Miura, Y., Nakauchi, H., Kodama, H., Hiura, K., Hakeda, Y., and Kumegawa, M.：Generation of osteoclasts from isolated hematopoietic progenitor cells. Blood. **74**：1295～1302, 1989.
55) 久米川正好，折　茂肇，井上哲郎：1, 25-Dihydroxyvitamin $D_3$による多核細胞の形成―微速度撮影による動的観察―．日骨代謝誌 **6**：27～29，1988.
56) Ejiri, S.：The preosteoclast and its cytodifferentiation into the osteoclast：Ultrastructural and histochemical studies of rat fetal parietal bone. Arch. Histol. Jap. **46**：533～557, 1983.
57) Marks, S. C. Jr and Popoff, S. N.：Bone cell biology：The regulation of development, structure, and function in the skeleton. Am. J. Anat. **183**：1～44, 1988.

58) Suda, T., Takahashi, N and Martin, T. J.：Modulation of osteoclast differentiation. Endocrine Reviews. **13**：66～80, 1992.
59) Domon, T. and Wakita, M.：Electron microscope study osteoclasts with special reference to the three-dimensional structure of the ruffled border. Arch. Histol. Jap. **49**：593～602, 1986.
60) Domon, T. and Wakita, M.：Electron microscopic and histochemical studies of the mononuclear osteoclast of the mouse. Am. J. Anat. **192**：35～44, 1991.
61) Ejiri, S. and Ozawa, H.：Identification and characterization of the preosteoclast and its cytodifferentiation into the osteoclast：ultrastructural and histochemical studies of rat fetal pariental bone. In：Endocrine Control of Bone and Calcium Metabolism. (edited by Cohn, D. V., Fujita, T., Potts Jr., J. T. and Talmage, R. V.), 8th, pp. 90, Medica, Amsterdam, N. Y., Oxford, 1984.
62) 小澤英浩：骨の形成と吸収に関する微細構造学的知見（小林茂夫教授退官記念誌）. pp. 151～183, 新潟大学歯学部口腔解剖学第二教室新林会, 新潟, 1990.
63) Bassett, C. A. L. and Becker, R. O.：Generation of electric potentials by bone in response to mechanical stress. Sience. **137**：1063～1064, 1962.
64) Shamos, M. H., Lavine, L. S. and Shamos, M. I.：Piezoelectric effect in bone. Nature **197**：81, 1963.
65) Andrew, C. and Bassett, L.：Electrical effects in bone. Scientific American **213**：18～25, 1965.
66) Friedenberg, Z. B. and Brighton, C. T.：Bioelectric Potentials in bone. J. Bone Joint Surg. **48A**：915～923, 1966.
67) Fukada, E.：Electrical phenomena in biorheology. Biorheology **19**：15～27, 1982.
68) Ericksson, C.：Electrical properties of bone. In：the biochemistry and physiology of bone IV. (edited by Bourne, G. H.) pp. 329～384, Academic Press, N. Y., 1971.
69) 木村英示, 佐藤嘉晃, 石川博之：圧迫側歯根膜に生じる変性組織と応力分布との関連. 北海道歯誌 **17**：312～324, 1996.
70) 西平守正, 佐藤嘉晃, 森川　一, 山本克之, 石川博之, 中村進治, 脇田　稔：歯槽骨のリモデリングにおける破骨細胞分布と応力分布の相関について. 信学技報 **94**：79～84, 1994.
71) 高橋直行：歯に矯正力を加えた際の圧迫側歯根膜の微細構造に関する研究―無細胞帯の発現機構について―. 北海道歯誌 **15**：108～128, 1994.
72) 入江丈元, 佐藤嘉星, 石川博之：歯に再荷重を加えた際の圧迫側歯周組織の変化. 北海道歯誌 **17**：299～311, 1996.
73) 斉木秀彦：実験的創傷治癒における血管新生機序. 久留米医誌 **41**：185～206, 1978.
74) 秋田和夫：口腔粘膜特に歯肉粘膜創傷部の血管新生に関する研究. 岡山医誌 **70**：965～998, 1958.
75) 真木亮二：抜歯創の血管新生に関する実験的研究. 岡山医誌 **72**：153～174, 1960.
76) Cliff, W. J.：Observation on healing tissue：A combined light and electron microscopic investigation. Philos. Trans. R. Soc. Lond. [Biol.] **246**：305～327, 1963.
77) 野間弘康：抜歯創の血管新生およびその経過に関する実験的研究. 歯科学報 **66**：288～365, 1966.
78) Schoefl, G. I.：Electron microscopic observations on the regeneration of blood vessls after injury. Ann. N. Y. Acad. Sci. **116**：789～802, 1964.
79) Bassett, C. A. L. and Herrmann, I.：Influence of oxygen concentration and mechanical factors on differentiation of connective tissues in vitro. Nature **193**：460～461, 1961.
80) Justus, R. and Luft, J. H.：A mechanochemical hypothesis for bone remodeling induced by mechanical stress. Calcif. Tiss. Res. **5**：222～225, 1970.
81) Binderman, I., Shimshoni, Z. and Somjen, D.：Biochemical pathways involved in the translation of physical stimulus into biological message. Calcif. Tiss. Int. **36**：S82～S85, 1984.
82) Bourret, L. A. and Rodan, G. A.：The role of calcium in the inhibition of cAMP accumulation in epiphyseal cartilage cells exposed physiological pressure. J. Cell Physiol. **88**：353～361, 1976.