



Title	HISTOLOGISCHE BEOBACHTUNGEN DER SPERMIOGENESE BEIM SOGENANTEN "AKROSOM-DEFEKT" DES BULLENSPERMIUMS
Author(s)	TIBA, Tosiro
Citation	Japanese Journal of Veterinary Research, 12(2), 25-32
Issue Date	1964-06
DOI	https://doi.org/10.14943/jjvr.12.2.25
Doc URL	https://hdl.handle.net/2115/3286
Type	departmental bulletin paper
File Information	KJ00002369088.pdf



HISTOLOGISCHE BEOBACHTUNGEN DER SPERMIOGENESE BEIM SOGENANTEN „AKROSOM-DEFEKT“ DES BULLENSPERMIUMS

Tosiro TIBA

*Abteilung für Veterinäre Obstetrik
der Tierärztlichen Fakultät
der Hokkaido-Universität, Sapporo, Japan*

(Eingegangen am 15. April 1964)

EINLEITUNG

Es wird allgemein angenommen, dass das Akrosom der Spermatozoen der Mammalien eine bedeutende Rolle bei den Vorgängen der Fertilisation spielt, obwohl die Details dieser Prozesse bei Säugern noch nicht befriedigend erklärt worden sind. Morphologische Abweichungen des Akrosoms wurden in Bezug auf die Sterilität beim Bullen berichtet (TEUNISSEN, BLOM²⁾, HANCOCK), und neulich ist auch die Ultrastruktur des deformierten Akrosoms beim Bullen verdeutlicht worden (BLOM³⁾). Aber soweit dem Verfasser bekannt ist, wurde bisher keine Literatur über die histomorphologische Veränderung der Spermatogenese beim Akrosom-Defekt publiziert. Der Verfasser hat versucht, nicht nur mittels des Ausstrich-Präparates des Ejakulats sondern auch mittels des histologischen Hodengewebspräparates die Morphogenese des Akrosom-Defektes vom Gesichtspunkt der Transformationsprozesse der Spermatischen aus zu erklären.

MATERIAL UND METHODE

Die Abnormalitäten wurden bei einem Bullen der schwarz bunten Niederungsrasse gefunden. Mit seinem Samen wurden drei Kühe besamt, aber ausnahmslos ohne Befruchtung. Diese Kühe wurden später mit dem Samen anderer Bullen mit Erfolg besamt. Das Tier wurde in die Klinik der Tierärztlichen Fakultät der Reichsuniversität Utrecht aufgenommen und dort wurden seine Ejakulate regelmässig fünf Monate lang gepfüft bis zu seiner Schlachtung im Alter von 18 Monaten. Die Prüfung der Ejakulate wurde nach der gangbaren Regel durchgeführt. Die Beobachtung des Akrosoms wurde an Samenstrichen ausgeführt, die mit Tusche vermenget waren.

Zur histologischen Untersuchung wurden die Testikel sofort nach der Schlachtung des Tieres abgenommen, und sehr kleine Stücke davon in weniger als 10 Minuten in Helly'scher Flüssigkeit, Carnoy'scher Flüssigkeit und in Alkohol-Essigsäure (1:3) fixiert. Die unten genannten Färbungen wurden an den in Paraffin eingebetteten und zur Dicke von 5μ geschnittenen Materialien durchgeführt: Feulgen- und PAS Färbung nach VAN DUYN, Feulgen-Lichtgrün Färbung und Hämatoxylin- und Fastgrün Färbung nach KNUDSEN.

Neben der histologischen Untersuchung des Hodengewebes wurden Beobachtungen des Ausstrich-Präparates des epididymalen Spermas ausgeführt. Dazu wurden Tropfen der epididymalen Flüssigkeit sofort nach der Abnahme des Hodens auf Objektglas ausgestrichen und mit Giemsa gefärbt.

BESCHREIBUNG DER BEFUNDE

Die Libido des Tieres war normal. Der Samen hatte normales Aussehen und das Ejakulat-Volumen, die Spermiendichte und der pH-Wert waren innerhalb der physiologischen Grenze. Die Aktivität der Spermien war nicht so schlecht (etwa 70~90% motile Spermien).

1) Akrosom-Defekt am Tusche-Präparat

Der Akrosom-Defekt bei dem betreffenden Tier zeigte sich, genau wie schon früher von TEUNISSEN erwähnt, als ein mehr oder weniger runder und heller Fleck am vorderen Rand des Spermienkopfes. Alle Spermatozoen des Tieres hatten ganz ausnahmslos diese Art der Abnormalität. Der kraniale Rand des Spermienkopfes wies keine normale Konvexität auf, sondern schien im allgemeinen abgeschuppt zu sein. Der abrupte kraniale Rand bildete die Basis des halbmondförmigen oder zungenspitzenförmigen Akrosoms.

2) Akrosom-Defekt der mit Giemsa gefärbten epididymalen Spermien

Wie BANE über den Akrosom-Defekt beim Eber erwähnt hat, werden die morphologischen Veränderungen des abnormalen Akrosoms besser mit der Giemsa-Färbung beobachtet. Alle 1.000 beiderseitigen epididymalen Spermatozoen, auf die Färbbarkeit des Akrosoms hin untersucht und gezählt, wurden in drei Hauptklassen eingeteilt: Typus I: Bei diesem Typus zeigt sich das missgestaltete Akrosom als ein sehr blass-blauer und ganz glatter Fleck. Diese Art Akrosom-Defekt wurde an 534 von 1.000 Spermatozoen gefunden (53,4%).

Typus II: Das abweichende Akrosom dieser Gruppe färbt sich dunkelrot. Das rotgefärbte Feld des Akrosoms ist aber nicht glatt wie beim ersteren sondern etwas granulär. Dieser Typus wurde an 165 Spermatozoen gefunden (16,5%).

Typus III: Zwischenform zwischen den beiden oben genannten Typen: Die dunkelrot gefärbte Mitte ist von dem blassblauen Rand umgeben und wurde an 113 Spermatozoen gefunden (11,3%).

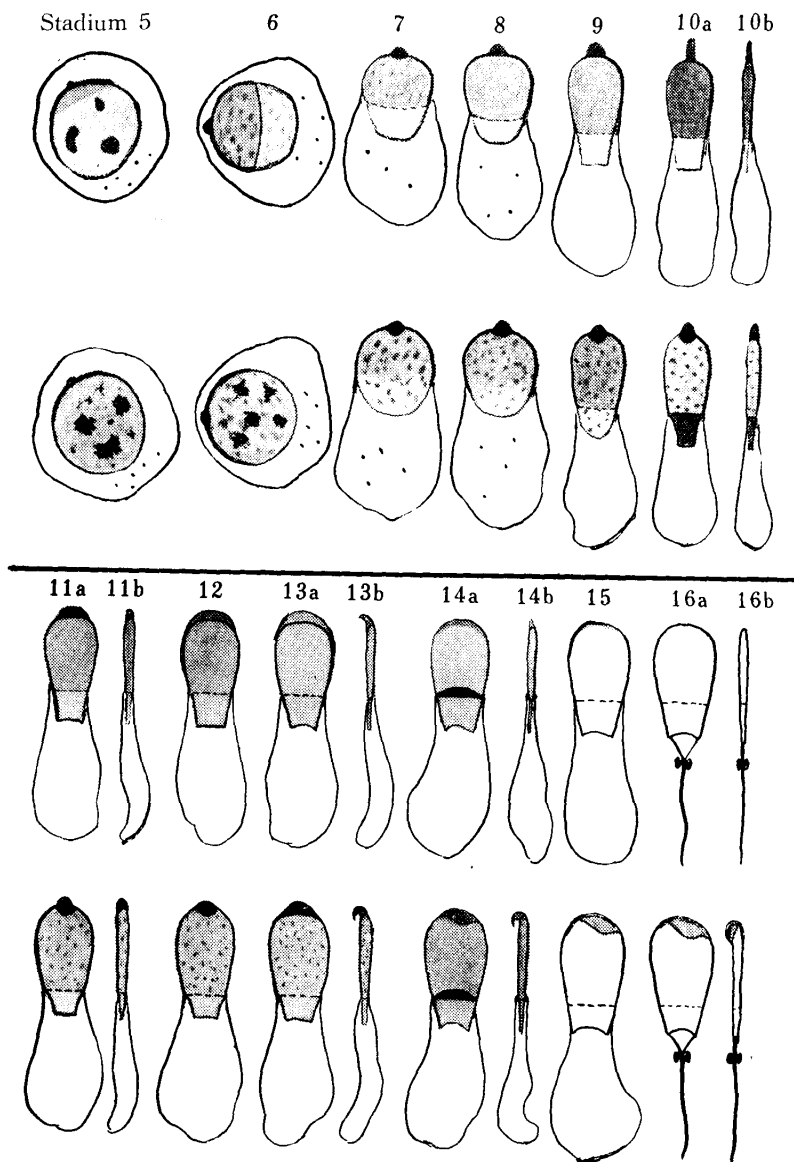
Überdies gibt es noch verschiedene Abarten, die man nirgends unterbringen kann: Z. B. nach vorne verlängertes Akrosom, ganz granuläres Akrosom und Akrosom, dessen einseitige laterale Hälfte rot gefärbt und dessen andere laterale Hälfte nicht gefärbt ist.

3) Abnormalität des Akrosoms in verschiedenen Stadien der Spermiogenese

Die Veränderungen des Akrosom-Systems in der Spermiogenese wurde an den

histologischen Präparaten beobachtet, welche in Helly'scher Flüssigkeit fixiert und nach VAN DUYN gefärbt worden waren. Um das Verhalten des Akrosom-Systemes in verschiedenen Stadien der Spermiogenese systematisch beobachten zu können, wurde die Klassifikation der Stadien der Spermiogenese beim Bullen nach KRAMER benutzt.

*Vergleichende Übersicht der Spermiogenese beim
Normalen und beim Akrosom-Defekt*



Anm.: beim Normalen (oben) und beim Akrosom-Defekt (unten)

Stadien 1~4: Wie schon von KRAMER beschrieben, ist es sehr schwer, morphologische Veränderungen des Golgi-Apparates in diesem Stadium genau zu verfolgen. Jedenfalls kommen aber noch keine bemerkenswerten Veränderungen vor.

Stadium 5: Das Akrosom-Granulum zeigt sich zwar normal aber ohne deutliche Differenzierung der Kopfkappeanlage, während beim Normalen die vordere Seite der Kernmembrane der Spermatiden von einer kleinen pfannendeckelförmigen Kopfkappe bedeckt ist. Bei dem betreffenden Akrosom-Defekt kann man dicht unter dem Akrosom-Granulum nur eine rote Linie finden.

Stadium 6: Das grösser werdende Akrosom ist deutlicher zu erkennen, aber in den meisten Fällen verschwindet ein Teil oder manchmal sogar auch der grösste Teil des Akrosoms in dem Nukleus. Beim Normalen aber ist schon die vordere Hälfte des Nukleus mit der immer entwickelten Kopfkappe überzogen.

Stadium 7: Der Zustand der Einsenkung des Akrosoms in den Nukleus bleibt unverändert.

Stadium 8~9: Das Akrosom wird immer etwas grösser und etwas spitzer. Im Stadium 9 zeigt sich der hintere Rand der Kopfkappe etwas deutlicher; also kann man erst in diesem Stadium die Kopfkappe von dem eigenen Kopf unterscheiden.

Stadium 10: Beim Normalen wird das Akrosom schmäler und nach vorne verlängert, aber in unserem Fall ist es immer noch dick und nur wenig nach vorne verlängert.

Stadium 11~12: Beim Normalen erstreckt sich das Akrosom horizontal längs des kranialen Kopfrandes. Bei dem Defekt aber hält sich das Akrosom am kranialen Rand des Kopfes immer als ein halbkugelförmiges Korn fest.

Stadium 13: Beim Normalen wird der ganze kraniale Rand des Kopfes von dem sich stets horizontal erstreckenden Akrosom bedeckt. Von der lateralen Seite aus betrachtet, steht das Akrosom etwas schief. Das abnormale Akrosom beginnt erst in diesem Stadium, sich horizontal zu entwickeln, und von der lateralen Seite aus betrachtet, ist das Akrosom viel stärker als beim Normalen nach hinten gekrümmt.

Stadium 14: Die Spitze des abnormalen Akrosoms wird immer stärker nach hinten gezogen. Also zeigt der kraniale Rand des Metaspermienkopfes keine normale Konvexität, sondern scheint im allgemeinen abgeschuppt zu sein.

Stadium 16: In diesem letzten Stadium der Spermiogenese kann man beim Normalen das Akrosom nicht mehr deutlich unterscheiden. Dagegen zeigt sich aber das abnormale Akrosom, von der lateralen Seite aus betrachtet, als ein kleines Korn, welches seitwärts an der Kopfspitze klebt.

4) Abnormale Distribution des Chromatins

Beim Normalen ist das Chromatin im Spermatiden-Kern nur in den frühen Stadien

der Spermiogenese (1 bis 7 oder 8~9) sichtbar und seine Ausbreitung im Nukleus wird vom Stadium 5 an immer gleichmässiger. Bei dem Akrosom-Defekt hingegen kann man grobe Chromatinmasse bis zum Stadium 12 oder sogar auch im Stadium 13 noch deutlich finden. Die Distribution der Chromatinmasse im Kern der Spermatiden bzw. im Metaspermienkopf ist im betreffenden Fall sehr ungleichmässig, obwohl die Massen im allgemeinen in fortschreitenden Stadien immer verfeinert und gleichmässiger ausgebreitet werden und im letzten Stadium (16) nicht mehr sichtbar sind. Einige aber nur seltene Spermatozoen jedoch haben auch im Stadium 16 die Köpfe, auf denen PAS positive Substanz noch erkennbar ist.

Um zu prüfen, ob die eben beschriebenen abnormalen Chromatinmassen ein Ursprüngliches für die betreffende Abnormalität oder nur ein Artefakt sind, wurde die Untersuchung mit anderen verschiedenen Fixierungen und Färbungen versucht: Nämlich mit Feulgen-Lichtgrün Färbung für die in Carnoy und Hämatoxylin- und Fastgrün Färbung für die in Alkohol fixierten Materialien. Die erhaltenen Ergebnisse zeigten keine Unterschiede. Mit der Absicht das Problem zu lösen, ob der abnormale Chromatinzustand ausschliesslich beim Akrosom-Defekt oder auch bei anderer Art Sterilität gefunden werden kann, wurden zwei andere Bullen untersucht. Ein Bulle mit schlechtbeweglichen Spermien aber ohne Akrosom-Defekt und ein anderer Bulle mit normalen Ejakulaten aber totaler Sterilität. Beim ersteren wurde die abnormale Distribution des Chromatins beobachtet, beim letzteren nicht.

DISKUSSION

Die am frühesten gefundene und auffallende Abnormalität in den Entwicklungsprozessen der Spermienkopfkappe des betreffenden Bullen ist die Einsenkung des Akrosom-Granulums in den Kern des Spermatids. Solch ein Phänomen kommt, nach den Angaben von CAVAZOS und MELAMPY und von KRAMER, die für die Untersuchung der Entwicklung der Spermienkopfkappe dieselben Methoden (Fixierung in Orth oder in Helly, Färbung mit PAS) wie in der vorliegenden Untersuchung gebraucht haben, keineswegs beim normalen Bullen vor, obwohl z. B. beim Eber die Einsenkung des Akrosom-Granulums normal auftritt (CAVAZOS und MELAMPY, ONUMA et al.). Diese merkwürdige Erscheinung, d. h. die Einsenkung des Akrosom-Granulums bzw. die schwanzwärtige Zurückziehung des Akrosoms ist bei unserem Tier eine stetige Tendenz durch die ganze Spermiogenese hindurch. Der Verfasser nimmt an, dass das Schlussbild dieser Tendenz das ist, was als Akrosom-Defekt bezeichnet worden ist. Wodurch die Tendenz verursacht wird, ist schwer zu beantworten. Aber diese Frage kann vielleicht ohne Rücksicht auf die kinetische Korrelation zwischen dem Akrosom-System und dem Kern nicht gelöst werden. In diesem Sinn sind folgende Untersuchungen sehr wichtig.

Bei der elektronenmikroskopischen Untersuchung BLOMS³⁾ über den Akrosom-

Defekt bei einem Bullen weist der eigentliche Kopf keine abnormale Struktur auf. Was die ausgereiften Spermatozoen betrifft, so zeigt der Kopf an sich auch bei unserer eigenen lichtmikroskopischen Untersuchung keine bemerkenswerten Veränderungen. Wie schon erwähnt, wurden bei unserem Bullen die groben Chromatinmassen in den Kernen der Spermatiden bzw. in den Köpfen der Metaspermien in den späten Stadien der Spermiogenese (bis zum Stadium 13!) gefunden, obwohl die Massen in fortschreitenden Stadien immer verfeinert und gleichmässiger ausgebreitet und im letzten Stadium (16) nicht mehr erkennbar sind. Diese Tatsache, d. h. das Vorhandensein der ungleichmässig ausgebreiteten groben Chromatine in den Spermatidenkernen scheint den Verfasser daraufhinzuweisen, dass irgendwelche Alterationen, wie z. B. physiko-chemische Abnormalitäten der Chromatinsubstanzen, möglicherweise auch in den eigentlichen Köpfen der ausgereiften Spermien verborgen sein können. Wenn solch eine Veränderung in ausgereiften Spermatozoen vorhanden sein sollte, dann dürfte angenommen werden, dass die Sterilität durch den Akrosom-Defekt nicht nur auf das missgestaltete Akrosom sondern auch auf die Abnormalität des eigentlichen Kopfes zurückzuführen ist.

Es ist eine wichtige Frage, ob die abnormale Distribution des Chromatins ausschliesslich beim Akrosom-Defekt oder auch bei anderer Art Sterilität gefunden werden kann. Wie schon erwähnt, wurde dieselbe Abnormalität auch bei einem Bullen mit schlechtbeweglichen Spermien aber ohne Akrosom-Defekt beobachtet. Hier liegt kein Grund vor, die abnormale Distribution des Chromatins unmittelbar in Verbindung mit dem Akrosom-Defekt zu betrachten.

SUMMARY

Histological Observations of Spermiogenesis in a Bull with "Acrosome-defect"

Histological investigations were made during the processes of transformation of the spermatid in the testes of a sterile Friesian bull affected with acrosome-defect in order to study the development of acrosomal abnormality.

The results may be summarized as follows: During the cap and acrosomal phases of spermiogenesis, the acrosome in question was less enlarged and protruded less at the tip of the nucleus of the spermatid as is the case in normal spermiogenesis. In about the beginning of the maturation phase, the acrosome began to curve backwards, and at the end of this phase the malformed acrosome was so severely bent that it extended along side of the anterior part of the sperm head.

In addition to these changes in the acrosome itself, it should also be noted that an irregular distribution of chromosomal substance is recognizable in the nucleus of the spermatid even during the later stages of spermiogenesis, although it disappears in the mature spermatozoa.

Diese Untersuchung wurde 1962 in Holland mit Hilfe des Stipendiums gemäss dem Niederländischen Fellowship-Programm für Technische Zusammenarbeit unter Leitung von Herrn Professor Dr. Bretschneider an dem Laboratorium für Histologie des Institutes für Anatomie der Tierärztlichen Fakultät der Reichsuniversität Utrecht angestellt.

Es ist meine angenehme Pflicht, der niederländischen Regierung und allen Niederländern für die Unterstützung und Freundlichkeiten meinen herzlichsten Dank auszudrücken. Herrn Professor Dr. Bretschneider spreche ich verbindlichsten Dank für die stets freundliche Führung aus.

LITERATUR

- 1) BANE, A. (1961): Proc. IV Int. Congr. Anim. Reprod., Hague, **4**, 810
- 2) BLOM, E. (1948): *Medlemsbl. danske Durlaegeforen*, **31**, 446
- 3) BLOM, E. (1962): *Nature*, Lond., **194**, 989
- 4) CAVAZOS, L. F. & R. M. MELAMPY (1954): *Amer. J. Anat.*, **95**, 467
- 5) DUYN, P. VAN, J. OOSTROM & B. J. WEHBERG (1954): *Ned. Tijdschr. Geneesk.*, **98**, II, 1075
- 6) HANCOCK, J. L. (1949): *Vet. Rec.*, **61**, 308
- 7) HANCOCK, J. L. (1952): *J. exp. Biol.*, **29**, 445
- 8) KNUDSEN, O. (1954): *Acta. path. microbiol. scand.*, Suppl., 101
- 9) KRAMER, M. F. (1960): Spermatogenesis bij de Stier, Inaug. Diss., Utrecht
- 10) ONUMA, H., Y. NISHIKAWA & T. FUJISAKI (1963): *Bull. Nat. Inst. Anim. Industr.*, **1**, 135 (auf japanisch)
- 11) TEUNISSEN, G. H. B. (1964): *Tijdschr. Diergeneesk.*, **71**, 292

ERKLÄRUNG DER TAFELN

TAFEL I.

- Abb. 1. Stadium 5. Spermatidenkerne, welche ungleichmässig ausgebreitete grobe Chromatine enthalten $\times 1.600$ Färbung nach VAN DUYN u. dgl. m.
- Abb. 2. Stadium 6. Spermatiden ohne deutliche Kopfkappeanlage $\times 1.600$
- Abb. 3. Ibid. Das im Nukleus sinkende Akrosom (Pfeile) $\times 2.000$
- Abb. 4. Stadium 7. Die Einsenkung des Akrosoms in den Nukleus ist deutlicher gesehen (Pfeile). $\times 1.750$
- Abb. 5. Stadien 8~9. Unförmige Spermatiden mit unterentwickeltem Akrosom Hinterer Rand der Kopfkappe zeigt sich erst in diesen Stadien deutlich (Pfeil).
- Abb. 6. Stadien 8~9 bis Stadium 10. Spermatiden mit zu breitem hinterem Kopfkappenrand aber ohne nach vorne verlängertes Akrosom $\times 1.250$
- Abb. 7. Stadium 10. Spermatiden mit nach vorne verlängertem Akrosom (Pfeile) Der Zustand der ungleichmässig ausgebreiteten Chromatine bleibt immer noch unverändert.
- Abb. 8. Stadien 11~12. Das Akrosom hält sich immer noch am kranialen Kopfrand als ein halbkugelförmiges Korn fest (Pfeile). $\times 1.240$

TAFEL II.

- Abb. 9. Stadium 13. Laterale Seite der Spermatiden mit nach hinten gekrümmtem Akrosom (Pfeile) $\times 1.250$
- Abb. 10. Ibid. Das Akrosom erstreckt sich nicht horizontal sondern bleibt immer noch am vorderen Kopfrand als ein halbkugelförmiges Korn (Pfeile). $\times 1.500$
- Abb. 11. Stadium 14. Spermatiden mit zu breitem Rand der Kopfkappe und mit kornförmigem Akrosom (Pfeile) $\times 1.250$
- Abb. 12. Stadium 15. Laterale Seite der Metaspermien mit stark nach hinten gekrümmtem Akrosom (Pfeile) $\times 1.500$
- Abb. 13. Ibid. Metaspermium mit halbmondförmigem Akrosom (Pfeil) $\times 1.500$
- Abb. 14. Stadium 16. Laterale Seite der beinahe ausgereiften Spermien mit stark nach hinten gekrümmtem Akrosom oder mit kornförmigem Akrosom (Pfeile) $\times 1.250$
- Abb. 15 und 16. Spermien in der epididymalen Flüssigkeit (Ausstrich-Präparat) Giemsa-Färbung $\times 1.650$
- Abb. 15. Typus I
- Abb. 16. Typus II (Pfeile a und b)
Typus III (Pfeil c)

