



Title	甲状腺機能亢進症治療中のhungry bone syndromeと症候性精神病および心停止
Author(s)	早川, 峰司; Hayakawa, Mineji; 丸藤, 哲 他
Citation	日本救急医学会雑誌, 12(7), 372-376
Issue Date	2001-07
Doc URL	<a href="https://hdl.handle.net/2115/44852">https://hdl.handle.net/2115/44852</a>
Type	journal article
File Information	Hayakawa12_372-376.pdf



甲状腺機能亢進症治療中の Hungry bone syndrome と症候性精神病  
および心停止

Hungry bone syndrome, psychosis and cardiac arrest during  
anti-hyperthyroid therapy

## Hungry bone syndrome

早川 峰司、丸藤 哲\*、森本裕二\*、  
野崎 浩司、中村 宏治、古根 高、松原 泉

HAYAKAWA Mineji<sup>1</sup>, GANDO Satoshi<sup>2</sup>, MORIMOTO Yuji<sup>2</sup>,  
NOZAKI Kouji<sup>1</sup>, NAKAMURA Kouji<sup>1</sup>,  
FURUNE Takasi<sup>1</sup>, MATSUBARA Izumi<sup>1</sup>

<sup>1</sup> 市立札幌病院 救命救急センター

<sup>2</sup> 北海道大学 医学部 侵襲制御医学講座

<sup>1</sup>Department of Emergency and Critical Care Medicine, Sapporo City General Hospital

<sup>2</sup>Department of Anesthesiology and Critical Care Medicine, Hokkaido University Graduate School of Medicine

〒060 - 8604

札幌市 中央区 北 11 条 西 13 丁目

市立札幌病院 救命救急センター

早川 峰司

Tel: 011 - 726 - 2211 Fax: 011 - 726 - 7912

e-mail: [miniji@dream.com](mailto:miniji@dream.com)

1) hungry bone syndrome    2) hyperthyroidism    3) psychosis    4) cardiac arrest  
hungry bone syndrome    甲状腺機能亢進症    精神病    心停止

甲状腺機能亢進症に対する抗甲状腺薬の投与は標準的な治療である。代表的な抗甲状腺薬であるプロピルチオウラシル(以下 PTU と略す)は、無顆粒球症に代表される様々な副作用を呈しうる。しかし、本薬物による甲状腺機能の急激な抑制により出現する様々な症状について、多くは知られていない。今回、甲状腺機能亢進症に対して PTU を投与中に複雑な病態を呈し、診断に苦慮した症例を経験したので報告する。

## 症例

患者：46歳、女性。月経は非周期的。

主訴：幻覚妄想状態

既往歴：6ヶ月前より鬱病の診断で内服加療中。セチプチリン(四環系抗うつ薬)、フルボキサミン(選択的セロトニン再取り込み阻害薬)、クロキサゾラム(ベンゾジアゼピン系)を内服していた。

現病歴：1ヶ月ほど前に咳嗽と胸部不快感が継続するため、近医を受診した。両下肢に浮腫を認め、胸部エックス線写真(以下 X-P と略す)上、心胸郭比(以下 CTR と略す)は 55%と若干の拡大を認めた。

同時に TSH 0.03  $\mu$ U/mL、FT<sub>3</sub> 9.9pg/mL、FT<sub>4</sub> 9.8ng/dL の値から甲

状腺機能亢進症と診断され、PTU 300mg/日、インデラル 30mg/日の内服治療が開始された。なお、この時点ではカルシウム(以下 Ca と略す) 8.0mg/dL、リン(以下 P と略す) 2.2mg/dL を含め電解質に異常は認めなかった。1 週間ほど前より、「電線から電波が飛んできて頭が痛い。」などの妄想が認められていた。前日に、夜間に呼吸苦が出現し救急車にて前医に搬入された。搬入時、意識状態は幻覚妄想状態(GCS:E4V3M5、JCS:3-R)であり暴れていた。両肺野に喘鳴を聴取し、空気呼吸下で pH 7.42、PaCO<sub>2</sub> 22.9mmHg、PaO<sub>2</sub> 53.9mmHg と低酸素血症を認めていた。血液検査では、軽度の貧血とカリウム(以下 K と略す) 6.3mEq/L の高 K 血症が認められた。心電図上、テント状 T 波を認めていたが、QT / QTc = 0.36 / 0.41 sec であり、QT 延長や不整脈は認めなかった。酸素投与により対応していたが、呼吸状態は改善せず低酸素血症が持続した。入院から 6 時間後、突然、心停止となった。即座に気管内挿管を施行し、心肺蘇生術が行われ、。数分後に自己心拍の再開を認めた。胸部 X-P にて CTR = 68%と著明な心拡大と肺鬱血を認めたが、フロセミド 20mg の使用にて急速に改善した。その後、意識状態も改善し、心停止から約 6 時間後抜管した。一連の経過と原因不明の低 Ca 高 P 血症(Ca 5.5mg/dL、P 11.1mg/dL)の存在が認められたため、当救命救急センターに依頼搬入となった。

搬入時所見：意識状態は幻覚妄想状態(GCS:E4V3M5、JCS:3-R)であり、つじつまの合わない発語を認めていた。外表上、るいそう傾向を認め、眼球はやや突出していた。甲状腺は軟らかく、軽度腫大を認めた。血圧 116/69mmHg、心拍数 96/min.、呼吸数 29/min.、体温 38.5°Cであった。体動が激しいため、適宜ジアゼパムで鎮静を行いながら検査を施行した。心電図上、洞性頻脈に散発性の心室性期外収縮を認めていた。心エコー上、壁運動異常は認めず、心収縮も良好であった。胸腹部 X-P、頭部および胸腹部 CT でも明らかな異常は認めなかったが、骨陰影濃度は低下しており骨密度低下が推測された。血液検査にて、前医にて Ca 3.9mEq 投与されていた。低 Ca 血症を認めていた。K は前医での利尿薬の使用により低下していた。総蛋白(以下 TP と略す) 8.5 g/dL と低蛋白血症は認めていなかった(Figure)。

治療経過：集中治療室(ICU)に入室後、幻覚妄想状態に対してはフルニトラゼパムとハロペリドールの静脈内投与を主体として対応した。PTU は一時中止し ICU 入室 2 日目から再開した。低 Ca 血症に対して塩化カルシウムを連日投与したが、上昇は緩慢で ICU 入室 5 日目に正常下限に到達した(Figure)。経口活性型ビタミン D は投与せず、静注総合ビタミン薬で対応した。搬入時の副甲状腺ホルモンは 1200 pg/mL (180~568 pg/ml)およびカルシトニン は 74 pg/mL (~100

pg/mL)であった。精神状態および甲状腺機能が安定し、電解質の異常を認めなくなったため、ICU入室後10日目に退室となった。

## 考察

甲状腺機能亢進症に対する治療としては、抗甲状腺薬の投与が選択されることが多い。無顆粒球症に代表される直接的な副作用については多くの成書に記載されている。しかし、長期間過量に分泌されていた甲状腺ホルモンが抗甲状腺薬の投与により急激に抑制され、多様な症状が出現することに関する記載は殆ど見当たらない。本症例の臨床経過は複雑であるが、甲状腺機能亢進症とその治療が大きな影響を与えていると考えられる。

本症例の臨床経過で考察を要する点は、以下の3点である。

- 1) 電解質異常(低Caおよび高P血症)
- 2) 幻覚妄想状態
- 3) 前医での心肺停止

本症例では、近医を受診し甲状腺機能亢進症を指摘された際には電解質異常を認めていなかった。しかし、この時点よりPTUの内服により甲状腺機能亢進症の治療を開始して、その1ヶ月後、前医に

搬入された際には、低 Ca、高 P 血症および高 K 血症が出現していた。甲状腺機能亢進症では、骨細胞が刺激されることにより骨からの Ca の放出が促進されることが報告されている<sup>1-4)</sup>。このため、高 Ca 低 P 血症を呈し骨は骨粗しょう症状態になることが多いとされる<sup>1,5)</sup>。このような状態で、甲状腺切除術の施行や抗甲状腺薬の開始により、甲状腺ホルモンの分泌は低下し Ca の生体内回転は正常化される。この際、血中の Ca は骨に吸収されるため、この Ca 吸収を生体が代償できない場合は低 Ca 高 P 血症となる。過去の報告の中には、この低 Ca 血症に伴いテタニーを呈した症例もある<sup>6)</sup>。甲状腺切除術に合併する場合は、副甲状腺の一時的な機能障害の影響も考えられるが<sup>7)</sup>、近年、甲状腺ホルモンの急激な正常化によって血中 Ca が骨へ吸収される現象を“hungry bone syndrome”と呼び、治療に伴う生理的な反応であると認識されるようになった<sup>1,7)</sup>。このため、甲状腺機能亢進症の治療の初期には、電解質の変化に厳重な注意が必要であることが理解される。また、“hungry bone syndrome”における P の変動については明確ではない。本症例では高 P 血症を示しているが、報告により、高 P 血症<sup>6,7)</sup>、低 P 血症<sup>8)</sup>、正常範囲<sup>1)</sup>と様々である。また、前医入院時に高 K 血症も認めているが、腎不全の合併もなく利尿薬の単回使用で正常化しているために、薬剤の副作用の可能性は低く、高 K 血症の原因については、明かにすることはで

きなかった。

次に、本症例で認められた精神症状について考察する。甲状腺ホルモンは精神症状に多大な影響を与えるホルモンであり、精神疾患と甲状腺ホルモンの関連を検討した報告は多い<sup>9,10)</sup>。甲状腺機能亢進症では、躁鬱病のような症状を呈することが多い<sup>11)</sup>が、本症例の既往症としての鬱病も甲状腺機能亢進症が原因だった可能性がある。また、甲状腺機能亢進症の治療においても、抗甲状腺薬の投与初期では、精神分裂病や興奮性精神病のような症状を呈することが報告されている<sup>11-13)</sup>。治療初期には頻脈に対してプロプラノロールを併用する場合も多いが、プロプラノロールの投与が精神病様の症状を助長するとの報告もある<sup>11,14,15)</sup>。本症例では、PTU とプロプラノロールの内服を開始後、幻覚妄想状態が出現し錯乱状態に陥ったが、甲状腺機能亢進症の治療とプロプラノロールの内服がその原因の1つとして推定される。また、低Ca血症などの電解質異常でも抑うつ状態や神経症として精神症状が出現することが知られており<sup>16)</sup>、本症例においても電解質異常が精神状態に影響を及ぼした可能性は否定できない。

未治療で長期間経過した甲状腺機能亢進症は、鬱血性心不全を引き起こすことが多数報告されている<sup>17-21)</sup>。心不全による突然死の報告<sup>20)</sup>や抗甲状腺薬による治療の開始後に心不全が進行した報告<sup>19)</sup>な

どもあり、その対応には注意が必要である。体血管抵抗の減少などからおこる循環血液量の増加、頻脈による拡張充満時間の短縮、心拍出量が限界まで上昇しているための収縮予備能の減少などの重複が、心不全を引き起こす病態生理と考えられている<sup>21)</sup>。本症例においては、1ヶ月前の近医受診時に、下肢の浮腫とCTRの拡大という心不全徴候を認めていた。また、呼吸困難で前医に入院した際の臨床症状などから、鬱血性心不全による肺水腫の存在が考えられる。今回の心停止は左心不全による低酸素血症が原因の1つとして推定される。その後、前医で利尿薬を使用され、急速に左心不全が改善し、当センター搬入時には鬱血性心不全の所見が消失していたものと思われる。その他の心停止の原因として、高K血症、低Ca血症<sup>22)</sup>、等の電解質異常、抗鬱薬に伴う不整脈を考慮する必要がある。本症例の現病歴より、これらが単独で心停止を惹起した可能性は低いが、左心不全に伴う低酸素血症に加えて、電解質異常および薬物が相乗的に作用して心停止を引き起こした可能性が高い。

## 結語

甲状腺機能亢進症は、甲状腺ホルモンの影響の多様性から、様々

な臨床症状を呈しうる。その治療に際しても、甲状腺ホルモンの急激な変化により、同様に様々な症状が出現する。本症例のように、著明な電解質異常や幻覚妄想状態などの精神症状の発症、さらには心停止に陥る可能性もある。このため、甲状腺疾患とその全身への影響に対する幅広い十分な理解が必要であり、また、甲状腺疾患患者の管理には十分な注意を必要とする。

## 文献

- 1) Pantazi H, Papapetrou PD : Changes in parameters of bone and mineral metabolism during therapy for hyperthyroidism. *J Clin Endocrinol Metab* 2000; 85:1099-106.
- 2) Abu EO, Bord S, Horner A, et al : The expression of thyroid hormone receptors in human bone. *Bone* 1997; 21:137-42.
- 3) Mundy GR, Shapiro JL, Bandelin JG, et al : Direct stimulation of bone resorption by thyroid hormones. *J Clin Invest* 1976; 58:529-34.
- 4) Rizzoli R, Poser J, Burgi U : Nuclear thyroid hormone receptors in cultured bone cells. *Metabolism* 1986; 35:71-4.
- 5) Mosekilde L, Eriksen EF, Charles P : Effects of thyroid hormones on bone and mineral metabolism. *Endocrinol Metab Clin North Am* 1990; 19:35-63.
- 6) Shambaugh GE 3rd, Khoury N, Zonschein J, et al : Hypocalcemia accompanying agranulocytosis during propylthiouracil therapy. *Ann Intern Med* 1979; 91:576-7.
- 7) Dembinski TC, Yatscoff RW, Blandford DE : Thyrotoxicosis and hungry bone syndrome - a cause of posttreatment

hypocalcemia. Clin Biochem 1994;27:69-74.

- 8) 伊藤周平, 上江州朝洋 : テタニー発作を伴った甲状腺機能亢進症の1例. ホルモンと臨 1983;31:555-7.
- 9) Checkley SA : Thyrotoxicosis and the course of manic-depressive illness. Br J Psychiatry 1978;133:219-23.
- 10) Spratt DI, Pont A, Miller MB, et al : Hyperthyroxinemia in patients with acute psychiatric disorders. Am J Med 1982; 73:41-8.
- 11) Hall RC : Psychiatric effects of thyroid hormone disturbance. Psychosomatics 1983;24:7-11, 15-8.
- 12) Herridge CF, Abey-Wickrama I : Acute iatrogenic hypothyroid psychosis. Br Med J 1969;3:154.
- 13) Bewsher PD, Gardiner AQ, Hedley AJ, et al : Psychosis after acute alteration of thyroid status. Psychol Med 1971;1: 260-2.
- 14) Voltolina EJ, Thompson SI, Tissue J : Acute organic brain syndrome with propranolol. Clin Toxicol 1971;4:357-9.
- 15) Gershon ES, Goldstein RE, Moss AJ, et al : Psychosis with ordinary doses of propranolol. Ann Intern Med 1979;90: 938-9.

- 16) 平田結喜緒 : I 診断の進め方 2. 低カルシウム血症. 日内会誌 1999;88:1189-94.
- 17) Marti V, Ballester M, Rigla M, et al : Myocardial damage does not occur in untreated hyperthyroidism unless associated with congestive heart failure. Am Heart J 1997; 134:1133-7.
- 18) Umpierrez GE, Challapalli S, Patterson C : Congestive heart failure due to reversible cardiomyopathy in patients with hyperthyroidism. Am J Med Sci 1995;310:99-102.
- 19) Watanabe E, Ohsawa H, Noike H, et al : Dilated cardiomyopathy associated with hyperthyroidism. Intern Med 1995;34:762-7.
- 20) Shirani J, Barron MM, Pierre-Louis ML, et al : Congestive heart failure, dilated cardiac ventricles, and sudden death in hyperthyroidism. Am J Cardiol 1993;72:365-8.
- 21) Skelton CL : The heart and hyperthyroidism. N Engl J Med 1982;307:1206-8.
- 22) 橋爪潔志 : 内分泌性心疾患. 日臨 1993;51:1367-71.

## ABSTRACT

### **Hungry bone syndrome, psychosis and cardiac arrest during anti-hyperthyroid therapy**

HAYAKAWA Mineji<sup>1</sup>, GANDO Satoshi<sup>2</sup>, MORIMOTO Yuji <sup>2</sup>,  
NOZAKI Kouji<sup>1</sup>, NAKAMURA Kouji<sup>1</sup>,  
FURUNE Takasi<sup>1</sup>, MATSUBARA Izumi<sup>1</sup>

*<sup>1</sup>Department of Emergency and Critical Care Medicine,  
Sapporo City General Hospital*

*<sup>2</sup>Department of Anesthesiology and Critical Care Medicine,  
Hokkaido University Graduate School of Medicine*

Several symptoms following acute suppression of thyroid function during anti-hyperthyroid therapy have not been recognized. We present a case manifesting electrolyte disorder, psychosis, and cardiac arrest during anti-hyperthyroid therapy. A 46-year-old

woman in whom hyperthyroidism had been detected and who was treated with propylthiouracil and  $\beta$ -blocker for a month, was admitted to another hospital complaining of dyspnea. A few hours after the admission, the patient suddenly experienced cardiac arrest. After immediate cardiopulmonary resuscitation, severe hypocalcemia and cardiomegaly were diagnosed. The patient was transferred to the emergency room of our hospital because of her obscure clinical course and severe hypocalcemia. She also experienced hallucinations. Electrocardiography, echocardiography, and chest roentgenography showed no abnormalities. With calcium administration, her serum calcium level gradually reached to the normal range on the 5th day after admission. Her mental disturbances disappeared and her thyroid function returned to normal, with her severe electrolyte disorders also improving after treatment. The patient was discharged from the hospital in good condition. Hypocalcemia following acute suppression of thyroid function has been recently recognized as "hungry bone syndrome". Various psychiatric symptoms and cardiocirculatory disturbance can be also observed during

anti-hyperthyroid treatment. In this paper, we emphasize the importance of intensive care for patients with hyperthyroidism.

**Key words :** hungry bone syndrome, hyperthyroidism, psychosis, cardiac arrest

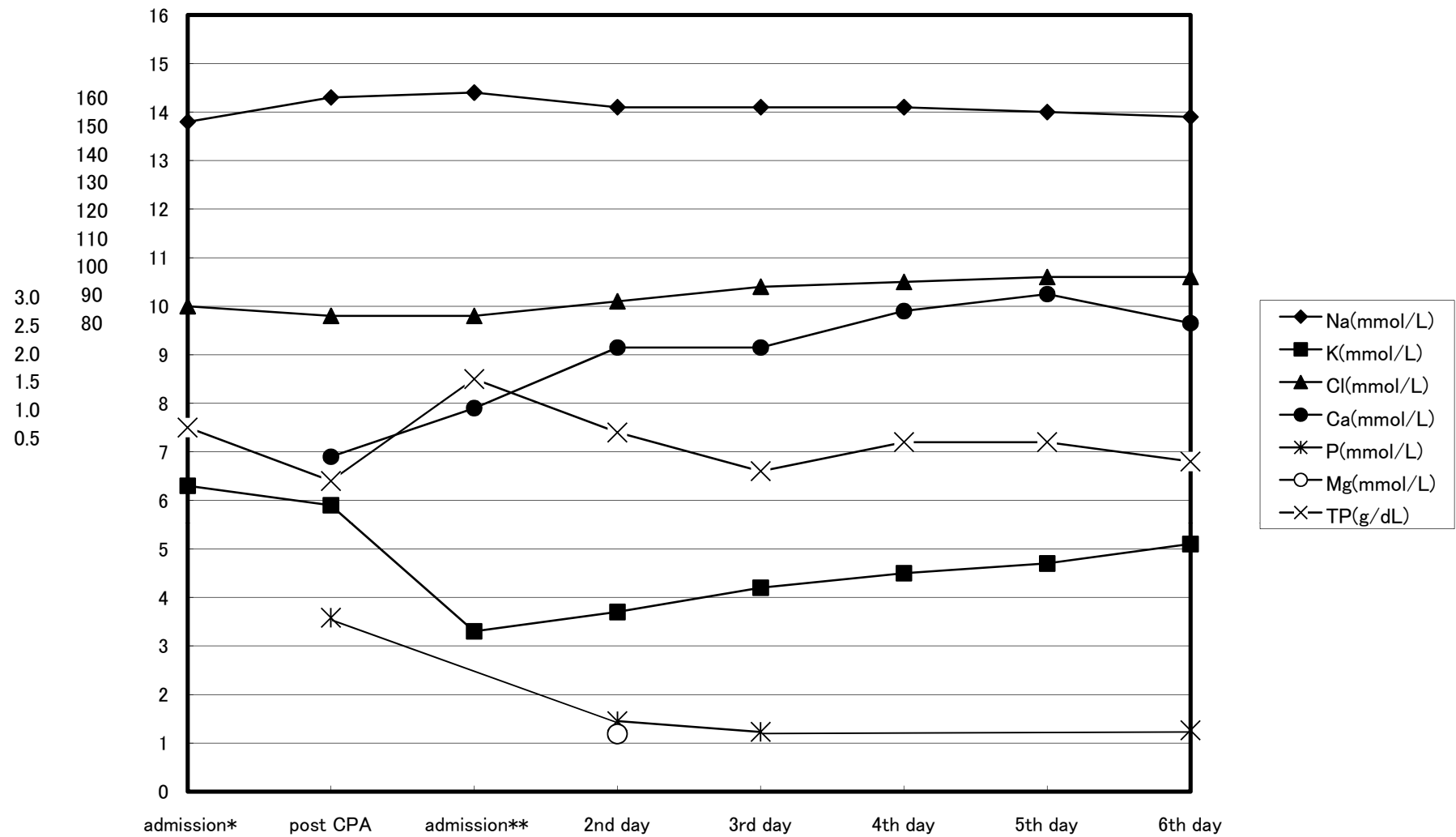
## Figure Legend

Figure Laboratory data and administration dosage of calcium.

Hypocalcemia and hyperphosphatemia were gradually improved. Hypomagnesemia and hypoproteinemia were not observed during treatment. Oral intake was started at the 3rd day.

\* Admission to another hospital; \*\* Admission to the emergency room in our hospital; CPA = cardiopulmonary arrest

(Ca) (Na/Cl) (K/P/Mg/TP)



Administration of Ca <sub>(mmol/L)</sub>	2	30	26	23	23	0
--	---	----	----	----	----	---

	admission*	post CPA	admission**	2nd day	3rd day	4th day	5th day	6th day
Na <sub>(mmol/L)</sub>	138	143	144	141	141	141	140	139
K <sub>(mmol/L)</sub>	6.3	5.9	3.3	3.7	4.2	4.5	4.7	5.1
Cl <sub>(mmol/L)</sub>	100	98	98	101	104	105	106	106
Ca <sub>(mmol/L)</sub>		1.38	1.58	1.83	1.83	1.98	2.05	1.93
P <sub>(mmol/L)</sub>		3.58		1.45	1.23			1.26
Mg <sub>(mmol/L)</sub>				1.19				
administration of Ca <sub>(mmol/L)</sub>		2	30	26	23***	23	0	0

	admission*	post CPA	admission**	2nd day	3rd day	4th day	5th day	6th day
--	------------	----------	-------------	---------	---------	---------	---------	---------