HOKKAIDO UNIVERSITY

Title	コイ頭腎におけるリンパ球の分布と抗体産生細胞に関する免疫組織化学的研究
Author(s)	今川, 智敬; Imagawa, Tomohiro
Degree Grantor	北海道大学
Degree Name	博士(獣医学)
Dissertation Number	甲第2939号
Issue Date	1991-03-25
DOI	https://doi.org/10.11501/3052823
Doc URL	https://hdl.handle.net/2115/51145
Type	doctoral thesis
File Information	000000237955.pdf

Hokkaido University Collection of Scholarly and Academic Papers : HUSCAP

論文目録

学位論文

一、題目

コイ頭腎におけるリンパ球の分布と抗体産生細胞に関する免疫組織化学的研究

二、印刷公表の方法および時期

Japanese Journal of Veterinary Science
平成元年十二月　第Ⅱ章の一部を公表
平成二年十二月　第Ⅲ章の一部を公表
Journal of Fish Biology
平成二年九月　第Ⅰ章および Ⅱ 章の一部を公表
Fish and Shellfish Immunology
平成三年　第Ⅲ章を公表予定

三、冊数　一冊

参考論文

一、題目

1. Salmonella arizonae isolated from a pirarucu, Arapaima gigas Cuvier, with septicaemia.
KODAMA, H., NAKANISHI, Y., YAMAMOTO, F., MIKAMI, T., IZAWA, H., IMAGAWA, T., HASHIMOTO, Y., & KUDO, N.
J. Fish Dis., 1987, 10, 509-512.

2. Morphology of blood cells in carp (Cyprinus carpio L.).
IMAGAWA, T., HASHIMOTO, Y., KITAGAWA, H., KON, Y., KUDO, N., & SUGIMURA, M.
Jpn. J. Vet Sci., 1989, 51, 1163-1172.

3. Vascularization and related distribution of leucocytes in carp (Cyprinus carpio L.) head kidney.
IMAGAWA, T., HASHIMOTO, Y., KON, Y., & SUGIMURA, M.
J. Fish Biol., 1990, 37, 357-366.

4. Lectin histochemistry as special markers for rodlet cells in carp, Cyprinus carpio L..
IMAGAWA, T., HASHIMOTO, Y., KON, Y., & SUGIMURA, M.
J. Fish Dis., 1990, 13 (in press)

5. Preparation of antiserum against carp (Cyprinus carpio L.) immunoglobulin and its application for immunohistochemistry.
IMAGAWA, T., HASHIMOTO, Y., SYUTO, B., KON, Y., & SUGIMURA, M.
Jpn. J. Vet. Sci., 1990, 52, 1329-1332.

6. Immunoglobulin containing cells in the head kidney of carp (Cyprinus carpio L.) after bovine serum albumin injection.
IMAGAWA, T., HASHIMOTO, Y., KON, Y., & SUGIMURA, M.
Fish and Shellfish Immunology, 1991, (in press).

二、冊　数　一冊

平成三年一月七日

学位申請者 今川智敬

学位論文内容の要旨

学位の種類	獣医学博士	氏　名	今川　智敬

学位論文題名

コイ頭腎におけるリンパ球の分布と抗体産生細胞に関する免疫組織化学的研究

魚類の免疫機構を解明することを目的として、コイのリンパ組織、特に頭腎のリンパ球の分布と抗原投与後の抗体産生細胞の形態と分布について組織化学的および免疫組織化学的に検索し、以下の結果を得た。

1．コイのリンパ組織と考えられる各組織におけるリンパ球密度を計量組織学的に検索した。単位面積あたりのリンパ球密度は胸腺が最も高く、ついで頭腎、体腎、鰓腔粘膜上皮、腸管粘膜結合組織層、脾臓、腸管粘膜上皮、咽頭および鰓腔粘膜結合組織層の順であった。

2．頭腎においては血管周囲に特に顕著なリンパ球集簇が存在し、そのリンパ球密度は胸腺のそれを一部上回っていた。このことはコイの頭腎のリンパ組織としての重要性を形態学的に裏付ける所見であり、頭腎が主要な免疫応答器官であるとする in vitro での報告を支持するものと考えられた。

3．頭腎に分布する血管の形態と分布について正常例およびカーボン投与例について組織化学的に観察した結果、頭腎内の血管系には動脈、静脈、門脈および洞様毛細血管が区別され、それらは哺乳類肝臓の血管系に類似した走行様式を示すことが明らかとなった。

4．頭腎内血管系の電顕的検索においてそれらの血管内皮細胞の微細構造には種々の相違が認められた。特に門脈および洞様毛細血管内皮細胞内のライソゾーム様顆粒の存在と洞様毛細血管内皮細胞に接して存在する多数の大食細胞の存在は、上述の哺乳類肝臓に類似した血管走行とともに異物捕捉器官としての頭腎の形態学的特徴を示すものであった。

5．灌流固定を施した頭腎の光顕的および電顕的検索において、頭腎実質はデスモゾームを有する細網細胞による細胞性網工と密な洞様毛細血管網から構成される一種の細網組織と考えられた。

6．頭腎内に存在する遊走性細胞の形態および分布について検索した結果、頭腎実質には主として顆粒球および顆粒球系幼若細胞が多数認められたことから、顆粒球造血組織がその大部分を占めていることが示された。

7．コイのリンパ球は形態的には高等脊椎動物のそれに類似しており、これらは頭腎において門脈とそれに連絡する洞様毛細血管周囲に密に集簇するのが認められた。これは系統発生学的にリンパ組織と造血組織の分離傾向の一端を示す所見と考えられた。

8．形質細胞を光顕的に区別するのは困難であったが、電顕的には発達した粗面小胞体を有するリンパ球系細胞（形質細胞）が頭腎実質内に散在するのが認められた。これらの形質細胞は高等脊椎動物のそれに比べその細胞質は少なく、核は細胞の中心に位置し、大リンパ球様の形態を示した。

9．頭腎内に散在、あるいは一部集塊を形成する色素含有細胞は電顕的には様々な大きさおよび消化段階にあるライソゾームを含む大食細胞であった。その集塊には上述の細網細胞と線維から構成される皮膜様構造を有しかつ門脈壁に接して存在するものと、門脈よりやや離れて位置し、皮膜様構造を有していないものとが区別された。

１０．色素含有細胞の集塊はリンパ球同様門脈とそれに連絡する洞様毛細血管周囲に認められた。このことは頭腎の活発な異物捕捉機能とともに頭腎内免疫応答との関連性を推察させるものであった。

１１．抗原としてAP-BSAを腹腔内投与した後、AP-BSA貪食細胞を免疫組織化学的に検索した結果、AP-BSA投与後１日目に門脈周囲の洞様毛細血管内腔および実質の大食細胞内にAP-BSAに対する免疫活性が認められ、その後貪食細胞数およびその免疫活性が増加した。AP-BSA投与後14日目には門脈周囲の色素含有細胞集塊内に強陽性を示す細胞が出現し、21日目以降その集塊内に限局するようになった。

１２．AP-BSA貪食細胞が色素含有細胞集塊内に出現する14日目には、その集塊に接して顕著なピロニン好性細胞集簇が認められた。電顕的観察によりピロニン好性細胞集簇は少数のリンパ球および形質細胞とともに、リンパ球系の幼若細胞から構成されていることが明らかとなった。

１３．作製した抗コイ免疫グロブリン血清を用いた免疫組織化学的検索により、それらの形質細胞およびリンパ球系幼若細胞の粗面小胞体内に免疫グロブリンに対する免疫活性が認められた。このことからそのピロニン好性細胞集簇がリンパ球（Ｂリンパ球系）の分化増殖中心であり、原始的胚中心と考えられた。

１４．抗コイ免疫グロブリンを用いて頭腎実質内の免疫グロブリン含有細胞を検索した結果、AP-BSA投与後初期には正常例同様、大リンパ球様の免疫グロブリン含有細胞が実質内に散在して認められた。その後、免疫グロブリン含有細胞数は増加する傾向を示し、AP-BSA投与後14日目以降豊富な細胞質が強陽性を示す細胞が多数出現した。強陽性細胞は電顕的に粗面小胞体および核周囲腔の著しく拡張した形質細胞に相当していた。また大リンパ球様形質細胞の血管透過像および大リンパ球様形質細胞と粗面小胞体の拡張した形質細胞との中間段階を示す細胞も認められた。

１５．免疫電顕的検索により、上述の形質細胞の粗面小胞体内には免疫グロブリンに対する反応が認められ、またその反応は拡張した粗面小胞体において強かったことから、形質細胞は抗原刺激により門脈周囲のピロニン好性細胞集簇において分化した後、一部血中に移行あるいは形態的に変化し盛んに免疫グロブリンを産生しているものと考えられた。

１６．AP-BSA投与後14、21および28日において免疫グロブリンに対する免疫活性は色素含有細胞内およびその集塊内にも認められた。免疫電顕的観察からその陽性反応は大食細胞による免疫グロブリンのあるいは形質細胞の貪食によるものと考えられた。

上述の所見をまとめると頭腎はリンパ造血組織であり、その実質は主に果粒球造血組織であるものの、頭腎内の多数のリンパ球の存在は頭腎のリンパ組織としての重要性を示すものであり、また門脈周囲の多数のリンパ球および大食細胞の集簇は系統発生学的にリンパ組織と造血組織の分離傾向の一端を示すものであると考えられた。さらにAP-BSA投与後に出現するピロニン好性細胞の集簇は原始的胚中心と考えられ、抗原刺激にともなって形質細胞はこの部位で分化し、血中に移行あるいは形態的に変化して盛んに抗体を産生するものと考えられた。このような門脈周囲における抗原の集簇とそれに伴う原始的胚中心の出現、および免疫グロブリン産生細胞の増加とその形態的変化はこの領域がコイ頭腎における免疫応答、特に抗体産生に関与していることを強く示唆していると考えられた。

コイ頭腎におけるリンパ球の分布と抗体産生細胞に関する免疫組織化学的研究

今川智敬

(2)

コイ頭腎におけるリンパ球の分布と抗体産生細胞に関する免疫組織化学的研究

北海道大学大学院獣医学研究科
博士後期課程形態機能学専攻

今川智敬

家畜解剖学講座
杉村誠教授指導

目　次

頁

総　緒……1

第Ⅰ章　コイのリンパ組織の計量組織学的検索……6
（リンパ組織としての頭腎）

1．小　緒……7

2．材料と方法……8

1）供試動物

2）試料作製法

3）計量組織学的検索法

3．成　績……10

1）組織学的検索

a．胸腺

b．頭腎

c．体腎

d．脾臓

e．鰓腔および咽頭粘膜

f．腸管

2）計量組織学的検索

4．考　察……14

5．小　括……19

第Ⅱ章　コイ頭腎の組織学的構築……20
（特に血管系とリンパ球および大食細胞の分布）

１．小　緒……２１
２．材料と方法……２３
　１）供試動物
　２）光顕的検索法
　３）電顕的検索法
　４）血管構築の検索法（カーボン投与）
３．成　績……２６
　１）血管の形態と分布
　　ａ．動脈系血管
　　ｂ．静脈系血管
　　ｃ．毛細血管
　２）頭腎の支持組織
　３）実質内遊走性細胞の形態および分布
４．考　察……３４
５．小　括……４１

第Ⅲ章　抗原投与後のコイ頭腎の形態的変化……４３
　（特に抗原貪食細胞および抗体含有細胞の動態について）
１．小　緒……４４
２．材料と方法……４７
　１）供試動物
　２）抗原の調製と投与法
　３）材料採取法
　４）抗コイ免疫グロブリンウサギ血清の作製法
　　Ａ．コイの免疫

B．免疫グロブリンの分離精製法
a）塩析
b）ゲルろ過
c）イオン交換クロマトグラフィー
d）抗血清の作製とその吸収
5）組織化学的検索法
6）免疫組織化学的検索法
7）免疫電顕的検索法
3．成　績……55
1）抗コイ免疫グロブリン血清の性状
2）抗原投与に伴う組織学的変化（特にピロニン好性細胞について）
3）頭腎内抗原物質の局在
4）免疫グロブリン含有細胞の動態
5）免疫グロブリン含有細胞の超微形態的特徴
4．考　察……62
5．小　括……71

総括ならびに結論……73

謝　辞……76
引用文献……77

英文要約……92

附図ならびに附図説明

総　緒

魚類は最も下等な脊椎動物であり、高等脊椎動物において認められている種々の生物学的機構の原始的モデルの想定あるいはその系統発生学的意義付けをするという点で興味深い対象である。また近年の養殖魚業の発展に伴い多発する感染症対策から魚類の生物学的機構、特に生体防御機構の解明が必要とされてきている。

近年、比較免疫学的観点から魚類の免疫機構について多数の報告がなされ、哺乳類および鳥類と比較してその発達の程度が低いと考えられる魚類においても、硬骨魚類においては細胞性および液性の免疫応答が存在し（GOODとPAPERMASTER, 1964; CORBEL, 1975; 片桐, 1979; 長林と伊沢, 1981; 馬場, 1984）、それらの免疫応答に関連した物質および細胞の存在が示唆されている。

液性免疫に関してはすべての魚種において特異的抗体の存在が示されているが、魚類以上の脊椎動物に比べその多様性は小さく、硬骨魚類においては4量体の哺乳類IgM様の高分子免疫グロブリンのみを有することが知られている（SHELTONとSMITH, 1970; ACTONら, 1971; MARCHALONIS, 1971; RICHTERら, 1973; CISARとFRYER, 1974; VOSSら, 1978; INGRAMとALEXANDER, 1977, 1979;

KOBAYASHIら，1982；VILAINとWETZEL，1984；ATANASSOVとBOTEV，1988；HAVARSTEINら，1988）。その免疫グロブリン量は細菌あるいは菌体抗原（INGRAMとALEXANDER，1977；LAMERSとPILARCZYK，1982；LAMERSら，1985a,b；KITAOら，1987；WISHKOVSKYとAVTALION，1987）、ウイルス（O'NEILL，1979，1980）、異種赤血球（SAILENDRIとMUTHUKKARUPPAN，1975b；INGRAMとALEXANDER，1979；STOLENら，1984）、異種蛋白（ウシ血清アルブミン；TRUMPとHILDEMANN,1970；ORTIZ-MUNIZとSIGEL，1971；HARRIS，1973．ヒトγグロブリン；SAILENDRIとMUTHUKKARUPPAN，1975b；SECOMBESとMANNING，1980；SECOMBESら，1982；SECOMBESとRESENK，1984．）あるいはDextran（RICHTERとAMBROSIUS，1987）の投与に伴って血中に増加することが認められ、また水温がその産生に関連していることが示唆されている（O'NEILL，1980；AVTALION，1981）。また種々の抗原物質投与後、腎臓および脾臓の組織浮遊細胞内にプラーク形成細胞が出現することが報告されている（CHILLERら，1969；RIJKERSら，1980a，b，1981；GOSTINGら，1981；BLAZERら，1984；KAATTARIとIRWIN，1985）。

組織学的には哺乳類リンパ組織との相同性およびリンパ球様細胞が多数存在することから胸腺、

脾臓、腎臓および腸管が主要なリンパ器官と考えられてきたが、その組織学的報告の大部分は高等脊椎動物との比較から、胸腺および脾臓についての記載が主体となっており、それらの組織の系統発生学的位置付けがなされている（HAFTER,1952; FRIEDMAN, 1962; FINSTADら,1964; GOODら,1966; COOPER, 1973; PITCHAPPAN,1980; TAMURA,1978）。

一方、硬骨魚類腎臓は個体発生学的に前腎および中腎に由来し、その機能は多様である（小川, 1959; OGAWA, 1961）。その組織学的報告は多数認められるが、それらは排泄器官（BULGER, 1965; OLSEN と ERICSSON, 1968: ANDERSON と LOEWEN, 1975; SAFERら, 1982; TYTLER, 1988）、造血器官（ZAPATA, 1979; BROWN, 1985; TEMMINK と BAYNE, 1987; SCHNEIDER と AMBROSIUS, 1988）あるいは内分泌器官（YOUSON, 1976; YOAKIM と GRIZZLE, 1980）としての腎臓に注目しており、器官発生において腎臓とリンパ組織とのかかわりが推察され（FANGE, 1967）、またコイにおいては腎臓にプラーク形成細胞の出現数が多いことから腎臓が主要な抗体産生器官であることが示唆されている（RIJKERSら, 1980a, b, c, 1981）にもかかわらずその免疫応答に関連した組織構築に関する報告は少ない。

古くから脾臓とならんで腎臓が硬骨魚類の主要

な異物捕捉器官であることが色素あるいはカーボン投与実験により示されており（WISLOCKI,1917; MACKMULLとMICHELS, 1932）、近年蛋白あるいは菌体抗原投与後の蛍光抗体法により投与した抗原物質の組織内局在が検索されている（ELLIS, 1980; SECOMBESとMANNING, 1980; MAASとBOOTSMA, 1982; SECOMBESら, 1982; LAMERSとDE HAAS, 1985; LAMERSとPARMENTIER, 1985; TAYLORとHOOLE, 1989）。ROBERTS（1975）により定義された黒色大食細胞集合（melano-macrophage centre; MMC）は魚類のリンパ造血組織に特徴的な構造であり、その構成細胞および機能が検索され（AGIUS, 1980, 1985）、その免疫応答への関連性が示唆されている。

プラーク形成細胞の出現から腎臓内に抗体産生細胞が存在することは明らかであり、従来光顕的に大リンパ球様あるいは形質細胞様の細胞の存在が報告されているが、その免疫組織学的検索は不十分であり、ELLIS（1980）あるいはLAMERS（1986）が蛍光抗体法によりその分布を報告しているにすぎない。また電顕的に高等脊椎動物の形質細胞に類似した形態を有する細胞が認められているが（SMITHら, 1970; ZAPATA, 1979; CENINI, 1984; TEMMINKとBAYNE, 1987）、その抗体産生能については不明であり、CHILLERら（1969）がニ

ジマス脾臓および腎臓の浮遊細胞においてプラーク形成細胞の一つに形質細胞様細胞を認めているにすぎない。

以上述べたように硬骨魚類の免疫応答についての知見は in vitro における知見が大部分であり、特にその抗体産生に関連した形態学的報告は少ない。本論文では、我が国において養殖および観賞魚として一般的魚種であるコイを用いて、そのリンパ組織特に頭腎の免疫応答における特徴を形態学的に明らかにすることを目的として、以下の研究を企図した。

1）コイのリンパ組織におけるリンパ球の分布および分布密度を計量組織学的に検索し、コイにおける頭腎のリンパ組織としての位置付けをする。

2）頭腎の一般組織構築を光顕的および電顕的に検索し、血管系と免疫担当細胞の形態と後者の分布特性を明らかにする。

3）抗原としてミョウバン沈澱ウシ血清アルブミンを投与し、その後の免疫応答における組織学的変化について、免疫組織化学的および免疫電顕的に検索し、抗体産生細胞の超微形態とその分化を推定する。

第 I 章

コイのリンパ組織の計量組織学的検索

（リンパ組織としての頭腎）

1．小　緒

従来、魚類のリンパ組織としては高等脊椎動物リンパ組織との相同性およびリンパ球様細胞の出現から胸腺、脾臓、腎臓および腸管が主要なリンパ組織とされている（FINSTADら，1964；GOODら，1966；COOPER，1973）。近年、抗原物質の投与後プラーク形成細胞の出現時期が早く、出現数が多いこと（RIJKERSら，1980a，b，c，1981）および個体発生学的に腎臓原基が胸腺原基とほぼ同時期に出現すること（BOTHAM，1981）から、コイにおいては腎臓が免疫応答、特に抗体産生に重要な器官であることが示唆されてきている。一方、魚類には骨髄が認められず、造血組織はリンパ様組織内に認められ、リンパ組織と造血組織とが混在したいわゆるリンパ造血組織を形成する（JORDAN，1938；尾曾越，1953，1954；YOFFEY，1928，1966；WEISS，1972）。このことは魚類リンパ様組織の形態学的解明を困難にしている原因の一つとなっている。

本章では、上述したリンパ組織特に頭腎のリンパ組織としての位置付けを形態学的に解明することを目的として、コイの各種器官におけるリンパ球の分布およびその密度を計量組織学的に検索した。

2．材料と方法

1）供試動物

リンパ組織の生体内での位置を確認する目的で孵化後1～3ケ月の仔魚（全長1.8～3.5cm）3例を、また組織学的および計量組織学的検索には年齢 1～4 歳齢のコイ成魚（体重 633±289g、全長 33.6±6.9cm）10例を用いた。コイは水温による生理的変化をおさえるため水温23℃のろ過循環式水槽中（40×60×150cm）で1週間以上飼育した後、MS-222（1万倍希釈；三共株式会社）麻酔下で以下の検索に用いた。

2）試料作製法

仔魚は全身をブアン液にて固定後、常法に従ってパラフィンに包埋し、4μmの間断連続切片を作製した。コイ成魚を心臓穿刺にて放血殺し、胸腺、鰓腔粘膜、偽鰓、鎖骨、咽頭粘膜、頭腎、体腎、脾臓、腸管（2～9部位）、皮膚、生殖巣および総排泄腔を採取した。組織はブアン液、ヘリー液あるいは 10％中性緩衝フォルマリン液にて固定後、常法に従ってパラフィンに包埋、4μmのパラフィン切片を作製した。切片はヘマトキシリン-エオジン（H-E）染色あるいはメチルグリーン-ピロニン染色を施し、光顕的に観察した。

３）計量組織学的検索法

成魚５例（体重678±59.2g、全長36.4±1.0cm）の各器官のヘリー液固定H-E染色標本について、ポイントカウンティング法（WEIBEL, 1969）により単位面積あたりのリンパ球数を求めた。すなわち、標本を400倍の倍率下で、100区画の接眼方眼マイクロメーター（１区画 $6.25X10^{-4}mm^2$；オリンパス光学工業株式会社）を用い、実質臓器については800区画以上を、腸管などの粘膜組織については上皮および上皮下組織についてそれぞれ200区画以上を計測した。腸管についてはAMLACHER（1954）の区分に従い、８部位にわけて計測した。

３．成　績

１）組織学的検索

Ｈ-Ｅ染色標本においてリンパ球はヘマトキシリンに濃染する円形核を有する３～８μｍの比較的細胞質の乏しい細胞として認められた（図１）。以下、リンパ球の浸潤あるいは集簇が常に認められる器官の位置およびその組織構築について記述する。

ａ．胸腺

コイの胸腺は鰓腔粘膜背側に位置し、鰓腔粘膜上皮と連絡していた（図２）。成魚においては胸腺と上皮は離れていたが、上皮から連続する索状構造が胸腺に連続していた（図３）。胸腺実質にはリンパ球が密に存在するが、上皮側およびその反対側に境界は不明瞭ながらややリンパ球密度の粗な領域が認められた（図４ａ）。それらの領域には果粒球、細網細胞、粘液細胞およびハッサル小体様構造が比較的多数存在していた（図４ｂ）。

ｂ．頭腎

コイの頭腎は腹腔と厚い隔膜を隔ててその前方、心臓の後上方に位置し、第２肋骨によって背側部と腹側部が区別された。その実質はネフロンを含まず、散在する甲状腺ろ胞、多数の血管および密な毛細血管網が分布しており、その間を種々の白

血球、造血細胞を含む遊走性細胞が満たしていた（図５ａ、ｂ）。リンパ球は実質内に散在あるいは一部集塊を形成しており、一部の血管周囲には密なリンパ球集簇が認められた（図５ａ、ｂ）。

ｃ．体腎

体腎は腹腔背側に鰾を左右から包むように位置し、その前端は細くなり、頭腎と連続している。その実質にはネフロンおよび尿管が不規則に配列し（図６ａ）、その間質は毛細血管網と種々の遊走性細胞が存在する頭腎実質とほぼ同様の組織像を呈していた。リンパ球は頭腎同様、散在ないし一部集塊を形成しているが、血管周囲の密な集簇は顕著ではなかった（図６ｂ）。計量組織学的検索においては間質の単位面積あたりのリンパ球数を計測した。

ｄ．脾臓

腸管膨大部腹側に位置し、肝臓に包まれて存在する。脾臓表面には多数の陥凹が認められ、その中に膵組織を伴って動静脈が侵入していた（図７ａ）。脾臓実質は赤血球が大部分を占め、果粒球およびリンパ球が散在しており、また多数の莢動脈が認められた（図７ｂ）。リンパ球の小集団がまれに認められたが、それは血管の結合組織内あるいは血管壁の一部を占めるにすぎなかった。

e．鰓腔および咽頭粘膜

粘膜上皮は重層扁平上皮とその下の厚い結合組織からなり、その上皮内にリンパ球および果粒球が浸潤していた（図８、９）。固有層は密な結合組織から構成され、リンパ球および他の遊走性細胞が少数浸潤しているのが認められた。

f．腸管

コイは胃を有しておらず、咽頭歯の部位で重層扁平上皮の咽頭粘膜から突然単層円柱上皮へと移行する。組織学的にコイ腸管は一般に哺乳類の腸管同様、上皮、固有層、粘膜下組織および筋層が区別されるが、粘膜筋板は検索したすべての部位で発達が悪く、固有層と粘膜下組織の境界は不明瞭であり、計量組織学的検索では結合組織層として一括した。粘膜上皮内および結合組織層には種々の程度にリンパ球の浸潤が認められ（図１０ａ、ｂ）、その浸潤程度は後位腸管においては顕著であったが、直腸においては減少していた。

２）計量組織学的検索

上述した各組織における0.1㎜²当りのリンパ球数を図１１および１２に示した。頭腎においては、血管周囲リンパ球集簇についてもリンパ球数を計測した。血管周囲リンパ球集簇領域は頭腎全体の5.5～16.2％を占めていた。

リンパ球密度は胸腺が最も高く、ついで頭腎、体腎、鰓腔粘膜上皮、腸管粘膜結合組織層、脾臓、咽頭および腸管粘膜上皮、咽頭および鰓腔粘膜結合組織層の順に多かった。頭腎の血管周囲リンパ球集簇のリンパ球密度は局所的に胸腺のそれを上回っていた（図１１）。脾臓は鰓腔粘膜上皮および直腸を除く腸管の上皮内リンパ球密度に比べ低い値を示した。鰓腔粘膜上皮および後位腸管粘膜結合組織においては腸管の他の部位に比べ高い値を示した（図１２）。

4．考　察

硬骨魚類の主要なリンパ組織として、胸腺、腎臓および脾臓が考えられている（FINSTADら，1964；GOODら，1966；COOPER，1973）。今回の計量組織学的検索においても、胸腺におけるリンパ球密度は高く、胸腺がコイにおける主要なリンパ組織であることを裏付けている。哺乳類の胸腺は、一次リンパ組織であり、Tリンパ球の末梢リンパ組織への供給器官とされている。硬骨魚類の胸腺の機能についてはELLISとDE SOUSA（1974）がplaiceにおいて、リンパ管から分離したリンパ球を同一個体の血流に戻しても胸腺への再循環が認められないことを示し、また胸腺リンパ球がコルチコステロイドに感受性を示すこと（GHONEUMら，1986）、放射線照射により胸腺リンパ球が顕著に減少すること（CHILMONCZYKとOUI，1988）が示され、硬骨魚類の胸腺も一次リンパ組織として機能していると考えられる。一方、胸腺リンパ球の表面に免疫グロブリンが存在するという報告（EMMRICHら，1975；WARRら，1976，1977；ELLIS，1977）や、胸腺が鰓腔粘膜と連絡していることから、他の機能の可能性が推察される。しかしながら予備的抗原投与実験において少量の抗原が胸腺内に認められるが、組織学的な変化はほとんど認

められず、また免疫グロブリン含有細胞は存在しないことから、コイ胸線の免疫応答への直接的関連性は低いと思われる。

硬骨魚類腎臓は組織発生学的に由来の異なる2部から構成され（頭腎および体腎）、それぞれ前腎および中腎由来であるとされている（小川，1959; OGAWA, 1961）。コイの腎臓は、肉眼的に頭腎および体腎が明瞭に区別され、組織学的に体腎が多数のネフロンを含み排泄機能を有するのに対して、頭腎実質はネフロンを含まず、その実質はいわゆるリンパ造血組織である。コイにおける抗原投与実験あるいはプラーク形成細胞の検索では、投与抗原が頭腎に多数出現すること（SECOMBESとMANNING, 1980; LAMERSとDE HAAS, 1985; LAMERSとPARMENTIER,1985; LAMERS,1986）、プラーク形成細胞の出現が頭腎において顕著であること（RIJKERSら，1980a, b, c, 1981）から、頭腎の免疫応答への関連性が高いと考えられてきた。今回の計量組織学的検索においても頭腎のリンパ球密度は胸腺に次いで高く、特に一部の血管周囲のリンパ球集簇が顕著であり、そのリンパ球密度は胸腺のそれを一部上回っており、このことはコイ頭腎のリンパ組織としての重要性を示すものであり、血管周囲の密なリンパ球集簇は、頭腎の免疫応答に関連した形態学的特徴を示す所見の

一つと考えられる。

体腎実質は多数のネフロンとその間を満たすリンパ造血組織から構成される。抗原投与した場合、頭腎同様多数の抗原物質が認められる（SECOMBESとMANNING,1980; LAMERSとDE HAAS,1985; LAMERSとPARMENTIER, 1985; LAMERS, 1986）。計量組織学的に体腎間質のリンパ球密度は頭腎ほど高くはなく、また血管周囲において頭腎に認められた様な顕著なリンパ球集簇は認められなかった。AVTALION（1981）は単位重量当りの細菌の貪食活性を比較し、体腎が頭腎に比べその活性が低いことを認めており、これらのことより体腎のリンパ組織としての機能が頭腎よりも低いと考えられる。

脾臓は円口類を除くすべての脊椎動物に認められる器官であり（FINSTADら,1964; GOODら,1966; COOPER, 1973）、高等脊椎動物に於いてはリンパ節とともに主要な抗体産生器官である。組織学的に高等脊椎動物の脾臓はリンパ球の集簇した白脾髄および血管周囲リンパ組織鞘の発達したリンパ性組織である（BROWNら, 1987）。一方、魚類においても脾臓はリンパ器官と考えられ、組織学的に板鰓類においては白脾髄あるいは血管周囲リンパ球集簇が発達するが、硬骨魚類においてはその発達が悪いことが示されている（PITCHAPPAN, 1980）。今回の組織学的および計量組織学的検索

においてもコイ脾臓に顕著なリンパ球集簇は認められず、そのリンパ球密度も極めて低い値を示した。その実質には多数の赤血球が満ちており、また種々の抗原投与時に抗原物質の集簇が認められることからコイ脾臓は血液貯溜および異物捕捉が主要な機能であると考えられる。

腸管においてはリンパ球密度は低くまたリンパ球の集簇は認められず、リンパ性組織としての機能は低いと考えられる。しかしながら近年コイにおいて直腸からの抗原投与後血清中の抗体価の上昇が認められ（ROMBOUTら，1986）、また後位腸管における抗原貪食細胞および免疫グロブリン陽性細胞が認められることから（ROMBOUTら，1989a，b，c）、魚類における腸管の局所免疫機構の存在が注目されつつある（WRATHMELLら，1988；ROMBOUTら，1989a，b，c）。今回の計量組織学的検索において後位腸管結合組織内リンパ球密度が比較的多いことはそれを支持する形態学的所見の一つであると考えられた。

魚類の免疫法として、ワクチン溶液への浸漬法が考案され（AMENDとFENDER，1976）、その効果および機構についての研究がなされている（BOWERSとALEXANDER，1981；LIEWESら，1982；LOBB，1987；ZAPATAら，1987）。本検索において明らかとなった鰓腔粘膜上皮のリンパ球浸潤は浸

潰免疫法との関連性を推察させるものであった。

5．小　括

コイのリンパ組織について組織学的および計量組織学的に検索した結果、リンパ球の分布と密度は、胸腺、頭腎および体腎の順に多く、コイにおいてこれらの器官が主要なリンパ性組織であると考えられた。

特に頭腎におけるリンパ球密度および血管周囲の密なリンパ球集簇は、頭腎の抗原捕捉機能およびプラーク形成細胞の多数の出現との形態的な関連性を示す所見であり、免疫応答における頭腎の重要性を示唆していた。

コイにおいて脾臓はリンパ性組織としての重要性は低いと考えられた。

腸管粘膜におけるリンパ球分布は、数値的には低いけれども、後位腸管粘膜結合組織内リンパ球数が比較的多いことは腸管における局所免疫機構の存在を形態学的に支持する所見の一つと考えられた。

第 II 章

コイ頭腎の組織学的構築

（特に血管系とリンパ球および大食細胞の分布）

1．小　緒

リンパ組織はリンパ球の分化増殖の場であり、リンパ球造血組織である。哺乳類および鳥類においてリンパ球造血は主としてリンパ組織内で行われ、その他の血液細胞の造血は骨髄において行われている。一次リンパ器官である胸腺あるいはファブリキウス嚢はTあるいはBリンパ球の分化増殖およびそれらの供給器官であり、二次リンパ器官である脾臓およびリンパ節はその再循環の場であり、また抗原刺激に伴いリンパ球が効果細胞へ分化する場を提供している。それら二次リンパ器官において、その機能に関連した血管あるいはリンパ管構築の存在が示され（WEISS，1972）、TおよびBリンパ球がその走行に密接に関連した配列をとることが示されつつある。系統発生学的に血管に関連したリンパ球の集簇は骨髄造血の発達する無尾両生類以上において認められている（尾曾越，1953，1954）。

一方、魚類においては骨髄は認められず、造血は脾臓、腎臓および消化管壁において認められる。頭腎においてもその実質は多数の果粒球とその幼若細胞が存在し、造血組織とリンパ組織の混在したいわゆるリンパ造血組織を構成している。このことが頭腎における組織構築、特に免疫応答に関

連した形態の解明を困難なものとしており、ZAPATA（1979）は硬骨魚類の頭腎の超微形態的観察からその哺乳類骨髄との形態的類似性を指摘している。

著者は第Ⅰ章においてコイ頭腎が多数のリンパ球を含む組織であり、また顕著なリンパ球の集簇が血管周囲に認められることを明らかにした。その知見をふまえ本章では頭腎の一般組織構築特に血管系および免疫担当細胞の分布とその微細構造について灌流あるいはカーボンを注入したコイを用いて詳細に検索した。

２．材料と方法

１）供試動物

供試動物として１～２歳齢のコイ成魚20例（体重530±89.5g、全長35.1±1.9cm）を用いた。飼育方法は第Ｉ章に準じた。MS-222麻酔下のコイを心臓穿刺により放血殺した後、14例を光顕的および電顕的一般組織化学的検索に、６例を血管構築の検索に使用した。一般組織化学的検索に用いた14例中７例については動脈球よりヘパリン0.1 ml（100U；ノボインダストリーA/S、Denmark）を投与した後、約100mlの10％中性緩衝フォルマリン液あるいは１％グルタールアルデヒド 0.1M カコジル酸緩衝液（pH7.4）で十分灌流固定した。

２）光顕的検索法

頭腎を採取し、第Ｉ章に準じて４μmのパラフィン切片を作製し、Ｈ-Ｅ 染色、メチルグリーン-ピロニン染色、鍍銀法（PERDRAU, 1921 あるいはナウメンコフィギン渡辺変法；渡辺，1975）を施した。

３）電顕的検索法

頭腎を採取、細切し、３％グルタールアルデヒド 0.1M カコジル酸緩衝液（pH7.4）に２～24時

間浸漬した後、１％OsO_4 0.1M カコジル酸緩衝液（pH7.4）で２時間後固定後常法に従ってQuetol-812に包埋した。次いで超薄切片を作製し、酢酸ウラン-クエン酸鉛二重染色を施し、透過型電子顕微鏡（Hitachi HU-12A）で観察した。

４）血管構築の検索法（カーボン投与）

血管構築の観察を目的として、コイ２例を生理食塩水で灌流した後、５％ゼラチン加10％カーボン生理食塩水溶液を動脈球より注入した。その後動脈球を結紮し、10％中性緩衝フォルマリン液に48時間浸漬した後、左右の頭腎を採取、細切し、さらに10％中性緩衝フォルマリン液に72時間浸漬した。その後常法に従って、パラフィンに包埋し、100μm間隔で、20μmおよび４μm一組の連続切片を作製した。厚さ20μmの切片は無染色で、４μmの切片は H-E染色を施し、光顕的に観察した。血流方向の検索を目的として、同様にコイ４例を生理食塩水で灌流した後、10％カーボン生理食塩水溶液を尾静脈内に投与し、頭腎内への墨汁の移行を肉眼的に観察した後、全身を10％中性緩衝フォルマリン液に48時間浸漬した。その後頭腎を採取し、さらに78時間10％中性緩衝フォルマリン液に浸漬後、常法に従ってパラフィン包埋し、90μm間隔で10μmのパラフィン間断連続切片を作

製し、実体顕微鏡および光学顕微鏡にて観察した。

３．成　績

１）血管の形態と分布

頭腎実質には主として頭腎の背面および前面から頭腎内に出入りする血管が多数分布していた（図１３）。それらは光顕的に動脈系血管、２種の静脈系血管および毛細血管に区別された。以下各血管の一般構造について述べる。

ａ．動脈系血管

頭腎実質には、直径40μｍ以下の細い動脈がまばらに分布していた。その横断像は円形で、比較的丈の高い内皮細胞とそれを取囲む１ないし数層の明瞭な平滑筋層を有し、その外層を粗な結合組織層が厚く取り囲んでいた（図１４）。電顕的に動脈の内皮細胞は細胞質の電子密度が高く、多数の飲小胞を有していた（図１５）。厚い基底膜を介してその周りを一層の平滑筋層および厚い結合組織層が取囲んでおり、その結合組織層には果粒球やリンパ球等の遊走性細胞とともにしばしば神経線維束が認められた（図１５）。

ｂ．静脈系血管

頭腎実質には多数の静脈系血管が認められ、それらは形態的に2型に区別された（図１６）。第１の型は広い管腔を有し、内皮細胞に接してクロム親和性細胞および間腎組織からなる厚い細胞層

が存在していた（図１７）。電顕的にその内皮細胞は電子密度の高い薄い細胞質を有し、しばしば有窓構造が認められた（図１８）。内皮細胞直下には薄い線維層と基底膜を隔てて、特徴的なステロイド産生細胞およびカテコールアミン分泌細胞が認められた。間断連続切片の観察によりこの型の静脈系は頭腎背側部および腹側部においてそれぞれ太い幹となり頭腎実質を離れ、その後１本に合流して総主静脈に連絡することから（図１９ａ、ｂ）、一般静脈系であることが明らかとなった（以下静脈と呼称する）。第２の静脈系は、不連続な平滑筋線維を含む厚い結合組織層を有し、周囲に密なリンパ球集簇および後述する色素含有細胞集塊が認められた（図２０ａ、ｂ）。尾静脈へのカーボン投与例の間断連続切片の検索において、その血管内腔にカーボン粒子が認められること（図２１ａ、ｂ）、前述した静脈との吻合像が認められないことからこの血管は門脈と考えられた（以下門脈と呼称する）。門脈にはしばしば小動脈が伴行し（図２０ａ）、まれに両者の吻合像が認められた（図２０ｂ）。電顕的に門脈の内皮細胞は細胞質の電子密度が低く、しばしば小型のライソゾーム様果粒が認められ（図２２）、その基底膜が不明瞭であり、後述する毛細血管内皮細胞に類似していた。その外側には線維層とともに後

述するデスモゾームを有する細網細胞が密に存在する像が観察された（図２３）。

ｃ．毛細血管

毛細血管は頭腎実質に密な網工を形成しているが、非灌流標本ではその網工は不明瞭であり、今回多量の生理食塩水による灌流あるいはカーボンゼラチンを灌流することによってその網工が明瞭に観察された（図２４、２５ａ、ｂ）。それらは管腔の広い、いわゆる洞様毛細血管であり（図２４）、その網工は特に静脈周囲において密で（図２５ａ、ｂ）、しばしば太い静脈壁周囲に認められその管腔に直接吻合する像が観察された（図１７、２５ａ）。電顕的にその内皮細胞の細胞質は電子密度が低く、比較的豊富な細胞質にはしばしば大型のライソゾームが認められた（図２６）。内皮細胞の基底膜は不連続であり、しばしば後述する細網細胞と直接接する像が観察された（図２７）。洞様毛細血管内皮細胞の管腔面には大型のライソゾームを有する大食細胞が接して存在していた（図２６、２８）。まれに内皮細胞間を橋渡しするような大食細胞が認められ（図２９）、その大食細胞と内皮細胞間にはデスモゾーム様構造が認められた（図３０）。また洞様毛細血管内皮細胞には穴あき構造が認められ（図２８）、しばしば種々の遊走性細胞の透過像が観

察された（図３１、３２）。

２）頭腎の支持組織

通常の組織切片において頭腎実質は充満する遊走性細胞のため支持組織を構成する細胞を区別することは困難であった。全身灌流後Epon厚切り切片の観察では、密な毛細血管の網工の間に細い細胞質突起を伸ばす細胞が認められた（図２４）。電顕的に、実質内に細い細胞質突起を伸ばす細胞が認められ、その突起間はデスモゾームにより接着していたが、後述する大食細胞とのデスモゾームによる接着は認められなかった（図３３、３４；以下この細胞を細網細胞と仮称する）。細網細胞はクロマチンの少ない円形ないし卵円形の核を有し、細胞質には細胞膜に接してトノフィラメントが存在し、しばしば小型ライソゾーム様果粒が認められた（図３５、３６）。細網細胞は洞様毛細血管内皮細胞に接しており、まれにその内皮細胞とデスモゾームにより接続する像が観察されたが、細胞質内にトノフィラメントを有すること、飲小胞がほとんど発達していないことから内皮細胞とは区別された（図２７、３６）。

３）実質内遊走性細胞の形態および分布

上述した血管網および細網細胞の網工を多数の

遊走性細胞特に果粒球が満たしていた。電顕的にⅠ型およびⅡ型果粒球とその幼若細胞が大部分を占め（IMAGAWAら，1989）、その他後述するリンパ球および大食細胞が認められた（図３７）。Ⅰ型およびⅡ型果粒球には種々の段階の幼若細胞が区別された（図３８、３９）。赤芽球と思われる細胞が認められたがその数は非常に少なかった（図４０）。果粒球系の細胞は実質内に密に分布しており、門脈および動脈とそれに連絡する毛細血管周囲を除き、数的に最も優勢な細胞群であった。

リンパ球は頭腎実質において散在あるいは一部集簇して認められた（図３７、４１）。特に、門脈と動脈およびそれに連続する洞様毛細血管の周囲に密に集簇し、しばしば門脈および動脈の結合組織層に浸潤していた（図１６、２０）。電顕的にリンパ球の核はクロマチンに富み、その細胞質は大部分のリンパ球では狭く、細胞内小器官に乏しく、多数の遊離リボゾームと少数の比較的大型円形で間隙が狭く基質の電子密度の低いクリスタを有するミトコンドリアが認められるのみであった（図４１、４２、４４）。

メチルグリーン・ピロニン染色標本の観察において、ピロニン好性細胞が実質内に散在するのが認められたが、これらのピロニン好性細胞は前述

した多数の果粒球幼若細胞とともに、大リンパ球および形質細胞が含まれていると考えられ、これらの細胞を光顕的に同定するのは困難であった。電顕的には頭腎実質内に少数の形質細胞が認められた（図４３、４４）。形質細胞の核は細胞のほぼ中心に位置し、核膜に沿って豊富なクロマチンを有しているが、哺乳類の典型的な形質細胞に認められる車軸状の配列は認められなかった。ミトコンドリアは大型円形ないし楕円形で、基質の電子密度が低く間隙の狭いクリスタを有していた。その細胞質には発達した粗面小胞体、ゴルジ装置が認められたが、粗面小胞体および細胞質の量は比較的少なく、光顕的には大リンパ球に相当すると考えられた。形質細胞およびリンパ球はしばしば後述する色素含有細胞に接して存在していた（図４４）。

コイ頭腎実質には光顕的に黄褐色ないし赤褐色の色素を含有した細胞（以下色素含有細胞と呼称する）が散在あるいは一部集簇して認められた。その集簇は数個から十数個の色素含有細胞から構成され、それは特に門脈および門脈から洞様毛細血管への移行部に近接して存在しており、上述したリンパ球の集簇内に認められた（図４５）。その色素含有細胞の集簇には２型が区別された。その一つは少数の色素含有細胞がやや粗に集塊を形

成しており、血管壁からやや離れて位置し、その周囲に線維性の被膜様構造は認められなかった（図４５ａ、４６ａ）。他の集塊は多数の色素含有細胞が密に存在し、一部細胞境界が不明瞭であり、その集塊は血管の内皮細胞に接して存在し、周囲を血管結合組織に連続した線維性の被膜様構造によって取囲まれていた（図４５ｂ、４６ｂ）。脾臓においては大部分が線維性被膜を有するものであった。これらの色素含有細胞は電顕的にその細胞質内に大型のライソゾームを満たした大食細胞に相当していた（図４７、４８、４９、５０）。大食細胞の核は少量のライソゾームを含む細胞ではクロマチンに乏しく大型明調であるが、多量のライソゾームを含む細胞では圧平されていた（図４８、４９）。細胞質内のライソゾームは大きさおよび内容物に様々なものが観察された。円形を呈するライソゾーム内には果粒球の果粒が明らかに区別されるものが認められ、果粒球の貪食像と考えられた（図４７、４８）。このようなライソゾームは孤立したあるいは被膜様構造を有していない集塊を形成する細胞に認められた。その他、結晶様構造あるいは線維状物質を含む不定型のライソゾームが特に被膜様構造で囲まれた集塊を形成する大食細胞の細胞質に充満しており（図４９、５０）、その核は圧平され暗調であった。その被

膜様構造は細網細胞と細線維により構成されていた（図５０）。

頭腎実質には上述した遊走性の細胞の他にrodlet cellと呼ばれる細胞が比較的多数認められた（図５１）。その細胞は光顕的には一定の方向を向いて配列する棍棒状の果粒を有する円形ないし梨状を呈していた。電顕的には偏在した核と芯状構造を有する円錐状果粒を特徴とする。しばしば細胞の鋭端は血管内腔に突出し、内皮細胞間接着装置様構造で接着していた（図２６）。果粒は細胞の鋭端に向けて配列していた。rodlet cellはリンパ球および大食細胞同様、門脈周囲に分布する傾向を示したが、リンパ球の様な密な集簇は認められなかった。

本検索において明らかになった血管構築およびリンパ球と大食細胞の分布の模式図を図５２に示した。

4．考察

魚類腎臓においては腎門脈の存在が知られており、尾静脈が腎臓に流入し、腎臓から腎門脈を介し後主静脈に連絡するとされている（岡村，1972；KENT，1978；ROMERとPARSONS，1978）。また岡村（1972）はコイ頭腎に流入する血管として頭腎動脈、肝静脈、鎖骨下静脈の存在を記載している。しかしながら組織学的に魚類腎臓内の血管系の形態およびその構築についての報告は認められず、YOAKIMとGRIZZLE（1980）が間腎腺およびクロム親和性細胞が総主静脈とそれに連絡する静脈系血管壁に認められることを報告しているのみである。今回の組織学的および尾静脈へのカーボン投与後の間断連続切片の検索により頭腎における門脈の存在およびその形態的特徴を明らかにすることができた。今回明らかにした門脈の形態的特徴は過去の報告において単にvein（LAMERSとDE HAAS，1985）、blood vessel（SECOMBESら，1982；LAMERS，1986）あるいはlymphatic vessel（SAILENDRIとMUTHUKKARUPPAN，1975a）として記載された血管のものに類似しており、それらはその形態およびリンパ球集簇の存在から門脈であると考えられる。

今回の検索において明らかにされた頭腎の血管

構築（動脈・門脈ー洞様毛細血管ー静脈）は哺乳類の肝臓のそれに類似すると考えられた（BRAUER, 1963）。哺乳類において静脈内投与したカーボンおよび抗原物質の大部分は肝臓の洞様毛細血管のクッパー細胞に取込まれることが示されており、哺乳類肝臓は重要な抗原捕捉器官とされる（TAMARUとFUJITA, 1978）。一方硬骨魚類において、静脈内投与したカーボン粒子あるいは抗原物質は肝臓にはほとんど認められず、腎臓および脾臓において捕捉されることが示されている（WISLOCKI, 1917; MACKMULLとMICHELS, 1932; ELLISら, 1976; 粟屋, 1977; ELLIS, 1980; 森, 1980; SECOMBESとMANNING, 1980; LAMERSとDE HAAS, 1985; LAMERSとPARMENTIER, 1985; LAMERS, 1986）。本検索において明らかにされたコイ頭腎における哺乳類肝臓に類似した血管系は、異物捕捉に有利な構造と考えられ、さらに洞様毛細血管内腔および実質内の多数の大食細胞の存在とともに、頭腎の異物捕捉器官としての形態的特徴を示していると考えられる。

硬骨魚類に分布するリンパ管は体壁において太い幹となって心臓周囲より静脈洞にあるいは尾部のリンパ心臓を経て尾静脈に合流するとされている（KAMPMEIER, 1969）。今回尾静脈内に注入したカーボンが頭腎の門脈内に認められたことは、

頭腎の異物捕捉機能を示す所見とともに頭腎が血流およびリンパ流を介して全身の異物ろ過機能を果たす可能性を示している。

洞様毛細血管内腔に存在する大食細胞はその細胞質内の大型ライソゾームの存在および赤血球の貪食像から活発な貪食作用を有していると考えられ、哺乳類のクッパー細胞に相当すると思われる。そのライソゾームの大きさ、細胞質内に飲小胞およびトノフィラメントを有していないなど形態的には内皮細胞あるいは細網細胞とは異なる細胞群であると考えられたが、内皮細胞との間にデスモゾーム様接着装置を有する細胞が認められ、それが大食細胞の内皮細胞への接着のための一時的な構造であるかあるいはデスモゾーム様接着装置を有する細胞が他の大食細胞とは異なる細胞群であるかについてはさらに詳細な検討が必要である。

組織学的に細網細胞および細網線維の網工から構成される組織は細網組織と呼ばれ、哺乳類のリンパ組織および骨髄において認められている。硬骨魚腎臓は、主要な異物捕捉器官であることから、細網組織とされている。今回、頭腎実質内に網工を構成する細胞を細網細胞と仮称したが、これらの細胞に関連した線維成分が認められないことおよびそれらの細胞質突起間にデスモゾームによる接着が認められる点で、哺乳類の細網細胞とは異

なっていた。

デスモゾームを有する細胞の存在はZAPATA（1979）がRutilus rutilusおよびGobio gobioの腎臓において報告している。ZAPATA（1979）はこれらの細胞が大食細胞に変化しうると考えているが、本検索においては超微形態的に異なること、両者間のデスモゾームによる接着像が認められないことから、別系統の細胞群であると考えられた。デスモゾームは高等脊椎動物においては上皮性細胞に認められる構造と考えられているが、哺乳類リンパ節特に胚中心内には線維との関連性の少ないdesmo-dendric cellの存在が示されており（KOJIMA, 1976）、またコイにおいては体腎および脾臓において同様の細胞が認められている。頭腎におけるその細網細胞のデスモゾームの存在はこの細胞が上皮由来と考えるよりも、線維成分の未発達を代償する構造と考えられる。

洞様毛細血管および門脈内皮細胞のライソゾームの存在および豊富な細胞質は、哺乳類リンパ節のリンパ洞あるいは脾臓および骨髄に認められる類洞に類似しており（WEISS, 1972）、コイ頭腎は細網細胞の細胞性網工から構成される一種の細網組織である。また細網細胞が内皮細胞とデスモゾームにより接着することは、両細胞群の近似性を示すものと考えられ、このことはASCHOFFの提

唱する狭義の細網内皮系の概念を支持する（赤崎と綿貫，1963）。

頭腎実質を占める果粒球は大部分がⅠ型およびⅡa型果粒球であり（IMAGAWAら，1989）、種々の段階の幼若細胞が存在することはこれら果粒球が頭腎における主要な造血細胞であることを示している。赤血球系細胞が区別されるがその数は少なく、頭腎における赤血球造血は主要でないと考えられた。

今回の検索においてこれらの造血系細胞に混じってリンパ球が特に門脈、動脈およびそれらに連絡する洞様毛細血管周囲に密に認められた。門脈周囲へのリンパ球の集簇は、両棲類および爬虫類肝臓において認められており、それは骨髄への造血組織への移行とリンパ組織の分化の中間段階を示すものと考えられている（尾曾越，1953，1954）。またリンパ節由来リンパ球を投与したウサギにおいても肝臓門脈へのリンパ球集簇が認められ（OSOGOE，1959）、門脈周囲がリンパ球の好適領域と考えられている。コイにおいて主要な異物捕捉器官である腎臓における同様の門脈周囲リンパ球集簇の存在は、魚類におけるリンパ組織と造血組織の分離の傾向を示す所見と考えられた。骨髄造血が認められない魚類において、その分離傾向が現れることは、系統発生学的にリンパ組織と造

血組織の分離は骨髄の発達に伴った造血組織の骨髄への移行の結果ではなく、リンパ球の好適部位への集簇の結果であると考えられる。頭腎において動脈および門脈は前述のごとくリンパ流あるいは血流を介した異物の到達部位であることから、その周囲のリンパ球の集簇は恒常的抗原刺激の結果であるかもしれない。

硬骨魚類の肝臓、脾臓および腎臓には種々の色素を含む大型細胞の集塊が存在することが知られている。ROBERTS（1975）はこれらに黒色大食細胞集合（melano-macrophage centre; MMC）という名称を提唱し、血管に密に連絡した線維性被膜を有する結節と定義した。しかしながらコイにおいて同様の色素を含有した大型細胞は黄褐色を呈し、黒色大食細胞の名称は不適切と考えられ、本論文においては色素含有細胞集塊と呼称した。さらに本検索において、頭腎内色素含有細胞の集塊に線維性被膜を有する比較的大型密な集塊と、被膜を有していないやや粗な集塊を区別した。前者は上述したMMCに相当すると考えられた。また電顕的検索においてその被膜を有する集塊を形成する細胞のライソゾームの大きさおよび内容物は、孤立するあるいは小集塊を形成する細胞のライソゾームより、貪食および溶解の進んだ段階であることを示している。またその細網細胞および線維

により構成される被膜様構造は門脈周囲に認められることから、この集塊は大食細胞あるいはその小集塊の門脈周囲への移行により形成されるものと考えられる。被膜を有していない集塊はその前段階と考えられる。大食細胞の集塊化の機構については不明であるが、TSUJIIとSENO（1990）は大食細胞の表面マーカーにより同種細胞の結合がおきる結果としている。

脾臓において大部分が被膜を有した集塊であることは脾臓と頭腎との異物処理あるいは免疫応答における機能的差異を示唆していると考えられる。その機能および免疫応答との関連性についてはさらに検討を要する。

5．小　括

コイ頭腎における組織構築、特にその血管系とリンパ球および大食細胞の形態と分布について、光顕的および電顕的に検索した。

頭腎に分布する血管には光顕的に動脈、静脈、門脈および洞様毛細血管が区別され、電顕的にそれらの内皮細胞の形態的相違が認められた。カーボンの尾静脈内投与例の間断連続切片の観察から、動脈および門脈の吻合からその後の洞様毛細血管および静脈への血流方向が示唆され、頭腎の血管構築および洞様毛細血管内腔の大食細胞の存在はコイ頭腎の血管系が哺乳類肝臓の血管系に類似していることが示された。このことはコイ頭腎の異物ろ過器官としての重要性を示唆する形態学的特徴の一つと考えられた。

頭腎はデスモゾームを有する細胞性網工からなる一種の細網組織であり、その実質に密に分布する洞様毛細血管および細網細胞の網工は主に果粒球系の造血細胞によって満たされているが、リンパ球および大食細胞が門脈とそれに連絡する洞様毛細血管周囲に密に集簇していた。門脈周囲のリンパ球集簇は系統発生学的にリンパ組織と造血組織の分離の傾向を示すもので、この部位における密なリンパ球と大食細胞集塊の存在はコイ頭

腎における免疫応答に関連した形態学的特徴であると考えられた。

第 III 章

抗原投与後のコイ頭腎の形態的変化

（特に抗原貪食細胞と抗体含有細胞の動態について）

1．小　緒

免疫機構の発達した高等脊椎動物において、リンパ性器官はリンパ球産生器官である一次リンパ性器官と免疫応答の場としての二次リンパ性器官が区別される。二次リンパ性器官であるリンパ節、脾臓および小腸パイエル板には組織学的に密なリンパ球集簇であるリンパ小節および胚中心が発達し、それらが抗体産生および免疫記憶に関連した部位と考えられている（COONSら，1955；LEDUCら，1955；ORTEGAとMELLORS，1957）。そのリンパ小節内にはリンパ球系細胞の他にfollicle dendritic cell等の特殊化した細胞の存在が示され、それらが抗原情報の提示に関与することが明らかにされつつある（杉村と橋本，1984）。またそれらのリンパ組織、感染炎症部位および腸管粘膜固有層に多数認められる形質細胞は、PETRISら（1963）によりその粗面小胞体内の免疫グロブリンが証明され、抗体産生細胞であることが明らかとなり、その後それら抗体産生細胞の胚中心内における分化が超微形態的に明らかにされてきた（PETRISとKARLSBAD，1965；LEDUCら，1968；SORDATら，1970；寺嶋，1975；角田，1977；TERASHIMAら，1977）。

硬骨魚類においては腎臓および脾臓が免疫応答

器官と考えられ、種々の抗原投与により血中抗体価の上昇と腎臓および脾臓内プラーク形成細胞の出現が報告されているが、硬骨魚類リンパ組織にリンパ小節および胚中心様の構造は認められず、免疫応答に関連した組織構造は明らかにされていない。近年、LAMERSとDE HAAS（1985）は投与した抗原が長期にわたって色素含有細胞集塊内に認められること、色素含有細胞表面に免疫グロブリンが認められることなどから色素含有細胞集塊の免疫記憶への関与を示唆し、それが原始的胚中心であると考えた。一方、SECOMBES と MANNING（1980）とSECOMBESら（1982）はヒトγグロブリン投与後のコイにおいて一時的に顕著なピロニン好性細胞の集簇が出現することを観察し、その免疫応答への関与を示唆している。同様のピロニン好性細胞の増加はLAMERS（1986）によっても報告されているけれども、これらの報告においては、ピロニン好性細胞の細胞種については明らかにされていない。また免疫グロブリン産生および関連細胞の分化増殖についての知見はほとんど得られていない。

本章では第II章において明らかにした頭腎における組織および血管構築をふまえ、抗原としてミョウバン沈殿ウシ血清アルブミン（AP-BSA）を腹腔内に投与し、その後の組織構築の変化と抗原貪

食細胞の動態を検索するとともに、コイ免疫グロブリンに対する抗体を作製し、免疫グロブリン含有細胞の動態およびその分化について光顕的ならびに電顕的免疫組織化学的に検索した。

２．材料と方法

１）供試動物

材料として１～２歳齢のコイ（体重 479.4 ± 98.2g、全長 33.1± 2.1cm）60例を用いた。そのうち57例は抗原投与実験に、２例はコイ免疫グロブリンの精製に、残りの１例は抗血清の吸収に使用した。実験期間中の飼育方法は第Ｉ章に準じた。

２）抗原の調製と投与法

ウシ血清アルブミン（crystallized and lyophilized bovine serum albumin, Sigma Chemical Co., USA；以下 BSAと略称する）をKATSURA（1972）の方法に従ってカリウムミョウバン沈澱処理した（表１；以下これをAP-BSAと略称する）。AP-BSA生理食塩水溶液２ml（BSA20mgを含む）をMS-222麻酔下のコイ48例の腹腔内に投与した。コントロールとして滅菌生理食塩水２mlを同様に９例のコイに投与した。

３）材料の採取法

AP-BSA投与後１、２、４、７、21、28、40日に各５例、14日に９例、60日に４例のコイをMS-222麻酔下で心臓穿刺により放血殺後、動脈球よりカニューレを挿入し冷過ヨウ素酸リジン-パラフォルム

アルデヒド液あるいは生理食塩水にて灌流固定した。頭腎、体腎および脾臓を採取し、光顕的観察には同固定液に24時間浸漬した後、常法に従ってパラフィン包埋し、４μmないし８μmのパラフィン切片を作製した。通常の電顕的検索には組織を４℃の３％グルタールアルデヒド0.1Mカコジル酸緩衝液（pH7.4）にて２時間固定後、１％オスミウム酸 0.1M カコジル酸緩衝液（pH7.4）にて２時間後固定し、常法に従ってQuetol-812に包埋、超薄切片を作製した。免疫電顕的検索には組織を２％パラフォルムアルデヒド２％グルタールアルデヒド混合 0.1M カコジル酸緩衝液にて固定後、Lowicryl K4M（Chemische Werke Lowi, Germany）に包埋し、超薄切片を作製した。

４）抗コイ免疫グロブリンウサギ血清の作製法

Ａ．コイの免疫

コイ２例に AP-BSA 生理食塩水溶液と Freund complete adjuvant（ヤトロン株式会社）の等量混合液２mlを60日間隔で腹腔内に２回投与した。最終のAP-BSA投与後、１週間おきに尾静脈より約１mlの血液を採取し、BSAに対する抗体の有無をゲル内沈降反応によって検出した（OUCHTERLONYとNILSSON, 1978）。BSAに対する抗体活性の認められた14日および21日にMS-222麻酔下のコイより

臓穿刺により採血した。得られた計21mlの血液から遠心により14mlの血清を分離した。

B．免疫グロブリンの分離精製

a）塩析

コイ血清12mlを0.01Mリン酸緩衝液0.15M NaCl（pH7.4；以下PBSと略称する）で倍希釈し、24mlの飽和硫安を徐々に加えた後、4℃、10,000×gで30分間遠心して得られた沈殿を少量のPBSに溶解した。上述の操作を3回繰り返した後、沈殿を約5mlのPBSに溶解、PBS中で24時間透析した。

b）ゲル ろ過

Sephadex G-200（Pharmacia, Upsala, Sweden）20gをPBSにて一昼夜膨潤させた後、2.5×85cmのカラムを作製した（ボイドボリューム約130ml）。塩析によって得られた試料をカラム上端に重層した後、PBSで溶出した（4℃、流速8ml／時間）。溶出液は2.5mlごとに採取し、280nmの紫外線吸収により蛋白量を測定した。ピークを示した分画を0.05M Tris-HCl緩衝液（pH8.0）に24時間透析した後、イオン交換クロマトグラフィーによりさらに精製した。

c）イオン交換クロマトグラフィー

DEAEセルロース（Whatman DE23, Springfield, England）2gを0.5N NaClに30分間膨潤させ、排

出液がpH 4.0になるまで蒸留水で洗浄後さらに0.5N NaOHに30分懸濁し、排出液がpH7.0になるまで蒸留水で洗浄した。最終的に0.05M Tris-HCl緩衝液（pH8.0）に懸濁し、上清がpH8.0になるまで数回緩衝液を交換した。その後、1×12cmのカラムを作製し、その上端にゲルろ過後の試料2.5mlを重層した。0.05M Tris-HCl緩衝液（pH8.0）約20mlを流し試料を吸着させた。溶出は0～0.2M NaClを含む0.05M Tris-HCl緩衝液（pH8.0）の連続濃度勾配により行った。溶出液は2.5mlの分画に分けられ、280nmの紫外線吸収により蛋白濃度を測定した。各分画の蛋白精製度は電気泳動により（SYUTOら，1981）、BSAに対する抗体の有無はゲル内沈降反応により確認した。

d）抗血清の作製とその吸収

以上の操作により精製した試料（蛋白量0.5mgを含む）を同量のFreund complete adjuvantに懸濁し、正常家兎の背部皮内に投与した。投与後14日後に、同量の試料を耳静脈内に投与し、その7日後に心臓穿刺により全採血し、血清を分離した。

コイの心臓からヘパリン（ノボインダストリーA/S、デンマーク）0.1mlを投与し、動脈球から生理食塩水約30mlを灌流した。その後、肝臓を採取し、冷RPMI-1640（日水製薬株式会社）中で細切、

ホモジナイズした後、遠心してコイ肝細胞浮遊液を得た。前述のウサギ血清を同量の肝細胞と混合し、37℃1時間放置した後、遠心によりその上清を分離し、さらにこの操作を繰り返し、得られた上清をコイ免疫グロブリンに対する抗血清として（anti-CIg）以下の検索に用いた。anti-CIgの特異性は免疫電気泳動（OUCHTERLONY と NILSSON, 1978）および後述する免疫組織化学的染色により確かめられた。

5）組織化学的検索法

パラフィン切片は脱パラフィン後、常法に従って、H-E染色、メチルグリーン・ピロニン染色および鍍銀法を施し光学顕微鏡下で観察した。Quetol-812超薄切片は酢酸ウラン・クエン酸鉛二重染色を施し、透過型電子顕微鏡（Hitachi, HU-12A）で観察した。

6）免疫組織化学的検索法

パラフィン切片は脱パラフィン後、AP-BSA貪食細胞の検出には抗BSAウサギ血清を用いた酵素抗体法間接法を、免疫グロブリン含有細胞の検出にはanti-CIgを用いた酵素抗体ＰＡＰ法を施した（渡辺と中根，1980）。その手技および血清については表2および3に示した。

7）免疫電顕的検索法

Lowicryl K4M 超薄切片にanti-CIgを用いた免疫電顕法（Post-embedding 法）を施し、免疫グロブリン含有細胞を超微形態的に検索した。その手技および用いた試薬については表4に示した。

表１ＢＳＡのカリウムミョウバン沈澱処理法

1　滅菌生理食塩水７mlに BSA 40mgを溶解。
2　10% カリウムミョウバン２mlを加える。
3　10% Na_2CO_3 0.45mlを加える（白色沈澱）。
4　pH を計りながら 10% Na_2CO_3 を１滴ずつ加え、pH6.0～6.3に調整。
5　沈殿を滅菌生理食塩水で３回洗浄（3,000回転、５分遠心）。
6　最終的に BSA 量が 10mg／mlになるように滅菌生理食塩水を加える。

表２　酵素抗体法間接法
（ＢＳＡ貪食細胞の検出）

1　脱パラフィン後、流水中で水洗。
2　99% メタノールに 30分浸漬。
3　0.1% 過酸化水素水に 30分浸漬。
4　水洗した後、0.01M PBS（pH7.4）で洗浄。
5　抗 BSA ウサギ血清（500倍希釈；OGATAら，1981）と４℃湿室内で 18時間反応。
6　冷 PBS で 10分ずつ、３回洗浄。
7　ペルオキシダーゼ標識抗ウサギ IgG ヤギ血清（400倍希釈；医学生物学研究所）と室温で２時間反応。
8　冷 PBS で10分ずつ、３回洗浄。
9　0.03% 過酸化水素水加 3･3'-ジアミノベンチジン四塩酸塩、0.05M Tris-HCl 緩衝液と３～５分反応。
10　流水中で水洗後、蒸留水で十分洗浄。
11　マイヤーのヘマトキシリン染色液で核染色した後、脱水・透徹後、封入。

表３　酵素抗体法ＰＡＰ法
（免疫グロブリン含有細胞の検出）

1	脱パラフィン後、流水中で水洗。
2	99% メタノールに 30分浸漬。
3	0.1% 過酸化水素水に 30分浸漬。
4	水洗した後、0.01M PBS（pH7.4）で洗浄。
5	10% 正常ヤギ血清あるいは１% BSA PBS 溶液と２時間反応。
6	10 倍希釈した anti-CIg と４℃湿室内で 18時間反応。
7	冷 PBS で 10分ずつ、３回洗浄。
8	抗ウサギ IgG ヤギ血清（100倍希釈；医学生物学研究所）と室温で２時間反応。
9	冷 PBS で10分ずつ、３回洗浄。
10	ウサギ PAP（100倍希釈；医学生物学研究所）と室温で２時間反応。
11	冷 PBS で 10分ずつ、３回洗浄。
12	0.03% 過酸化水素水加 3･3'-ジアミノベンチジン四塩酸塩、0.05M Tris-HC l緩衝液にて３～５分反応。
13	流水中で水洗後、蒸留水で十分洗浄。
14	マイヤーのヘマトキシリン染色液で核染色した後、脱水・透徹後、封入。

表４　免疫電顕法

1	超薄切片を１% BSA PBS 溶液と 30分反応させた後、ろ紙で BSA 溶液を吸収。
2	10 倍希釈した anti-CIg と２時間反応。
3	PBS で 10分ずつ、３回洗浄。
4	金コロイド-プロテインＡ複合体（10倍希釈； E-Y Lab. Inc., USA）と１時間反応。
5	蒸留水で軽く洗浄した後、ろ紙上で乾燥。
6	水溶性酢酸ウランおよびクエン酸鉛で二重染色。

反応はすべて室温下、湿室内で行った。

３．成　績

１）抗コイ免疫グロブリン血清の性状

塩析した血清のゲルろ過によりボイドボリューム付近に大きなピークを得た（図５３）。このピークの分画をイオン交換クロマトグラフィーによりさらに精製し、NaCl濃度0.1M付近にピークを示す分画が得られ（図５４）、その分画は電気泳動的にヒトα$_2$-マクログロブリン（分子量700,000～750,000）とほぼ同位置に均一な蛋白分画を含んでいた（図５５）。またこの分画はゲル内沈降反応によりBSAに対する抗体活性を含むことが明らかになり（図５６）、これを抗血清作製の免疫源として用いた。

得られたウサギ血清は免疫組織化学的染色において果粒球等の種々の細胞が染色されたため、コイにおいてリンパ球の出現が少ない組織である肝臓により吸収した。得られたanti-CIgは免疫電気泳動により正常および免疫したコイ血清の移動度の少ない分画と沈降線を形成し、また同部位にはBSAとの沈降線が認められた。（図５７）免疫組織化学的染色においてanti-CIgはリンパ球系細胞に特異的に反応することが明らかとなった。

２）抗原投与に伴う組織学的変化
（特にピロニン好性細胞について）

抗原投与後４日まではコントロール群と比べ顕著な組織学的変化は認められなかった。すなわち、ピロニン好性細胞は頭腎実質に散在して認められ、コントロール群とほぼ同様であった（図５８ａ）。抗原投与７日以後ピロニン好性細胞は門脈およびそれに連絡する洞様毛細血管周囲に増加する傾向を示し（図５８ｂ）、14日にはその領域特に色素含有細胞の小集塊に隣接して顕著なピロニン好性細胞の集簇が認められた（図５８ｃ、６２ｂ）。特にその集簇の周辺部に強いピロニン好性を示す豊富な細胞質を有する細胞が観察された（図５８ｃ）。その色素含有細胞集塊には被膜様構造は認められなかった。投与後21日では検索した５例中１例においてピロニン好性細胞の集簇がわずかに認められたのみで、血管周囲にピロニン好性細胞が多数存在するがその集簇は不明瞭になった（図５８ｄ）。AP-BSA投与後28日以降ピロニン好性細胞の数は減少する傾向を示し、60日では頭腎実質に散在するピロニン好性細胞が認められるにすぎず、ほぼコントロール群と同様であった。

色素含有細胞集塊はAP-BSA投与後21日以降その構成細胞数および大きさが増大する傾向を示した。AP-BSA投与後21日においてはその一部に被膜様構

造が認められる集塊が観察された（図５９ａ）。AP-BSA投与後28日以降その色素含有細胞集塊は血管壁に接し、その周囲は線維性の被膜により取囲まれているものが多く認められ、その中心部の細胞は壊死していた（図５９ｂ）。

３）頭腎内抗原物質の局在

AP-BSA貪食細胞は投与後２日に洞様毛細血管内腔およびその周囲の実質内に散在して認められた（図６０ａ、ｂ）。その貪食細胞は細胞質の豊富な大型円形細胞であり、BSAに対する陽性反応はその細胞質内に果粒状に認められた（図６０ｂ）。まれに内皮細胞の細胞質内に少数の果粒状陽性反応が観察された。AP-BSA貪食細胞はAP-BSA投与後４日以降頭腎実質内にその数が増加し、７日にはAP-BSA貪食細胞の一部はその細胞質全体が強い陽性反応を示した（図６１）。またこの時期少数のAP-BSA貪食細胞が色素含有細胞集塊内に出現した。AP-BSA投与後14日以降個々の細胞のBSAに対する反応は強くなり、色素含有細胞集塊内の数が増加し（図６２ａ）、21日以降実質内のAP-BSA貪食細胞は被膜様構造を有する色素含有細胞集塊に限局して認められるようになった（図６３）。AP-BSA投与後40日の色素含有細胞集塊内のBSAに対する免疫応答は周辺部の細胞に強い反応が認めら

れたが、中心部においては反応が弱く、細胞の境界は不明瞭であった（図６３）。AP-BSA投与後60日において実質内および色素含有細胞内のBSAに対する免疫反応はほとんど認められなかった。

４）免疫グロブリン含有細胞の動態

コントロール群およびAP-BSA投与後７日までのコイ頭腎において免疫グロブリン含有細胞の数は少なく、それらは実質内に散在して、あるいは洞様毛細血管の管腔内に認められた（図６４ａ）。陽性を示す細胞の大部分は中心に位置する大型円形ないし楕円形の核を有した大リンパ球様細胞であり、その狭い細胞質がリング状に陽性を示していた（図６４ｂ）。AP-BSA投与後14日に認められる顕著なピロニン好性細胞集簇領域には種々の程度に陽性を示す細胞が認められ（図６５ａ）、特にその周辺部には比較的強い陽性を示す細胞が多く観察された（図６５ｂ）。AP-BSA投与後14日以降実質内免疫グロブリン含有細胞は増加する傾向を示し、その陽性細胞には上述した大リンパ球様細胞とともに豊富な細胞質が強陽性を示す細胞が多数認められた（図６６ａ、ｂ）。AP-BSA投与後28日以降免疫グロブリン含有細胞は減少する傾向を示し、60日では投与後初期と同様大リンパ球様陽性細胞が散在するのみであった。

AP-BSA投与後14、21および28日には一部の色素含有細胞の細胞質内に塊状に免疫グロブリンに対する強い陽性反応が認められた（図67a、b）。また一部の色素含有細胞集塊内に網状に弱い陽性反応が観察された（図67b）。

AP-BSA貪食細胞および免疫グロブリン含有細胞の頭腎内での移行経路を示す模式図を図68に示した。

5）免疫グロブリン含有細胞の超微形態的特徴

電顕的検索においてコントロール群およびAP-BSA投与後7日まで実質内および洞様毛細血管内腔に少数の形質細胞が認められた。それらは中心に存在する大型円形核と細胞質内に発達した粗面小胞体を特徴としていた（図69）。まれにその形質細胞の血管透過像が観察された（図70）。免疫電顕的検索においてそれらの細胞の粗面小胞体内に金粒子が認められ（図71）、この細胞は光顕的な大リンパ球様免疫グロブリン陽性細胞に相当すると考えられた。AP-BSA投与後14日以降この大リンパ球様形質細胞に混じって粗面小胞体および核周囲腔の著しく拡張した形質細胞が認められた（図72）。その核膜に接して比較的豊富なクロマチンを有する円形核とクリスタの間隙が狭く基質の明調な大型円形ミトコンドリア等の特徴

は上述の形質細胞に共通していた。その拡張した粗面小胞体および核周囲腔内には低電子密度の物質が充満しており、その細胞質内にはしばしば発達したゴルジ装置が認められた。免疫電顕的検索によりその粗面小胞体および核周囲腔の内腔に多数の金粒子が認められ（図７３）、この細胞が光顕的に豊富な細胞質が強陽性を示す細胞に相当すると考えられた。しばしば一部拡張した粗面小胞体を含む形質細胞が認められ、上述した２型の形質細胞間の移行像と考えられた（図７４）。

AP-BSA投与後14日に出現するピロニン好性細胞集簇内には電顕的に少数の小リンパ球および形質細胞とともに多数の幼若細胞が区別された（図７５）。その幼若細胞は明瞭な核小体を有する明調な大型やや不整形の核を特徴とし、その細胞質には多数の遊離リボゾーム、数個の大型円形ないし楕円形のミトコンドリアおよび種々の程度に発達した粗面小胞体を有しており、まれに発達の悪いゴルジ装置も認められた（図７６）。粗面小胞体の発達した細胞は形質細胞と区別するのは困難であった。免疫電顕的検索によりそれらの粗面小胞体に少数の金粒子が認められ（図７７）、光顕的にピロニン好性細胞集簇内に認められた弱陽性細胞に相当すると考えられた。

AP-BSA投与後14、21、28日の頭腎において免疫

電顕的に大食細胞のライソゾームに多数の金粒子が認められた（図７８、７９）。免疫グロブリンに陽性を示すライソゾームはその内容物が均一な物質からなり貪食された物質が不明なものと（図７８）、細胞を貪食したと思われる大型円形のものが認められた。大型円形のライソゾームには果粒状に電子密度の低い領域がみられ（図７９）、免疫グロブリンに対する陽性反応は主にその低電子密度の領域に認められることから、このライソゾームは形質細胞を貪食した像と考えられた。

免疫グロブリン産生細胞の形態変化についての模式図を図８０に示した。

4．考　察

硬骨魚類は4量体のIgM様の免疫グロブリンのみを有することが知られており、コイにおいてその分子量は740,000（SHELTONとSMITH，1970）あるいは600,800（RICHTERら，1973）と報告されている。今回用いたSephadex G-200によるゲルろ過およびDEAE celluloseによるイオン交換クロマトグラフィーによる溶出結果はSHELTONとSMITH（1970）の結果とよく一致した。その精製した試料の電気泳動像はATANASSOVとBOTEV（1988）の結果によく一致する。その分子量は700,000から750,000と考えられ、SHELTONとSMITH（1970）の結果を支持している。さらに今回作製した抗血清の免疫電気泳動による沈降線の形成位置および形状は過去の報告に類似していた（RICHTERら，1973；VILAINとWETZEL,1984；ATANASSOVとBOTEV,1988）。その抗血清は免疫電気泳動的にコイ血清中の移動度の少ない分画を認識し、その分画がBSAに対する抗体活性を含むこと、さらに肝細胞による吸収後の免疫組織化学的検索においてリンパ球系細胞のみを認識することからこの抗血清はコイの免疫グロブリンを特異的に認識しているものと考えられ、以下の免疫組織化学的検索に応用しうるものであった。

今回の抗BSA血清を用いた免疫組織化学的検索においてBSAに対する陽性反応はAP-BSA投与後初期においては血管内皮細胞およびその周囲の大食細胞に認められたが、投与後7日以降色素含有細胞集塊内に集簇し始め、21日以降集塊内に限局することが明らかになった。その傾向はコイにおいてヒトγグロブリンの腹腔内（SECOMBESら，1982）、Aeromonas hydrophila菌体抗原の筋肉内（LAMERSとDE HAAS，1985；LAMERS，1986）あるいはカーボンの腹腔内（LAMERSとPARMENTIER，1985）投与した場合とほぼ同様であった。LAMERSとDE HAAS（1985）は12ヵ月もの長期にわたり大食細胞の集塊内に抗原を認めているけれども、今回の検索においてはAP-BSA投与後60日にはBSAに対する反応は認められなかった。その違いは主として抗原の種類および投与部位の違いによるものと考えられる。今回用いたAP-BSAの腹腔内投与によって血中抗体価の上昇およびプラーク形成細胞の出現が他の魚種において認められており（ORTIZ-MUNIZとSIGEL，1971）、また哺乳類においてAP-BSAは大食細胞の活性化およびIgG、IgM抗体産生を活性化する抗原であることが示されている（KATSURA，1972）。今回観察された色素含有細胞集塊の大型化はコイにおいても頭腎における大食細胞の反応が強いことを示していると考え

られる。AP-BSA貪食細胞および免疫グロブリン含有細胞が門脈とそれに連絡する洞様毛細血管周囲に出現することから、今回腹腔内に投与されたAP-BSAは第II章において考察したごとく、リンパ管および尾静脈を介して頭腎に達し、頭腎内においてAP-BSAが大食細胞の貪食および抗体産生を活性化した結果、BSAが不活化あるいは中和されたものと考えられる。

AP-BSA貪食細胞は色素含有細胞であり、第II章で述べたように、電顕的に大型ライソゾームを充満した大食細胞である。一方AP-BSA投与後初期においては洞様毛細血管内腔、血管壁およびその周囲の実質内に少量のBSA陽性反応を示す細胞が認められた。コイ果粒球が少量の異物取込み能を有することが報告され（TEMMINKとBAYNE, 1987）、また第II章において洞様毛細血管内皮細胞および細網細胞内ライソゾームの存在が明らかにされていることから、抗原投与後初期においては大食細胞の他にこれらの細胞が少量のAP-BSAを貪食しているものと思われる。大食細胞による果粒球の貪食像が認められることから、果粒球により取込まれたAP-BSAは最終的に大食細胞に蓄積されるであろう。

色素含有細胞集塊は循環大食細胞の集簇であり、ROBERTSら（1975）の提唱した黒色大食細胞集合

（MMC）と相同である。その機能として循環中の液性および粒子性物質の除去（MACKMULLとMICHELS, 1932; ELLISら, 1976; ELLIS, 1980; 森, 1980; SECOMBESとMANNING,1980; SECOMBESら, 1982; LAMERSとPARMENTIER, 1985; HERRAEZとZAPATA,1986; VOGELBEINら,1987; TSUJII,1988）、免疫応答のための抗原提示（ELLISとDE SOUSA, 1974; AGIUS, 1985; LAMERSとDE HAAS,1985; LAMERS, 1986）、組織変性産物のふるい（AGIUSとROBERTS, 1981）および鉄イオンの再利用のための貯蔵（AGIUS, 1979, 1981）等が考えられている。LAMERSとDE HAAS（1985）は投与抗原が長期にわたってその集塊内に認められること、免疫グロブリンが集塊内に網状に認められることから色素含有細胞集塊が抗原提示および免疫記憶に関連した構造であり、原始的胚中心であると考察している。今回の検索においても色素含有細胞集塊内への抗原の集積および免疫グロブリンに対する反応は認められたものの、投与後60日にはBSAに対する反応はほとんど認められなかった。また形態的に集塊が大型化するとともに周囲が線維によって囲まれ、集塊内の大食細胞の壊死像が観察された。高等脊椎動物の胚中心が抗原提示および免疫記憶の場であり、またリンパ球の増殖の場であるのに対し、色素含有細胞集塊はリンパ球増殖部

位とは考えられず、胚中心との相同性は低いと考えられる。今回の観察結果はそれらは変性した大食細胞の集塊（TSUJIIとSENO，1990）あるいは一種の肉芽腫（VOGELBEINら，1987）という説を支持するものである。

BOGNERとELLIS（1977）はニジマスにおいてLPS投与後腎臓および脾臓にピロニン好性細胞が増加することを観察し、それらがBリンパ球の増殖であることを示唆している。またSECOMBESとMANNING（1980）およびSECOMBESら（1982）はコイにおいてヒト免疫グロブリンの腹腔内投与後14ないし21日の頭腎実質内にピロニン好性細胞の顕著な集簇を認め、その免疫応答への関連性を示唆している。LAMERS（1986）はコイ頭腎においてプラーク形成細胞の増加および血管周囲のピロニン好性細胞集簇を認めているけれども、これらの報告においてピロニン好性細胞の細胞種および免疫グロブリン陽性細胞との関連性については明らかにされていない。今回、AP-BSAを投与したコイにおいてSECOMBESら（1982）の報告したと同時期にピロニン好性細胞の集簇を認め、その電顕的な検索においてピロニン好性細胞集簇がリンパ球および形質細胞とともに多数の幼若細胞により構成されることを明らかにした。さらに免疫組織化学的検索によりピロニン好性細胞集簇は種々の程度に

免疫グロブリンに対する陽性反応を示し、その反応が免疫電顕的に形質細胞およびその幼若細胞の粗面小胞体に局在することを認めた。このことはピロニン好性細胞集簇がリンパ球（特にBリンパ球系の）増殖部位であり、形質細胞への分化の場であることを示唆しており、ピロニン好性細胞集簇がコイにおける胚中心に相同の構造であると考えられる。

ピロニン好性細胞集簇が色素含有細胞集塊に接し、その集塊内へのAP-BSAの出現と同時期に認められることはAP-BSAに対する反応としてピロニン好性細胞が出現したことを意味する。その色素含有細胞集塊はROBERTS（1975）の定義する黒色大食細胞集合とは異なり、線維性の被膜を有しておらず、その集塊は前述のごとく黒色大食細胞集塊形成途中と考えられ、ピロニン好性細胞は集塊に移行、あるいは集塊を形成しつつある大食細胞に反応したものと考えられる。

種々の抗原投与後のプラーク形成細胞の検索から硬骨魚類においても抗体産生細胞が存在することは明らかであり、光顕的な大リンパ球あるいは形質細胞様細胞がそれに相当すると考えられているが、その免疫組織学的な検索はBSA投与後のPlaice（ELLIS, 1980）あるいは Aeromonas hydrophila 投与後のコイ（LAMERS, 1986）におい

て蛍光抗体法により検索されているにすぎない。電顕的に形質細胞は発達した粗面小胞体を含む豊富な細胞質を有する細胞で、高等脊椎動物においてはPETRISら（1963）によりその粗面小胞体内に免疫グロブリンの存在が証明され、抗体産生細胞であることが明らかとなった。一方硬骨魚類においてはCHILLERら（1969）がニジマスにおいてプラーク形成細胞の超微形態について検索し、プラーク形成細胞の一つに形質細胞の存在を示しているにすぎない。またコイにおいては電顕的にSMITHら（1970）が発達した粗面小胞体を有する細胞として形質細胞様細胞を報告しているが、その抗体産生能については証明されていない。今回の検索において抗原投与後の頭腎実質に電顕的に2型の形質細胞が区別され、免疫電顕的にそれらの粗面小胞体内腔に免疫グロブリンの存在が示され、それらの細胞が抗体産生細胞であることが示唆された。

今回の検索で区別された2型の形質細胞はそれぞれCENINI（1984）とTEMMINKとBAYNE（1987）およびSMITHら（1970）の報告した形質細胞と相同であると考えられる。その大リンパ球様形質細胞は、AP-BSA投与後14日に認められるピロニン好性細胞集簇内および頭腎実質内に散在して認められること、それらの血管透過像および血管内腔の存在

が観察されることからこの型の形質細胞は頭腎内において分化した後、その一部は血中に移行することを示唆している。一方、拡張した粗面小胞体を有する形質細胞はAP-BSA投与後14日以降に多数出現する細胞であり、同様の細胞がSMITHら（1970）によってヒツジ赤血球を投与後のコイ頭腎内に観察されている。今回の検索ではさらに大リンパ球様形質細胞との移行型が認められること、AP-BSA投与後14日のピロニン好性細胞集簇出現以降多数出現することから、この形質細胞はAP-BSA投与に伴って、大リンパ球様形質細胞あるいはピロニン好性細胞集簇内の幼若細胞から変化したものであると考えられた。哺乳類において拡張した粗面小胞体を有する形質細胞がスタフィロコッカス症のウシ乳腺（NICKERSON, 1988）あるいはマクログロブリネミア症のヒト骨髄（YASUDAら，1989）において多数認められており、これらの細胞は変性した形質細胞であり、免疫グロブリン産生能の低下した細胞と考えられている。今回コイ頭腎に認められた拡張した粗面小胞体を有する形質細胞には核濃縮あるいは粗面小胞体内の結晶様構造が認められないことから変性細胞とは考えられない。また核周囲腔内の免疫グロブリンの存在は哺乳類リンパ節（PETRISら，1963; PETRISとKARLSBAD, 1965; 寺嶋，1975; TERASHIMAら，

1977）、脾臓（LEDUCら，1968）あるいは扁桃（角田，1977）の胚中心内抗体産生細胞あるいは未熟形質細胞において報告されている。このことは、この型の形質細胞の免疫グロブリンに対する強い反応とともに、その免疫グロブリン産生機能の昂進状態を示していると考えられる。

今回の免疫組織化学的検索において免疫グロブリンに対する免疫応答が一部の色素含有細胞の細胞質および色素含有細胞集塊に網状に認められた。さらに免疫電顕的に大食細胞のライソゾーム内に強い反応が認められ、それは抗体の結合した異物の貪食あるいは形質細胞の貪食像と考えられた。LAMERSら（1986）は色素含有細胞表面に免疫グロブリンの局在を認め、それが免疫複合体であると考察している。TSUJIIとSENO（1990）はタツノオトシゴ腎臓において大食細胞に貪食された物質はライソゾーム内の消化においてその変性を免れているとしている。今回認められたライソゾーム内免疫グロブリンは大食細胞による抗原抗体複合体あるいは形質細胞の貪食の結果と考えられ、貪食された免疫グロブリンはその抗体活性を保持し、色素含有細胞集塊内において抗原物質の中和あるいは免疫複合体の形成に関与すると思われる。

5．小　括

AP-BSA投与後の頭腎の形態的変化、特にAP-BSA貪食細胞および免疫グロブリン産生細胞の動態について組織化学的および免疫組織化学的に検索した。AP-BSAは投与後初期に洞様毛細血管内腔およびその周囲において主として大食細胞に貪食される。その後、AP-BSAを貪食した大食細胞は色素含有細胞集塊に集簇し、最終的にその集塊に限局、60日後にはAP-BSAに対する免疫活性は消失した。

頭腎実質内のピロニン好性細胞はAP-BSA投与後その数が増加し、AP-BSAの色素含有細胞集塊への出現とほぼ同時期の14日後に、その集塊に接して顕著なピロニン好性細胞の集簇が出現した。その集簇は電顕的にリンパ球、形質細胞およびリンパ球系の幼若細胞により構成されることが明らかとなった。また免疫電顕的に形質細胞およびその幼若細胞の粗面小胞体内に弱いながら免疫グロブリンに対する免疫活性が認められ、このピロニン好性細胞集簇がリンパ球（Bリンパ球系）の分化増殖の場であることが示唆され、コイにおける原始的胚中心と考えられた。

頭腎実質および洞様毛細血管内腔にはAP-BSA投与後初期に大リンパ球様の免疫グロブリン陽性細胞が散在し、それは上述のピロニン好性細胞集簇

内に存在すること、まれにその血管透過像が認められることなどから、この形質細胞はピロニン好性細胞集簇領域において分化し、一部は血中に移行していると考えられた。それらは電顕的および免疫電顕的に粗面小胞体の発達した形質細胞であった。AP-BSA投与後14日以降、形質細胞は増加する傾向を示し、著しく拡張した粗面小胞体および核周囲腔を有する形質細胞の出現が観察された。その免疫グロブリンに対する反応は強く、上述の形質細胞が形態的に変化し、免疫グロブリンを盛んに産生している状態と考えられた。

免疫グロブリンに対する免疫活性は一部の大食細胞のライソゾーム内に認められ、それは抗体の結合した異物あるいは形質細胞の貪食像と考えられ、それらが抗原抗体複合体あるいは色素含有細胞集塊内の抗原の中和に関与するものと考えられた。

総括ならびに結論

コイにおける主要なリンパ性器官が頭腎であることを明らかにし、さらに頭腎の免疫応答に関連した構造および抗原投与後の変化について組織化学的および免疫組織化学的に検索し以下の結果を得た。

1．コイのリンパ組織と考えられる各組織におけるリンパ球密度を計量組織学的に検索した。その結果、頭腎におけるリンパ球密度は胸腺に次いで多く、特に血管周囲には顕著なリンパ球集簇が認められ、そのリンパ球密度は胸腺のそれを一部上回っていた。このことはコイにおいて頭腎が主要な免疫応答器官であるとする in vitro の結果を支持する所見であり、また免疫応答に関連した形態学的特徴を示すと考えられた。

2．コイ頭腎における組織構築、特に血管系と免疫担当細胞の形態と分布について検索した。頭腎内の血管系には動脈、静脈、門脈および洞様毛細血管が区別され、それらは哺乳類肝臓の血管系に類似した走行をとると考えられ、このことは頭腎における異物捕捉に有利な構造と考えられた。またリンパ球および色素含有細胞（電顕的には大食細胞）は門脈とそれに連絡する洞様毛細血管周囲に密に集簇するのが認められた。

３．AP-BSA投与後の頭腎内AP-BSA貪食細胞および免疫グロブリン含有細胞の動態について免疫組織化学的に検索した。AP-BSAは投与後初期には洞様毛細血管内腔およびその周囲の大食細胞に貪食され、それらはしだいに門脈周囲の色素含有細胞集塊に限局するようになった。AP-BSAの色素含有細胞集塊内への出現に伴って、その集塊に接して出現するピロニン好性細胞集簇は電顕的にリンパ球、形質細胞およびリンパ球系の幼若細胞から構成されており、免疫組織化学的検索により、その形質細胞および幼若細胞の粗面小胞体内に免疫グロブリンに対する免疫活性が認められた。このことからそのピロニン好性細胞集簇がリンパ球（Bリンパ球系）の分化増殖中心であり、原始的胚中心と考えられた。また頭腎実質に散在する免疫グロブリン産生細胞（形質細胞）はAP-BSA投与後増加し、その血管透過像あるいは粗面小胞体の著しく拡張した形質細胞が認められた。このことから頭腎内で分化した形質細胞は一部血中に移行あるいは形態的に変化して盛んに免疫グロブリンを産生しているものと考えられた。

頭腎はリンパ造血組織であり、その実質は主に果粒球造血組織であるが、門脈周囲のリンパ球および大食細胞の集簇は系統発生学的にリンパ組織と造血組織の分離傾向を示すものである。またAP

-BSA投与後、その領域における抗原の集簇とそれに伴う胚中心様構造の出現および免疫グロブリン産生細胞の増加とその形態的変化はこの領域が頭腎における免疫応答に重要な場であることを強く示唆している。

謝　辞

稿を終えるにあたり、終始御懇篤な御指導および御校閲を賜った北海道大学獣医学部家畜解剖学講座　杉村　誠教授、橋本善春助教授に喪心より敬意と感謝の意を表します。また本論文作製に際し、貴重な御助言と御校閲を賜った北海道大学獣医学部　板倉智敏教授ならびに小沼　操教授に深甚なる謝意を表します。

さらに抗血清作製に際し、絶大なる御協力と御助言をいただいた、国立予防衛生研究所獣疫部内貴正治部長、北海道大学獣医学部家畜生化学講座　首藤文栄助手ならびに大阪府立大学農学部免疫学教室　児玉　洋助教授に、電子顕微鏡観察に御協力いただいた本学部電子顕微鏡室　三船喜克技官に謹んで感謝の意を表します。

最後に常時御協力と御助言をいただいた鳥取大学農学部家畜解剖学講座　北川　浩助教授、北海道大学獣医学部家畜解剖学講座　昆　泰寛助手をはじめ教室員各位に心から御礼申し上げます。

引用文献

1. ACTON, R.T., WEINHEIMER, P.F., HALL, S.J., NIEDERMEIER, W., SHELTON, E. & BENNETT, J.C. (1971): Tetrameric immune macroglobulin in three orders of bony fishes. Proc. Natl. Acad. Sci., 68, 107-111
2. AGIUS, C. (1979): The role of melano-macrophage centres in iron storage in normal and diseased fish. J. Fish Dis., 2, 337-343
3. AGIUS, C. (1980): Phylogenetic development of melano-macrophage centers in fish. J. Zool., 191, 11-31
4. AGIUS, C. (1981): Preliminary studies on the ontogeny of the melano-macrophages of teleost haemopoietic tissues and age-related changes. Dev. Comp. Immunol., 5, 597-606
5. AGIUS, C. (1985): The melano-macrophage centres of fish: A review. In: Fish Immunology 85-105, Ed. MANNING, M.J. & TATNER, M.F., London: Academic Press
6. AGIUS, C. & ROBERTS, R.J. (1981): Effects of starvation on the melano-macrophage centres of fish. J. Fish Biol., 19, 161-169
7. 赤崎兼義 & 綿貫 勤 (1963): 網内系の概念. 日本血液学全書 1 形態 630-672, 日本血液学会編, 東京: 丸善
8. AMEND, D.F. & FENDER, D.C. (1976): Uptake of bovine serum albumin by rainbow trout from hyperosmotic solution: a model for vaccinating fish. Science, 192, 793-794
9. AMLACHER, E. (1954): Beitrag zur Anatomie der Karphenleber (Cyprinus carpio L.). Z. Fisch., N.S., 3, 311-336
10. ANDERSON, B.G. & LOEWEN, R.D. (1975): Renal morphology of freshwater trout. Am. J. Anat., 143, 93-114
11. ATANASSOV, C.L. & BOTEV, B.A. (1988): Isolation and partial characterization of IgM-like immunoglobulins from the serum of carp (Cyprinus carpio L.), frog (Rana ridibunda Pall.) and tortoise (Testudo graeca Pall.). Comp. Biochem. Physiol., 89 B, 737-741

12. AVTALION, R.R. (1981): Environmental control of the immune response in fish. Crit. Rev. Environ. Control, 11, 163-188

13. 粟屋和彦 (1977): 免疫の系統発生とマクロファージ. 代謝, 14, 1523-1534

14. 馬場 威 (1984): 比較免疫学からみた魚類の免疫特性. 魚病研究, 18, 209-219

15. BLAZER, V.S., BENNETT, R.O. & WOLKE, R.E. (1984): The cellular immune response of rainbow trout (Salmo gairdneri Richardson) to sheep red blood cells. Dev. Comp. Immunol., 8, 81-87

16. BOGNER, K.H. & ELLIS, A.E. (1977): Properties and functions of lymphocytes and lymphoid tissues in teleost. In: Contribution to the Histopathology of Fishes 59-72, Ed. REICHENBACH-KLIMGELD, H.H., Stuttgart: Gustav Fisher Verlag

17. BOTHAM, J.W. (1981): The histogenesis of the lymphoid organs in the carp Cyprinus carpio L. and the ontogenetic development of allograft reactivity. J. Fish Biol., 19, 403-414

18. BOWERS, A. & ALEXANDER, J.B. (1981): Hyperosmotic infiltration: Immunological demonstration of infiltrating bacteria in brown trout, Salmo trutta L.. J. Fish Biol., 18, 9-13

19. BRAUER, R.V. (1963): Liver circulation and function. Physiol. Rev., 43, 115-213

20. BROWN, J.A. (1985): Renal microvasculature of the rainbow trout, Salmo gairdneri: Scanning electron microscopy of corrosion casts of gromeruli. Anat. Rec., 213, 505-513

21. BROWN, E.M., DELLMANN, H.D. & NICANDER, L. (1987):Lymphatic organs. In: Textbook of Veterinary Histology 3rd ed. 164-184, Ed. DELLMANN, H.D. & BROWN, E.M., Philadelphia: Lea & Febiger

22. BULGER, R.E. (1965): The fine structure of the aglomerular nephron of the toadfish, Opsanus tau. Am. J. Anat., 117, 171-192

23. CENINI, P. (1984): The ultrastructure of leucocytes in carp (Cyprinus carpio). J. Zool., 204, 509-520

24. CHILLER, J.M., HODGINS, H.O., CHAMBERS, V.C. & WEISER, R.S.(1969): Antibody response in rainbow trout (Salmo gairdneri) I. Immunocompetent cells in the spleen and anterior kidney. J. Immunol., 102, 1193-1201

25. CHILMONCZYK, S. & OUI, E. (1988): The effect of gamma irradiation on the lymphoid organs of rainbow trout and subsequent susceptibility to fish pathogens. Vet. Immunol. Immunopathol., 18, 173-180

26. CISAR, J.O. & FRYER, J.L. (1974): Characterization of anti-Aeromonas salmonicida antibodies from coho salmon. Infect. Immun., 9, 236-243

27. COONS, A.H., LEDUC, E.H. & CONNOLLY, J.M. (1955): Studies on antibody production I. A method for the histochemical demonstration of specific antibody and its application to a study of the hyperimmune rabbit. J. Exp. Med., 102, 49-63

28. COOPER, E.L. (1973): The thymus and lymphomyeloid system in poikilothermic vertebrates. In: Contemporary Topics in Immunobiology vol.2 13-38, Ed. DAVIES, A.J.S. & CARTER, R.L., New York and London: Plenum Press

29. CORBEL, M.J. (1975): The immune response in fish: a review. J. Fish Biol., 7, 539-563

30. ELLIS, A.E. & DE SOUSA, M. (1974): Phylogeny of the lymphoid system I. A study of the fate of circulating lymphocytes in plaice. Eur. J. Immunol., 4, 338-343

31. ELLIS, A.E., MUNROE, A.L.S. & ROBERTS, R.J. (1976): Defence mechanisms in fish. 1. A study of the phagocytic system and the fate of intraperitoneally injected particulate material in the plaice (Pleuronectes platessa L.). J. Fish Biol., 8, 67-78

32. ELLIS, A.E. (1977): Ontogeny of the immune response in Salmo salar. Histogenesis of the lymphoid organs and appearance of membrane immunoglobulin and mixed leucocyte reactivity. In: Developmental Immunology 225-231, Ed. SOLOMON, J.B. & HORTON, J.D., Amsterdam:

Elsevier/North-Holland Biomedical Press

33. ELLIS, A.E. (1980): Antigen-trapping in the spleen and kidney of the plaice Pleuronectes platessa L.. J. Fish Dis., 3, 413-426

34. EMMRICH, R., RICHTER, R.F. & AMBROSIUS, H. (1975): Immunoglobulin determinants on the surface of lymphoid cells of carps. Eur. J. Immunol., 5, 76-78

35. FANGE, R. (1967): Comparative aspects of excretory and lymphoid tissue. In: Phylogeny of Immunity 141-148, Ed. SMITH, R.T., MEISCHER, P.A. & GOOD, R.A., Gainesville: University of Florida Press

36. FINSTAD, J., PAPERMASTER, B.W. & GOOD, R.A. (1964): Evolution of the immune response II morphologic study on the origin of thymus and organized lymphoid tissue. Lab. Invest., 13, 490-512

37. FRIEDMAN, L.R. (1962): A study of normal and malignant thymus tissue of the teleost Astyanax mericanus in tissue culture. Bull. Am. Museum Nat. History, 124, 69-100

38. GHONEUM, M.H., EGAMI, N., IJIRI, K. & COOPER, E.L. (1986): Effect of corticosteroid on the thymus of the fish Oryzias latipes. Dev. Comp. Immunol., 10, 35-44

39. GOOD, R.A. & PAPERMASTER, B.W. (1964): Ontogeny and phylogeny of adaptive immunity. In: Advances in Immunology vol.4 1-115, Ed. DIXON, F.J. & HUMPHREY, J.H., New York: Academic Press

40. GOOD, R.A., FINSTAD, J., POLLARA, B. & GABRIELSEN, A.E. (1966): Chapter 15. Morphologic studies on the evolution of the lymphoid tissues among the lower vertebrates. In: Phylogeny of Immunity 149-170, Ed. SMITH, R.T., MIESCHER, P.A. & GOOD, R.A., Gainesville: University of Florida Press

41. GOSTING, L., MIRAND, D.M. & GOULD, R.W. (1981): Antigen binding cells in the peripheral blood of sockeye salmon, Onchorhynchus nerca Walbaum, induced by immersion or intraperitoneal injection of Vibrio anguillarum bacterin. J. Fish Biol., 19, 83-89

42. HAFTER, E. (1952): Histological age changes in the thymus of the teleost, Astyanax. J. Morphol., 90, 555-581

43. HARRIS, J.E. (1973): The immune responses of dace Leuciscus leuciscus (L.) to injected antigenic materials. J. Fish Biol., 5, 261-276

44. HAVARSTEIN, L.S., AASJORD, P.M., NESS, S. & ENDRESEN, C. (1988): Purification and partial characterization of an IgM-like serum immunoglobulin from atlantic salmon (Salmo salar). Dev. Comp. Immunol., 12, 773-785

45. HERRAEZ, M.P. & ZAPATA, A. (1986): Structure and function of the melano-macrophage centres of the goldfish Carassius auratus. Vet. Immunol. Immunopathol., 12, 117-126

46. IMAGAWA, T., HASHIMOTO, Y., KITAGAWA, H., KON, Y., KUDO, N. & SUGIMURA, M. (1989): Morphology of blood cells in carp (Cyprinus carpio L.). Jpn. J. Vet. Sci., 51, 1163-1172

47. INGRAM, G.A. & ALEXANDER, J.B. (1977): The primary immune response of brown trout (Salmo trutta) to injection with cellular antigens. J. Fish Biol., 10, 63-72

48. INGRAM, G.A. & ALEXANDER, J.B. (1979): The immunoglobulin of the brown trout, Salmo trutta and its concentration in the serum of antigen-stimulated and non-stimulated fish. J. Fish Biol., 14, 249-260

49. JORDAN, H.E. (1938): Comparative hematology. In: Downey's Handbook of Hematology II 699-862, New York: Paul B. Hoeber

50. KAATTARI, S.L. & IRWIN, M.J. (1985): Salmonid spleen and anterior kidney harbor populations of lymphocytes with different B cell repertoires. Dev. Comp. Immunol., 9, 433-444

51. 角田力弥 (1977): ヒト口蓋扁桃内、特に胚中心内免疫グロブリン産生細胞の形態と分布に関する酵素抗体法による研究. 日網会誌, 17, 17-36

52. KAMPMEIER, O.F. (1969): Lymphatic system of the bony fishes. In: Evolution and Comparative Morphology of the Lymphatic System chapter VII 232-265, Illinois: Chales C. Thomas Publisher.

53. 片桐千明 (1979): 生体防御機構の系統発生. 北海道医誌, 54, 106-109

54. KATSURA, Y. (1972): Studies on γM and γG antibody response of mice to bovine serum albumin I. A systematic survey of immunizing conditions. Jpn. J. Microbiol., 16, 223-232

55. KENT, G.C. (1978): Circulatory system. In: Comparative Anatomy of the Vertebrates 4th ed. 277-312, Missouri: C.V. Mosby Company.

56. KITAO, T., YOSHIDA, T., ANDERSON, D.P., DIXON, O.W. & BLANCH, A. (1987): Immunostimulation of antibody-producing cells and humoral antibody to fish bacterins by a biological response at modfier. J. Fish Biol., 31(supplement A), 87-91

57. KOBAYASHI, K., HARA, A., TAKANO, K. & HIRAI, H. (1982): Studies on subunit components of immunoglobulin M from a bony fish, the chum salmon (Oncorhynchus keta). Mol. Immunol., 19, 95-103

58. KOJIMA, M. (1976): Macrophages, reticuloendothelial system and mononuclear phagocyte system. Recent Adv. RES, 16, 1-25

59. LAMERS, C.H.J. & PILARCZYK, A. (1982): Immune response and antigen localization in carp (Cyprinus carpio) after administration of Yersinia ruckeri O-antigen. Dev. Comp. Immunol., 2, 107-114

60. LAMERS, C.H.J. & DE HAAS, M.J.H. (1985): Antigen localization in the lymphoid organs of carp (Cyprinus carpio). Cell Tissue Res., 242, 491-498

61. LAMERS, C.H.J., De HAAS, M.J.H. & Van MUISWINKEL, W.B. (1985a): The reaction of the immune system of fish to vaccination: development of immunological memory in carp, Cyprinus carpio L., following direct immersion in Aeromonas hydrophila bacterin J. Fish Dis., 8, 253-262

62. LAMERS, C.H.J., De HAAS, M.J.H. & Van MUISWINKEL, W.B. (1985b): Humoral response and memory formation in carp after injection of Aeromonas hydrophila bacterin. Dev. Comp. Immunol., 9, 65-75

63. LAMERS, C.H.J. & PARMENTIER, H.K. (1985); The fate of intraperitoneally injected carbon particles in cyprinid fish. Cell

Tissue Res., 242, 499-503

64. LAMERS, C.H.J. (1986): Histophysiology of a primary immune response against Aeromonas hydrophila in carp (Cyprinus carpio L.). J. Exp. Zool., 238, 71-80

65. LEDUC, E.H., COONS, A.H. & CONNOLLY, J.M. (1955): Studies on antibody production II. The primary and secondary responses in the popliteal lymph node of the rabbit. J. Exp. Med., 102, 61-76

66. LEDUC, E.H., AVRAMEAS, S. & BOUTEILLE, M. (1968): Ultrastructural localization of antibody in differentiating plasma cells. J. Exp. Med., 127, 109-118

67. LIEWES, E.W., VAN DAM, R.H., VOS-MAAS, M.G. & BOOTSMA, R. (1982): Presence of antigen sensitized leukocytes in carp (Cyprinus carpio L.) following bath immunization against Flexibacter columnaris. Vet. Immunol. Immunopathol., 3, 603-609

68. LOBB, C.J. (1987): Secretory immunity induced in catfish, Ictalurus punctatus, following bath immunization. Dev. Comp. Immunol., 11, 727-738

69. MAAS, M.G. & BOOTSMA, R. (1982): Uptake of bacterial antigens in the spleen. Dev. Comp. Immunol., Supplement 2, 47-52

70. MACKMULL, G. & MICHELS, N. A. (1932): Absorption of colloidal carbon from the peritoneal cavity in the teleost, Tautogobabrus adspersus. Am. J. Anat., 51, 3-45

71. MARCHALONIS, J. (1971): Isolation and partial characterization of immunoglobulins of goldfish (Carassius auratus) and carp (Cyprinus carpio). Immunology, 20, 161-173

72. 森 真朗 (1980): キンギョの異物貪食系に関する研究-Ⅰ.腹腔内注射した炭粉の貪食. 魚病研究, 15, 25-30

73. 長林俊彦 & 伊沢久夫 (1981): 第10章 各種動物の 免疫応答 4魚類. 獣医領域における免疫学 397-412, 伊沢久夫、清水悠紀臣、内貴正治、見上彪 編, 東京: 近代出版

74. NICKERSON, S.C. (1988): Heterogeneity of the plasma cell response to bovine staphylococcal mastitis: an ultrastructural study. Cytobios, 55, 155-165

75. OGATA, K., KITAGAWA, H. & KUDO, N. (1981): Formation of two types of germinal centers during immune response in chicken spleen. Jpn. J. Vet. Sci., 43, 645-657

76. 小川瑞穂 (1959): 魚類腎臓の構造と機能. 生物科学, 11, 1-9

77. OGAWA, M. (1961): Comparative study on the external shape of the teleostean kidney with relation to phylogeny. Sci. Rep. Tokyo Kyoiku Daigaku sect B., 10, 61-88

78. 岡村周諦 (1972): 動物実験解剖の指針 コヒ 350-481, 東京:風間書房

79. OLSEN, S. & ERICSSON, J.L. (1968): Ultrastructure of the tubule on the aglomerular teleost Neropyhis ophidion. Z. Zellforsch., 878, 17-30

80. O'NEILL, J.G. (1979): The immune response of the brown trout, Salmo trutta, L. to MS 2 bacteriophage: immunogen concentration and adjuvants. J. Fish Biol., 15, 237-248

81. O'NEILL, J.G. (1980): Temperature and the primary and secondary immune responses of three teleosts, Salmo trutta, Cyprinus carpio & Notothenia rossii to MS 2 bacteriophage. In: Phylogeny of Immunological Memory 122-130, Ed. MANNING, M.J., Amsterdam: Elsevier/North-Holland Biomedical Press

82. ORTEGA, L.G. & MELLORS, R.C. (1957): Cellular site of formation of gamma globulin. J. Exp. Med., 106, 627-640

83. ORTIZ-MUNIZ, G. & SIGEL, M.M. (1971); Antibody synthesis in lymphoid organs of two marine teleost. J. Reticuloendothel. Soc., 9, 42-52

84. 尾曾越文亮 (1953): 骨髄の系統発生 (鳥類以下脊椎動物). 血液学討議会報告 第5輯 1-19, 日本血液学会編, 東京: 永井書店

85. 尾曾越文亮 (1954): 脾の系統発生. 血液学討議会報告 第7輯 1-35, 日本血液学会編, 東京: 永井書店

86. OSOGOE, B. (1959): Transplantaion of hematopoietic tissue into the

circulating blood. I . Experiments with lymph nodes in normal rabbits. Anat. Rec., 107, 193-220

87. OUCHTERLONY, O. & NILSSON, L.A. (1978): Immunodiffusion and immunoelectrophoresis. In: Handbook of Experimental Immunology 3rd ed. 19.1-19.44, Ed. WEIR, D. M., Oxford: Blackwell Scientific Publications
88. PERDRAU, J.R. (1921): The silver reduction method for the demonstration of connective tissue fibers. J. Pathol, 24., 117
89. PETRIS, S., KARLSBAD, G. & PERNIS, B. (1963): Localization of antibodies in plasma cells by electron microscopy. J. Exp. Med., 117, 849-862
90. PETRIS, S. & KARLSBAD, G. (1965): Localization of antibodies by electron microscopy in developing antibody-producing cells. J. Cell Biol., 26, 759-778
91. PITCHAPPAN, R.M. (1980): Review on the phylogeny of splenic structure and function. Dev. Comp. Immunol., 4, 395-416
92. RICHTER, R., FRENZEL, E.M., HADGE, D., KOPPERSCHLAGER, G. & AMBROSIUS, H. (1973): Strukturelle und immunchemiche Untersuchungen am Immunglobulin des Karpfens (Cyprinus carpio L.). I . Analyse am Gesamtmolekul. Acta Biol. Med. Germ., 30, 735-749
93. RICHTER, R.F. & AMBROSIUS, H. (1987): Immune response of carp (Cyprinus carpio L.) against dextran. Dev. Comp. Immunol., 11, 147-154
94. RIJKERS, G.T., FREDERIX-WOLTERS, E.M.H. & VAN MUISWINKEL, W.B.(1980a): The immune system of cyprinid fish. Kinetics and temperature dependence of antibody-producing cells in carp (Cyprinus carpio). Immunology, 41, 91-97
95. RIJKERS, G.T., FREDERIX-WOLTERS, L.M.H. & VAN MUISWINKEL, W.B.(1980b): The immune system of cyprinid fish. The effect of antigen dose and route of administration on the development of immunological memory in

carp (Cyprinus carpio). In: Phylogeny of Immunological Memory 93-102, Ed. MANNING, M.J., Amsterdam: Elsevier/North-Holland Biomedical Press

96. RIJKERS, G.T., FREDERIX-WOLTERS, E.M.H. & VAN MUISWINKEL, W.B.(1980c): The haemolytic plaque assay in carp (Cyprinus carpio). J. Immunol. Methods, 33, 79-86

97. RIJKERS, G.T., VAN OOSTEROM, R. & VAN MUISWINKEL, W.B. (1981): The immune system of cyprinid fish. Oxytetracycline and the regulation of humoral immunity in carp (Cyprinus carpio). Vet. Immunol. Immunopathol., 2, 281-290

98. ROBERTS, R.J. (1975): Melanin containing cells of teleost fish and their relation to disease. In: The Pathology of Fishes 399-428, Ed. RIBELIN, W.E. & MIGAKI, G., Madison Wis: University Press of Wisconsin Press

99. ROMBOUT, J.W.H.M., BLOK, L.J., LAMERS, C.H.J. & EGBERTS, E. (1986): Immunization of carp (Cyprinus carpio) with a Vibrio anguillarum bacterin: Indications for a common mucosal immune system. Dev. Comp. Immunol., 10, 341-351

100. ROMBOUT, J.H.W.M. & Van Den BERG, A.A. (1989a): Immunological importance of the second gut segment of carp. I Uptake and processing of antigens by epithelial cells and macrophages. J. Fish Biol., 35, 13-22

101. ROMBOUT, J.H.W.M., BOT, H.E. & TAVERNE-THIELE, J.J. (1989b): Immunological importance of the second gut segment of carp. II Characterization of mucosal leucocytes. J. Fish Biol., 35, 167-178

102. ROMBOUT, J.H.W.M., Van Den BERG, A.A., Van Den BERG, C.T.G.A., WITTE, P. & EGBERTS, E. (1989c): Immunological importance of the second gut segment of carp. III Systemic and/or mucosal immune responses after immunization with soluble or particulate antigen. J. Fish Biol., 35, 179-186

103. ROMER, A.S. & PARSONS, T.S. (1978): Circulatory system. In: The Vertebrate Body 5th ed. 304-338, Philadelphia: W.B. Saunders Company.

104. SAFER, A.M.A., TAYLER, R. & EL-SAYED, N. (1982): The structure of the head kidney in the mudskipper, Periophthalmus koelreuteri (Pollas). J. Morphol., 174, 121-131

105. SAILENDRI, K. & MUTHUKKARUPPAN, V.R. (1975a): Morphology of lymphoid organs in a Cichlid teleost, Tilapia Mossambica (PETERS). J. Morphol., 147, 109-122

106. SAILENDRI, K. & MUTHUKKARUPPAN, V.R. (1975b): The immune response of the teleost, Tilapia mossambica to soluble and cellular antigen. J. Exp. Zool., 191, 371-382

107. SCHNEIDER, B. & AMBROSIUS, H. (1988): Die Verteilung der neutrophilen Granulocyten in der Kopfnieren des Karpfens, Cyptinus carpio L.. Z. Microsk.-Anat. Forsch., 102, 604-608

108. SECOMBES, C.J. & MANNING, M.J. (1980): Comparative studies on the immune system of fishes and amphibians: antigen localization in the carp Cyprinus carpio L.. J. Fish Dis., 3, 399-412

109. SECOMBES, C.J., MANNING, M.J. & ELLIS, A.E. (1982): The effect of primary and secondary immunization on the lymphoid tissues of the carp, Cyprinus carpio L.. J. Exp. Zool., 220, 277-287

110. SECOMBES, C.J. & RESENK, J.W. (1984): The immune response of carp, Cyprinus carpio L., following injection of antigen-antibody complexes. J. Fish Biol., 24, 193-200

111. SHELTON, E. & SMITH, M. (1970): The ultrastructure of carp (Cyprinus carpio) immunoglobulin a tetrameric macroglobulin. J. Mol. Biol., 54, 615-617

112. SMITH, A.M., WIVEL, N.A. & POTTER, M. (1970): Plasmacytopoiesis in the pronephros of the carp (Cyprinus carpio). Anat. Rec., 167, 351-170

113. SORDAT, B., SORDAT, M., HESS, M.W., STONER, R.D. & COTTIER, H. (1970): Specific antibody within lymphoid germinal center cells of mice after

primary immunization with horseradish peroxidase a light and electron microscopic study. J. Exp. Med., 131, 77-92

114. STOLEN, J.S., GAHN, T., KASPER, V. & NAGLE, J.J. (1984): The effect of environmental temperature on the immune responses of marine teleost (Paralichthys dentatus). Dev. Comp. Immunol., 8, 89-98

115. 杉村誠 & 橋本善春 (1984): 抗原刺激とリンパ節の食細胞. 獣医学 1-21, 伊沢久夫、清水悠紀臣 編, 東京: 近代出版

116. SYUTO, B., MIYAKE, Y-I. & KUBO, S. (1981): Controlled electrophoresis of serum proteins on polyacrylamide gel. Jpn. J. Vet. Sci., 43, 71-77

117. TAMARU, T. & FUJITA, H. (1978): Electron-microscopic studies on Kupffer's stellate cells and sinusoidal endothelial cells in the liver of normal and experimental rabbits. Anat. Embryol., 154, 125-142

118. TAMURA, E. (1978): Studies on the morphology of the thymus in some Japanese fishes,. Bull. Jpn. Soc. Sci. Fisheries, 43, 975-981

119. TAYLOR, M. & HOOLE, D. (1989); Ligula intestinalis (L.) (Cestoda: Pseudophyllidea): plerocercoid-induced changes in the spleen and pronephros of roach, Rutilus rutilus (L.), and gudgeon, Gobio gobio (L.). J. Fish Biol., 34, 583-596

120. TEMMINK, J.H.M. & BAYNE, C.J. (1987): Ultrastructural characterization of leucocytes in the pronephros of carp (Cyprinus carpio, L.). Dev. Comp. Immunol., 11, 125-137

121. 寺嶋一夫 (1975): リンパ節胚中心の抗体産生機構に関する電顕的観察. 日網会誌, 16, 1-23

122. TERASHIMA, K., IMAI, Y., KASAJIMA, T., TSUNODA, R., TAKAHASHI, K. & KOJIMA, M. (1977): An ultrastructural study on antibody production of the lymph nodes of rats with special reference to the role of germinal centers. Acta Pathol. Jpn., 27, 1-24

123. TRUMP, G.N. & HILDEMANN, W.H. (1970): Antibody responses of goldfish to bovine serum albumin primary and secondary responses. Immunology,

19, 621-627

124. TSUJII, T. (1988): The role of renal macrophages in the aglomerular kidney of the sea-horse (teleost) in the removal of exogenous macromolecules from circulating blood. Arch. Histol. Cytol., 51, 327-339

125. TSUJII, T. & SENO, S. (1990): Melano-macrophage centers in the aglomerular kidney of the sea horse (teleosts): Morphologic studies on its formation and possible function. Anat. Rec., 226, 460-470

126. TYTLER, R. (1988): Morphology of the pronephros of the juvenile brown trout, Salmo trutta. J. Morphol., 195, 189-204

127. VILAIN, C. & WETZEL, M.C. (1984): Structural and functional analysis of spontaneous anti-nitrophenyl antibodies in three cyprinid fish species: carp (Cyprinus carpio), goldfish (Carassius auratus) and tench (Tinca tinca). Dev. Comp. Immunol., 8, 611-622

128. VOGELBEIN, W.K., FOURINE J.W. & OVERSTREET, R.M. (1987): Sequential development and morphology of experimentally induced hepatic melano-macrophage centres in Rivulus marmoratus. J. Fish Biol., 31(A), 145-153

129. VOSS, E.W., GROBERG, W.J. & FRYER, J.L. (1978): Binding affinity of tetrameric coho salmon Ig anti-hapten antibodies. Immunochemistry, 15, 459-464

130. WARR, G.W., DE LUCA, D. & MARCHALONIS, J.J. (1976): Phylogenetic origins of immune recognition. Lymphocyte surface immunoglobulins in the goldfish, Carassius auratus. Proc. Natl. Acad. Sci. USA, 73, 2476-2478

131. WARR, G.W., DELUCA, D., DECKER, J.M., MARCHALONIS, J.J. & RUBEN, L.N. (1977): Lymphoid heterogeneity in teleost fish: Studies on the genus Carassius. In: Developmental Immunobiology 241-248, Ed. SOLOMON, J. B. & HORTON, J.D., Amsterdam: Elsevier/North-Holland Biomedical Press

132. 渡辺慶一、中根一穂 (1980): 改訂版 酵素抗体法 37-120, 東京: 学際企画

133. 渡辺恒彦 (1975): 銀染色の総論. 臨床検査, 19, 17-22

134. WEIBEL, E.R. (1969): Stereological principles for morphometry in electron microscopic cytology. In: International Review of Cytology 235-302, Ed. BOURNE, G.H., DANIELLE, J.F. & JEON, K.W., New York and London: Academic press

135. WEISS, L. (1972): The tissues of the immune system. In: The Cell and Tissue of the Immune System: Structure Function Interaction 1-104, NJ: Prentice-Hall

136. WISHKOVSKY, A. & AVTALION, R.R. (1987): Induction of immunosuppression to bacterial antigen in carp, Cyprinus carpio. J. Fish Biol., 31 (supplement A), 101-106

137. WISLOCKI, G.B. (1917): The action of vital dyes in teleosts. Anat. Rec. 12, 415-427

138. WRATHMELL, H.S., HARRIS, J.E. & GRAYSON, T.H. (1988): Gut immunology in fish: A review. Dev. Comp. Immunol., 12, 453-480

139. YASUDA, N., KANOH, T., UCHINO, H. & OGAWA, K. (1989): Vacuolated plasma cell: Ultrastructural distribution of acid phosphatase and intracellular immunoglobulin. Acta Haematol., 81, 203-207

140. YOAKIM, E.G. & GRIZZLE, J.M. (1980): Histological, histochemical and ultrastructural studies on the interrenal and chromaffin cells of the bathead minnow, Pimephales promelas Rafinesqie. J. Fish Biol., 17, 477-494

141. YOFFEY, J.M. (1928): A contribution to the study of the comparative histology and physiology of the spleen, with reference chiefly to its cellular constituents. J. Anat., 63, 314-344

142. YOFFEY, J.M. (1966): The fourth circulation. In: The Lymphocyte in Immunology and Haemopoiesis 1-10, Ed. YOFFEY, J.M., London: Edward Arnold

143. YOUSON, J.H. (1976): Fine structure of granulated cells in the posterior cardinal and renal veins of Amia calva L.. Can. J. Zool.,

54, 843-851

144. ZAPATA, A. (1979): Ultrastructural study of the teleost fish kidney. Dev. Comp. Immunol., 3, 55-65

145. ZAPATA, A.G., TORROBA, M., ALVAREZ, F., ANDERSON, D.P., DIXON, O.W. & WISNIEWSKI, M. (1987): Electron microscopic examination of antigen uptake by salmonid gill cells after bath immunization with bacterin. J. Fish Biol., 31(supplement A), 209-217

英文要約

Distribution of lymphoid cells and immunohistochemical study on the antibody-producing cells in head kidney of carp (Cyprinus carpio L.)

Tomohiro IMAGAWA

Department of Veterinary Anatomy, Faculty of Veterinary Medicine,
Hokkaido University, Sapporo 060, Japan

Morphological features in relation to immune response of head kidney, which was considered as major lymphatic organ in carp, were investigated by histological and immunohistochemical techniques.

The results obtained in this study are as follows:

1. Number and distribution of lymphoid cells in carp organs considered as lymphatic tissue were histoplanimetrically examined. The number of lymphoid cells in head kidney was next to that of thymus and prominent lymphoid cell aggregations were found around blood vessels in the head kidney. The cellular density of the lymphoid cell aggregations around the blood vessels in head kidney was higher than in the thymus. These results were considered as one of morphological features in association with the immune response in head kidney, and also confirmed the in vitro results that the head kidney of carp was one of the major lymphatic tissues.

2. The morphology and distribution of immunocompetent cells were examined

in relation to the architecture of vascular system in carp head kidney. Blood vessels in the head kidney were histologically identified into arteries, sinusoids, conventional veins and portal veins. The arrangement of the blood vessels in the carp head kidney was supposed to be similar to that in the liver of mammals, and might be favourable for trapping foreign materials. Lymphoid cell and pigment containing cell aggregations were exclusively found around the portal veins and the connection between the portal veins and sinusoids.

3. After alum-precipitated bovine serum albumin (AP-BSA) injection, AP-BSA bearing phagocytes and immunoglobulin (Ig) containing cells were immunohistochemically investigated. AP-BSA were initially phagocytosed in and around the sinusoids by macrophages, which gradually aggregated into the pigment containing cell clusters around the portal veins in head kidney. Pyroninophilic cell aggregations were also occurred adjacent to the pigment containing cell clusters in association with the appearance of the AP-BSA in the clusters, . Pyroninophilic cell aggregations consisted of lymphocytes, plasma cells and lymphoblasts in electronmicroscopy, and immunohistochemically immunoreactivity against carp Ig was detected in the rough endoplasmic reticulum of the plasma cells and the lymphoblasts. It is suggested that pyroninophilic cell clusters is areas for lymphocyte proliferations (probably B cell lineage) and might be primitive germinal centers in carp.

In the parenchyma of head kidney, Ig containing cells (plasma cells) were increased after the AP-BSA injection, and their morphological changes and migrating features through endothelium were also observed. It is

suggested that plasma cells differented in the head kidney migrate into the blood circulation or morphologically changed to produce Ig.

Carp head kidney has been considered as a lympho-hematopoietic tissue. Although the parenchyma of head kidney is mainly granulopoietic tissue, aggregations of lymphoid cells and macrophages around the portal veins is phylogenetically sign of division between the lymphatic and the hematopoietic tissues. Morphological features after antigen treatment, such as occurrence of germinal center like structures, Ig producing cell increase and its morphological changes accompanied with the antigen aggregation, suggest that the areas around portal veins are important for immune response in carp head kidney.

附図ならびに附図説明

附　図　1

図　1．頭腎のH-E染色高倍像。
光顕的にリンパ球はクロマチンの豊富な円形核を有し、その細胞質はほとんど区別されない。矢印はリンパ球集簇内の分裂像を、矢頭は果粒球の細胞質を示す。×680。

図　2．仔魚の頭矢状断のH-E染色像。
胸腺（T）は鰓腔背側に位置し、鰓腔粘膜上皮（OC）に接して認められる。O；後頭骨、PB；偽鰓、PH；咽頭、G；鰓を示す。×34。

図　3．成魚胸腺のH-E染色像。
成魚胸腺（T）は仔魚胸腺に比べ、鰓腔粘膜上皮よりやや離れて存在するが、上皮から連続する索状構造（矢印）により上皮と連絡していた。×34。

附図 1

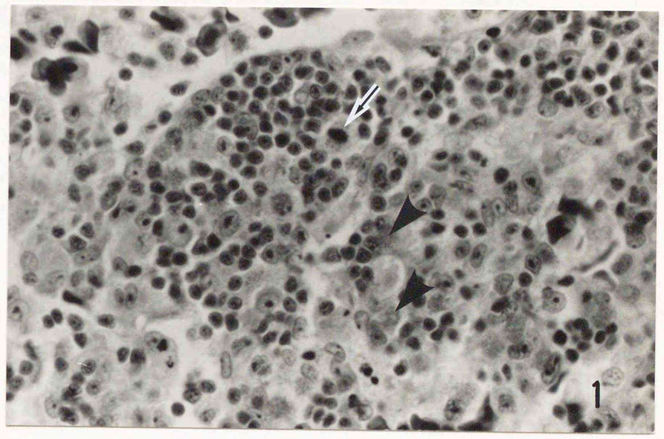

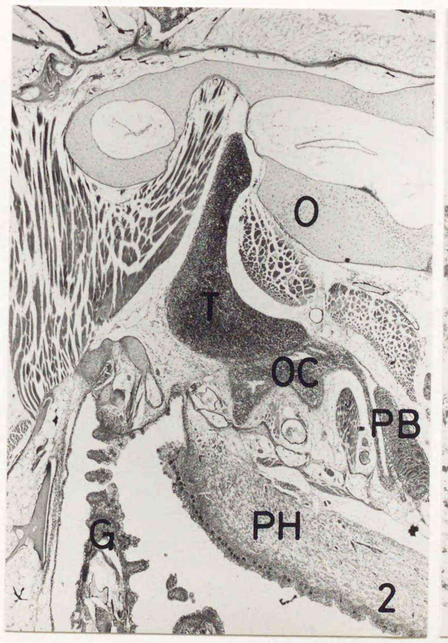

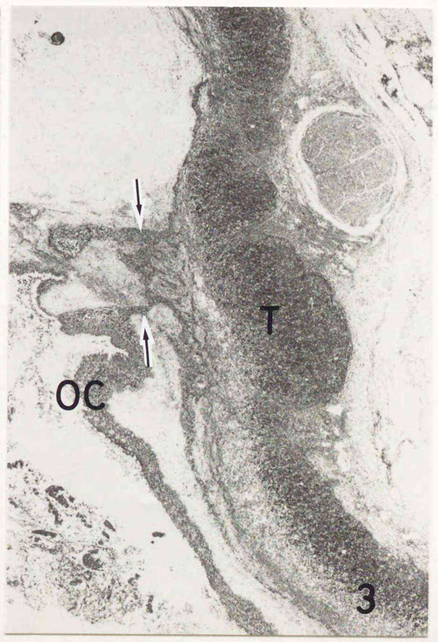



図　4．胸腺のH-E染色像（a）とその高倍像（b）。
a．成魚胸腺にはリンパ球密度の高い領域をはさむ上皮索に連続するリンパ球の粗な領域（矢印）と上皮の遠位のややリンパ球の粗な領域（矢頭）が区別される。×83。
b．後者にはハッサル小体様構造（矢印）および粘液細胞（矢頭）が認められる。×165。

図　5．頭腎のH-E染色低倍像（a）と高倍像（b）。
a．頭腎実質には多数の血管が分布し、一部の血管周囲には密なリンパ球集簇が認められる（矢印）。矢頭は実質内に散在する甲状腺ろ胞を示す。×33。
b．血管周囲のリンパ球集簇（矢印）を示す。その領域にはしばしば色素含有細胞の集塊（矢頭）が認められる。×330。



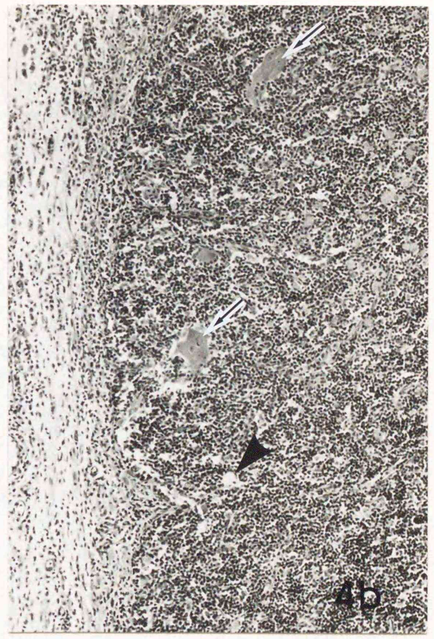

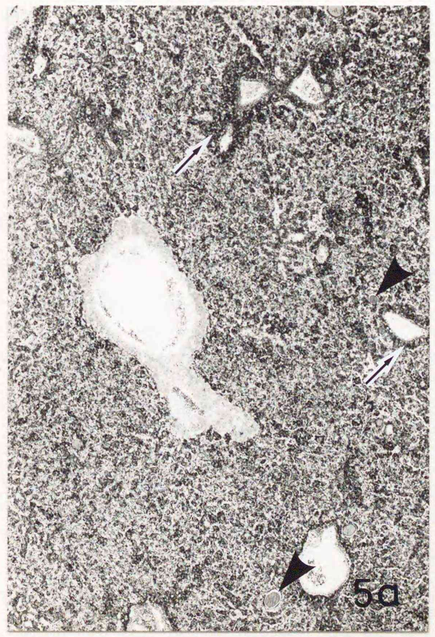

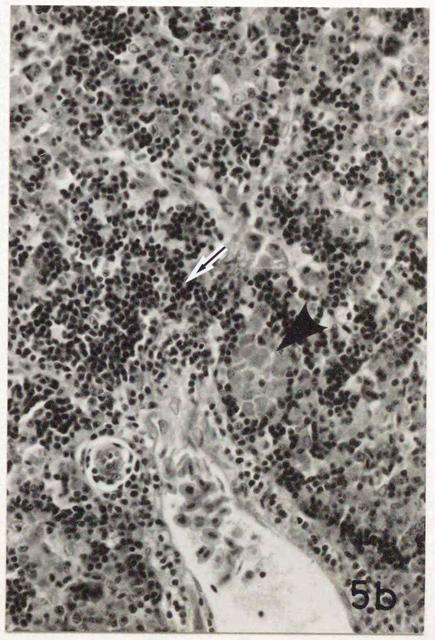

図　6．体腎のH-E染色低倍像（ａ）と高倍像（ｂ）。
ａ．体腎には不規則に配列するネフロンと尿管（矢印）が認められる。矢頭は散在する甲状腺ろ胞を示す。×83。
ｂ．体腎の間質はほぼ頭腎実質と同様の組織像を示すが、血管周囲のリンパ球集簇は顕著ではない。×165。

図　7．脾臓のH-E染色低倍像（ａ）と高倍像（ｂ）。
ａ．脾臓には膵臓（Ｐ）を伴って大きな血管が侵入している。その実質には鞘動脈（矢印）が散在している。×83。
ｂ．脾臓実質にはリンパ球は少なく赤血球が大部分を占める（矢頭）。矢印は鞘動脈を示す。×330。

附図3

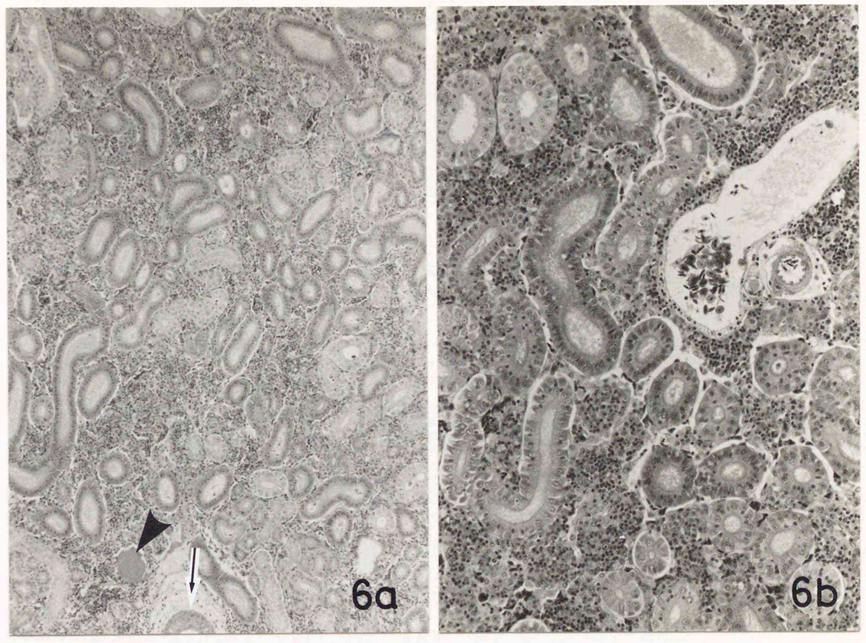

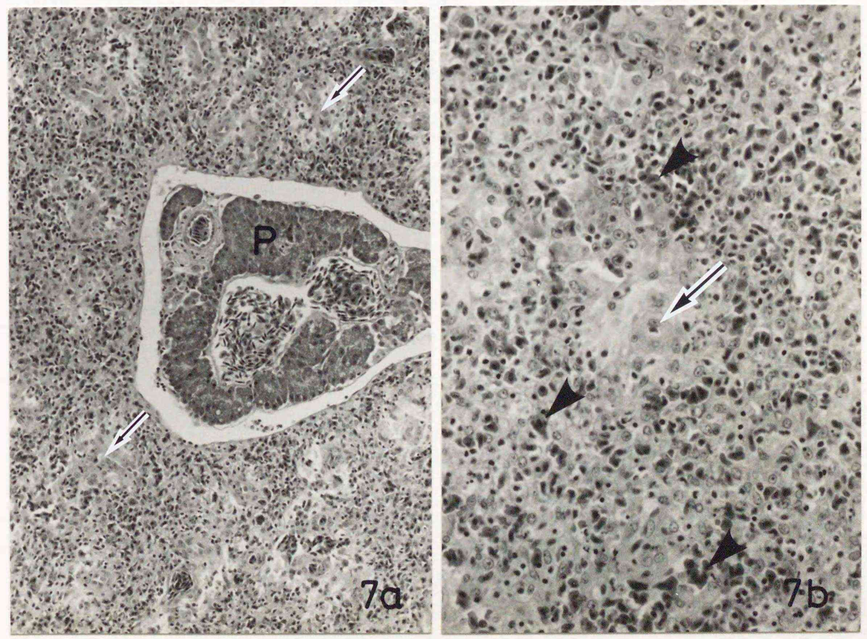

図　8．鰓腔粘膜上皮のH-E染色像。上皮内および上皮下に多数のリンパ球が浸潤している。×165。

図　9．咽頭上皮のH-E染色像。上皮内に多数のリンパ球が浸潤している。上皮下の結合組織にはリンパ球の浸潤は少ない。矢印は味蕾を示す。×165。

図10．前位（a）および後位（b）腸管のH-E染色像。
腸管の粘膜上皮および固有層にリンパ球（矢印）が浸潤しているが、後位腸管において顕著である。a；330、b；×165。

附図4

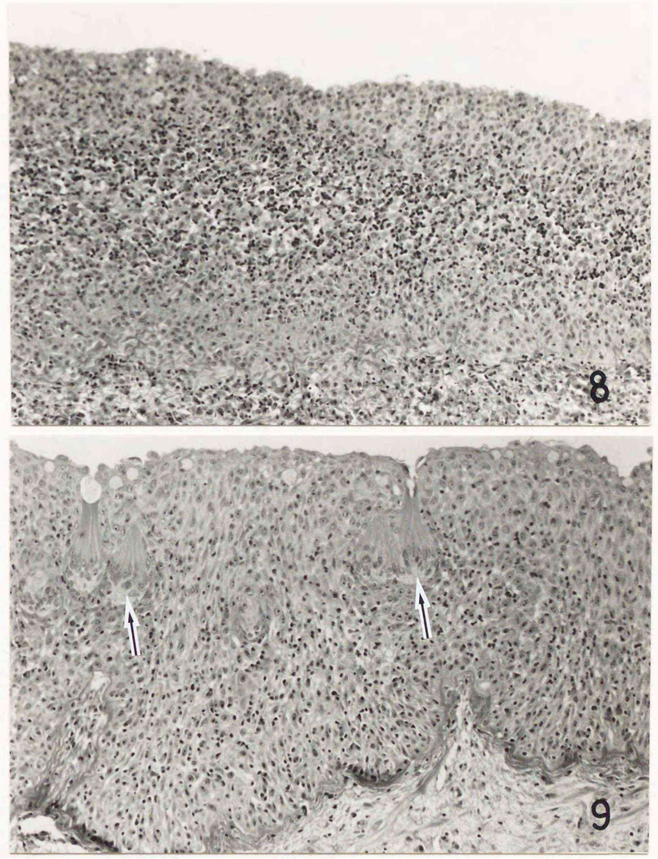

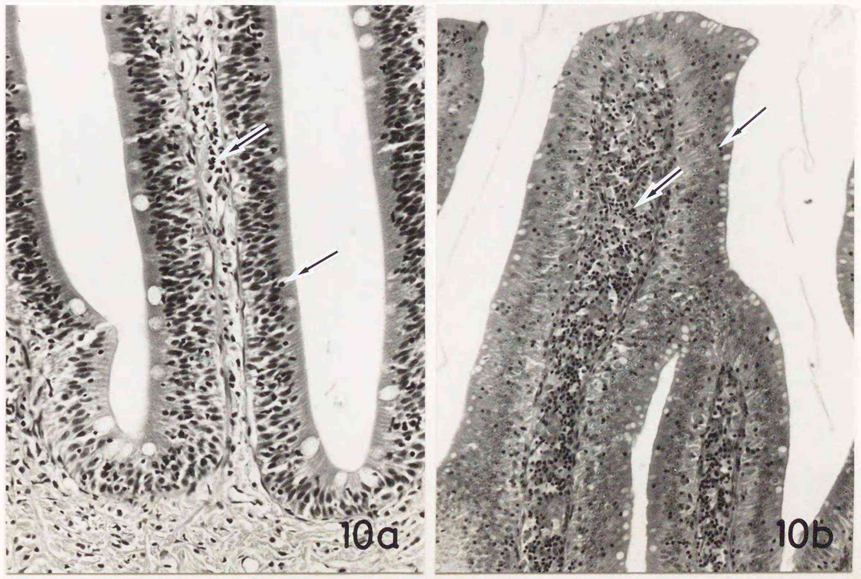

図１１．胸腺、頭腎、体腎および脾臓の単位面積当りのリンパ球数を示す。体腎については間質の単位面積当りのリンパ球数を示している。頭腎については血管周囲リンパ球数を黒い棒グラフに示した。

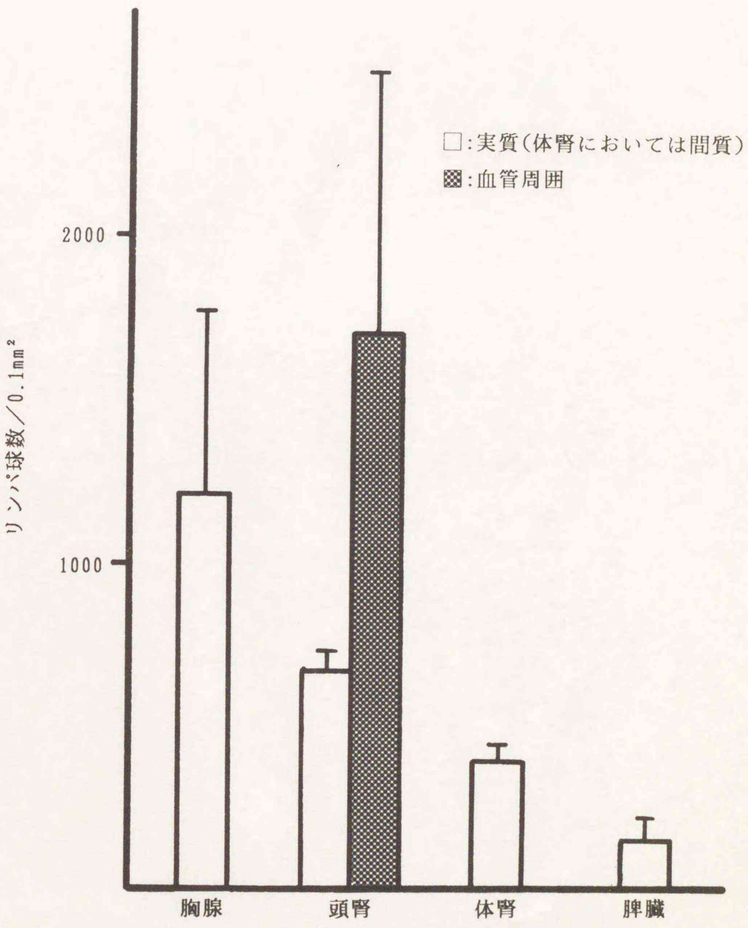

図１２．咽頭、鰓腔および腸管粘膜内の単位面積当りのリンパ球数を示す。黒い棒グラフは上皮内の、白い棒グラフは結合組織内のリンパ球数を示す。

附図６

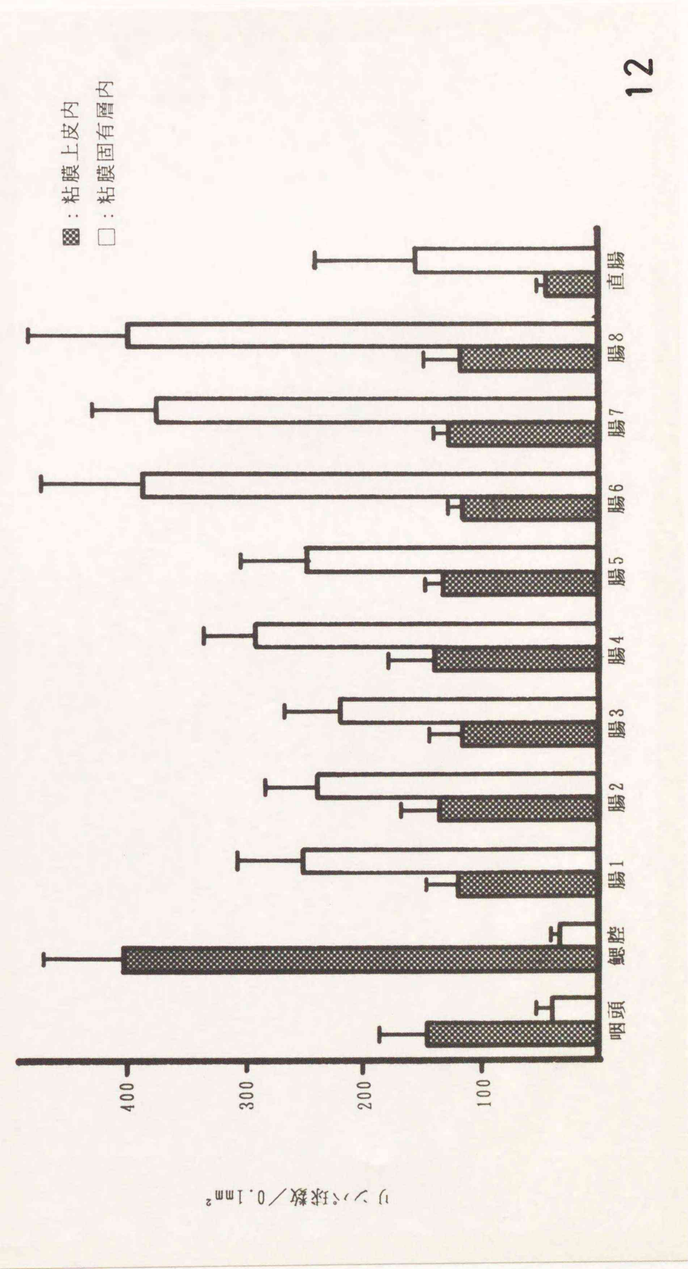

附　図　7

図１３．頭腎の10μm間断連続切片H-E染色像。
頭腎実質には頭腎の背側および前面より流入あるいは流出する血管（矢印）が多数分布している。×6.2。

図１４．頭腎実質に分布する動脈のH-E染色像。
動脈は円形で、明瞭な平滑筋層および厚い結合組織層を有している。その結合組織内にはしばしばリンパ球が浸潤している（矢印）。×200。



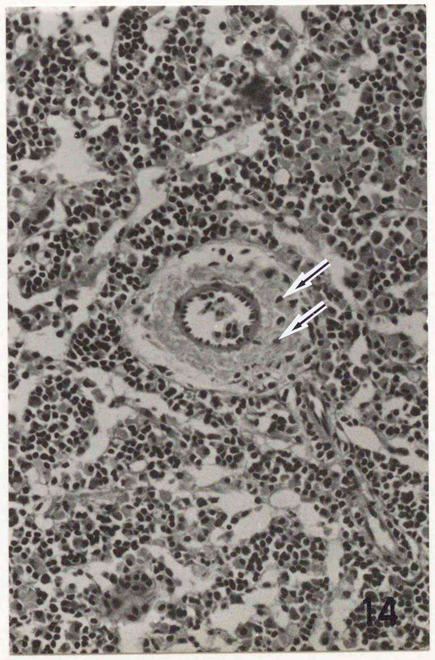

図１５．動脈の電顕像。
動脈の内皮細胞（Ｅ）は厚くその細胞質には多数の飲小胞を有している。厚い基底膜（矢印）を隔てて平滑筋細胞が取巻き、その外側は厚い結合組織層が存在する。結合組織層にはリンパ球（Ｌ）および果粒球（Ｇ）が存在する他、しばしば神経線維束が認められる（矢頭）。Ｌｕは血管内腔を示す。×5,100。

図１６．頭腎実質のＨ-Ｅ染色低倍像。
頭腎実質には広い管腔を有し内皮下に間腎腺とクロム親和性細胞の厚い細胞層を有する静脈（ＣＶ）と管腔は狭くその周囲に密なリンパ球集簇（矢印）を有する門脈（ＰＶ）の２種類の静脈系血管が区別される。矢頭は甲状腺ろ胞を示す。×53。

図１７．静脈系血管のＨ-Ｅ染色高倍像。
静脈（ＣＶ）ではその周囲を毛細血管が取囲み（矢印）、しばしば毛細血管が大きな血管に直接連絡する像が認められる（矢頭）。×165。

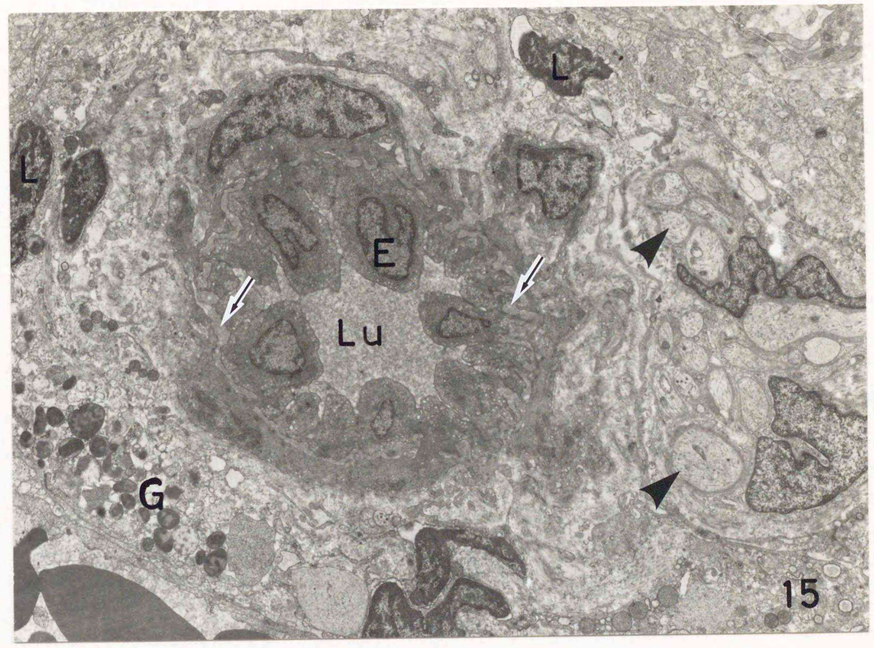

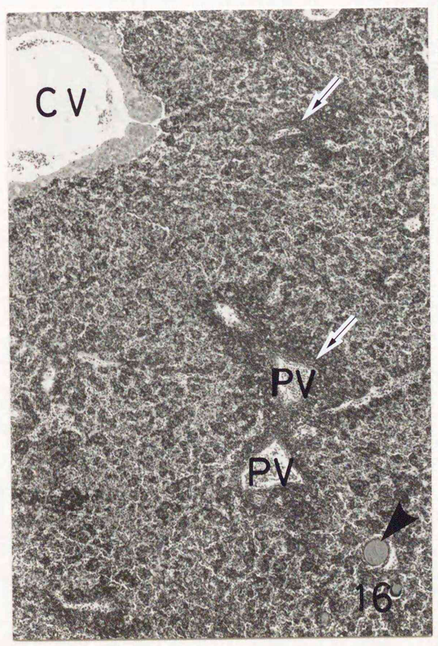



図１８．静脈の管腔側の電顕像。
その内皮細胞（Ｅ）の細胞質は薄く、有窓構造を呈する（矢印）。内皮細胞下には薄い線維層と基底膜（ＢＭ）を隔てて、ステロイド産生細胞およびカテコールアミン分泌細胞が存在している。×24,000。

図１９．頭腎の10μm間断連続切片のH-E染色像。
ａ．静脈は頭腎背側部においては頭腎を貫通し（矢印）、頭腎腹側部ではその前面に開口する（矢頭）。×6.2。
ｂ．頭腎背側部（矢印）および腹側部（矢頭）に由来する静脈は頭腎の前面で合流し、総主静脈に連絡する。×6.2。

附図９

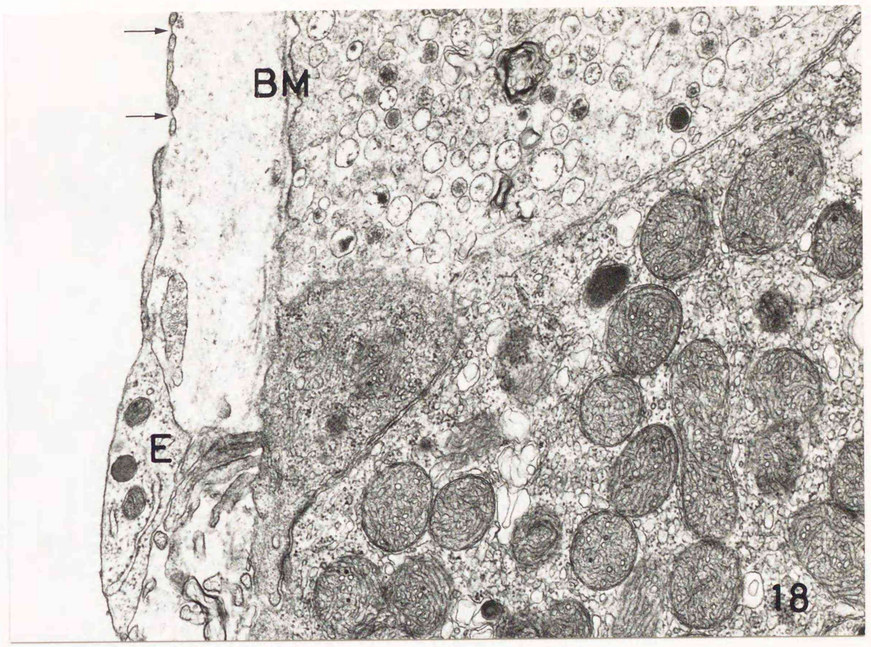





CV
21b

附　図　１０

図２０．門脈（ＰＶ）のＨ-Ｅ染色像。
ａ．門脈は厚い結合組織層を有しその周囲にはリンパ球集簇（矢頭）および色素含有細胞の集塊（矢印）が認められる。またしばしば動脈（Ａ）が門脈に伴行している。×165。
ｂ．門脈壁には不連続な平滑筋線維が認められ（矢印）、またまれに細動脈が門脈に吻合する像が（矢頭）観察される。×330。

図２１．尾静脈にカーボンを注入した例の頭腎の10μm間断連続切片Ｈ-Ｅ染色像。
ａ．カーボンは門脈（ＰＶ）の管腔内に塊状に認められる（矢印）が、静脈（ＣＶ）には認められない。×33。
ｂ．比較的細い門脈（ＰＶ）の管腔内にもカーボンの小集塊が認められる（矢印）。門脈（ＰＶ）と静脈（ＣＶ）の直接吻合する像は観察されない。×83。

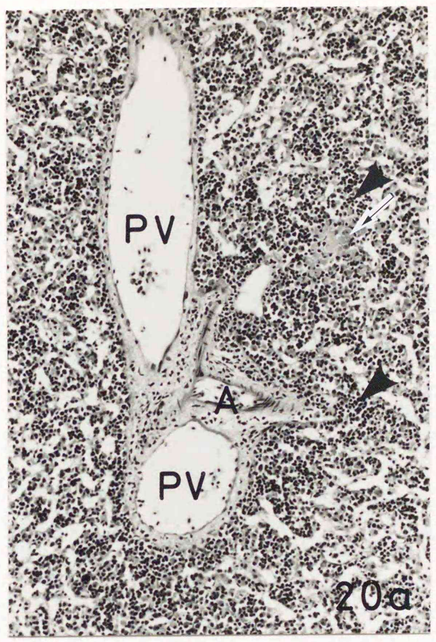

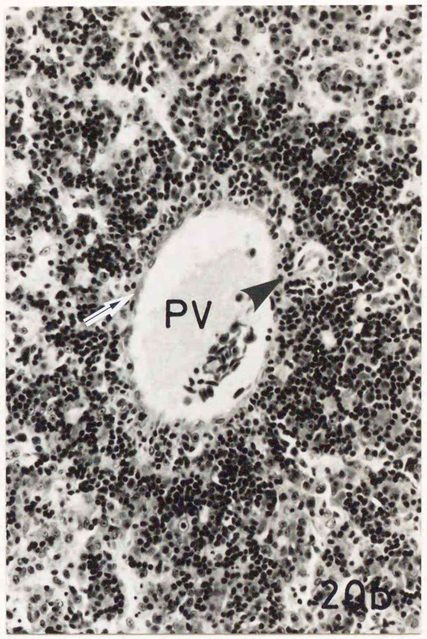

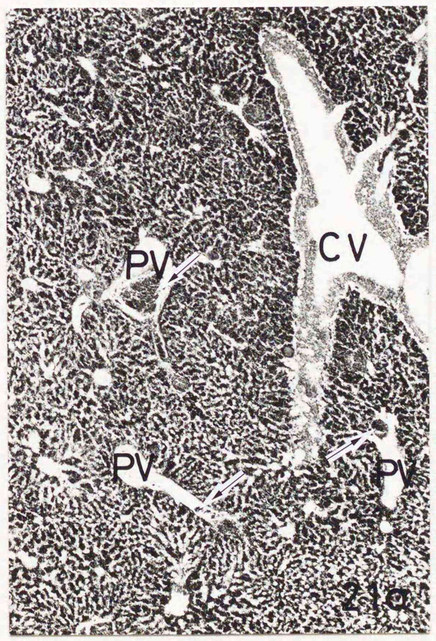

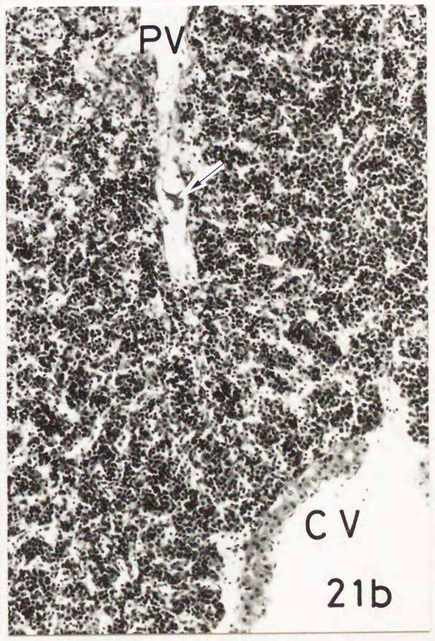

A
PV

PV
A

図２２．門脈（ＰＶ）および動脈（Ａ）の電顕像。
門脈の内皮細胞は動脈のそれに比べ電子密度が低く、その細胞質にはライソゾーム様果粒（矢印）が認められる。矢頭は動脈内皮細胞の発達した飲小胞を示す。×5,100。

図２３．門脈の電顕像。
門脈周囲にはリンパ球（Ｌ）が優位を占め、またその周囲にはデスモゾーム（矢頭）を有する細網細胞が密に分布している。矢印は内皮細胞のライソゾーム果粒を示す。×3,600。

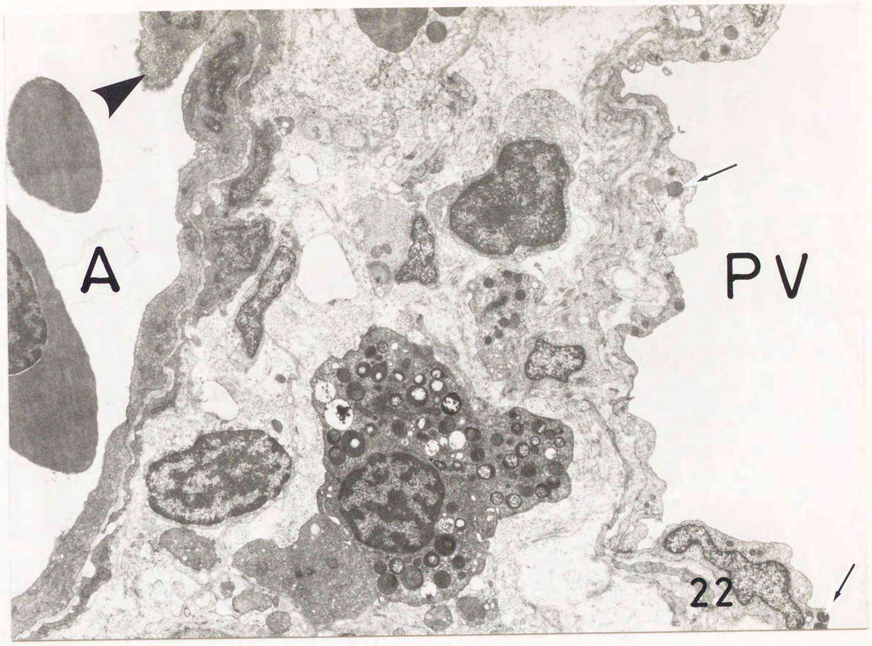

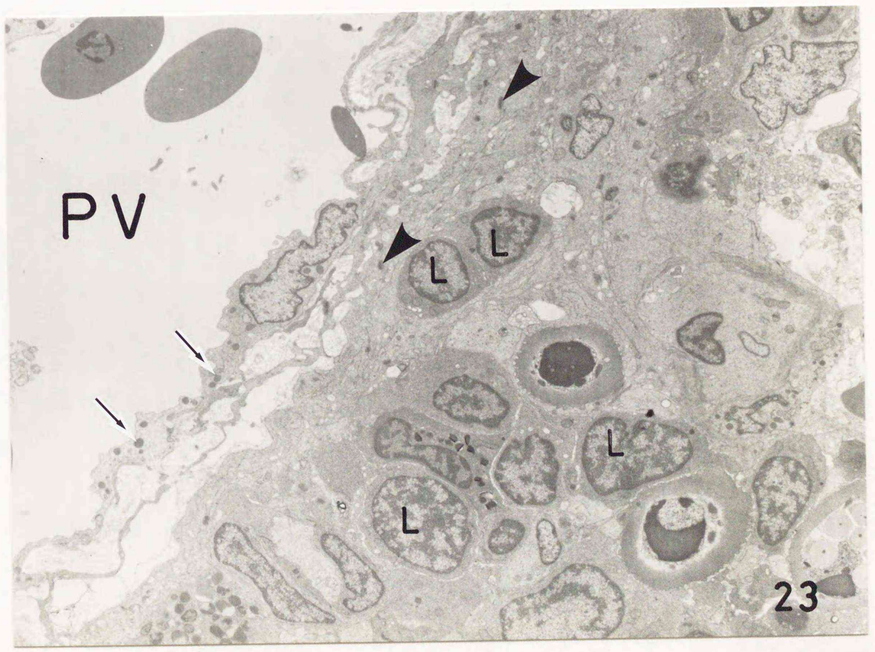

附　図　１２

図２４．灌流固定した頭腎の Epon 厚切り切片のトルイジンブルー染色像。
毛細血管は頭腎実質に密に分布し、それらは管腔の広いいわゆる洞様毛細血管である（Ｓ）。実質内には突起を伸ばす細胞が認められる（矢印）。×330。

図２５．動脈球よりカーボンゼラチンを灌流した例の頭腎の 20μm 切片の無染色像（ａ）およびその 4μm 連続切片Ｈ-Ｅ染色像（ｂ）。
ａ、ｂ．洞様毛細血管は門脈（ＰＶ）と静脈（ＣＶ）の間に網工を形成している。その網工は静脈の周囲で密であり、静脈を取囲んでいる。矢印は門脈周囲に存在する色素含有細胞を示す。×83。

図２６．灌流固定した頭腎の電顕像。
洞様毛細血管の内皮細胞（Ｅ）の細胞質内にはライソゾームが認められる（矢印）。その内皮細胞の管腔（Ｌｕ）面に接して大型のライソゾームを含む大食細胞（Ｍ）が存在する。矢頭は内皮細胞間に突出する rodlet cell を示す。×3,400。

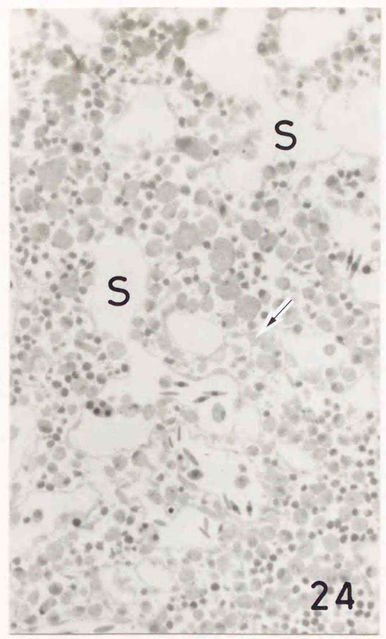

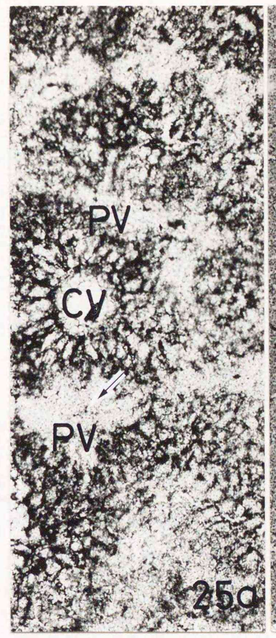



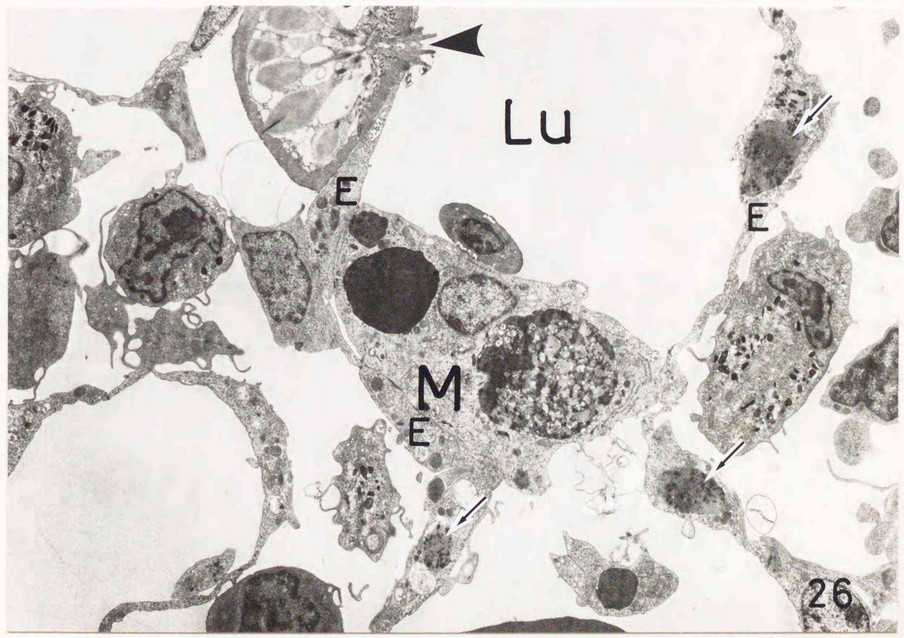

図２７．灌流固定した頭腎の電顕像。
洞様毛細血管内皮細胞（Ｅ）の基底膜（矢頭）は不連続で、内皮細胞に接して細網細胞（Ｒ）が存在し、しばしば内皮細胞とデスモゾームにより接着している（矢印）。Ｌｕは血管内腔を、Ｍは大食細胞を示す。×8,800。

図２８．灌流固定した頭腎の電顕像。
洞様毛細血管内皮細胞（Ｅ）にはしばしば穴あき構造が認められる（矢印）。その内皮細胞には小型のライソゾーム果粒が認められ（矢頭）、その管腔（Ｌｕ）面に接して赤血球を貪食した大食細胞（Ｍ）が認められる。その反対側には細網細胞（Ｒ）が接している。×6,300。

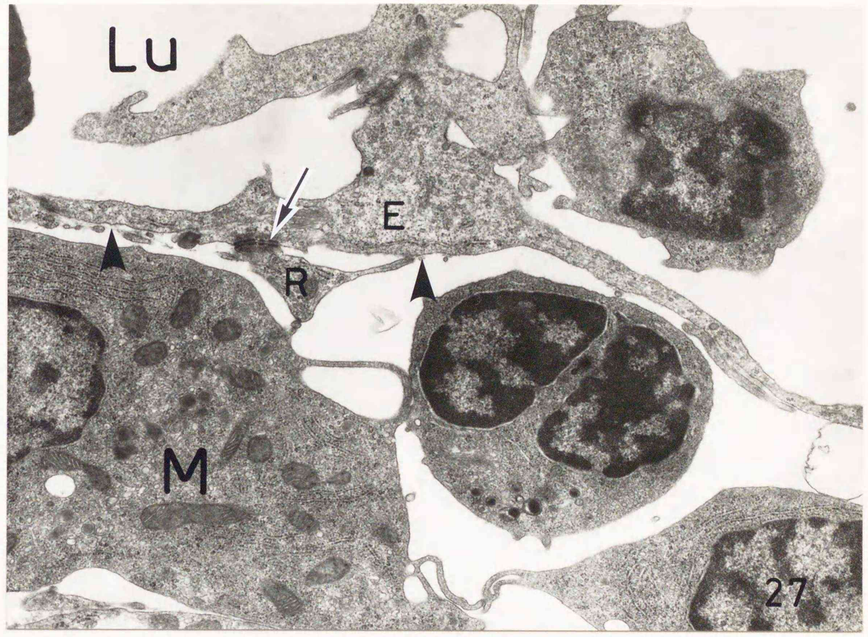

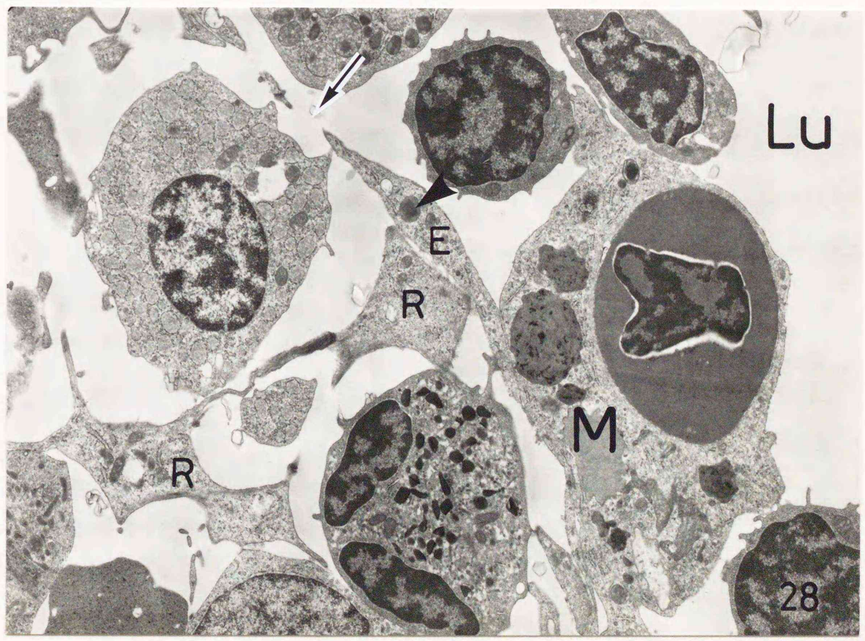

図２９．血管内腔に認められる大食細胞の電顕像。
まれに血管内腔（Ｌｕ）に内皮細胞（Ｅ）を橋渡しするように大食細胞（Ｍ）が存在している。
×5,950。

図３０．図２９の強拡大像。
これらの大食細胞（Ｍ）ではまれに血管内皮細胞（Ｅ）とデスモゾーム様の接着装置（矢印）により接着している像が観察された。×17,000。

附図１４

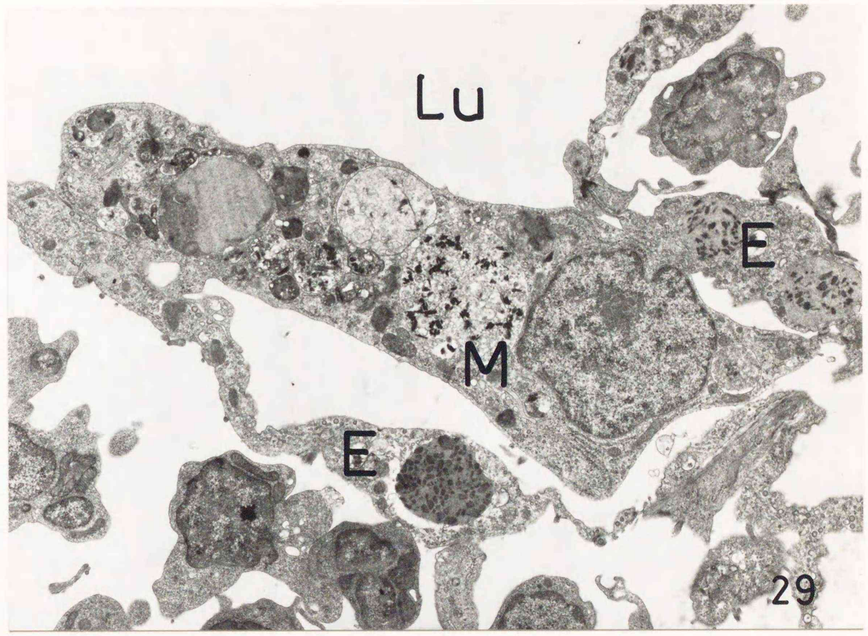

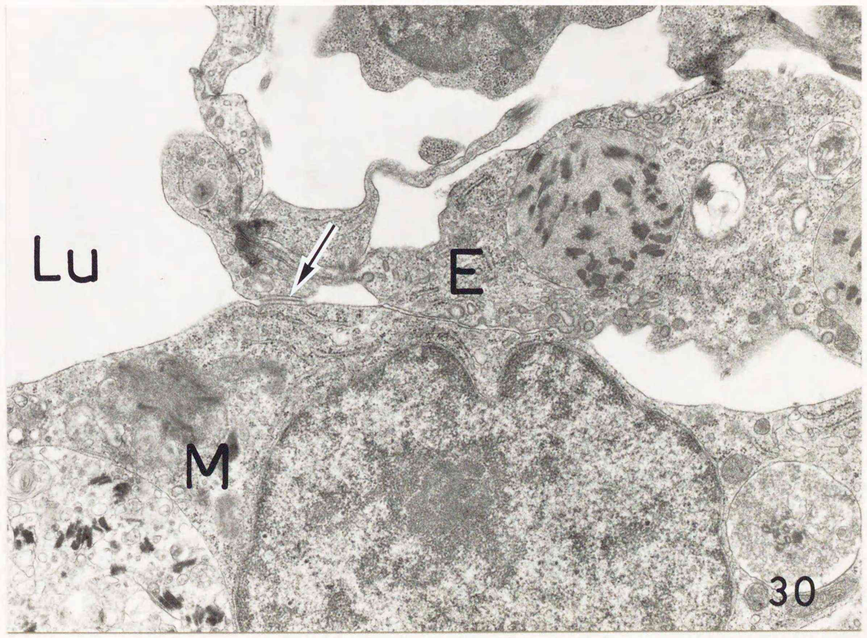

図３１．内皮細胞を通過している細胞の電顕像。
洞様毛細血管内皮細胞にはしばしば細胞（赤芽球系細胞と思われる）の透過像が観察される。
Ｅは内皮細胞を、Ｌｕは血管内腔を示す。
×6,800。

図３２．内皮細胞を通過しつつある細胞の電顕像。
洞様毛細血管と通過しつつある成熟した果粒球を示す。その内皮細胞には穴あき構造が認められる（矢印）。Ｌｕは血管内腔を示す。
×10,200。

附図１５

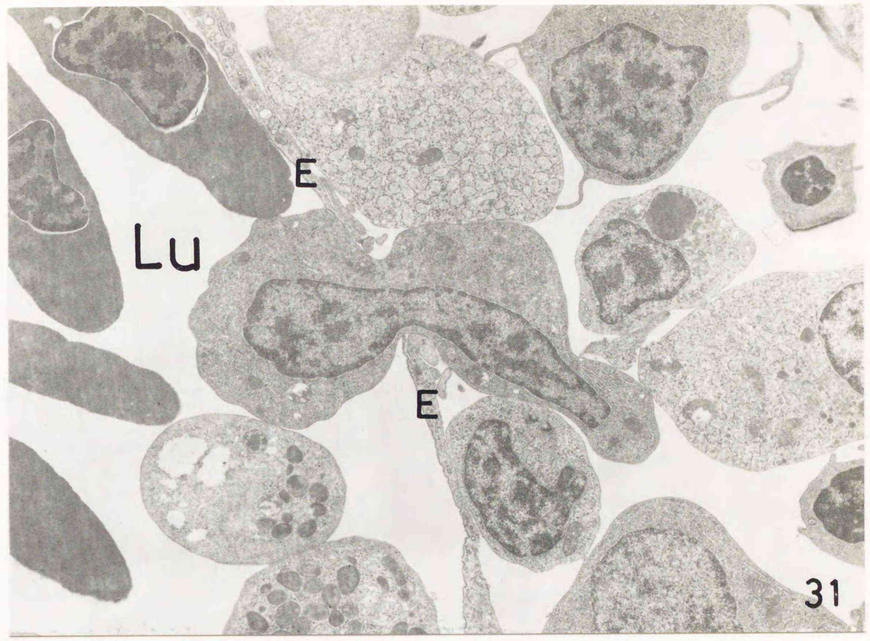

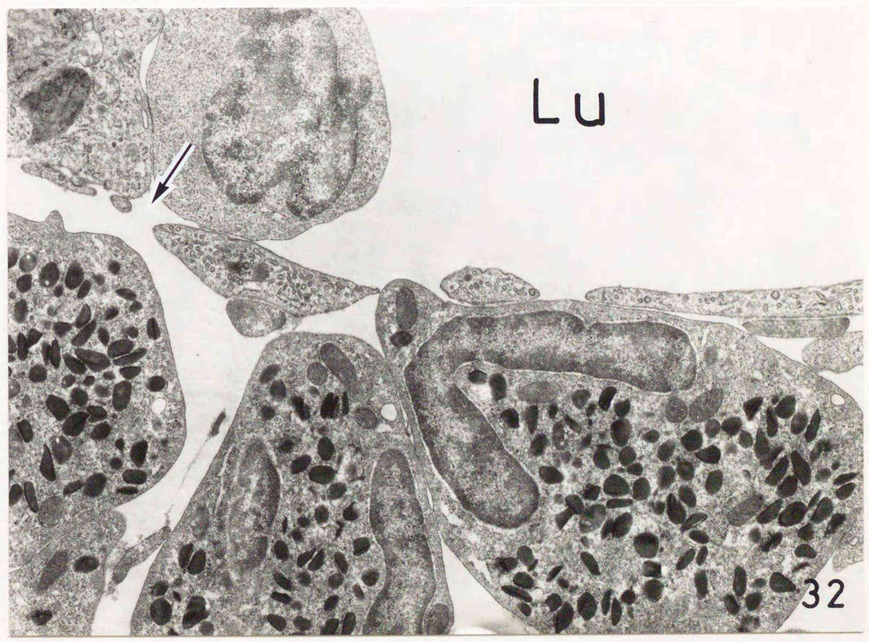

図３３．実質内に突起を伸ばす細網細胞の電顕像。
細網細胞（Ｒ）は実質内に細胞質突起を伸ばし、それらの突起間はデスモゾームにより接着している（矢印）。その突起は内皮細胞（Ｅ）に接している。Ｌｕは血管内腔を示す。×6,800。

図３４．図３３の強拡大像。
細網細胞の突起間を接着するデスモゾームを示す。そのデスモゾームには中間板（矢印）が認められ、細網細胞の細胞質内にはデスモゾームより伸びる細線維（矢頭）が認められる。
×34,000。

附図１６

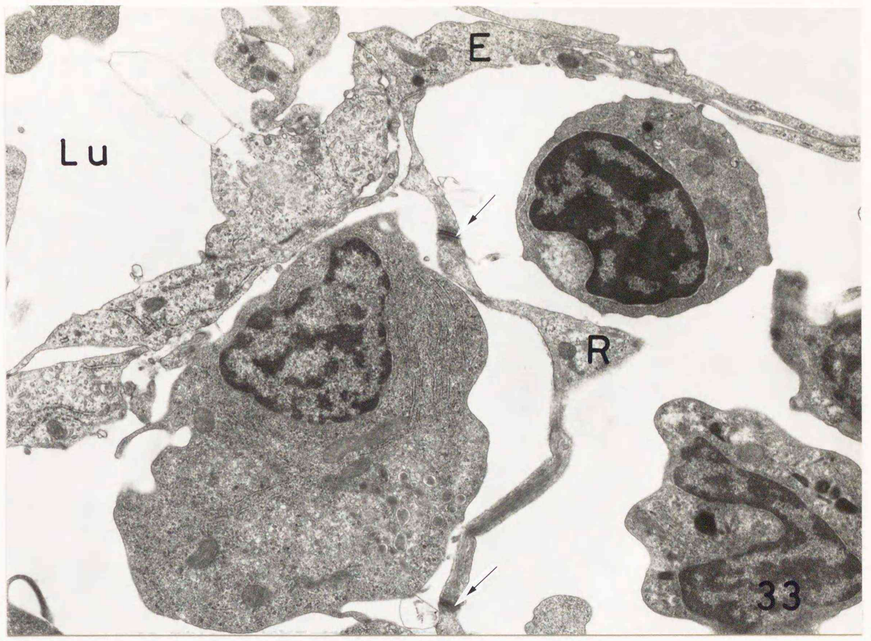



図３５．細網細胞の電顕像。
洞様毛細血管（Ｅ）に接して頭腎実質内に突起を伸ばす細網細胞（Ｒ）を示す。その細胞質内にはやや大型のライソゾームが認められる（矢頭）。Ｌｕは血管内腔を、Ｍは大食細胞を示す。×4,250。

図３６．図３５の強拡大像。
細網細胞（Ｒ）は内皮細胞（Ｅ）に接着しており、その細胞質にはトノフィラメントが認められる（矢印）。Ｍは大食細胞を、Ｌｕは血管内腔を示す。×10,200。

附図１７

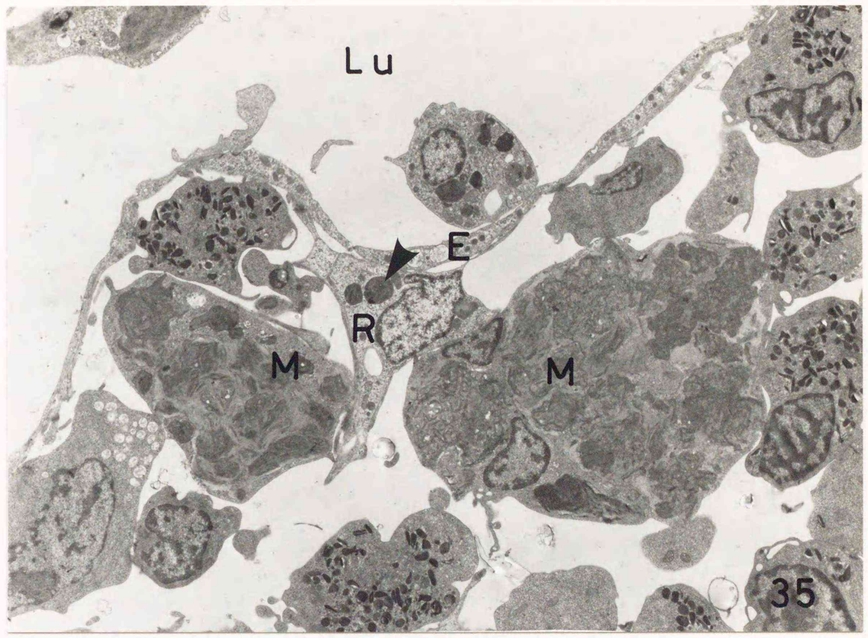

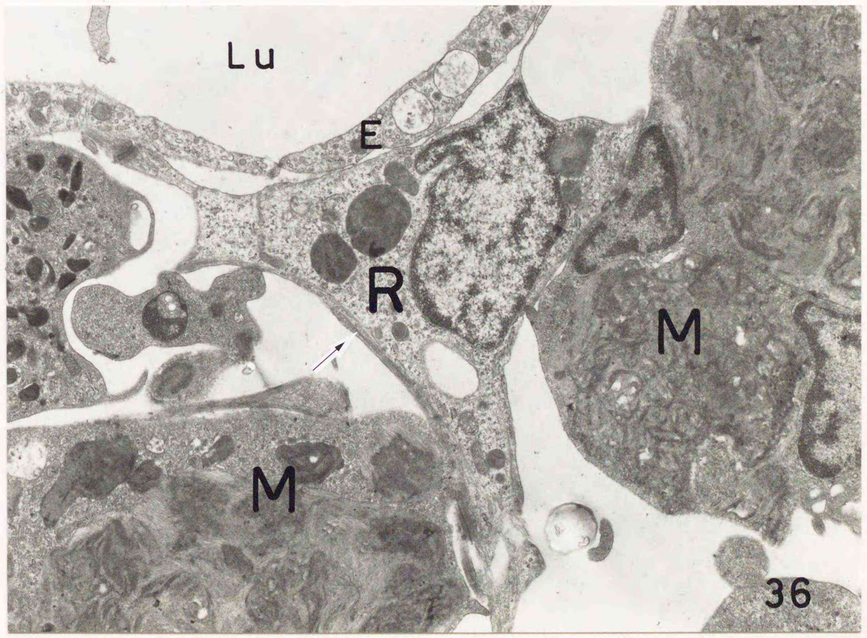

図３７．頭腎実質の電顕低倍像。
頭腎実質は果粒球（Ⅰ、Ⅱ）が大部分を占め、少数のリンパ球（Ｌ）、形質細胞（Ｐ）が散在する。Ｃは洞様毛細血管を示す。リンパ球は大型円形の核と少量の細胞質を特徴とする。
×3,400。

図３８．種々の成熟段階にある果粒球の電顕像。
頭腎の実質に多数認められるⅠ型果粒球には果粒を有していない幼若な細胞（ＧＢ１）から成熟細胞（Ｇ）およびその中間（ＧＢ２）が区別される。×5,950。

附図１８

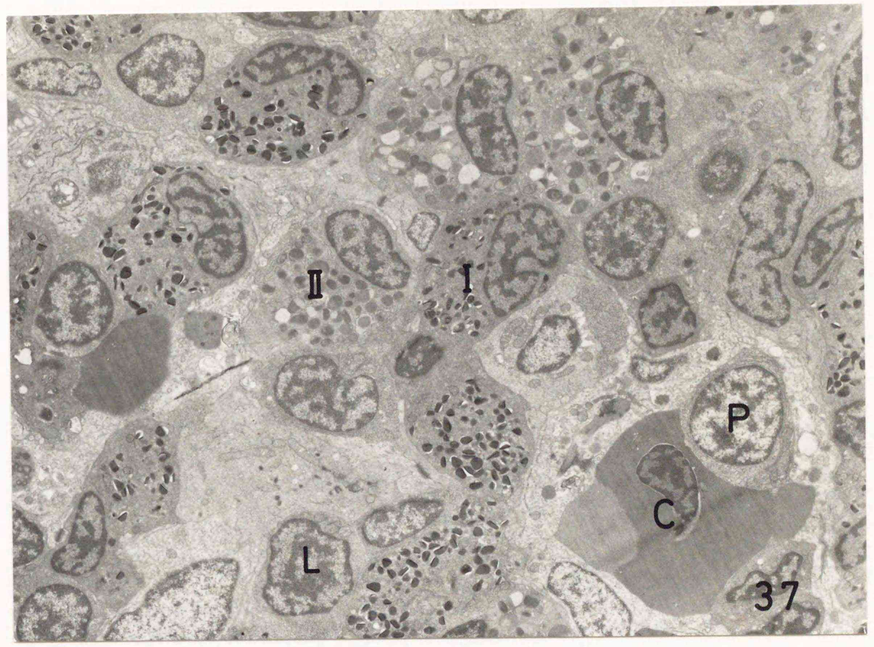

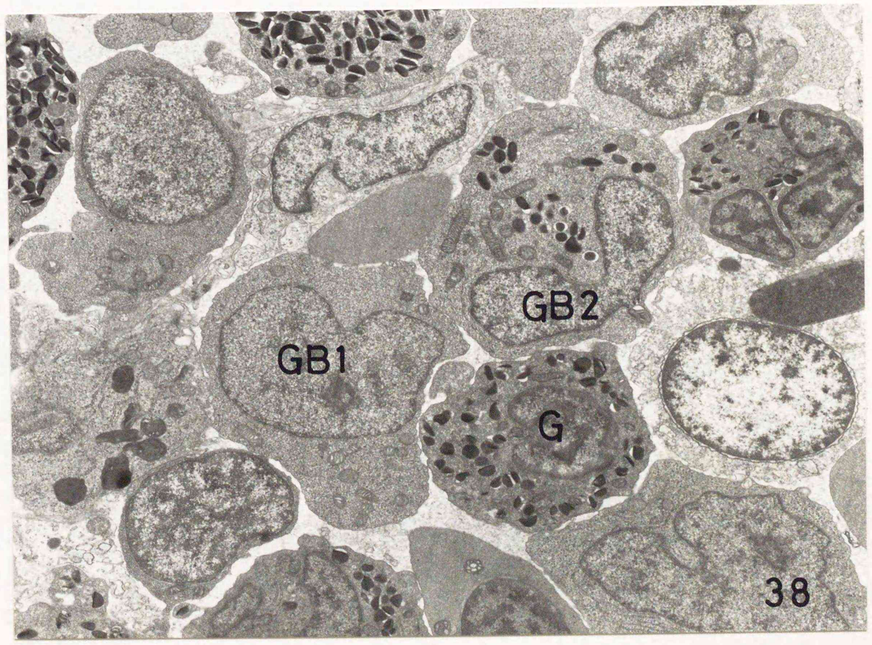

図３９．幼若果粒球の電顕像。
Ⅱ型果粒球の幼若細胞を示す。核は円形大型を呈し、その細胞質内には少数の特種果粒とやや拡張した粗面小胞体が存在する。×10,200。

図４０．赤芽球系細胞の電顕像。
頭腎実質には少数の赤芽球系の細胞が認められる。それらは小型楕円形の核を有し、電子密度の高い細胞質内には多数のポリリボゾームと少数のミトコンドリアおよび小胞体が認められる。×17,000。

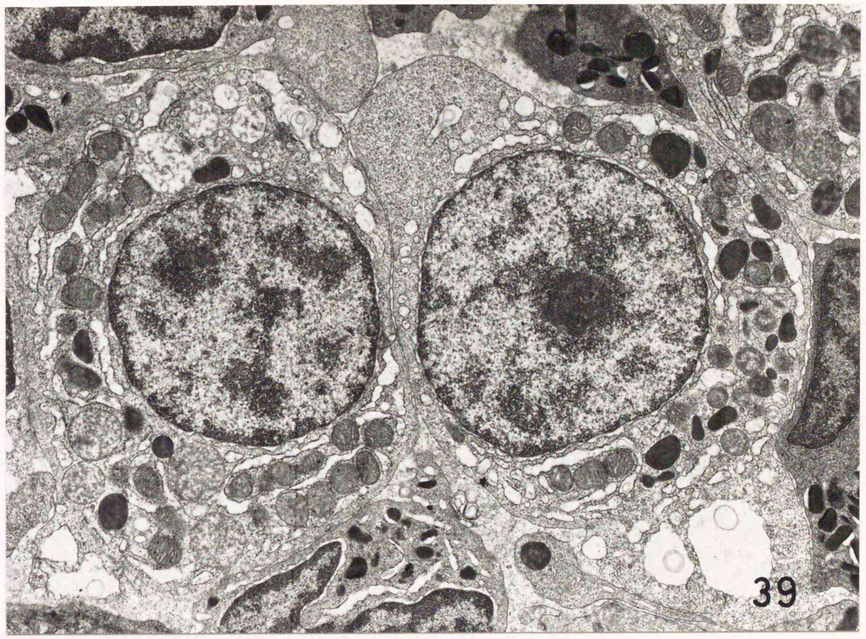



附　図　２０

図４１．リンパ球集簇領域の電顕像。
リンパ球（Ｌ）はクロマチンの豊富な核と電子密度の高い少量の細胞質を特徴とする。それらにまじって粗面小胞体の発達した形質細胞（Ｐ）が認められる。Ｇは果粒球を示す。×3,600。

図４２．リンパ球（Ｌ）と幼若果粒球（ＧＢ）の電顕像。
リンパ球の核はクロマチンに富み、その細胞質の電子密度は高くまた大型円形で基質の明調なミトコンドリア（矢印）を含んでいる。一方幼若果粒球のミトコンドリア（矢頭）は小型で、クリスタの基質の電子密度が高く明瞭である。×5,950。

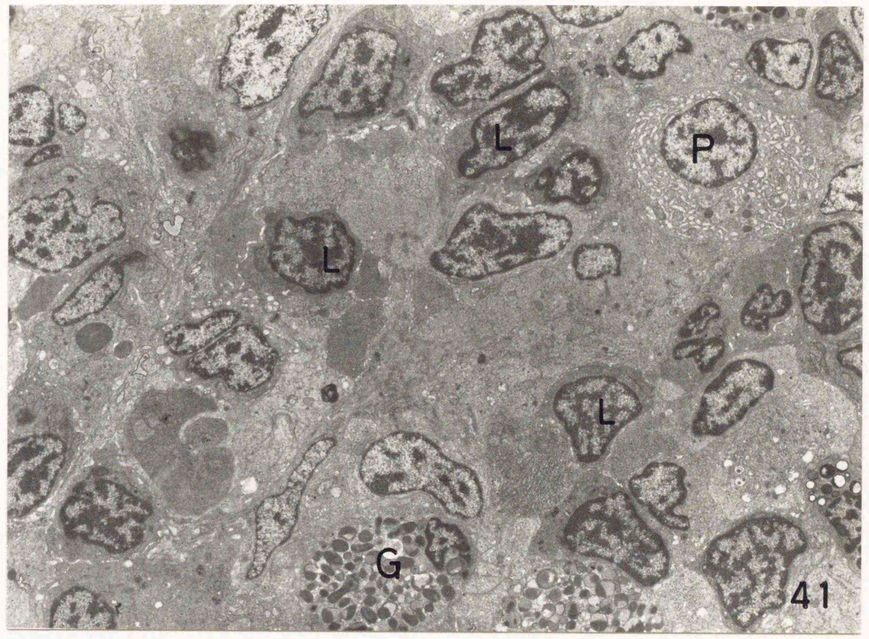

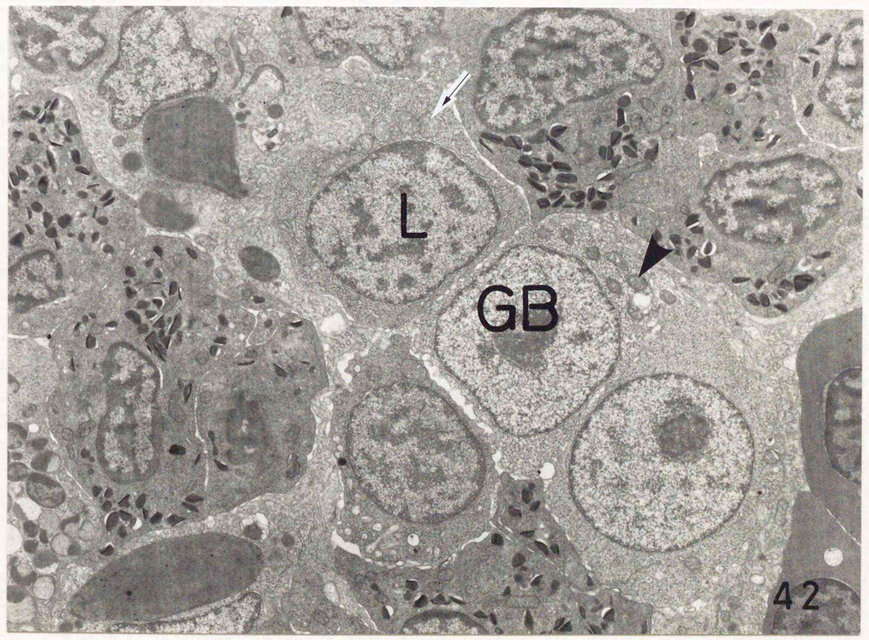

附　図　２１

図４３．形質細胞の電顕像。
頭腎実質内に散在して認められる形質細胞は細胞質内の発達した粗面小胞体およびゴルジ装置（矢頭）を特徴とする。そのミトコンドリアは大型でクリスタの基質が明調である（矢印）。×18,400。

図４４．形質細胞（Ｐ）およびリンパ球（Ｌ）の電顕像。
形質細胞の核はほぼリンパ球の核に類似する。形質細胞およびリンパ球はしばしば大食細胞（Ｍ）に接して認められる。×8,800。



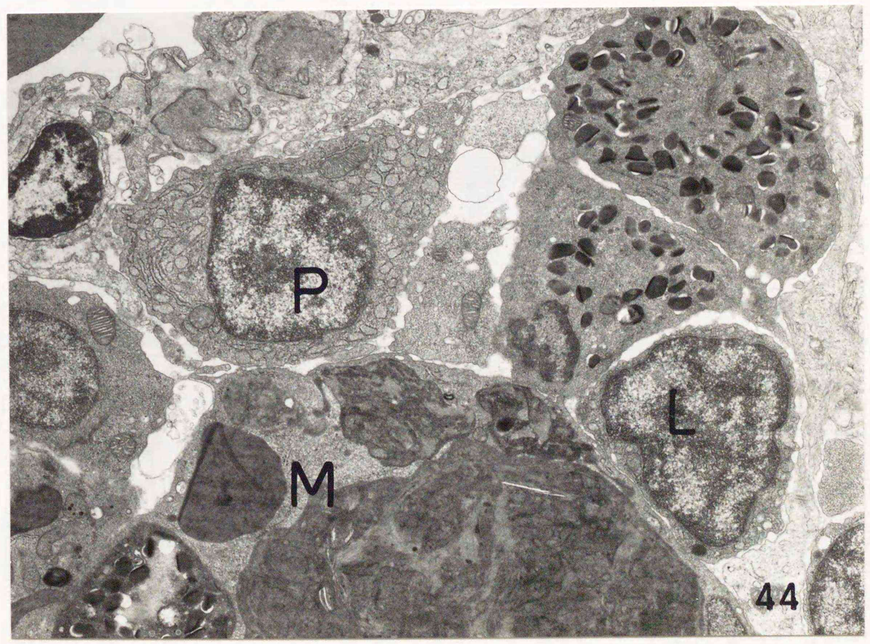


PV

図４５．頭腎実質内色素含有細胞集塊のH-E染色像。
ａ．門脈（ＰＶ）よりやや離れて存在する色素含有細胞集塊（矢印）を示す。それはリンパ球集簇により取囲まれており（矢頭）、またその集塊内にも多数のリンパ球が認められる。Ａは門脈に伴行する動脈を示す。×165。
ｂ．門脈（ＰＶ）壁に接して認められる色素含有細胞集塊（矢印）を示す。その周囲にリンパ球の集簇（矢頭）が認められるが、集塊内にリンパ球はほとんど認められない。Ａは門脈に伴行する動脈を示す。×165。

図４６．頭腎実質内色素含有細胞集塊の鍍銀像。
ａ．図４５ａと同型の色素含有細胞集塊を示す（矢印）。それは門脈（ＰＶ）よりやや離れて存在し、細胞の集簇もやや粗である。×330。
ｂ．図４５ｂと同型の色素含有細胞集塊を示す（矢印）。その集塊は細胞が密で、門脈（ＰＶ）に接して存在し、門脈の結合組織から連続した線維性の被膜様構造（矢頭）によって取囲まれている。×330。

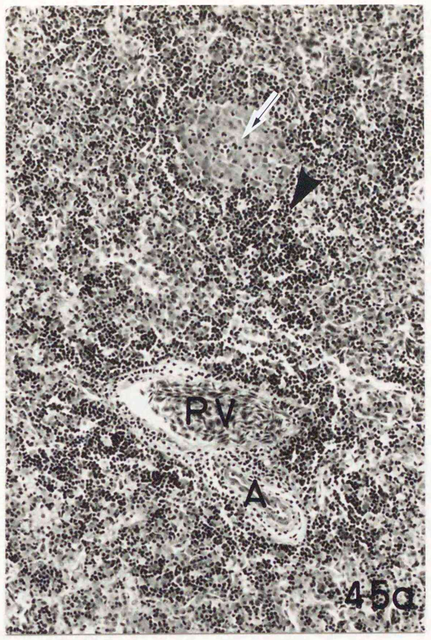

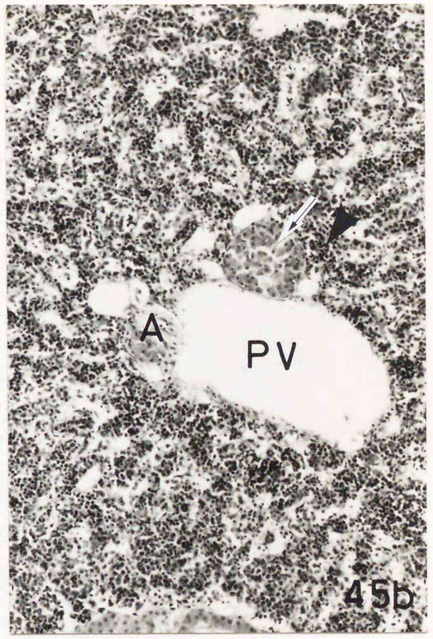

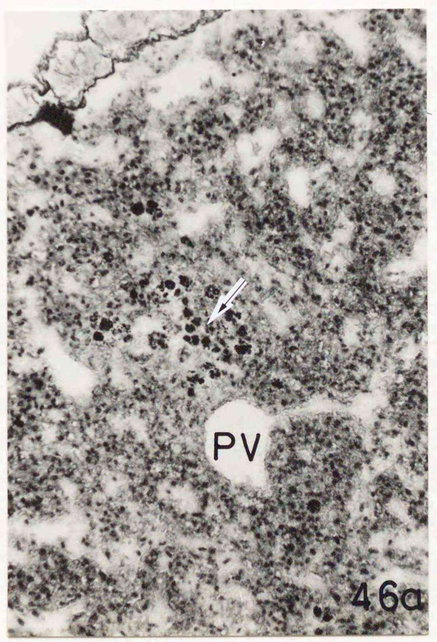

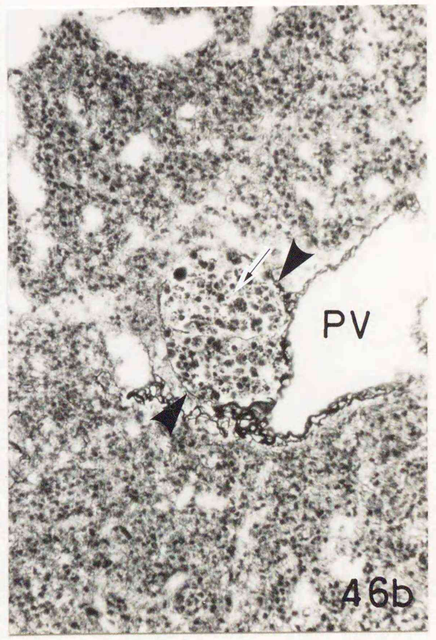

図４７．頭腎実質に単独に認められた大食細胞（Ｍ）の電顕像。
大食細胞の細胞質には大型円形のライソゾームが認められ、その一部には消化の進んでいない果粒球の果粒が区別される（矢印）。Ｎは大食細胞の核を示す。×6,800。

図４８．大食細胞（Ｍ）の小集塊の電顕像。
大食細胞の細胞質には大型円形から細胞質内に充満する不整形を示すものまで様々なライソゾームが認められる。円形を示すライソゾームではその内容物が区別されるものが大部分であるが（矢印）、大型不整形のライソゾームではその内容物は不明瞭でしばしば結晶様構造が認められる（矢頭）。少数のライソゾームを含む大食細胞の核（Ｎ）は大型明調である。×6,000。

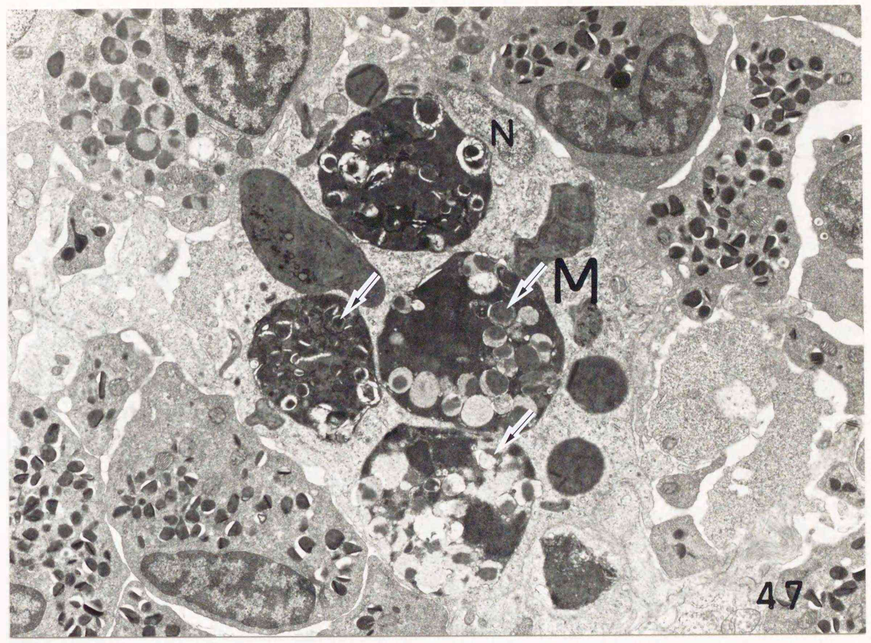

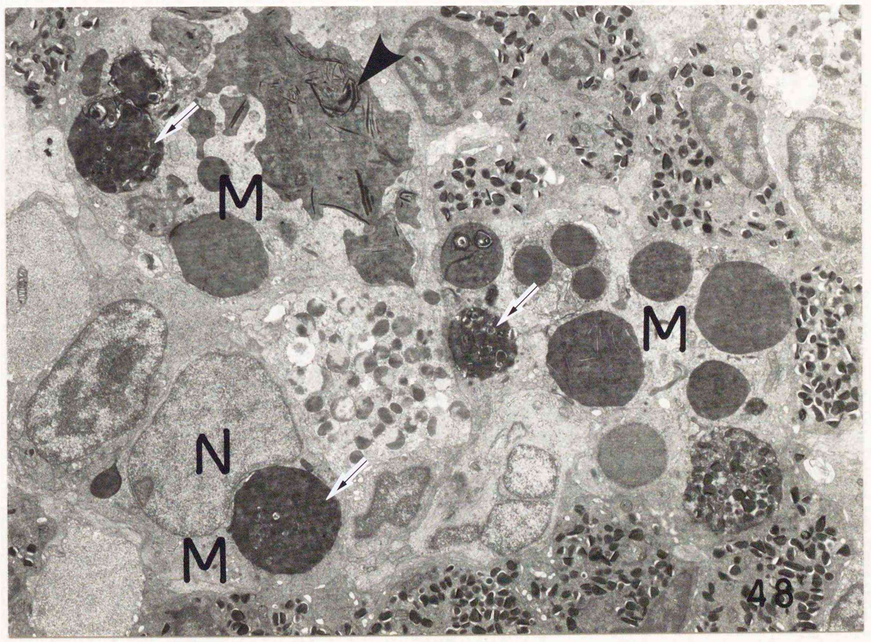

図４９．密な集塊を形成する大食細胞（Ｍ）の電顕像。
大食細胞の細胞質は不整形の大型ライソゾームが充満している。その集塊の周囲は被膜様構造で取囲まれている（矢印）。それらの大食細胞の核（Ｎ）は細胞の一端に圧平され、やや暗調である。×3,300。

図５０．図４９の強拡大像。
大食細胞集塊の周囲はデスモゾーム（矢印）を有する細網細胞の突起と少量の線維（矢頭）により構成されている。大食細胞のライソゾーム（Ｌｙ）内には高電子密度の不定形物質と低電子密度の線維状物質が不規則に存在する。
×12,800。

附図２４

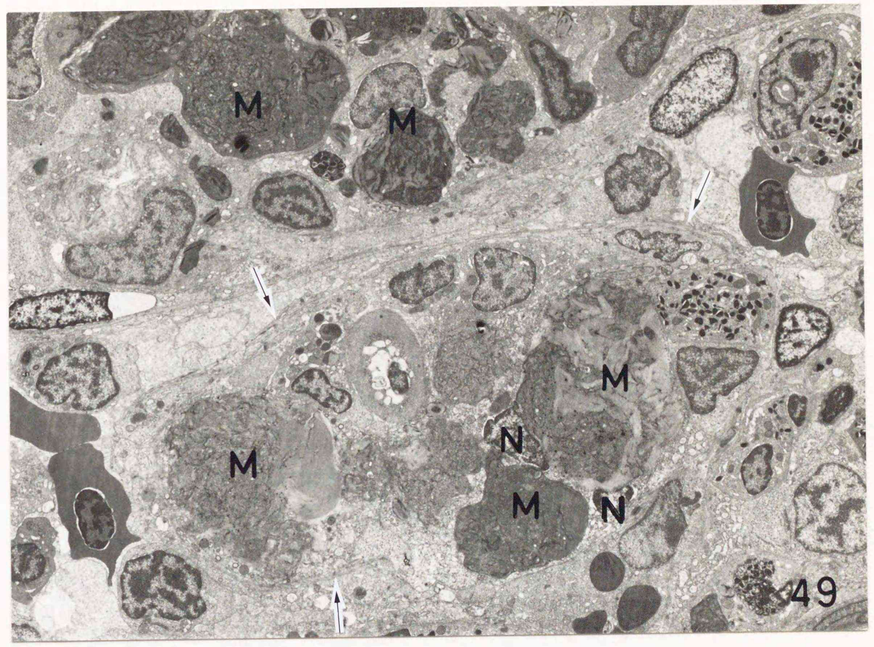

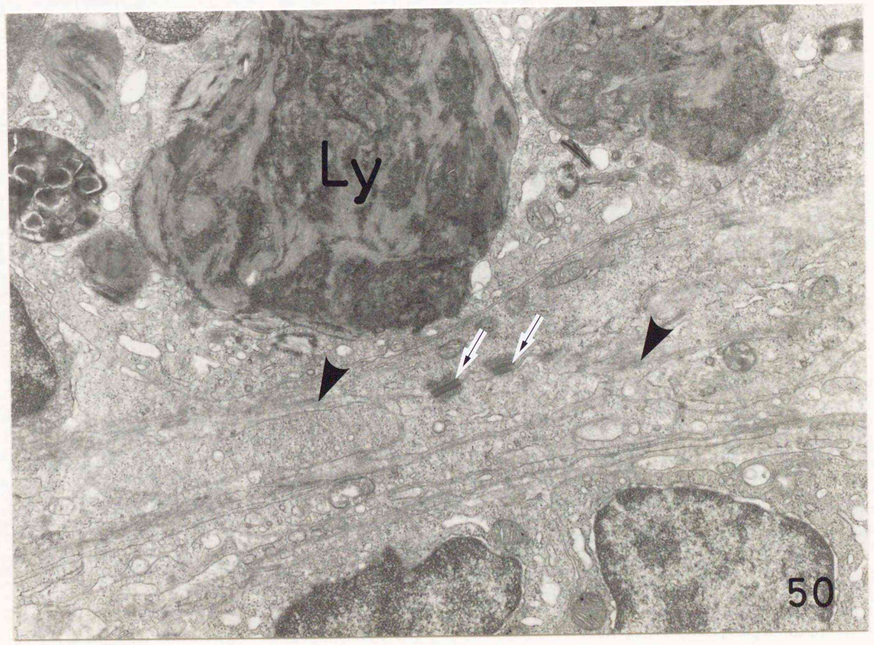

図５１．rodlet cellの電顕像。
頭腎実質には rodlet cell が散在して認められる。それは高電子密度の芯状構造（矢印）を有するフラスコ型の果粒と多数の空胞（Ｖ）を特徴とし、ミトコンドリア（Ｍ）その他の細胞質内小器官は細胞の一端に局在している。しばしば核周囲にゴルジ装置が認められる（矢頭）。細胞膜直下には密な線維から構成される被膜様構造（Ｃａｐ）を有している。×15,000。

附図２５

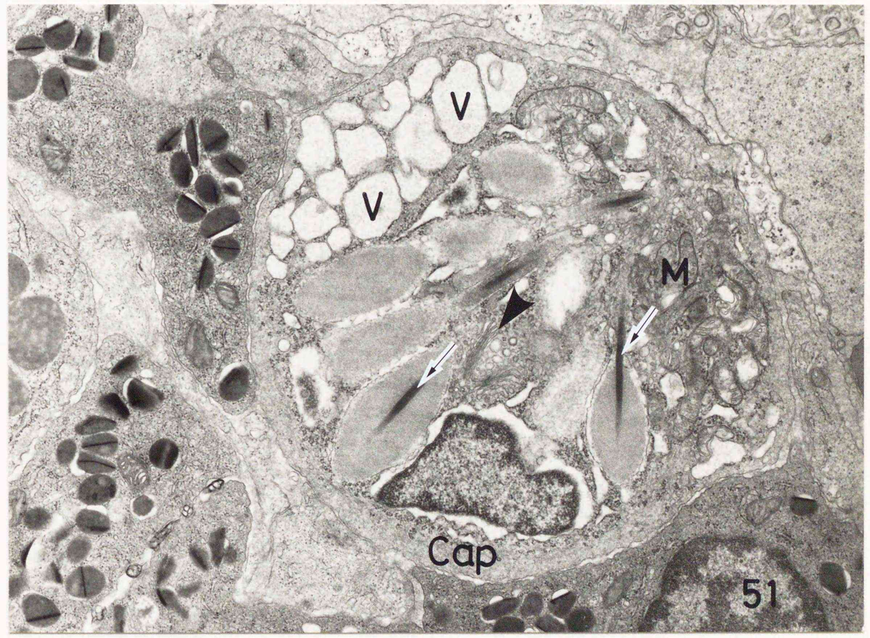

図５２．本検索により明らかになった頭腎内の血管走行とリンパ球（∴）および色素含有細胞（大食細胞；●）の分布を示す模式図。ＣＶ；静脈、Ｓ；洞様毛細血管、Ａ；動脈、ＰＶ；門脈。

附図２６



図５３．Sephadex G-200 によるコイ免疫グロブリンの分離精製。
塩析したコイ血清のゲルろ過による溶出態度を示す。ボイドボリューム付近（約130ml）に大きなピークが認められる。

附図２７

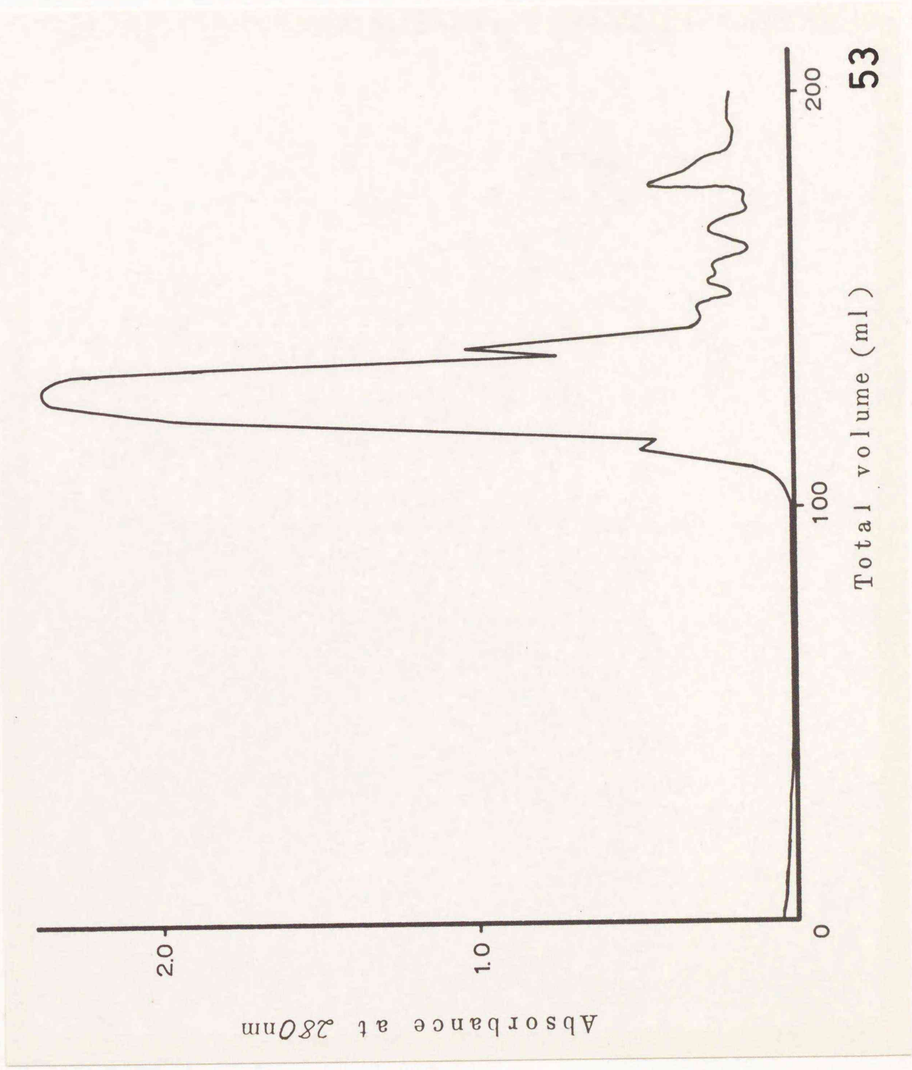



図５４．DEAE セルロースによるコイ免疫グロブリンの分離精製。
図５３においてピークを示す分画のイオン交換クロマトグラフィーによる溶出態度を示す。
NaCl 濃度（点線）0.1N 付近にピークが認められ、ピークを示す分画にはゲル内沈降反応においてＢＳＡに対する抗体価が認められ（矢頭）、これらをコイ免疫グロブリン（CIg）として以下の検索に用いた。

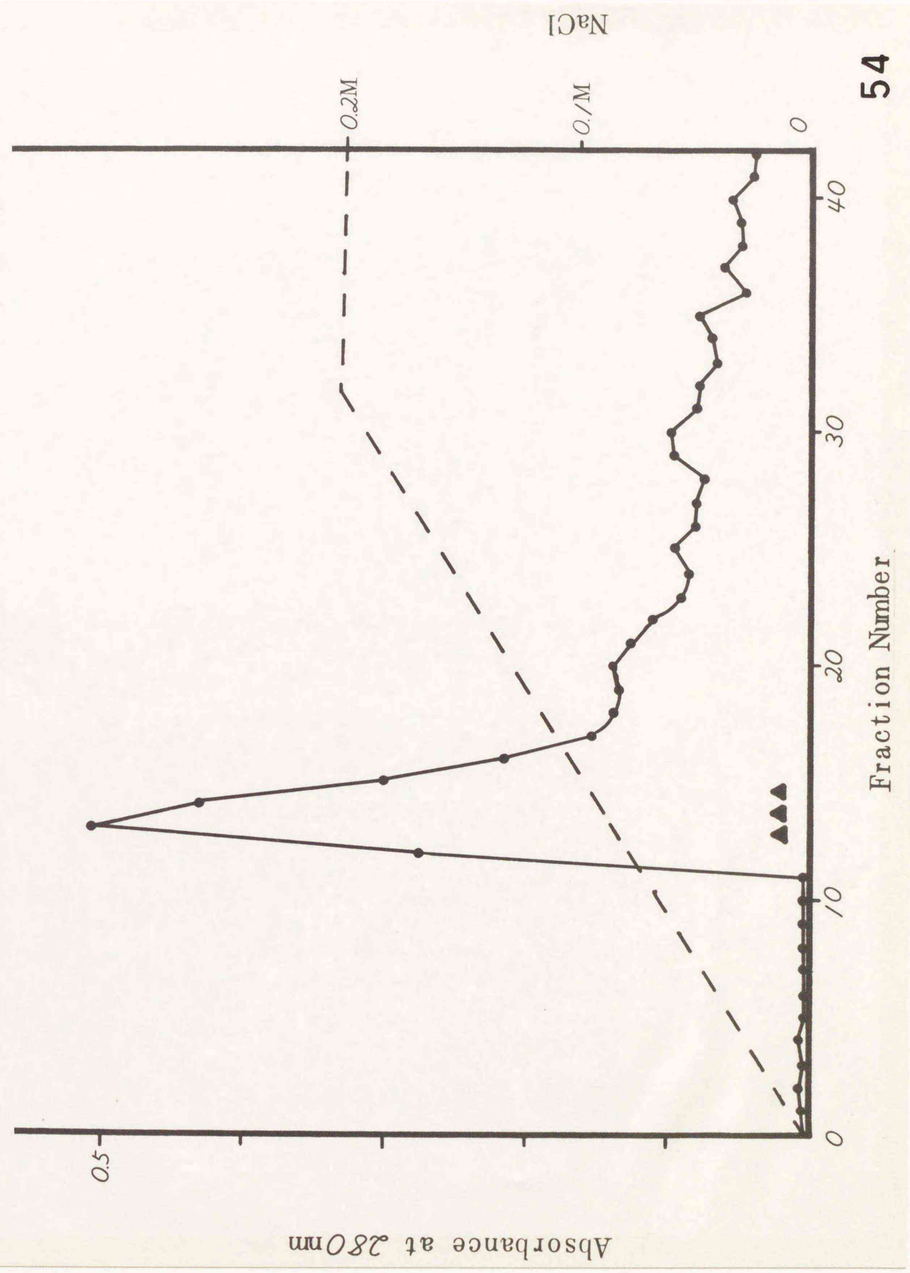

図５５．精製したコイ免疫グロブリン（CIg）とコイ正常血清（NS）の電気泳動像。
図５４においてピークを示す分画は電気泳動的に分子量の大きいほぼ均一な分画に認められる（矢頭）。

図５６．ゲル内沈降反応による BSA に対する抗体活性の有無の検定。
CIgは BSA とのあいだに沈降線を形成し、それは抗 BSA ウサギ血清（antiBSA）と BSA との沈降線に比べ CIg に近い位置に認められる。

図５７．抗コイ免疫グロブリン血清（anti-CIg）の免疫電気泳動による検定。
anti-CIgは正常コイ血清（NS）および免疫したコイ血清（IS）の移動度の少ない分画と沈降線を形成する。免疫したコイ血清との沈降線は太く、一部分離している。また免疫したコイ血清の同領域には BSA との間に沈降線が認められる（矢印）。





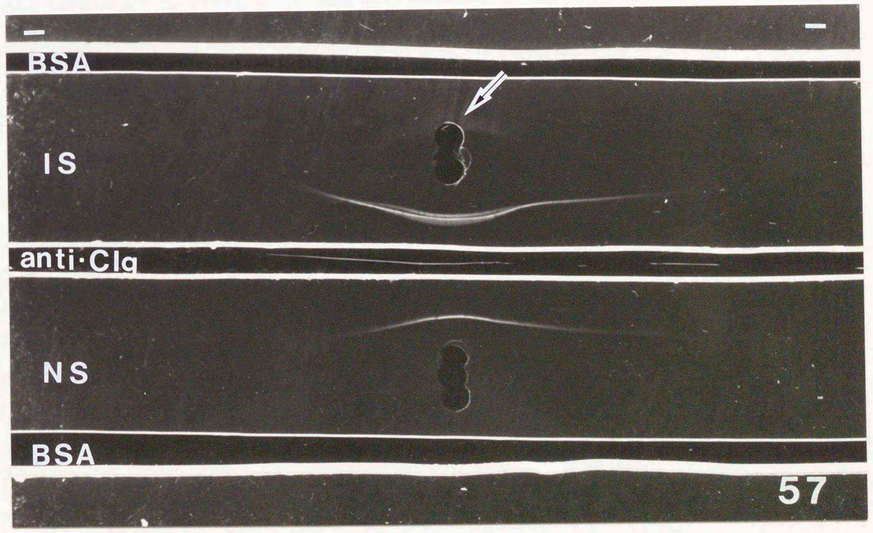

図５８．AP-BSA 投与後４日（ａ）、７日（ｂ）、14日（ｃ）および28日（ｄ）の頭腎のメチルグリーン・ピロニン染色像。

ａ．AP-BSA 投与後４日では頭腎実質内にピロニン好性細胞（矢印）は散在して認められる。ＰＶは門脈を示す。×165。

ｂ．AP-BSA 投与後７日においてピロニン好性細胞（矢印）は門脈（ＰＶ）周囲に増加する傾向を示す。ＣＶは静脈を示す。×165。

ｃ．AP-BSA 投与後14日にはピロニン好性細胞は門脈（ＰＶ）周囲においてやや粗な色素含有細胞の集塊（矢頭）に接して顕著な集簇を形成する（矢印）。その周辺部にピロニン強陽性細胞が存在する。ＣＶは静脈を示す。×165。

ｄ．AP-BSA 投与後28日においてピロニン好性細胞は門脈（ＰＶ）周囲に比較的多数存在するが、顕著な集簇は示さない。矢頭は大型化した色素含有細胞集塊を示す。×165。

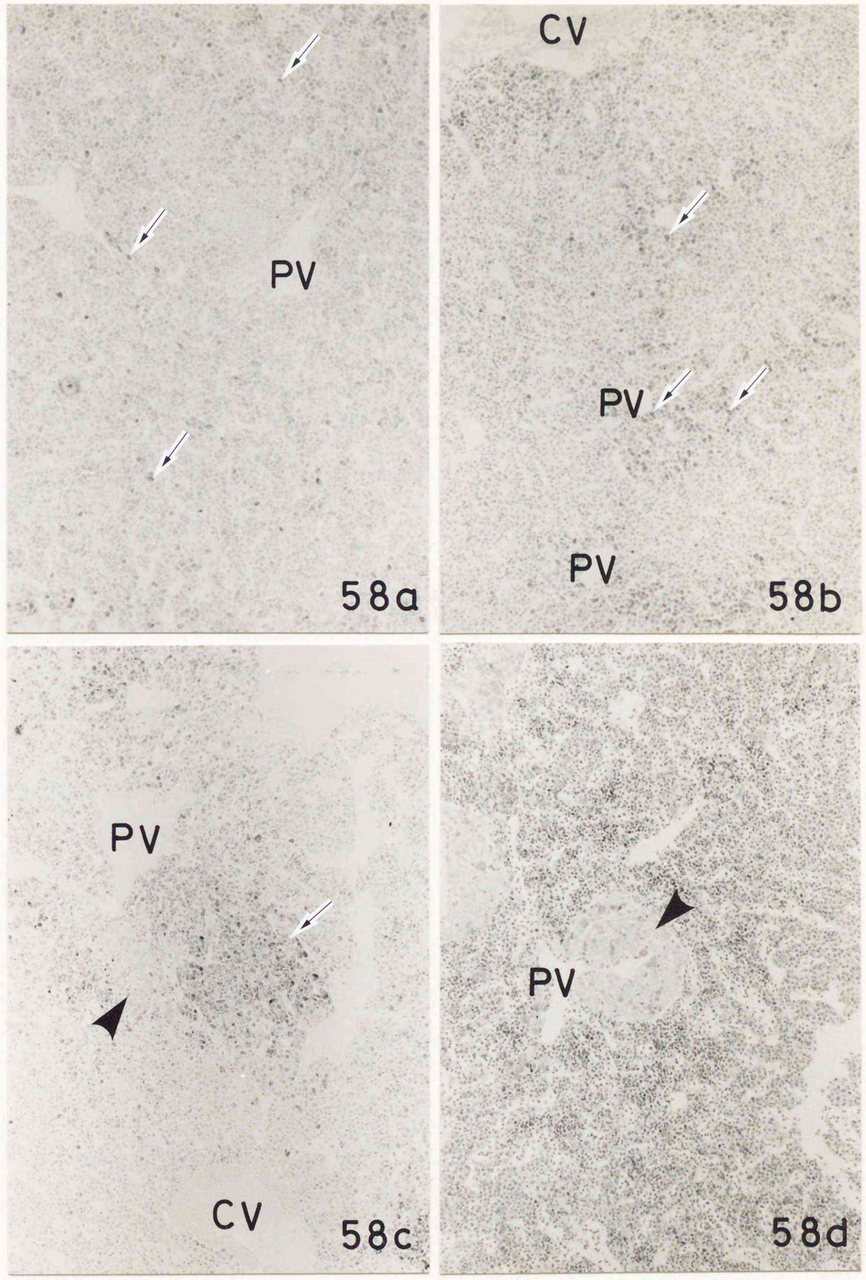

図５９．AP-BSA 投与後21日（ａ）および40日（ｂ）の頭腎に認められる色素含有細胞集塊のＨ-Ｅ染色像。

ａ．AP-BSA 投与後21日の頭腎実質にはその外形が不規則な色素含有細胞の集塊が認められる。その中心部には被膜様構造が認められる（矢印）。×330。

ｂ．AP-BSA 投与後40日では色素含有細胞の集塊の大部分は門脈（ＰＶ）に接して認められ、その集塊は被膜様構造で囲まれている（矢印）。その中心部の細胞は変性している（矢頭）。×330。

附図３１

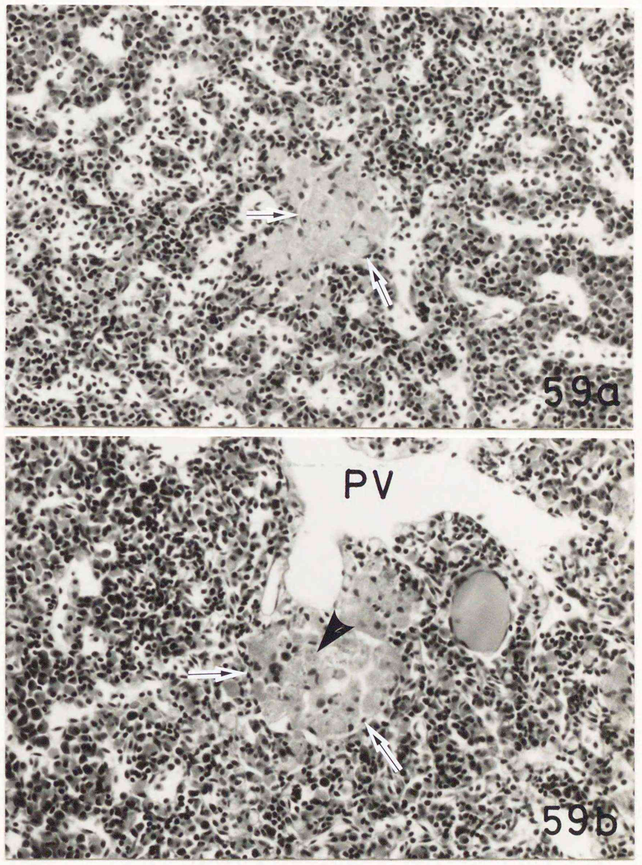

図６０．AP-BSA 投与後２日の抗 BSA 血清による免疫染色像。
ａ．AP-BSA 投与後２日において BSA に対する陽性反応は門脈（ＰＶ）とそれに連絡する洞様毛細血管周囲に認められる。×330。
ｂ．それらの陽性反応は実質内あるいは血管内の大型円形細胞の細胞質内に果粒状に認められる（矢印）。×825。

図６１．AP-BSA 投与後７日の抗 BSA 血清による免疫染色像。
AP-BSA 投与後７日において門脈（ＰＶ）周囲の BSA 陽性細胞数は増加する傾向を示し、細胞質全体が強陽性を示す細胞（矢印）が認められる。×330。

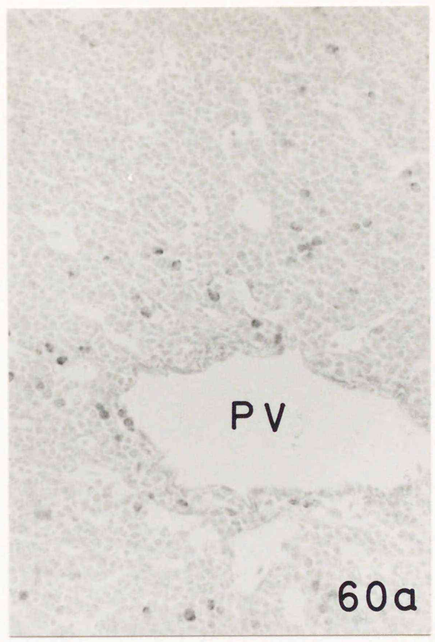

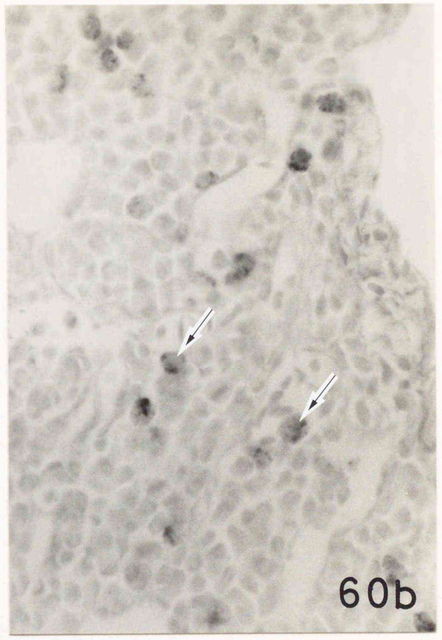

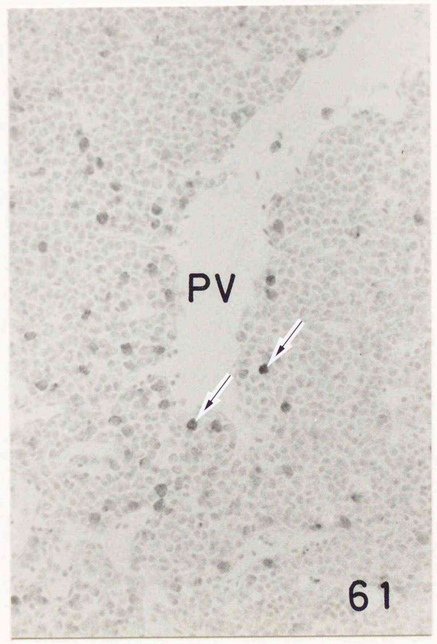

図６２．AP-BSA 投与後14日の抗 BSA 血清による免疫染色像（ａ）および同部位のメチルグリーン・ピロニン染色像（ｂ）

ａ．AP-BSA 投与後14日において BSA 陽性細胞の大部分はその細胞質全体が強陽性を示し（矢印）、その一部は色素含有細胞集塊（矢頭）内にも認められる。×165。

ｂ．その時期色素含有細胞集塊（矢頭）に接して顕著なピロニン好性細胞の集簇（矢印）が認められる。ＰＶは門脈を示す。×165。

図６３．AP-BSA 投与後40日の抗 BSA 血清による免疫染色像。
AP-BSA 投与後40日において BSA 陽性細胞は色素含有細胞集塊（矢頭）内に限局して認められ、その反応は集塊の辺縁部に認められる（矢印）。×85。

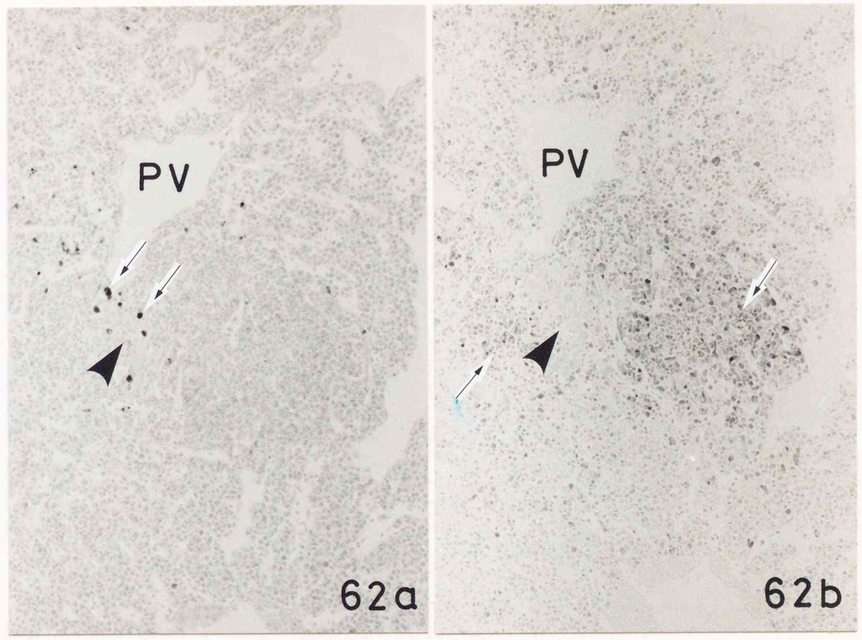

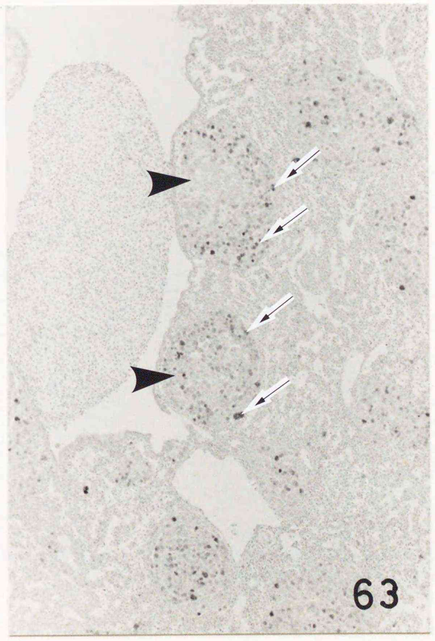

図６４．AP-BSA 投与後２日の anti-CIg による免疫染色像。
ａ．AP-BSA 投与後２日 CIg 陽性細胞（矢印）は実質内に散在して認められる。×330。
ｂ．CIg 陽性細胞（矢印）はリング状に陽性反応を示す、大リンパ球様細胞である。×825。

図６５．AP-BSA 投与後14日のピロニン好性細胞集簇領域の anti-CIg による免疫染色像。
ａ．AP-BSA 投与後14日のピロニン好性細胞集簇領域（点線内）には種々の程度に anti-CIg に対する免疫応答が認められる。矢頭は色素含有細胞の小集塊を示す。×165。
ｂ．ピロニン好性細胞集簇領域の高倍像を示す。それらの領域にはanti-CIgに強陽性を示す細胞（矢印）から弱陽性を示す細胞まで認められる。矢頭は色素含有細胞の小集塊を示す。×330。

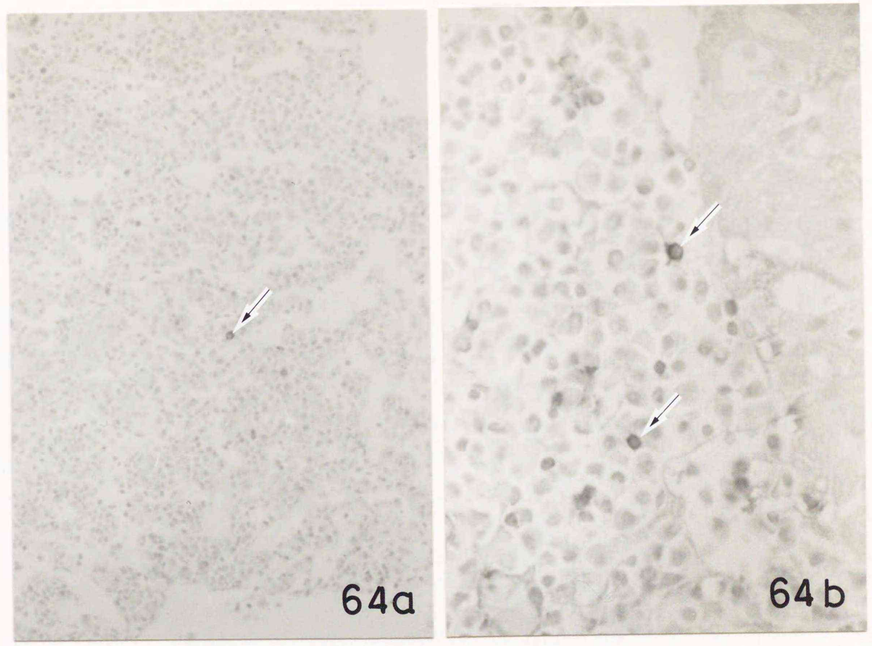

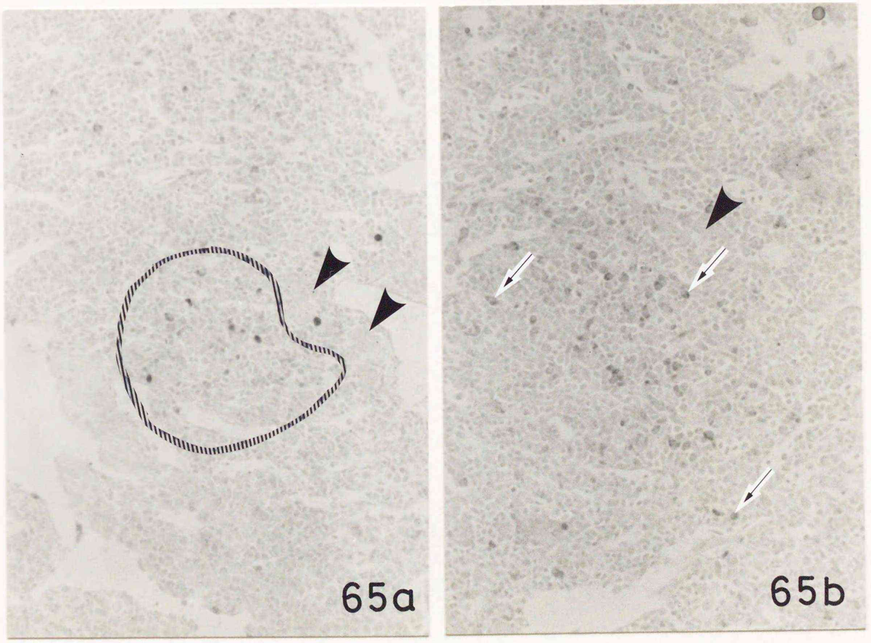

図６６．AP-BSA 投与後21日の anti-CIg による免疫染色像。

ａ．AP-BSA 投与後21日の頭腎実質内には豊富な細胞質が anti-CIg 強陽性を示す細胞が散在して認められる（矢印）。矢頭は大型化した色素含有細胞集塊を示す。×330。

ｂ．強陽性細胞（矢印）および大リンパ球様陽性細胞（矢頭）の強拡大像を示す。×825。

図６７．AP-BSA 投与後28日の anti-CIg による免疫染色像。

ａ．頭腎実質内には anti-CIg 強陽性細胞（矢印）が散在して認められる。門脈（ＰＶ）に接して認められる大型の色素含有細胞集塊（矢頭）内に anti-CIg に対する強い反応が認められる。×165。

ｂ．ａの強拡大像を示す。色素含有細胞集塊内には一部の色素含有細胞が anti-CIg に対して強い反応を示し（矢頭）、また網状に弱い反応も認められる（矢印）。×825。



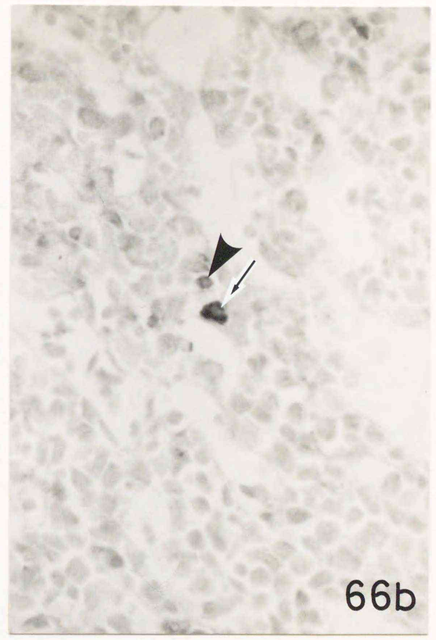

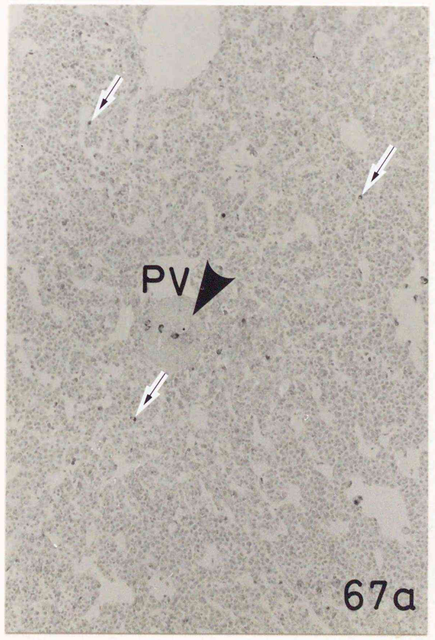

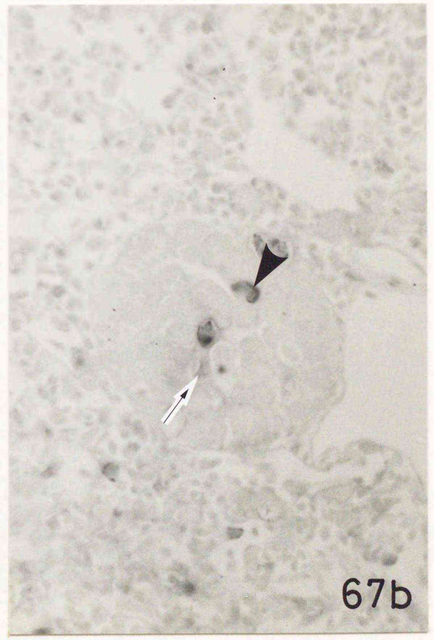

図６８．AP-BSA 投与後の頭腎内 AP-BSA 貪食細胞（●）およびＩｇ含有細胞（○）の動態（矢印）を示す模式図。

附図３６

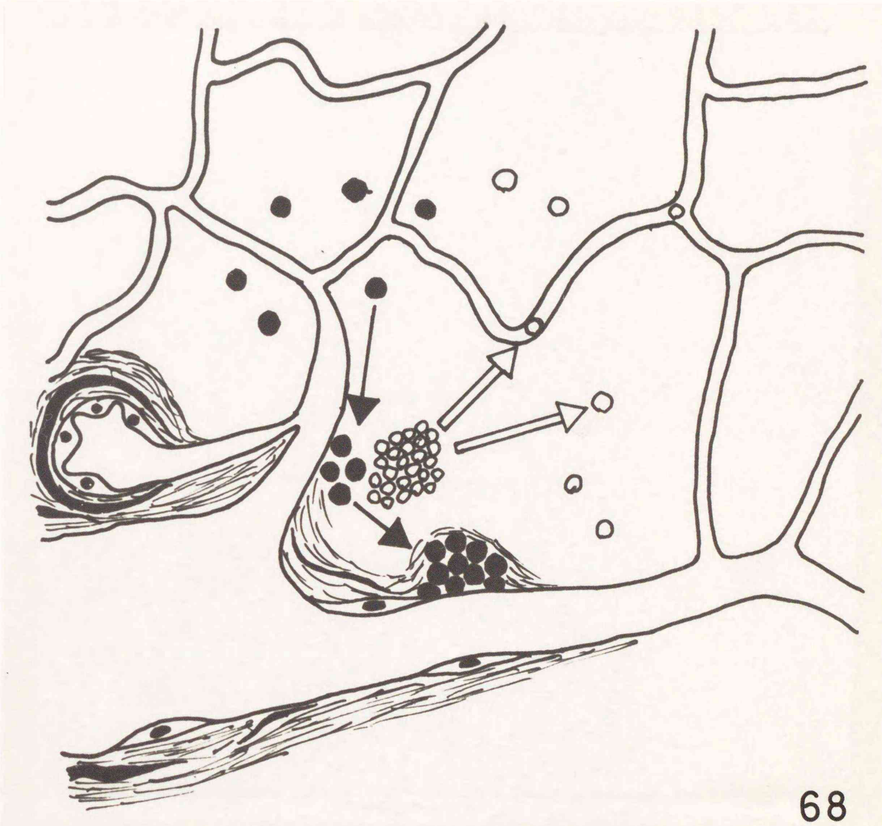

68



図６９．AP-BSA 投与後７日に認められた形質細胞の電顕像。
頭腎実質内に散在する形質細胞の大部分は中心性に存在するクロマチンの豊富な円形核と細胞質内の発達した粗面小胞体を特徴としている。そのミトコンドリア（Ｍ）は大型円形で、クリスタが細く基質が明調で、リンパ球系細胞に共通している。粗面小胞体は管状あるいは小胞状のものが認められる。まれにライソゾーム様果粒（矢頭）を有する細胞が観察される。
×11,000。

図７０．AP-BSA 投与後14日に認められた形質細胞の電顕像。
上述した型の形質細胞には血管透過像が観察される。Ｅは内皮細胞を示す。×10,200。

附図３７

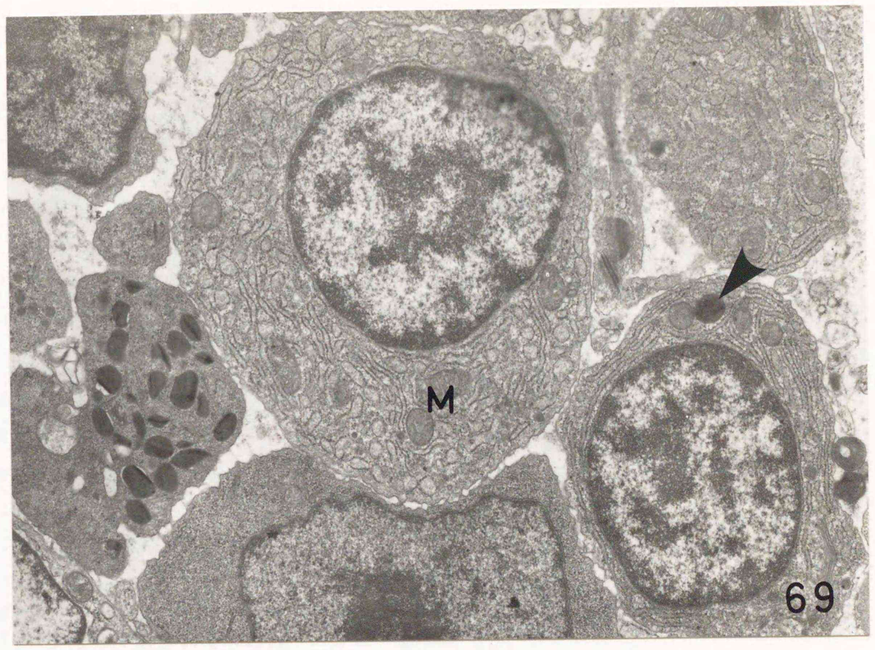

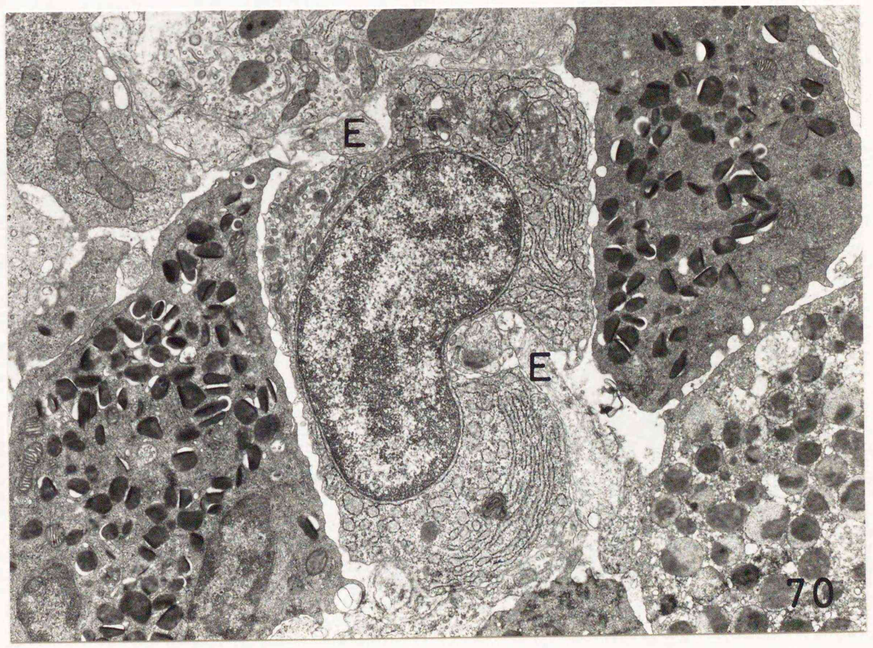

附　図　３８

図７１．AP-BSA 投与後１日に認められた形質細胞の免疫電顕像。
図６９と同型の形質細胞の粗面小胞体内腔には15nm の金粒子が認められる（挿入図）。
×13,600。

図７２．AP-BSA 投与後21日に認められた形質細胞の電顕像。
AP-BSA 投与後14日以降粗面小胞体および核周囲腔（矢印）の著しく拡張した形質細胞が認められる。Ｌはリンパ球を示す。×14,800。

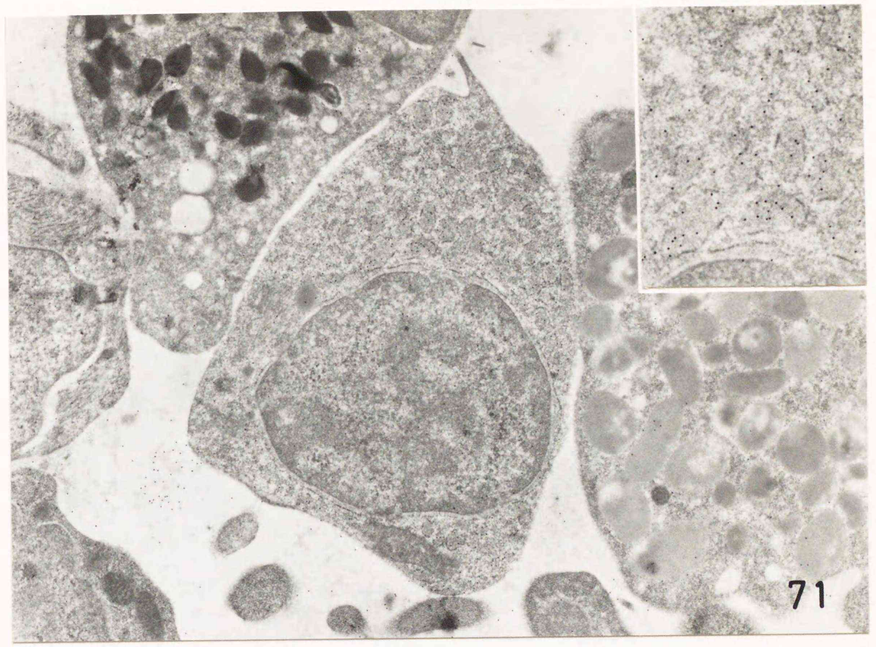

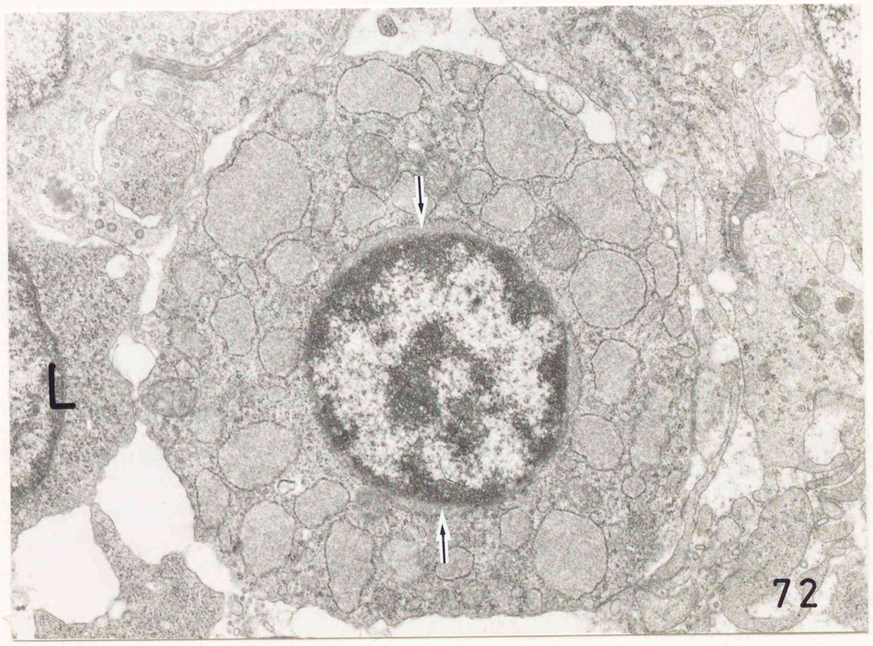

図７３．AP-BSA 投与後28日に認められた形質細胞の免疫電顕像。
図７２と同型の形質細胞の拡張した粗面小胞体および核周囲腔（矢印）内には多数の金粒子が認められる。Ｎは核を示す。×22,000。

図７４．AP-BSA 投与後14日に認められた形質細胞の電顕像。
まれに小胞状の粗面小胞体と著しく拡張した粗面小胞体を同時に有する形質細胞が認められる。×10,200。

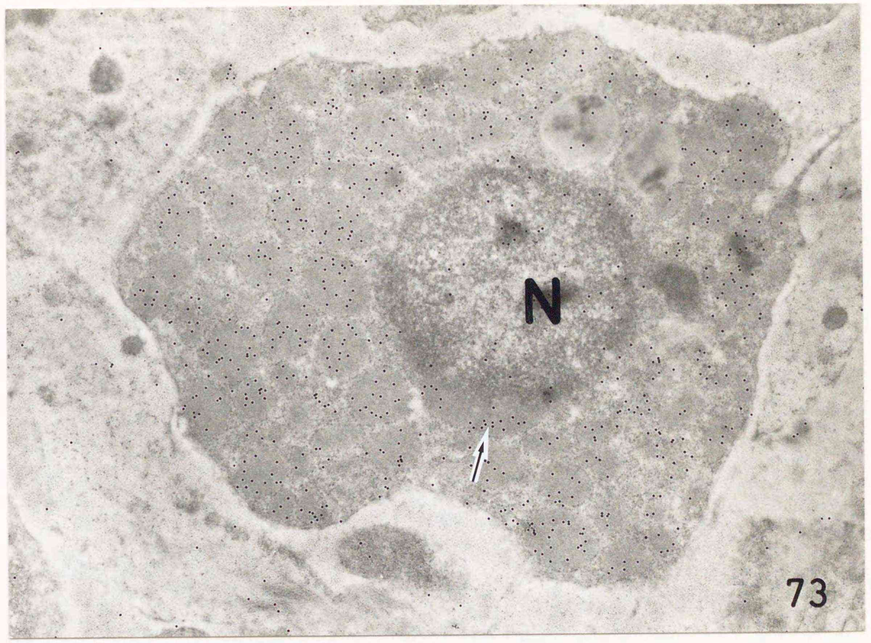

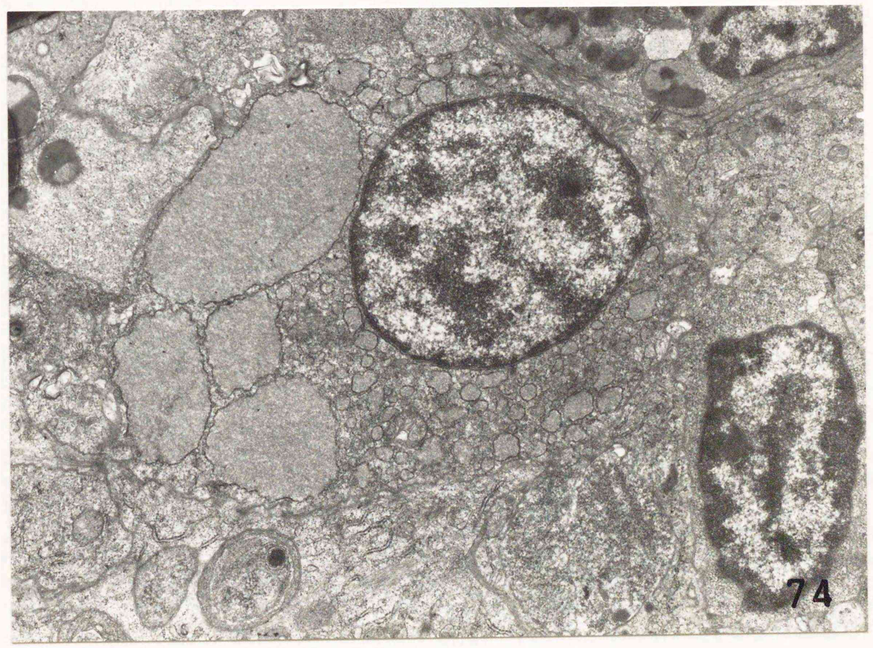

図７５．AP-BSA 投与後14日のピロニン好性細胞集簇領域の電顕像。
AP-BSA 投与後14日のピロニン好性細胞集簇はリンパ球（Ｌ）、形質細胞（Ｐ）および多数の幼若細胞（矢印）から構成されている。幼若細胞には形質細胞と区別のつかない細胞が認められる。×3,400。

図７６．AP-BSA 投与後14日のピロニン好性細胞集簇内幼若細胞の電顕像。
幼若細胞の核は核小体を有し（Ｎｕ）、やや不整型を呈している。その細胞質内には多数の遊離リボゾーム、大型円形で明調なミトコンドリア（Ｍ）、少数の粗面小胞体および発達の悪いゴルジ装置（矢印）が認められる。×10,200。

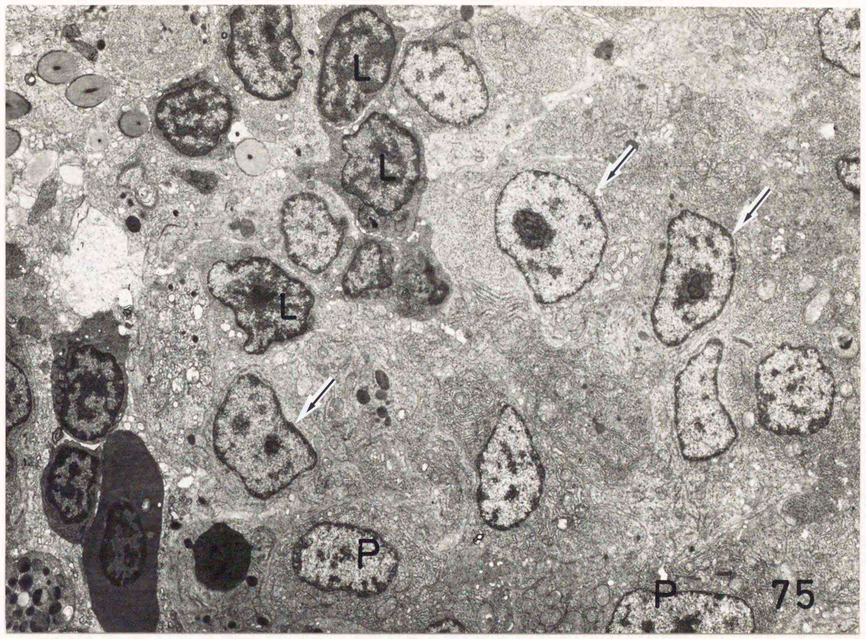

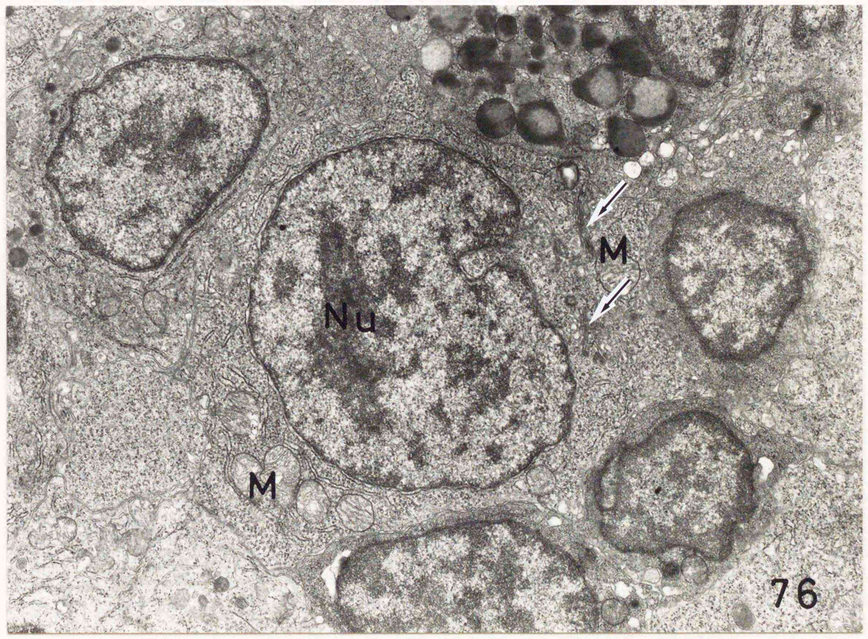

図７７．AP-BSA 投与後14日のピロニン好性細胞集簇内幼若細胞の免疫電顕像。
幼若細胞の粗面小胞体内には少数の金粒子が認められる（矢印）。Ｎｕは核小体を示す。
×20,000。

附図４１

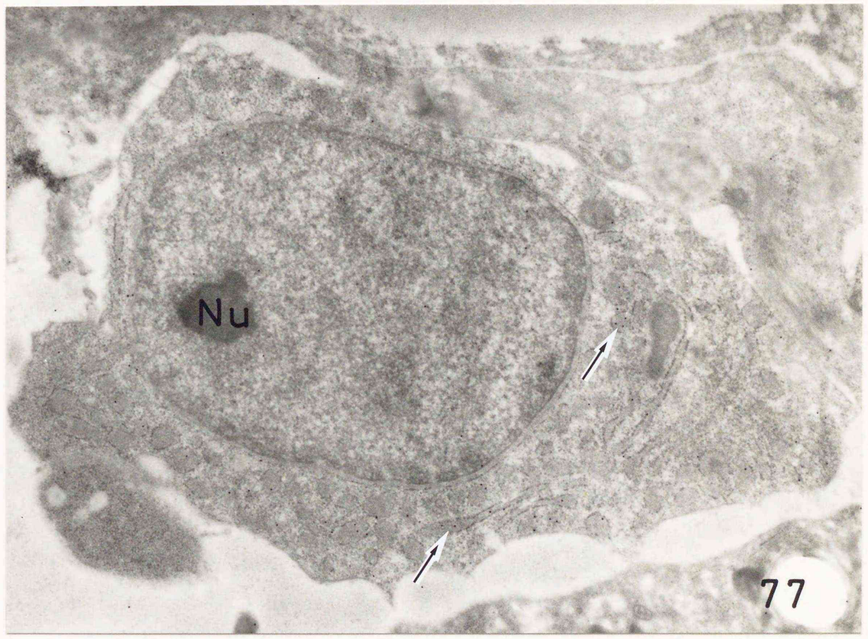

図７８．AP-BSA 投与後14日の大食細胞の免疫電顕像。大食細胞のライソゾームに多数の金粒子が認められる。ライソゾームの内容物は電子密度が均一で貪食物質の同定はできない。×18,000。

図７９．AP-BSA 投与後21日の大食細胞の免疫電顕像。大食細胞の大型のライソゾーム内に多数の金粒子が認められる。ライソゾーム内容物は低電子密度の領域が果粒状に分布し、金粒子は主にその低電子密度の物質に認められる。×17,000。

附図４２

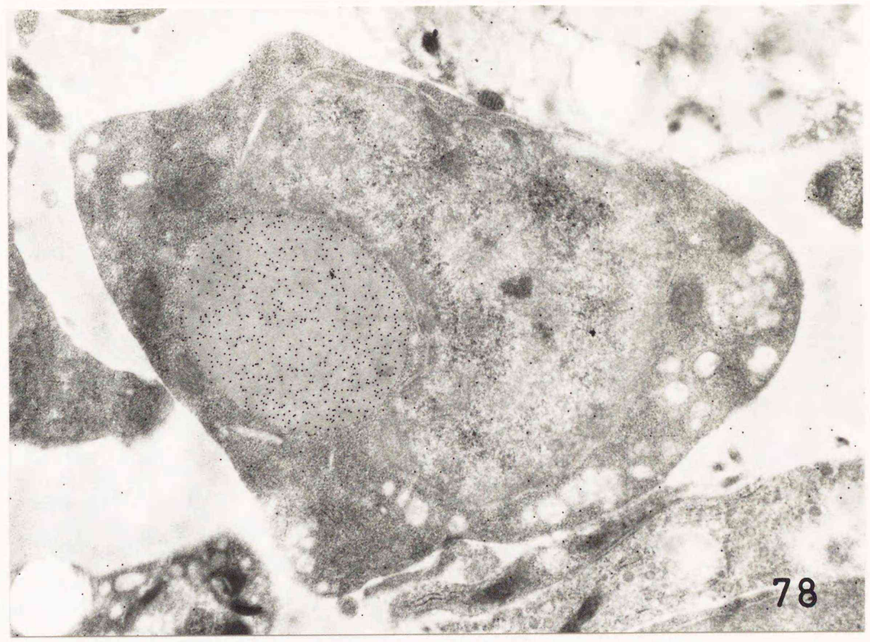

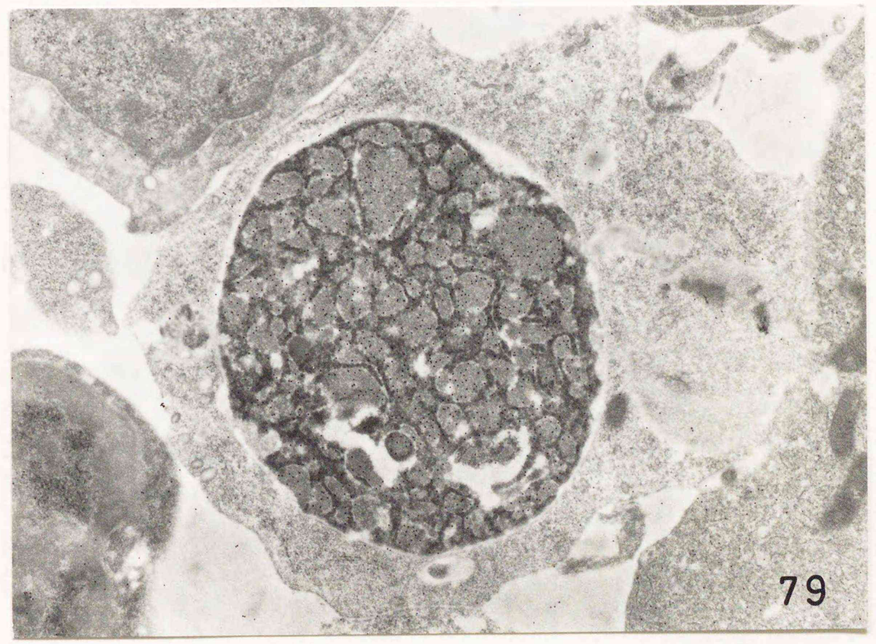

図８０．AP-BSA 投与後の免疫グロブリン産生細胞の超微形態的変化を示す模式図。

附図４３

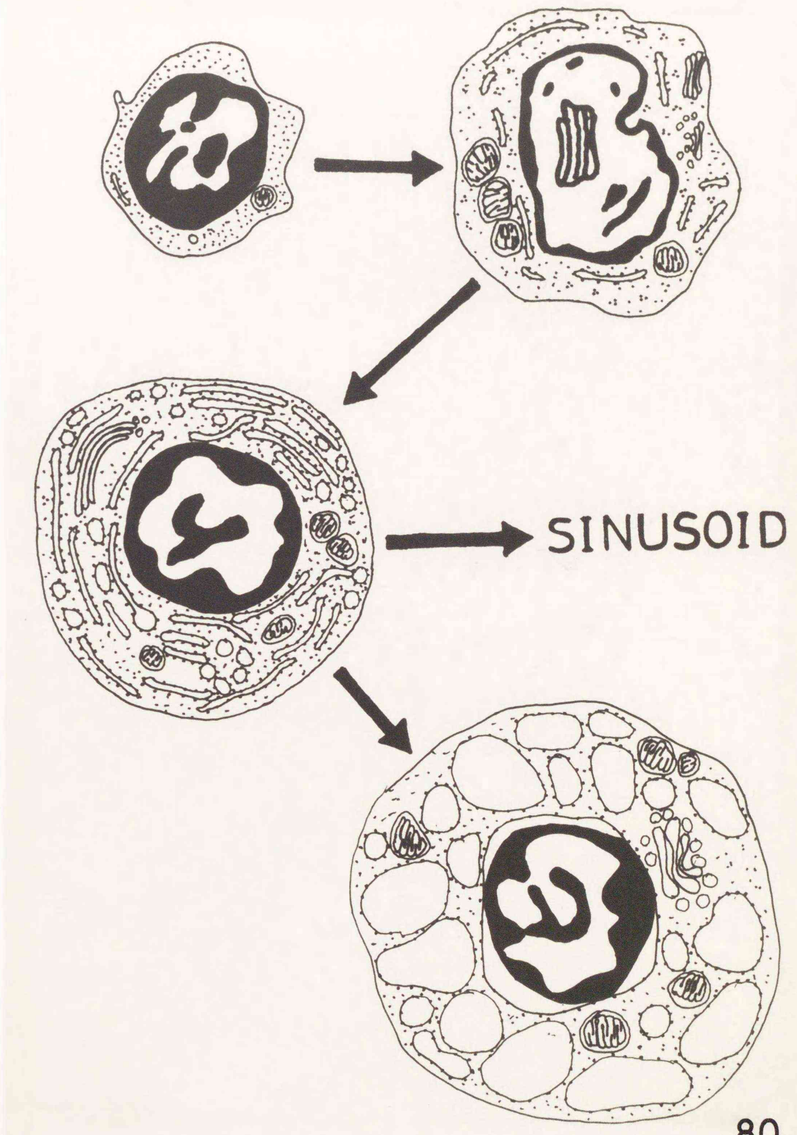


inches
cm
Kodak Color Control Patches
© Kodak, 2007 TM: Kodak
Blue
Cyan
Green
Yellow
Red
Magenta
White
3/Color
Black
Kodak Gray Scale
C
Y
M
© Kodak, 2007 TM: Kodak
A 1 2 3 4 5 6 M 8 9 10 11 12 13 14 15 B 17 18 19