



Title	口腔内セネストパチーの1例
Author(s)	阿部, 貴恵; 近藤, 美弥子; 岡田, 和隆 他
Citation	北海道歯学雑誌, 34(2), 127-131
Issue Date	2014-03
Doc URL	https://hdl.handle.net/2115/55165
Type	journal article
File Information	34-02_10_abe.pdf



症例報告

口腔内セネストパチーの1例

阿部 貴恵¹ 近藤 美弥子¹ 岡田 和隆¹ 亀崎 良介²
和田 麻友美² 北川 善政² 山崎 裕¹

抄 録 : 口腔内セネストパチーは、口腔内の異常感を奇妙な表現で執拗に訴える病態で、難治性の疾患とされている。今回、口腔内にさまざまな異物の存在を訴え続けた75歳の女性に対し、心身医学的対応により症状の消失までには至らなかったものの、寛解が得られた症例を経験したので報告する。

主訴は、口の中から砂が出てきて口内全体に張り付くであった。カンジダ除菌後、口内には口腔乾燥以外の異常所見を認めなかったが、以後、「丸い塊」「フィルム」「六神丸」「セロハン」「ブドウ」様の異物が口内に出現すると感じるようになり、それを吐き出さずにはいられず、外出も困難になった。向精神薬や抗うつ薬を投与したが効果なく、精神科に紹介したが具体的な治療は行われなかった。当科での治療を引き続き希望したため、薬物療法は止め、発症の契機が疑われた長男の嫁との不仲を和解させ、好きなパチンコに行けるように生活指導を根気よく行ったことで、異物は完全には消失していないものの、症状は改善した。

キーワード : セネストパチー, 口腔領域, 心身医学的対応

緒 言

口腔内セネストパチーは口腔内の異常感を奇妙な表現で執拗に訴える病態である¹⁾。本症は訴える部位に他覚的な異常所見を認めない点では、舌痛症や非定型歯痛、自臭症などと似ているが、訴えが極めて奇異で通常理解不可能な点で大きく異なっている。セネストパチーは身体のさまざまな部位にも発症するが、口腔領域において比較的多く認められ、歯科を受診する患者の多くは、その奇妙な訴えと器質的所見の欠如からすぐに精神科へ紹介されることが多い。しかし、精神科においても難治性の疾患とされている^{2,3)}。

今回、著者らは、口腔内に「砂」「丸い塊」「フィルム」「六神丸」「セロハン」「ブドウ」などが出現すると訴え続けた1例に対し、長男夫婦との和解と生活指導により症状は消失しないものの、日常生活には支障がなく寛解に至った症例を経験したのでその概要を報告する。

症 例

患 者 : 75歳, 女性.

主 訴 : 口の中から砂が出てきて口の中全体にへばりつく。

既 往 歴 : 高血圧症 (コントロール良好) と高脂血症で内

科にて投薬加療中。

家族構成 : 一人暮らし。

生 活 歴 : 7人兄弟の4番目で出生。学童期までは何不自由なく育ったが、高校へは父親の反対で進学できなかった。20歳で見合い結婚し、35歳で夫が交通事故で急死した。以後、喫茶店を営んで2人の息子を育てた。現在、2人とも結婚し独立している。

現 病 歴 : 平成23年9月、近医歯科医院にて上下顎全部床義歯を作成したが、適合不良のため調整を繰り返した。しかし、上顎義歯は適合が得られず、旧義歯を使用していた。その頃から起床時、喉に水泡がぶら下がりそれが破れて「砂」が飛び出し粘膜に張り付くのを自覚しだした。「砂」は時に頬粘膜などに刺さって痛みを感じるようになり、食事時以外は常に気になるようになり、平成24年3月頃には症状の増悪を自覚し、翌月、自意にて当科を初診した。

現 症 :

全身所見 : 軽度の肥満体型で、着衣や身繕いは整っていた。

口腔外所見 : 特記事項なし。

口腔内所見 : 上下顎全部床義歯を装着していたが咬合状態は前歯部で開口を呈し、臼歯部の咬合も緊密では

〒060-8586 札幌市北区北13条西7丁目

¹北海道大学大学院歯学研究科 口腔健康科学講座 高齢者歯科学教室 (主任: 山崎 裕 教授)

²北海道大学大学院歯学研究科 口腔病態学講座 口腔診断内科学教室 (主任: 北川善政 教授)

なかった(図1)。口狭部に軽度の泡沫状唾液を認め、口腔乾燥所見を認めた。ガムテストでは4.5ml/10分(正常値10ml以上)であった。舌背全体に薄い白色の舌苔を認めたが(図2)、義歯床下粘膜やその他の粘膜に発赤腫脹などの炎症所見は認めなかった。

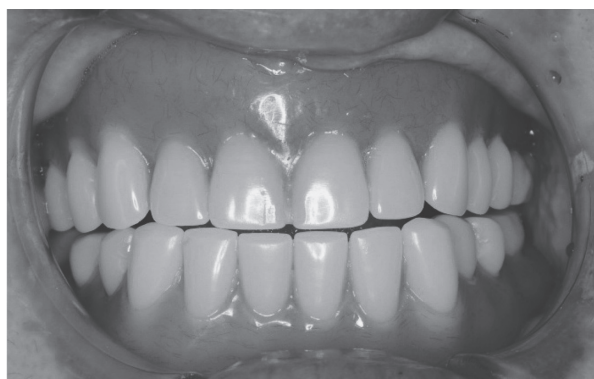

図1：義歯装着時の咬合状態(初診時)

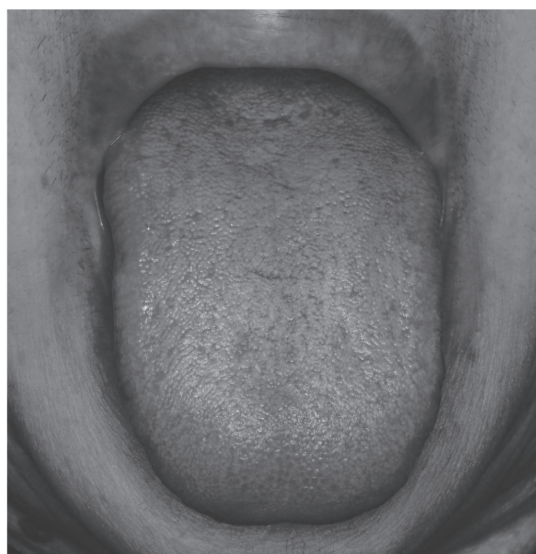


図2：舌背所見(初診時)

臨床診断：口腔内セネストパチーの疑い、口腔乾燥症、口腔カンジダ症疑い。

治療経過：診察中も「砂」が気になり、盛んに唾液を吐き出した。現在使用中の義歯は最近まで就寝時も装着していたため、また、舌背や口腔乾燥所見から口腔カンジダ症による口腔内違和感の関与も考えられたため、舌背からカンジダ培養検査を施行した。アズノール含嗽で「砂」が取れやすくなるとのことだったため同薬を処方し、口腔乾燥に対し保湿剤を紹介し口内の保湿指導を行った。

再診時、自覚症状に変化はなく、前回のカン

ジダ培養検査の結果、*Candida glabrata*のコロニーが多数認められたため、抗真菌薬のミコナゾールゲル(5g/日、毎食後、12日分)を投与した。

これにより2週後の再診時、「砂」は消失し口内のざらつき感は改善したが、代わって舌背や口唇から「丸い塊」が出現するようになった。それが気になり以前と同様に盛んに吐き出そうとした。気になっている「丸い塊」は唾液と思われるから、飲み込んで問題ないことを繰り返し説明したが納得は得られなかった。患者の執拗で奇妙な訴え以外、医療面接や診察上、精神科疾患を疑わず所見は認めなかったため、狭義の口腔内セネストパチーと診断した。患者に口腔内セネストパチーが疑われるため精神科への受診を勧めたが、同意は得られず、当科において症状を一刻も早く取って欲しいと懇願された。そのため、スルピリド50mg/日、プロマゼパム1mg/日による薬物療法を開始した。2週間後の再診時、症状に変化がなかったためスルピリドを100mg/日に増量したが、翌日から口腔内に「フィルム」が出現し口内に一度張り付いた後剥がれるのを自覚するようになり、すぐに50mg/日に戻した。以後、「丸い塊」と「フィルム」が口内に沢山出現し、吐き出さないと苦しくなると訴えた。そのため、投薬をパロキセチン10mg/日とロフラゼパム1mg/日に変更した。しかし、服薬すると「フィルム」が舌全体にへばりつき締め付けられる感じがし、すぐに服用を中止した。この頃から、「フィルム」は一度出だすと6時間ぐらい出続けるため、吐き出すのが大変辛くなり、一人では外出できなくなった。そこで、ハロペリドール1mg/日に変更したところ、2週間は調子がよかったがその後はまた、もとに戻ったため1.5mgに増量したが効果は得られなかった。この頃の自分の病状を日記にして持参したが、口内からは「六神丸*」「ブドウ」「柿の種」「セロハン」など(図3)の出現を自覚し、「こんな生活は嫌です。このままだと精神科に入院してしまう」と訴えるようになった(*六神丸：動物性の生薬を中心に配合された民間薬の一般名)。当科での治療では対処が困難と判断し、長男と一緒に受診してもらい、母親の病状と当科での治療の限界を説明し、精神科受診を再度勧めた。長男は「母親がこんな様になったのは自分の責任だ」と話され、詳しくは語らなかったが、発症前に長男の嫁と大喧嘩をして不仲になっていることを話された。精神科への受診

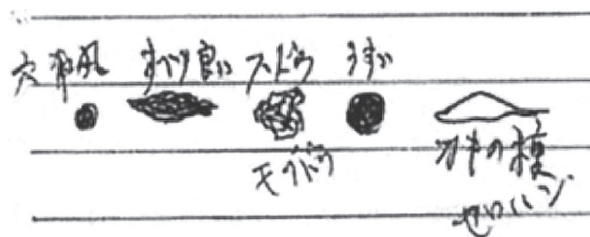


図3：患者が描いた口内に出てくる異物

は当初は同意が得られなかったが、友人からの強い勧めがあり、当科からの紹介状を持参して総合病院の精神科を受診した。同科では薬物療法は行われず、長男夫婦と良く話し合うようにとのことであった。

再び当科での治療を希望されたが、当科での治療方針を薬物療法は中止し、支持的精神療法を継続し、長男の嫁と話し合いをもち和解すること、積極的に趣味のパチンコやカラオケに出かけ行動拡大するような生活指導に変更した。平成24年9月、相変わらず口内症状は辛い、「開き直るしかない」と話されるようになった。10月、長男の嫁と話す機会がありお互いに謝り、和解が成立した。その後も、「六神丸」「セロハン」「糸」は口内に出てくるが、量は少なくなり吐き出さずに飲めるようになった。また、出てきても負けるものかと気をひきしめていれば何とかやっけていけるようになった。表情が明るくなり、パチンコなどの趣味に興じられるようになった。平成24年11月、口内には「六神丸」しか出なくなり調子は良いとのことだった。しかし、12月下旬、再び口内症状悪化し、「六神丸」が多く出てきたが、外出は可能であった。以後、約1年が経過し、「六神丸」が口内に完全に消失することはないが、何とか日常生活を過ごしている。この間、数か月間隔で当科を受診し、「付き合っていくしかないですね」「もうあきらめています」と話されるようになった。

考 察

身体のさまざまな部位における異常感を奇妙な表現で執拗に訴える症状は、セネストパチーと呼ばれている¹⁾。セネストパチーは症状が頭部、皮膚、胸部、腹部などさまざまな部位に局限して出現するが、口腔内も好発部位の一つである。歯科を受診する口腔セネストパチー患者は、精神科疾患の一部分症状として現れる「広義のセネストパチー」よりも、訴え以外に特に病的な異常所見を認めない「狭義のセネストパチー」が多いとされる³⁾。また、多くの症例で抜歯や歯科治療が契機になっている^{4,5)}が、本症例も上下の新義歯がなかなか合わず調整を繰り返しているうちに発症した。

口腔内の狭義のセネストパチーは訴えの種類から、①口腔内の異常感、②本来、口腔内に存在しない異物の存在、③虫の存在の3群に分けられている³⁾。本症例は、始めは「砂」で次に「丸い塊」「フィルム」から、「六神丸」「ブドウ」「柿の種」「セロハン」に変わっていき終始、口腔内に存在しない異物を訴えたので、比較的容易にセネストパチーが疑われた。しかし、患者によっては誇張した表現や巧みな比喩の場合もあり、奇妙な訴えを即、セネストパチーに短絡的に結びつけるのではなく、詳細な問診(医療面接)が必要である⁷⁾。

セネストパチーは、本来、精神科的疾患であるが口腔内症状のみを有する患者に対し精神科受診を促すことは容易

でなく、精神科への受診を勧めても拒否されることが多いとされる⁶⁾。精神科領域では、セネストパチーに対しこれまでにさまざまな抗精神病薬が使われてきたが反応は不良で、効果がある場合も限定的で、難治性、治療抵抗性が強調されている^{2,3)}。精神科医の宮地ら⁷⁾は、高齢者の場合は薬物の副作用も出やすいため必ずしも精神科で治療するのが最良と考えなくてよいと述べている。仮に精神科を受診しても、唯一の症状がある口腔内を診察してもらえることはなく、上述のように薬剤に対し治療抵抗性であることから、精神科の通院を中断し紹介元の歯科に戻ってくる場合を当科では経験している⁸⁾。一方、豊福ら⁹⁾は良好な治療結果が得られた症例を供覧し、有事に備えて、精神科との連携が行える体制を整えた上で、狭義のセネストパチーのなかには、歯科においても治療可能な場合があることを留意すべきと報告した。

本症例は口腔内症状以外に異常所見は認めず狭義のセネストパチーであったことと、患者の強い希望により当科で薬物療法を開始した。治療に先立っては、歯科での治療の限界と薬物療法による副作用の可能性を十分に説明し、了解を得てから行った。過去に有効性が報告されているスルピリド^{10,11)}、SSRI¹²⁾、ハロペリドール^{4,9)}などを投与したがいずれもほとんど効果は得られなかった。その段階で、再度、精神科への受診を勧めたが同意は容易には得られなかった。尾口ら¹³⁾は最近、口腔内セネストパチー24例を報告し、そのなかで症状の消失は1例も認められなかったと報告した。また、治療がある程度奏効したとしても、根底にある異常感は容易にはなくなるとも報告されている¹⁾。本症例も「六神丸」は量的には少なくなっても、完全に消失することはなく口内に出続けている。

本症例は、発症の契機が疑われた長男の嫁との不仲を和解させたことが病状の好転に繋がった。患者からは話が聞けなかったため、精神科への再受診を促すために長男に同行してもらった際に、長男からの話で初めて長男の嫁との確執が判明した。患者は以前、長男夫婦と同居していたが、カラオケに出かけるのに高価な服を頻回に買うのを長男が非難したことで口論になり、それを止めに入った長男の嫁も巻き込んで大喧嘩となり、それを契機に一人暮らしを始めたとのことであった。また患者は夫を事故で若くして失った後、一人で2人の息子を育て上げ、共働きの長男夫婦と同居してからは、家事をほとんど一人でこなしていたにも関わらず、上記の件で長男が自分を守ってくれなかったとこに憤慨していた。このエピソードは患者にとって大きなストレスになり丁度この頃、義歯の不適合を感じており、次第に口内に意識が集中していきセネストパチーの契機になったことが考えられた。

現在、セネストパチーに対する有効な治療法は明らかにされていないため、生活のリズムを整え、症状を少しでも和らげる患者なりの対応をとることが勧められている⁷⁾。

本症例では、趣味のパチンコやカラオケに興じている時は症状が少し軽快すると述べていたため、日常の家事はできる範囲で行ってもらい、パチンコに行けることを目標設定し励まし続けた。それにより、一人で外出できなかつたのが、買い物やカラオケに行けるようになり行動拡大が可能になっていった。そして、時間の経過とともに、口内症状に対し距離をおいて客観的に対処できるようになり、開き直る態度も生まれたことで、日常生活も支障なく過ごせるようになった。また、初診時から患者の奇妙な訴えに十分傾聴、共感したうえで、症状を否定するのではなく、口内の感覚がかなり敏感になると普通は感じないことを感じるようになる場合があることを毎回説明し、常に支持的に接する態度を通して患者との良好なラポールを形成してきたことが功を奏したものと思われる^{9,11,14)}。

結 語

口腔内にさまざまな異物の存在を訴え続けたセネストパチー症例に対し、患者の訴えに傾聴、共感しながら支持的な精神療法と生活指導により、寛解が得られた症例を経験したので報告した。

参 考 文 献

- 1) 保崎秀夫：セネストパチーとその周辺. 精神医学, 2 : 325-332, 1960.
- 2) 杉浦寛奈, 都甲 崇, 山本かおり, 六本友秀, 藤原晶子, 杉山直也, 平安良雄：アリプラゾールが奏効したセネストパチー（妄想性障害）の1例. 精神医, 50 : 449-452, 2008.
- 3) 宮岡 等：口腔内セネストパチー. 臨床精神医学, 15 : 29-36, 1986.
- 4) 大津光寛, 長谷川 功, 苗代 明, 石井隆資, 岡田智雄, 北原和樹, 佐藤田鶴子, 木村真人, 遠藤俊吉：口腔セネストパチー発症の契機となった歯科治療の臨床的検討. 心身医, 43 : 137-143, 2003.
- 5) 中村広一：クオリア概念を導入したセネストパチー患者との対応の試み. 日歯心身, 17 : 109-112, 2002.
- 6) 宮岡 等：口腔内セネストパチー. 精神科治療学, 12 : 347-355, 1997.
- 7) 宮地英雄, 和気裕之, 三橋 晃, 玉置勝司, 吉田芳子, 宮岡 等：高齢者の口腔セネストパチー. 老年精神医学雑誌, 20 : 160-164, 2009.
- 8) 亀崎良介, 山崎 裕, 佐藤 淳, 秦 浩信, 北川善政：唾液と関連する症状を訴えた口腔内セネストパチーの2例（抄）：日口内誌, 19, 2013.
- 9) 豊福 明, 清水敏博, 嶋村知記, 喜久田利弘, 都 温彦：口腔内セネストパチーの2治験例. 日歯心身, 12 : 145-148, 1997.
- 10) 天草大陸：セネストパチーに対するSulpirideの使用経験. 精神医学, 16 : 502-503, 1974.
- 11) 後藤 礼, 中野良信：歯科臨床における口腔セネストパチーの心身医学的対応の試み. 慢性疼痛, 31 : 195-199, 2012.
- 12) 松井秀彰, 宇高不可思, 織田雅也, 久堀 保, 西中和人, 亀山正邦：Fluvoxamineにて軽快した高齢女性の口腔内セネストパチー. 老年精神医学雑誌, 15 : 1065-1069, 2004.
- 13) 尾口仁志, 軽部康代：セネストパチー24例の臨床的検討. 日歯心身, 27 : 2-9, 2012.
- 14) 森下克也, 永田勝太郎, 岡本章寛：奇異な口腔内疼痛を主訴としたセネストパチーの1例. 日歯心身, 11 : 182-186, 1996.

CASE REPORT

A Case of Oral Cenesthopathy

Takae Abe¹, Miyako Kondoh¹, Kazutaka Okada¹, Riyosuke Kamezaki²,
Mayumi Wada², Yoshimasa Kitagawa² and Yutaka Yamazaki¹

ABSTRACT : Oral cenesthopathy is characterized by various bizarre and strange sensations in the oral region, oral discomfort and a refractory disease. We report a 75-year-old woman with cenesthopathy, who had complained of various foreign bodies in her mouth and her symptoms did not disappear but resolved by psychosomatic approaches.

She complained that objects resembling a sand came out of her mouth and adhered to the surface of the whole mouth. Following the antifungal treatment, no abnormal findings in her mouth were recognized besides xerostomia. As various foreign bodies resembling a cake of ball, film, rokushingan, cellophane and grape came out of her mouth, she could not help spitting out them, therefore, she had difficulty in going out.

Antipsychotics and antidepressant was ineffective against her symptom. She was referred to psychiatry, but concrete treatments were not done there. She hoped to receive our treatment again. So we planned not to treat with pharmacotherapy, we advised patiently to reconcile with bride of her older son and be willing to go to pachinko. Consequently, her symptoms did not completely disappear, but improved.

Key Words : Cenesthopathy, oral region, psychosomatic approach

Kita13, Nishi7, Kita-ku, Sapporo 060-8586 Japan

¹Gerodontology, Department of Oral Health Science, Graduate School of Dental Medicine, Hokkaido University (Chief: Prof. Yutaka Yamazaki)

²Oral Diagnosis and Medicine, Department of Oral Pathobiological Science, Graduate School of Dental Medicine, Hokkaido University (Chief: Prof. Yoshimasa Kitagawa)