HOKKAIDO UNIVERSITY

Title	高純度アルギン酸ゲルを使用した半月板修復治療法の開発
Author(s)	金, 佑泳
Description	配架番号：2452
Degree Grantor	北海道大学
Degree Name	博士(医学)
Dissertation Number	甲第13438号
Issue Date	2019-03-25
DOI	https://doi.org/10.14943/doctoral.k13438
Doc URL	https://hdl.handle.net/2115/77194
Type	doctoral thesis
File Information	Wooyoung_Kim.pdf

Hokkaido University Collection of Scholarly and Academic Papers : HUSCAP

学 位 論 文

高純度アルギン酸ゲルを使用した半月板修復治療法の開発
(Development of a surgical technique for meniscal wound repair using an ultra-purified alginate gel)

2019 年 3 月

北 海 道 大 学

金 佑泳

WooYoung Kim

学 位 論 文

高純度アルギン酸ゲルを使用した半月板修復治療法の開発
(Development of a surgical technique for meniscal wound repair using an ultra-purified alginate gel)

2019 年 3 月

北 海 道 大 学

金 佑泳

WooYoung Kim

目　　次

発表論文目録および学会発表目録 …… 1 頁

要旨 …… 3 頁

略語表 …… 6 頁

第一章

　　緒言 …… 7 頁

　　実験方法 …… 8 頁

　　実験結果 …… 13 頁

　　考察 …… 20 頁

第二章

　　緒言 …… 22 頁

　　実験方法 …… 23 頁

　　実験結果 …… 26 頁

　　考察 …… 31 頁

総括および結論 …… 33 頁

謝辞 …… 34 頁

利益相反 …… 35 頁

引用文献 …… 36 頁

発表論文目録および学会発表目録

本研究の一部は以下の論文に発表した。

1. WooYoung KIM, Tomohiro Onodera, Eiji Kondo, Yasuyuki Kawaguchi, Mohamad Alaa Terkawi, Rikiya Baba, Kazutoshi Hontani, Zenta Joutoku, Shinji Matsubara, Kentaro Homan, Ryosuke Hishimura, and Norimasa Iwasaki

   Effects of ultra-purified alginate gel implantation on the meniscal defects in rabbits

   American Journal of Sports Medicine (Volume 47, Issue 2, Tentative)

本研究の一部は以下の学会に発表した。

1. WooYoung Kim, Eiji Kondo, Tomohiro Onodera, Rikiya Baba, Kazutoshi Hontani, Zenta Joutoku, Shinji Matsubara, Kentaro Homan, Ryosuke Hishimura, Norimasa Iwasaki

   Effects of Intra-Articular Ultrapurified Low Endotoxin Alginate Administration on Meniscal Defects in Rabbits

   Orthopaedic Research Society Annual Meeting 2017
   March 19-22, 2017/ San Diego, USA, podium

2. 金佑泳　近藤英司　小野寺智洋　野々山貴行　馬場力哉　本谷和俊　上徳善太　松原新史　宝満健太郎　菱村亮介　Mohamad Alaa Terkawi　岩崎倫政

   高純度硬化性アルギン酸ゲル移植は家兎半月板部分欠損モデルにおいて半月板修復を促進する

   第 32 回日本整形外科基礎学術集会 2017 年 10 月 26－27 日、沖縄、口演

3. 金佑泳　近藤英司　小野寺智洋　Mohamad Alaa Terkawi 馬場力哉　本谷和俊
上徳善太　松原新史　宝満健太郎　菱村亮介　岩崎倫政

家兎半月板Punched-out lesionに対する 高純度硬化性アルギン酸ゲル(UPAL ゲル)の充填が半月板再生に与える効果の検討

第31回日本軟骨代謝学会　2018年　3月2－3日、名古屋、口演

4. WooYoung Kim, Eiji Kondo, Tomohiro Onodera, Takayuki Nonoyama, Rikiya Baba, Zenta Joutoku, Ryosuke Hishimura, Norimasa Iwasaki

Effects of Intra-Articular Ultrapurified Low Endotoxin Alginate Administration on Meniscal Defects in Rabbits: A Histological and Biomechanical study

Orthopaedic Research Society Annual Meeting 2018
March 10-13, 2018/ New Orleans, USA, poster and podium

要旨

【背景と目的】 半月板は大腿骨−脛骨間の内・外側に存在する三日月型の線維軟骨組織である。膝関節にかかる強大な荷重を分散する荷重緩衝作用、及び安定性保持作用を有する。半月板組織は、辺縁の一部を除いては無血管領域であるため、自己修復能に乏しく一度損傷すると切除形成を行わざるを得ないことが多い。半月板に欠損が生じると荷重分散機能を失ってしまい、最終的には変形性膝関節症が惹起される。半月板損傷に対する治療法として、半月板同種移植、人工半月板、滑膜細胞移植など報告は散見されるが、半月板再生に関する研究は極めて少なく、本邦において臨床的に実用できる治療は存在しない。

当科で開発した高純度アルギン酸ゲル (UPAL ゲル) は未分化細胞に対して優れた細胞増殖能、軟骨分化誘導能を持つ。また動物の骨軟骨欠損モデルにおいて、骨髄間葉系幹細胞移植を併用することで良好な硝子軟骨様基質による軟骨修復が得られた。これらの研究結果に基づき、本基材は線維軟骨組織である半月板再生においても人工マトリクスとして用いることができる可能性があると着想した。本研究の目的は①家兎半月板部分欠損モデルにおいて UPAL ゲル移植が半月板修復に与える効果を検討し、②損傷した半月板の組織修復を担う組織、細胞の由来に関して in vivo 凍結解凍法 (freeze-thaw technique, FT) を用いて明らかにすることである。

①家兎半月板部分欠損モデルにおいて UPAL ゲル移植が半月板修復に与える効果

【対象と方法】成熟日本白色家兎 43 羽 86 膝を用いた。両膝の内側半月板前節に対して直径 2 mm の生検用パンチを用いて円形全層欠損を作製し、左膝を欠損群、右膝をゲル群とした。術後 3 週、6 週、および 12 週で肉眼的・組織学的定量評価を施行した。また、術後 6 週及び 12 週において、0.5 mm の indenter tip を用い変位制御（0.5 mm）による繰り返し負荷試験 (cross-head speed 0.1 mm/sec) による力学的評価を行い、正常膝と比較した(n=6)。

【結果】欠損群の半月板欠損部は、薄い線維性組織で被覆され、12 週では 10 膝中 8 膝に前節部の欠損を認めた。一方、ゲル群では、欠損部には円形の核を有する軟骨細胞が多数観察され、12 週では Safranin-O 染色に濃染する線維軟骨様組織で充填されていた。肉眼的評価では、全ての週においてゲル群が欠損群より有意に高く(p=0.026)、12 週における組織学的評価においても、ゲル群は欠損群より有意に高かった(p=0.016)。修復組織の線形剛性は、ゲル群(6 週、12 週)では正常半月板より低値であったものの(p=0.015, p=0.022)、欠損群(6 週)と比べ有意に高値であった(p=0.006, p=0.015)。

②損傷した半月板の修復組織及び細胞の由来の追跡

【対象と方法】 成熟日本白色家兎 32 羽 64 膝を用いた。家兎の内側半月板前節に直径 2 mm の円形全層欠損を作製した。FT を行った部位別に 4 群に分け (n=8)、欠損部に UPAL ゲルを充填した。ゲル群 A には FT を行わず、ゲル群 B には内側半月板全域を、ゲル群 C には内側半月板周囲の滑膜組織を、ゲル群 D には内側半月板全域およびその周囲の滑膜組織を FT した。 術後 1、6 週での修復組織を組織学的に評価した。組織学的評価には Zellner らの方法を用いた。統計学的評価には JMP pro を用い、有意水準は $p<0.05$ とした。

【結果】1 週目にはどの群にも線維軟骨組織は殆ど認められず、4 群間の組織学的スコアには有意差を認めなかった。 一方、6 週目には、ゲル群 A とゲル群 B の欠損部は、saf-O 染色で濃染する厚い線維軟骨様組織で満たされていた。また、修復組織の細胞は円形、卵円形の核と豊富な細胞質を含んでいた。一方で、ゲル群 C およびゲル群 D の欠損部は、疎な線維組織で満たされ、線維軟骨様細胞を殆ど認めなかった。滑膜を FT しなかった群（ゲル群 A、ゲル群 B）は滑膜を FT した群 (ゲル群 C、ゲル群 D) よりスコアが統計学的に有意に高値であった(ゲル群 A vs ゲル群 C とゲル群 D、$P<0.01$; ゲル群 B vs ゲル群 C とゲル群 D、$P<0.05$)。

【考察】先行研究において、UPAL ゲルの単独移植は家兎およびイヌ骨軟骨損傷モデルにおいて硝子様軟骨の修復を促進することが示されている。我々はこれらの結果に基づいて、UPAL ゲルの単独移植が半月板損傷部にも線維軟骨様組織の修復を促進するという仮定をたてた。仮説を検証するために行なった本研究(①)の結果、UPAL ゲル移植は線維軟骨様組織による修復を促進し、修復組織の線形剛性を向上させたことが示された。さらに、 半月板損傷の修復を担う細胞及び基質の由来がどの組織であるのかを明らかにするために本研究(②)を施行した。得られた結果から我々は、損傷半月板の修復を担う細胞の主な源泉は半月板より滑膜組織の SMSC (Synovium-derived msenchymal stem cell) であると結論づけた。本研究は半月板損傷に対する新しい組織工学的治療法を提示したという点で充分な意義があると考える。特に臨床面において、本方法は損傷した半月板を縫合するときに生じた間隙に UPAL ゲルを単独あるいは血餅等と混合して埋植することで、組織修復能と強度を向上させることが可能となる。また、半月板修復過程において、その修復に関与し再生をもたらす細胞の供給源となる組織を検討した結果、再生細胞が主に滑膜組織に由来していたことを明確にした。本研究結果を踏まえて、半月板損傷の再生治療開発に際して、滑膜および SMSC の役割とその効能を向上させることに重点を置くことが、今後の半月板再生医療における成功の鍵となり得ると考えられる。

【結論】UPAL ゲル移植によって、従来から修復困難とされている半月板損傷に対する治療成績の向上が期待される。また、半月板修復を担う細胞の主な供給源が滑膜であることを明かした。本結果は、半月板の再生医療及び組織工学の研究に重要な方向

を提示すると期待される。今後は、半月板治療における UPAL ゲルの安全性と有効性を臨床研究で証明していく必要がある。将来的には、さらに低侵襲な関節鏡下で可能な手術手技となるよう、さらなる手技の開発と研究が必要になるだろう。

略語表

本文中および図中で使用した略語は以下のとおりである。

ANOVA	Analysis of variance
BM-MSC	Bone marrow-derived mesenchymal stem cell
FT	Freeze-thaw technique
HE	Hematoxylin & eosin
N/A	Not applicable
PI	Propidium iodide
Saf-O	Safranin O
SD	Standard deviation
SDF-1	Stromal cell-derived factor 1
SMSC	Synovium-derived mesenchymal stem cell
TB	Toluidine blue
UPAL	Ultra-purified alginate

第一章

家兎の骨軟骨損傷に対する UPAL ゲルを併用した新規治療法の開発

緒言

半月板は膝関節にかかる荷重を支持、分散することで関節を安全性を保持する構造物である (DeHaven and Arnoczky, 1994)。特に半月板面積の殆どを示す White-zone と呼ばれる無血管領域は自己修復能力が乏しいので整形臨床において問題となっている。そのため、半月板が損傷すると、半月板を切除するのが一般な治療法である。　しかし、半月板の除去は骨関節炎の発生及び悪化を惹起する (Arnoczky, 1999)。

このような問題を解決するため、これまで Allograft、Xenograft、Cell-based biomaterials 及び Biologic scaffold を用いて半月板の組織を復旧または保存を図る研究が行なわれているが (Chen et al., 2016; Cook et al., 2001; Jiang et al., 2012; Kang et al., 2006; Kim et al., 2013b; Rodeo, 2001)、このうち、Biologic scaffold と Allograft が最近の半月板損傷の治療用マテリアルとして脚光を浴びている。固形 Scaffold は力学的強度は優れるが、柔軟性と可塑性(Plasticity)が乏しい。人工 Scaffold の一つの Hydrogel は充分な水分を含有し、可塑性をもち、反復荷重に耐える点で固形 Scaffold より優れるが、生理活性(bioactivity)が貧弱で未だ臨床に適用できないままである (Aufderheide and Athanasiou, 2005; Shin et al., 2011; Thie et al., 1989)。

当科ではこのような Hydrogel の短所を克服する代替剤として UPAL ゲルを開発した (Baba et al., 2015; Igarashi et al., 2010; Sukegawa et al., 2012)。当科の UPAL ゲルは精製過程でエンドとキシンレベルを 5.76　EU/g まで減らしたもので、 市販のアルギン酸 (Sodium Alginate 500, 199–09961; Wako, Osaka, Japan)の 75,950 EU/g の 1/10000 以下であるので、臨床で移植されたマテリアルに対する免疫反応を防止することができる (Kim et al., 2013a; Tsukuda et al., 2015)。家兎とイヌの骨軟骨損傷モデルにおいて UPAL ゲルは in situ でゲル化し、BM-MSC の軟骨細胞への分化及び細胞の増殖を促進して修復組織の組織学的、力学的所見を向上させた (Baba et al., 2015; Bian et al., 2011; Steinert et al., 2003)。これらの研究結果に基づいて、本基材は半月板再生における人工マトリクスとして用いることができる可能性があると着想した。本研究の目的は、家兎半月板部分欠損モデルにおいて、UPAL ゲル移植が半月板修復に与える効果を明らかにすることである。

実験方法

予備実験　家兎の半月板損傷モデルの検討

本研究のために実施した動物実験はすべて北海道大学動物実験に関する規程に従って実施した。当科における先行研究では、家兎を用いた半月板損傷モデルとして、成熟日本白色家兎の半月板を Kobayashi の方法に基づいて肉眼的、組織学的に評価していた (Kobayashi et al., 2010)。半月板損傷モデルの作成法とサイズを決定するため、家兎の半月板の再生を研究した論文たちを検討した結果、内側半月板前節に生検トレパ（Kai Industry, Gifu, Japan）を用いて直径 2 mm の半月板 punched out 欠損部の作成を試みた。この作成した欠損部のモデルの再現性と妥当性を考察し、本実験で使用するモデルを決定することとした。

適切なサンプルサイズの検討

本研究で使用する家兎の適切なサンプルサイズを決定するため、UPAL ゲルを用いて行なった当科の予備実験におけるスコアリング結果をもとに、検定力分析（power analysis）を行なった。過去に本モデルを用いた報告が渉猟できなかったため、これらデータに基づいて本実験で使用する家兎のサンプルサイズを決定した。

高純度アルギン酸ゲルの準備

本研究では、分子量 1700 kDa の高純度アルギン酸ゲル（Sea Matrix®; Mochida Pharmaceutical Co. Ltd., Tokyo, Japan）（0.102 g / vial）を生理食塩水 4.998 cc で溶解し、約 1 時間冷所で撹拌した。溶液が均一な状態となったことを確認し、2.0%のアルギン酸溶液として滅菌状態で準備した。

成熟した日本白色家兎における半月板損傷モデルの作成

計 48 羽の 30 週齢の家兎に対し、全身麻酔下に 5 cm 程度の皮膚切開で、内側傍膝蓋骨アプローチを用い、 膝蓋骨を外側脱臼させ、両膝の膝蓋骨滑車部を明らかにした。内側側副靭帯を切離し、半月板を前方に移動 (over-ridge)させた。内側半月板前節に生検トレパを用いて直径 2 mm の円形全層欠損部を作成した (Figure 3)。左膝関節の半月板欠損部には処置を加えず欠損群とした。右膝関節の半月板欠損部には滅菌状態で準備したアルギン酸溶液を欠損部に充填し、約 3 cc の塩化カルシウム溶液を 10 秒ほど

のペースで滴下することによって、ゲル化させた（ゲル群）。術後 3 週目の各群のサンプルサイズは 10 膝とし、6 週と 12 週目の各群のサンプルサイズは 16 膝とした。各経過時間(3,6,12 週)当り、各群 10 膝を肉眼的、組織学的評価のために用いた。術後 6 週目、および 12 週目の各群 6 膝を力学的評価に用いた。　全てのウサギは、術後は外固定を行わず、ケージ内で自由に動けるようにした。

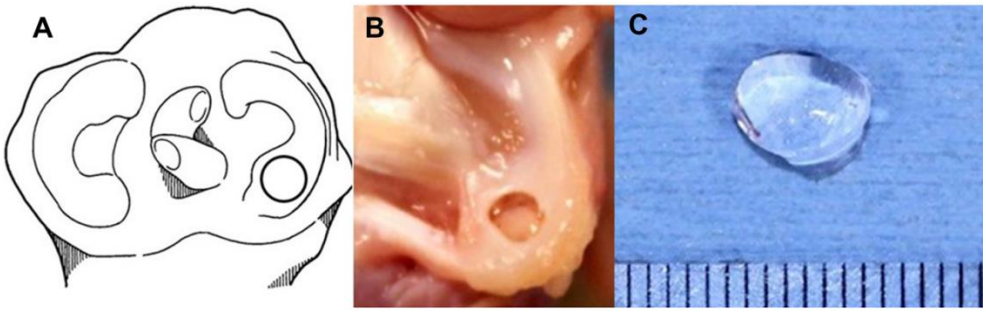

Figure 3.　A) 半月板欠損モデルの Schematic image。　内側半月板前節に直径 2 mm の円形全層欠損を作製し、UPAL ゲルを埋植した。B)　実際 UPAL ゲルを埋植した半月板欠損部。C)　UPAL ゲル。

肉眼的評価法

術後 3 週、6 週、12 週の時点で安楽死させ、内側、外側側副靭帯と前、後十字靭帯及び半月板大腿靭帯を切って膝関節を分離した。その後、内側半月板を脛骨から採取して肉眼的評価 (n=10) を行なった。 肉眼的評価は Kobayashi らの方法に基づいて再生した半月板の Width、Sharpness、Color、Smoothness、Stiffness の各項目を 0 から 2 点で評価し、総点を 10 点とした (Table 1) 。

Width of the regenerated tissue in the axial plane
0 points: poor (less than one-third the normal width)
1 point: fair (one-third to two-thirds the normal width)
2 points: good (more the two-thirds of the normal width)
Sharpness of the free edge of the regenerated tissue
0 points: round
1 point: dully wedged
2 points: sharply wedged like the normal meniscus
Color of the regenerated tissue
0 points: reddish
1 point: yellowish
2 points: white
Smoothness of the regenerated tissue surface
0 points: rough and dull
1 point: partially smooth and glossy
2 points: smooth and glossy
Stiffness of the regenerated tissue
0 points: soft
1 point: partially stiff
2 points: normally stiff

Table 1. 肉眼的所見に対するスコアリングシステム (Kobayashi et al., 2010))

組織学的評価の方法

肉眼的評価の後、組織学的評価 (n=10)のため、10 %パラホルムアルデヒドでサンプルを固定、パラフィンに包埋、5 μm 厚のパラフィン切片をキシレンにより脱パラフィンし、アルコール処理、水洗いした後、Hematoxylin eosin (HE) 染色、Toluidine blue (TB) 染色、Safranin-O (Saf-O) 染色を施行した。組織学的評価は肉眼的評価と同様に、Kobayashi らの方法に準じて行なった (Table 2)。そして、修復組織全体における Saf-O 陽性面積の測定には ImageJ version 1.5i (National Institutes of Health, USA) を用いた (Figure 4)。Saf-O 陽性の面積を修復組織全体の面積で除した値を Saf-O occupying ratio と定義した。また、近年コラーゲン配向性が力学強度の維持に重要であることが報告されている (Rieppo et al., 2003)。そこで今回我々は、新たな評価法として注目されている修復組織の修復組織のコラーゲンの配向性も調査した。HE 染色された組織切片を偏光顕微鏡 (ECLIPSE E600POL; Nikon, Tokyo, Japan) を用いて観察した (n = 10)。それぞれの修復組織におけるコラーゲンの配向性を確認するために、ステージ上の組織切片を 0°、45°、90° と回転させ、その写真をデジタルカメラ (DS-5M-L1; Nikon, Tokyo, Japan)で撮影した。

The number of chondrocytes
0 points: almost no chondrocytes
1 point: half the normal number
2 points: as many as the normal number
Area of the cartilage tissue observed in the whole cross-sectional area
0 points: cartilage tissue rarely observed
1 point: half as wide as that in the normal meniscus
2 points: as wide as that in the normal meniscus

Table 2. 組織学的所見に対するスコアリングシステム (Kobayashi et al., 2010)

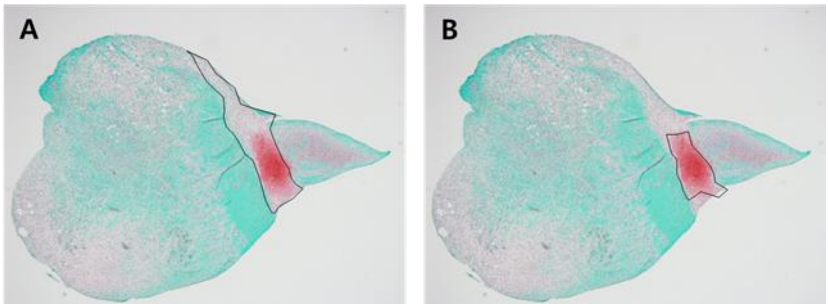

Figure 4. Saf-O occupying ratio の測定。A) 再生面積。 B) Saf-O 陽性面積。 Saf-O occupying ratio は Saf-O 陽性の面積(B) / 修復組織の面積(A)で測定した。

修復組織の力学特性の測定方法

修復組織の力学試験は Zhang らの方法に従って (Zhang et al., 2016)、術後 6 週、12 週の各群を調査した (n=6)。Normal control として、正常内側半月板の力学試験結果を各群の試験結果と比較した (n=6)。Normal control のウサギの週齢は各群のウサギの週齢と同じであった。半月板は脛骨に付いたまま−80℃ で冷凍して、力学試験をする直前に解凍して、脛骨から分離した。半月板の修復組織の位置を確かめ、ノギスを用いて修復組織の厚さが 0.5 mm 以上であることを確認した。分離した半月板は生理食塩水を用いて水分含量を保持させて歯科用レジン (GC Corporation, Tokyo, Japan) で固定した。力学試験機器 (Autograph AG-20kNX, Shimadzu Corp., Kyoto, Japan) には直径 0.5 mm の半球形の indenter tip を装着して、サンプル 1 つ当り 0.5 mm/s の速度で修復組織を 0.5mm まで圧迫し、30 秒間 Holding した。この過程を 240 秒おきに 5 回まで繰り返した(Figure 5)。この過程中、掛かった荷重と変位は力学試験機器付きのソフトウェア (Trapezium X, Shimadzu Corp., Kyoto Japan)によって記録された。3 回目、4 回目、5 回目のデータを中心に、0.4 mm から 0.5 mm まで圧迫するに掛かった荷重の数学的傾きを 線形剛性とし、その線形剛性を正常半月板と比較した (n=6) (Zhang et al., 2016)。

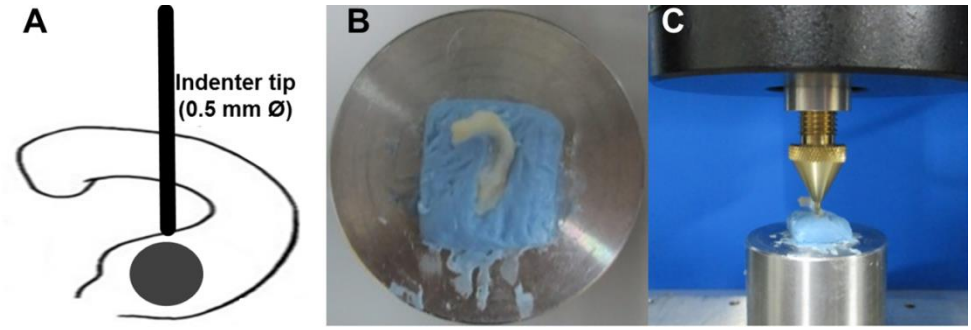

Figure 5. 力学試験。A) 力学試験の schematic image。 B) 固定した半月板の実際写真。 C) 力学試験。

統計分析

全てのデータは平均値±標準偏差 (Standard Deviation、以下 SD) をもって表記した。全てのデータは one-way analysis of variance (ANOVA) と事後検定を行なった。判定は p 値<0.05 で有意差ありとした。全ての統計解析には統計解析ソフト JMP Pro 10.0（SAS Institute, Cary, NC）を用いた。

実験結果

予備実験の結果　～　半月板損傷モデルとして、生検パンチを使用した再現性が高いモデルを採用することを決定した。

本実験の予備実験として、内側半月板前節に生検トレパ (kai medical) を用いて直径 2mm の半月板 punched out 欠損部の作成を試みて欠損群とゲル群との肉眼的、組織学的所見を比較した結果、両群の結果を比較しやすく、欠損の作製も容易な再現性の高いモデルが作成可能であった。 移植した UPAL ゲルの安定性に関しては、切開した創を縫合して、膝関節を屈伸させても、このマテリアルは漏れず、充分に確保されていると判断した。 そのため、本研究では、直径 2 mm の円形全層欠損モデルを採用することに決定した。

適切なサンプルサイズの検討結果

本研究で使用する家兎の適切なサンプルサイズの決定のために、当科における予備実験をもとに検定力分析 (power analysis) を行なった。予備実験における欠損群と UPAL ゲル移植群の組織学的スコアをもとに効果量 (effect size) を算出し、必要なサンプルサイズを検討した。予備実験における最小効果量は 6 (α error = 0.05, power = 0.8) であった。これらの結果をもとに本研究における組織学的評価のサンプルサイズを各群 10 以上と決定した。

肉眼的評価の結果

安楽死の際、どんな膝においても化膿性滑膜炎、関節液の過度分泌のような感染所見は認められなかった。欠損群は術後 6 週、12 週目のそれぞれ 1 例にだけ欠損部が線維軟骨性組織で埋まっていることを除いて、全ての週において欠損部は不完全な線維性組織で被覆されていた。それに、欠損群の被覆程度は時間経過とともに悪化した (Figure 6A,　6C,　6E)。一方、ゲル群では、3 週目と 6 週目の欠損部は、線維軟骨様組織で被覆され、一例を除き半月板前節の連続性は良好に保持されていた (Figure 6B, 6D)。12 週目では 10 個のサンプルの中 7 個が厚い 線維軟骨様組織で被覆されていた (Figure 6F)。特に 12 週目のゲル群の修復組織は肉眼的には周りの正常組織と連続しており、その境界は不明瞭であった (Figure 6F) 。

全ての週における肉眼的スコアはゲル群の方が欠損群の方より有意に高値であった (3 週目 : $p = 0.010$;　6 週目： $p = 0.026$ ； 12 週目： $p = 0.020$ (Figure 6G) (Table 3)。

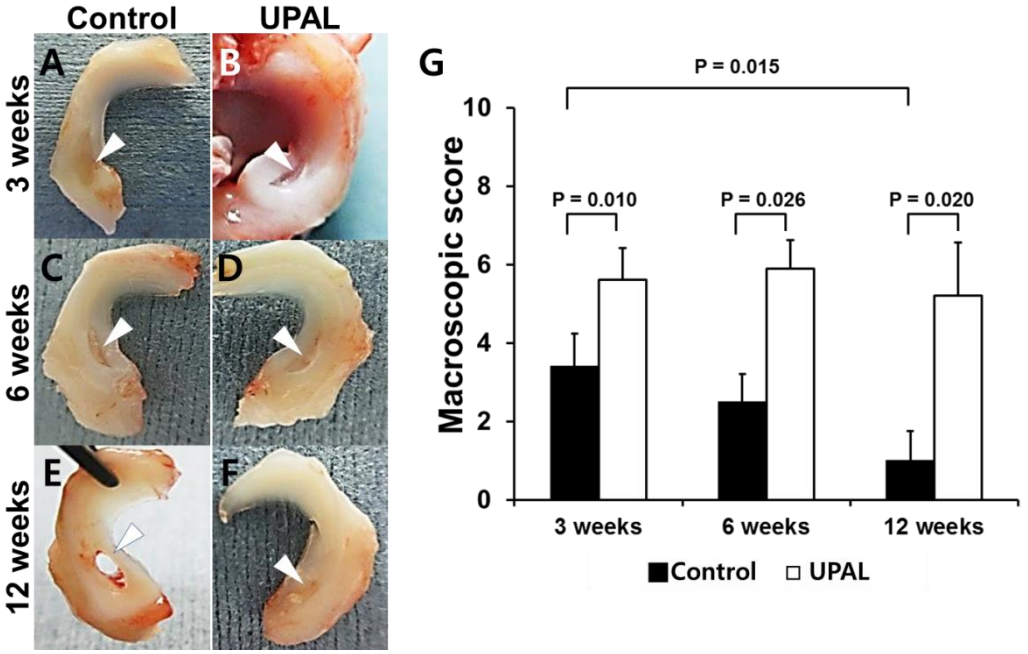

Figure 6. 修復組織の肉眼的評価。 A-F) 欠損群の (A, C, E) とゲル群の (B, D, F)の Real image 。白い矢頭は修復組織又は欠損部を指す。 G) 全ての週における肉眼的スコアはゲル群の方が欠損群の方より有意に高値であった。

	3 週目		6 週目		12 週目	
	欠損群	ゲル群	欠損群	ゲル群	欠損群	ゲル群
Width	0.8±0.19	1.4±0.21	0.6±0.16	1.3±0.21	0.3±0.15	1.3±0.30
Sharpness	0.5±0.16	1.0±0.20	0.3±0.15	0.9±0.10	0.1±0.10	1.0±0.26
Color	0.8±0.19	1.2±0.19	0.6±0.22	1.2±0.20	0.3±0.21	1.0±0.26
Smoothness	0.7±0.20	1.0±0.20	0.6±0.16	1.2±0.20	0.2±0.13	0.6±0.16
Stiffness	0.6±0.16	1.0±0.20	0.4±0.16	1.3±0.21	0.1±0.10	1.3±0.30
Total	3.4±0.83	5.6±0.82*	2.5±0.75	5.9±0.72*	1.0±0.63**	5.2±1.21*

全てのデータは平均値 ± 標準誤差で表記。
*ゲル群 vs. 欠損群: $p < 0.05$.
**3 週目の欠損群 vs. 12 週目の欠損群: $p < 0.05$.

Table 3. 術後 3 週、6 週、12 週目の肉眼的スコア

組織学的評価の結果

術後 3 週目の欠損群の欠損部には円形または卵円形の細胞を多数含んだ滑膜様組織で埋まっていた。しかし、6 週目と 12 週目になると欠損部の滑膜様組織は萎縮し、細胞数は減少していた。線維軟骨様細胞は殆ど認められず、細胞外基質は Saf-O および TB 染色による染色性をほとんど認めなかった。

一方、ゲル群の 3 週目は脛骨側の表面が厚い滑膜様組織に被覆されていた。欠損部

の疎性結合組織は周りの正常組織と連続性を認め、多数の線維軟骨様細胞が遺残したUPAL ゲルと共に観察された。修復組織のマトリクスは Saf-O および TB 染色に濃染していた。

ゲル群の 6 週目の欠損部において UPAL ゲルはほとんど観察されず、大型の円形の核を含んだ多数の細胞からなるプロテオグリカンの豊富な修復組織に置換されていた。また、修復組織の表面は、薄い滑膜様組織に覆われていた。ゲル群の 12 週目の修復組織には豊富な細胞質と多数の円形又は卵円形の細胞が観察され、マトリクスは Saf-O および TB に濃染していた (Figure 7)。

組織学的スコアは、欠損群では時間の経過につれて有意に悪化したが、ゲル群では術後 12 週までスコアを維持した。さらに、ゲル群の組織学的スコアは術後 3 週目、12 週目のゲル群のそれより有意に高値であった (Figure 8A and Table 4)。

全ての週において UPAL ゲルの Saf-O occupying ratio はゲル群のそれより有意に高値であった (3 週: 0.161 ± 0.059 [欠損群] vs 0.523 ± 0.103 [ゲル群], $p = 0.009$; 6 週: 0.136 ± 0.072 [欠損群] vs 0.510 ± 0.117 [ゲル群], $p = 0.014$; 12 週: 0.076± 0.061 [欠損群] vs 0.674 ± 0.084 [ゲル群], $p < 0.001$) (Figure 8B)。

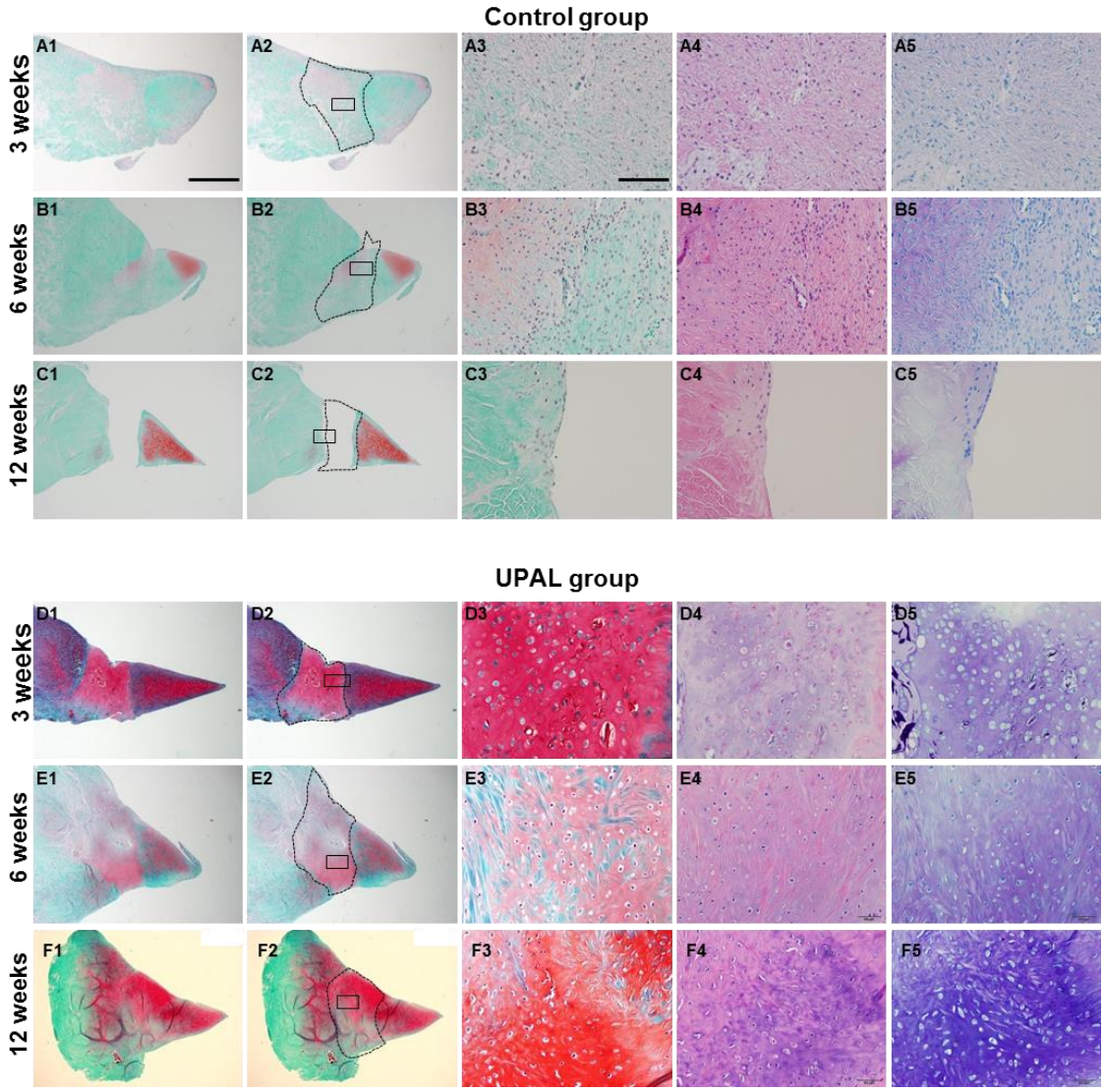

Figure 7. 修復組織の組織学的的評価。 上段は欠損群、下段はゲル群である。 組織切片を Saf-O (A1-3, B1-3, C1-3, D1-3, E1-3, F1-3)、HE（A4, B4, C4, D4, E4, F4）、 TB（A5, B5, C5, D5, E5, F5）で染色した。 A2, B2, C2, D2, E2, F2 の点線で囲まれた部分は欠損部又は修復組織である。

Scale bar: 1 mm （A1, 2, B1, 2, C1, 2, D1, 2, E1, 2, F1, 2）、0.1 mm （その他）

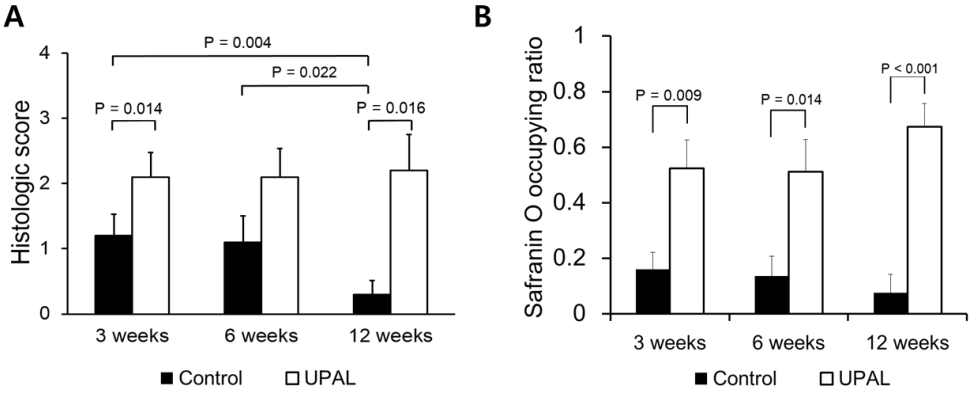

Figure 8. 修復組織の組織学的的評価。A) 欠損部の修復組織の組織学的スコア。B) Saf-O occupying ratio.

	3 週目		6 週目		12 週目	
	欠損群	ゲル群	欠損群	ゲル群	欠損群	ゲル群
The number of chondrocytes	0.2±0.13	0.8±0.19	0.4±0.20	1.0±0.29	0.1±0.10	1.1±0.31
Area of the cartilage tissue	1.0±0.20	1.3±0.20	0.7±0.20	1.1±0.17	0.2±0.13	1.1±0.28
Total score	1.2±0.25	2.1±0.31*	1.1±0.40	2.1±0.43	0.3±0.21**	2.2±0.55*

全てのデータは平均値 ± 標準誤差で表記。
*ゲル群 vs 欠損群: $p < 0.05$.
**6 週目の欠損群 vs. 12 週目の欠損群: $p < 0.05$.

Table 4. 修復組織の平均組織学的スコア。

偏光顕微鏡で観察した欠損群の修復組織のコラーゲン線維は組織化をほとんど認めず、また配向性もほとんど認められなかった。また、ほとんどの症例で時間の経過とともに修復組織は断裂あるいは消滅した (Figures 9A–9C)。一方、ゲル群の修復組織の多くはコラーゲン線維の配向性は良好で、周りの正常組織との構造的連続性は経過とともに改善した (Figures 7D–7F)。

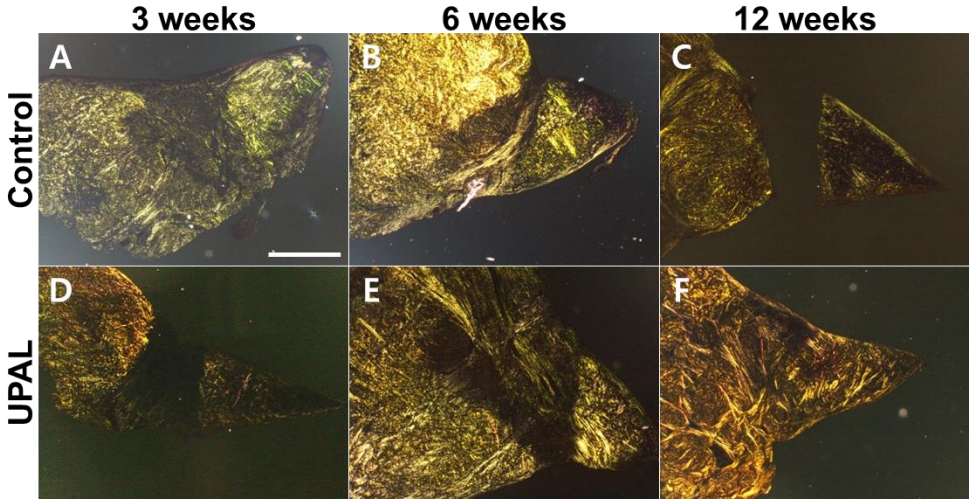

Figure 8.　偏光顕微鏡下の組織学的的評価。　A-C)　欠損群。D-F)　ゲル群。

力学特性の計測結果

6 週目の両群から 6 膝、12 週のゲル群から 6 膝を用いて線形剛性を測定した。12 週の欠損群では、6 膝の中 5 膝が断裂あるいは欠損を呈していたため、12 週の欠損群は力学試験を行うことができなかった。

ゲル群の平均線形剛性は術後 6 週、12 週まで維持されていた。6 週目のゲル群の線形剛性は 6 週目の欠損群より有意に高値であった (Figure 9, Table 5)。ゲル群の線形剛性は同じ週齢の家兎のそれと比較すると、6 週目は正常の 48.6%、12 週目は正常の 67.7%であった。

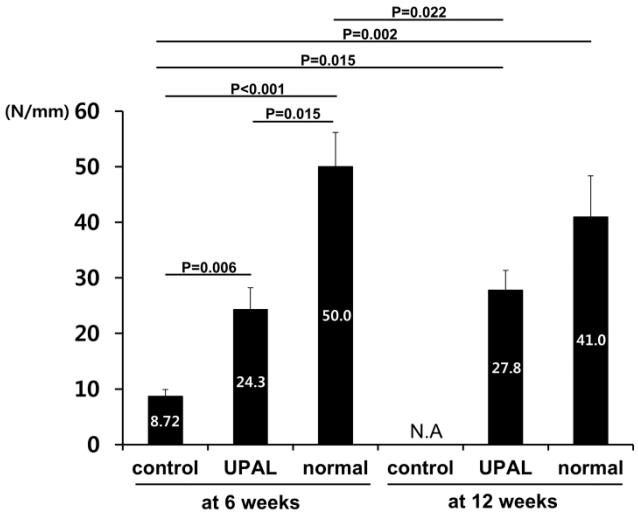

Figure 9. 修復組織の力学試験結果。術後 12 週の欠損群 (control)は断裂あるいは欠損のため試験から除外している。

N.A.: not applicable

UPAL: ultra-purified alginate gel

	線形剛性 (N/mm)	
	6 週目	12 週目
欠損群	8.7 ± 1.2	N/A
ゲル群	24.3 ± 3.9*	27.8 ± 6.2*
正常半月板	50.0 ± 3.5**,***	41.0 ± 7.4***

N/A: Not applicable, 全てのデータは平均値 ± 標準誤差で表記。

*ゲル群 vs. 欠損群: $p < 0.05$

**正常半月板 vs. 欠損群: $p < 0.01$

***正常半月板 vs. ゲル群: $p < 0.05$

Table 5. 術後 6 週目、12 週目の修復組織の平均線形剛性。

考察

我々の先行研究において、UPAL ゲル移植は家兎とイヌの骨軟骨損傷モデルにおいて硝子様軟骨の修復を促進することを明らかにしている (Baba et al., 2018; Baba et al., 2015; Igarashi et al., 2010)。今回我々は、これらの結果に基づいて UPAL ゲルの単独移植が半月板損傷部にも線維軟骨様組織の修復を促進すると仮定した。この仮説を検証するために、我々は家兎を用いて損傷部に UPAL ゲルだけを移植した半月板 (ゲル群)と無処置のままの半月板(欠損群)の修復組織の肉眼的、組織学的スコアと力学試験結果を比較・検討した。

この実験で、欠損群の 12 週目の直径 2 mm の円形欠損部は疎らな線維性組織で被覆されていた一方、ゲル群の欠損部は密な線維軟骨組織で被覆されていた。両群のどちらにも炎症所見は認められなかった。これらの結果から、UPAL ゲルを半月板に移植することは深刻な副作用を起こさずに家兎半月板の修復を促進することが明らかとなった。

欠損群では術後 3、6 週までは損傷部に細胞が遊走することが観察可能であったが、その後の修復過程は進まず、最終的には大多数のサンプルで損傷部は断裂あるいは修復組織の消失を認めた。一方、ゲル群では 12 週まで欠損部には線維軟骨様細胞を含んだ修復組織が維持されていた。これらの組織学的結果は、UPAL ゲルが欠損部へ遊走する細胞に適切な三次元的環境を提供していることが原因と考えられた。組織学的検討において、ゲル群の修復組織のマトリクスはプロテオグリカンが豊富で、その細胞成分は正常半月板と類似していた。修復組織の力学的性質は臨床的効用を評価するに重要な評価項目である。術後 12 週におけるゲル群の修復組織の組織学的スコアは維持されており、その線形剛性は正常半月板の 67.7%であった。半月板修復に関する研究はたくさんあるが、その損傷モデルは確立されてない。円形全層欠損モデルの線形剛性を測定した論文はこれまで唯一つあるが (Zhang et al., 2016)、術後 12 週目の修復組織の線形剛性は正常半月板の 54%と報告されている。今回の検討と彼らの研究は研究環境、要因が同じではないので直接比較することはできないが、両研究は時間の経過とともに実験群の線形剛性が向上するだろうという点では意見が一致した。

さらに、修復組織の力学的強度を向上するため、UPAL ゲルと一緒に適切な成長因子またはケモカインを併用することも考慮することができる。アルギン酸は他の生理活性のある蛋白質と混合して使用することができるが、それはアルギン酸との重合のとき、熱による失活が起こることがないためである (Jork et al., 2000)。Sukegawa らは UPAL ゲルに stromal cell-derived factor 1 (SDF-1)を混合することで、関節軟骨の修復効果が促進されることを報告している (Sukegawa et al., 2012)。半月板損傷の修復に効果のあるケモカインに関する研究はほとんど無いが、今後、これらに関する研究が半月

板の再生医療のため必要となるだろう。

本研究の限界として、実験動物を対象としたのが挙げられる。 家兎の膝関節の解剖的、生体力学的特性はヒトのそれとは大きく異なる (Chevrier et al., 2009; Deponti et al., 2015)。さらに、大動物モデルから得られたデータであるといえども、直接ヒトの患者に適用することはできない。しかし、ヒトの場合は術後のリハビリテーション及び足の運動制限が可能であるが、動物の場合はそれが不可能である。全ての家兎は術後 2 週ほど経過すると制限なく、荷重を開始し、運動を開始した。そのため、本実験の家兎半月板における UPAL ゲルの再生能力は、ヒトと比べて過小評価された可能性がある。術後、実験動物の関節の疼痛、機能及び関節軟骨の病理への評価が行なわれていないことも本研究の限界として挙げられる。しかし、動物モデルの半月板再生研究において関節の疼痛、機能に関する確立された評価法は未だ存在せず、今後の研究課題と考えられる。もう一つの限界点は観察期間が術後 12 週と短期であるということである。今後は UPAL ゲルの臨床応用を目指した、大動物モデルによる観察期間の長い研究が必要である。

本研究はこれらの限界を有するものの、半月板損傷に対する新しい組織工学的治療法を提示したという点で充分な意義があると考える。特に臨床面において、本方法は損傷した半月板を縫合するときに生じた間隙に UPAL ゲルを単独あるいは血餅等と混合して埋植することで、組織修復能と強度を向上させることが可能となる。

第二章

家兎の半月板欠損モデルに対する、UPAL ゲルによる半月板再生の作用機序の解明

緒言

第 1 章の実験で、我等は家兎半月板を用いて、UPAL ゲル単独移植が損傷半月板組織の修復を促進することを明らかにした。しかし、その機序に関しては明らかではない。半月板の末梢側は血管が分布する一方、半月板の中枢側は無血管領域であるため、細胞成分や成長因子の供給が乏しく、その組織修復は特に難しいことが知られている。我々が前章の実験で用いた半月板損傷モデルは中枢側から末梢側に及ぶ広範囲欠損であるため、末梢測の半月板組織からの細胞供給が UPAL ゲル移植による半月板組織再生促進効果に寄与している可能性が考えられる。一方で、半月板細胞は末梢側の血管からのみならず、滑膜からも栄養が供給されるため (Travascio and Jackson, 2017)、再生した組織をなしている線維軟骨様細胞及びマトリクスの源泉はどこであるかは未だ不明である。

これまで、数多い研究者たちが多様な種類のマテリアルと成長因子、骨髄由来中間葉幹細胞 (Bone marrow-derived mesenchymal stem cell, BM-MSC)、滑膜由来中間葉幹細胞(Synovium-derived mesenchymal stem cell, SMSC)などを用いて損傷した半月板の再生結果を報告してきた。これまで半月板の再生療法を研究する研究者たちはその有力な候補として SMSC と半月板組織を挙げている (Arnoczky et al., 1988; Hashimoto et al., 1992; Ishida et al., 2007; Jitsuiki et al., 1994; Webber et al., 1989; Zhang et al., 2016) (Figure 10)。しかし、その再生した組織がどこから由来したか、あるいはどちらがより強い影響を与えたかは不明であり、それを直接明らかにするための研究もほとんど行われていない。

そこで、本研究において我等は、家兎半月板損傷モデルに UPAL ゲルと凍結解凍技法(Freeze and thaw technique; FT) を用いて再生組織の源泉を明かすことにした。

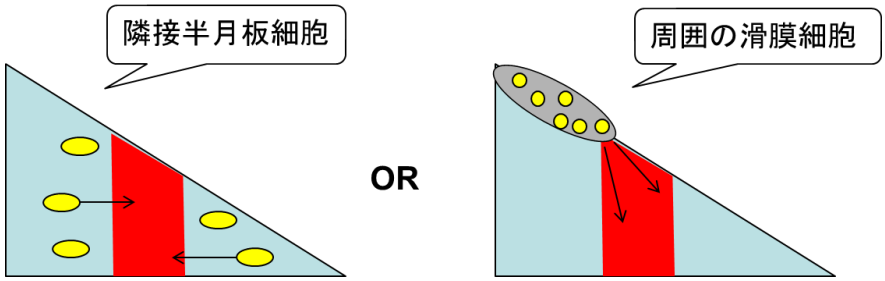

Figure 10. 半月板組織の再生メカニズムにおける有力な２つのモデル。

実験方法

至適サンプルサイズの検討

本研究で使用する家兎の適切なサンプルサイズを決定するため、UPAL ゲルを用いて行なった第 1 章におけるスコアリング結果をもとに、検定力分析 (power analysis)を行なった。 これらデータに基づいて、本実験で使用する家兎のサンプルサイズを決定した。

高純度アルギン酸ゲルの準備

本研究では、分子量 1700 kDa の高純度アルギン酸ゲル (Sea Matrix® ; Mochida Pharmaceutical Co. Ltd., Tokyo, Japan) (0.102g／1 バイアル) を生理食塩水 4.998 cc で溶解し、約 1 時間冷所で撹拌した。溶液が均一な状態となったことを確認し、2.0 %のアルギン酸溶液として滅菌状態で準備した。

凍結解凍による細胞死滅の証明

半月板再生の細胞供給源となり得る候補組織として、半月板細胞、あるいは滑膜細胞が挙げられる。これらの細胞源の影響を検討するために、我々は各々の組織内の細胞を凍結融解処置により死滅した後に半月板再生を観察可能なモデルの構築を検討した。半月板および周囲の滑膜組織の細胞を in vivo で死滅させた動物モデルは過去に報告が無い。本実験では、これまで前十字靭帯内の細胞を死滅させる方法として当科で用いてきた凍結解凍法 (Katsuragi et al., 2000) を応用した実験モデルの確立を試みた。本手法は、マトリックスを温存して、マトリックス内の細胞のみを死滅させることが可能な方法である。用意した家兎を全身麻酔下に 5 cm 程度の皮膚切開で、内側傍膝蓋骨アプローチを用い、 膝蓋骨を外側脱臼させ、両膝の膝蓋骨滑車部を明らかにした。内側側副靭帯を切離し、半月板を前方に移動 (over-ridge) させた。内側半月板の全域を露出して、液体窒素に浸すことで充分に凍らせたステンレス・スチール製の探針を、内側半月板あるいは周囲の滑膜組織に 1 分間接触する作業を 20 回反復した。その後、各組織を採取してすぐ 4 %PFA に 24 時間浸けた後、PI (Propidium iodide)、Hoechst 染色で各組織の細胞の生死を確認した。Negative control として正常の組織を採取した。また、Positive control として-80℃で 3 日間冷凍した内側半月板と周囲の滑膜組織の観察を行った。

成熟した日本白色家兎における半月板損傷モデルの作成

計 32 羽の 64 週齢の家兎に対し、全身麻酔下に 5 cm 程度の皮膚切開を加え、内側傍膝蓋骨アプローチを用いて関節内に進入した。 膝蓋骨を外側に脱臼させ、両膝の膝蓋骨滑車部を露出させた。 次いで内側側副靭帯を切離し、半月板を前方に移動（over-ridge）させた後に、生検トレパ (Kai Industry, Gifu, Japan) を用いて内側半月板前節に直径 2 mm の円形全層欠損部を作成した (Figure 3)。グループを 4 群 (ゲル群 A, ゲル群 B, ゲル群 C, ゲル群 D)に分け、全てのグループの欠損部に UPAL ゲルを充填し、そこへ約 3 cc の塩化カルシウム溶液を 10 秒ほどのペースで滴下することによって、ゲル化させた。グループ A には凍結解凍を行わなかった (コントロール)。ゲル郡 B には内側半月板全域に凍結解凍処理を加えた。ゲル群 C には内側半月板周囲の滑膜組織に凍結解凍処置を加えた。ゲル群 D は内側半月板全域およびその周囲の滑膜組織に凍結解凍処置を加えた。術後 1 週、6 週の各群のサンプルサイズは 8 膝とした。 各経過時間 (1,6,週)における全てのサンプルを組織学的に評価した。また、全てのウサギに対して外固定は行わず、術後ケージ内で自由に動けるようにした。

組織学的評価の方法

術後 1 週、6 週で安楽死処置を加えて、内側半月板を採取した。組織学的評価 (n=8) のため、10 %パラホルムアルデヒドを用いてサンプルを固定後にパラフィンに包埋した。5 μm 厚のパラフィン切片をキシレンにより脱パラフィンし、アルコール処理、水洗いした後、Hematoxylin eosin (HE) 染色、Toluidine blue (TB) 染色、Safranin-O (Saf-O) 染色を施した。 組織学的評価は Zellner らの方法に基づいて行なった (Table 6)。

	0 点	1 点	2 点	3 点
Defect filling	No fill	<25%	25–75%	>75%
Surface	No surface	ruptured	Fissured/fibrillated	Meniscus-like
Cellularity	No cells	>10 cell clusters/slide	No cell cluster/slide, cell-ECM-ratio >0,5	Meniscus-like cell-ECM-ratio
Cell morphology	No cells	<25% meniscus-like cells	25–75% meniscus-like cells	>75% meniscus-like cells
Content of proteoglycan	No staining for proteoglycan	<25%	25–75%	>75%
Content of collagen II	No staining for collagen II	<25%	25–75%	>75%

Table 6. 組織学的所見に対するスコアリングシステム (Zellner et al., 2017)

統計分析

全てのデータは平均値±標準偏差 (Standard Deviation、以下 SD) をもって表記した。全てのデータは one-way analysis of variance (ANOVA) と事後検定を行なった。判定は p 値＜0.05 で有意差ありとした。全ての統計解析には統計解析ソフト JMP Pro 10.0 (SAS Institute, Cary, NC) を用いた。

実験結果

適切なサンプルサイズの検討結果

本研究で使用する家兎の適切なサンプルサイズの決定のために、当科における予備実験をもとに検定力分析 (power analysis) を行なった。予備実験における欠損群とUPAL ゲル移植群の組織学的スコアをもとに効果量 (effect size) を算出し、必要なサンプルサイズを検討した。予備実験における最小効果量は 6 (α error = 0.05, power = 0.8) であった。これらの結果をもとに本研究における組織学的評価のサンプルサイズを各群 8 以上と決定した。

凍結解凍による細胞死滅の証明

半月板組織と滑膜組織の Cell viability test の結果を Figure 11 と Figure 12 に示す。半月板組織を PI 染色において、Negative control（正常半月板）の細胞核は殆ど染まらなかったが、凍結解凍処置を加えた半月板組織と Positive control として 3 日間液体窒素による凍結処置を加えた組織において PI 陽性細胞数は Hoechst 染色液に染まった細胞数と 99%以上一致しており、凍結解凍処置の有効性が証明された (Figure 11)。また、滑膜組織を PI 染色において、Negative control（正常滑膜）の細胞核は殆ど染まらなかったのに対して、凍結解凍した滑膜組織と Positive control の PI に染まった細胞核の数は Hoechst 染色液に染まった細胞核の数と 99%以上一致した (Figure 12)。本実験結果から、凍結解凍法は、半月板及び滑膜組織内の細胞を in vivo で死滅させることが可能であった。また、本検討によって、我々は半月板再生に寄与する細胞の由来組織を検討することを可能とする新たな動物モデルを確立した。

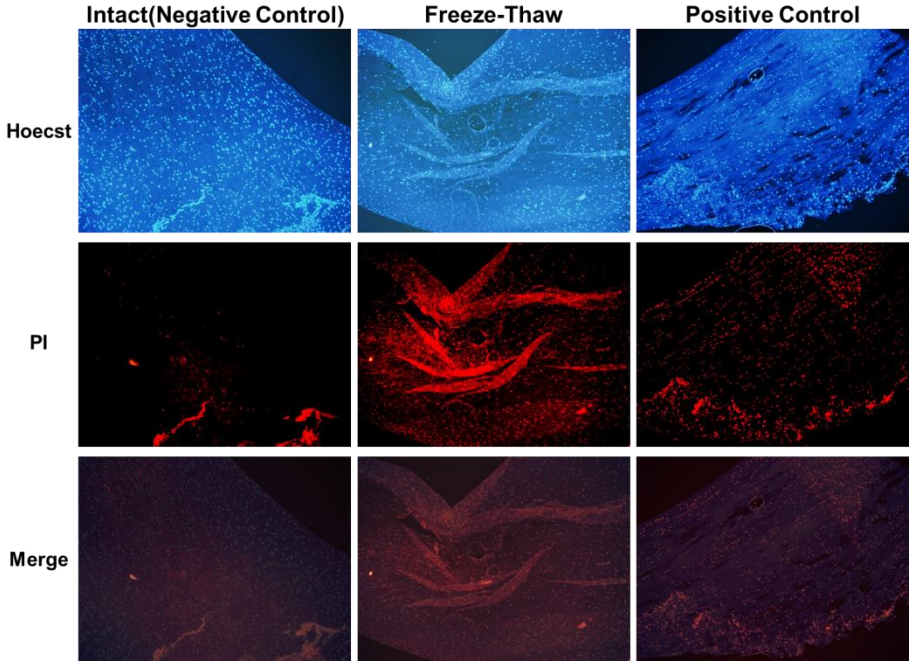

Figure 11. 半月板組織の Cell viability test の結果。 凍結解凍した半月板組織と Positive control の PI に染まった細胞核の数は Hoechst 染色液に染まった細胞核の数と 99%以上一致した。

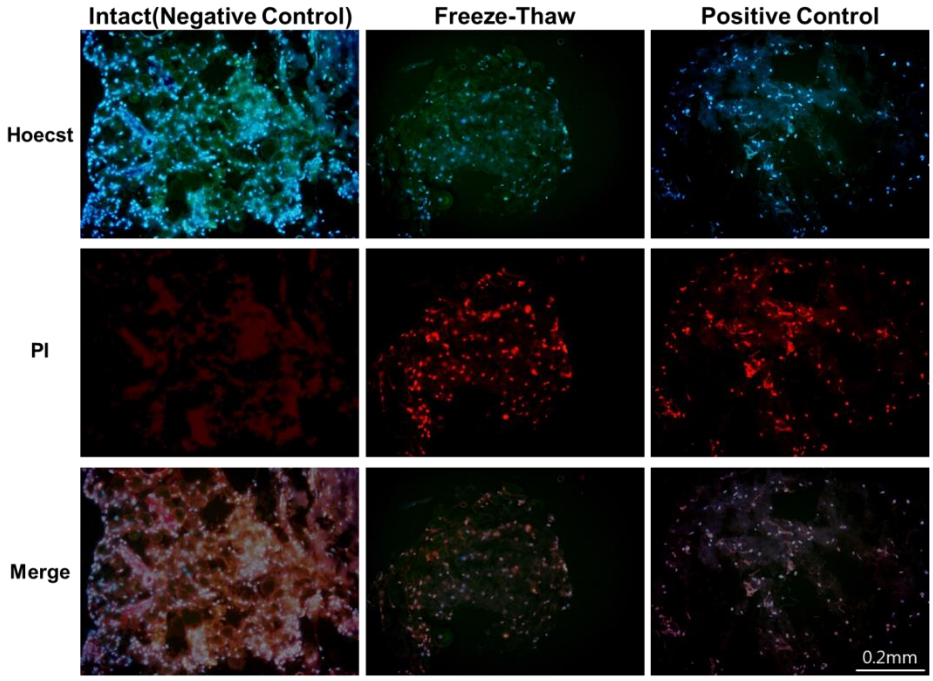

Figure 12. 滑膜組織の Cell viability test の結果。 凍結解凍した滑膜組織と Positive control の PI に染まった細胞核の数は Hoechst 染色液に染まった細胞核の数と 99%以上一致した。

組織学的評価の結果

1 週目にはどのグループの欠損部においても、遺残した UPAL ゲル及び軟部組織の侵入を認めるものの、線維軟骨組織による再生組織を殆ど認めなかった。これらの再生組織あるいは遺残ゲルは、組織切片の制作過程において、半月板欠損部から逸脱してしまうサンプルを多数認めた。ゲル群 A、ゲル群 B、ゲル群 C の組織学的スコアはほぼ同等であり、各ゲル群間に統計学的有意差を認めなかった (Figure 14)。一方、術後 6 週目においては、ゲル群 A とゲル群 B の欠損部は厚い線維軟骨様組織で満たされ、その修復組織内に存在する細胞は円形または卵円形の核と豊富な細胞質を含んでいた。修復組織のマトリクスは Saf-O および TB 染色に濃染しており、線維軟骨を含んだ基質によって再生されていると考えられた (Figure 13)。一方で、滑膜組織を凍結解凍したゲル群 C とゲル群 D の欠損部は、疎な線維組織で満たされており、線維軟骨様細胞を殆ど認めなかった。また、細胞外マトリクスは Saf-O と TB 染色性に乏しく、線維性組織による再生と考えられた。さらに、ゲル群 C とゲル群 D の欠損部には ゲル群 A とゲル群 B の欠損部に比べて、多くの UPAL ゲルが遺残していた (Figure 13)。6 週目にはゲル群 A とゲル群 B 間、ゲル群 C とゲル群 D 間の組織学的評価において統計学的有意差は認められなかったものの、滑膜を凍結解凍しなかった群（ゲル群 A、ゲル群 B）では、滑膜を凍結解凍した群(ゲル群 C、ゲル群 D)より組織学的スコアが有意に高値であった (ゲル群 A vs ゲル群 C, $p = 0.002$; ゲル群 A vs ゲル群 D, $p = 0.001$; ゲル群 B vs ゲル群 C, $p = 0.039$; ゲル群 B vs ゲル群 D, $p = 0.022$)。

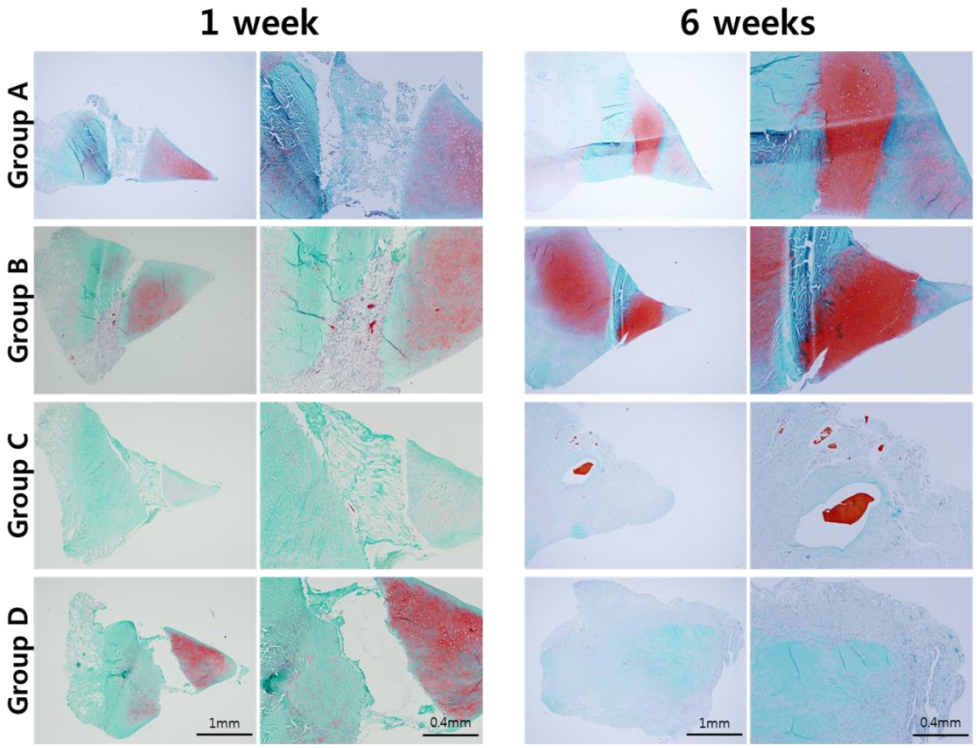

Group A : No freeze-thaw was performed.
Group B : Medial meniscsus was freeze-thawed.
Group C : Synovial tissue was freeze-thawed.
Group D : Both medial meniscus and synovial tissue were freeze–thawed.

Figure 13. 修復組織の組織学的評価。 ゲル群 A : 凍結解凍処置無し、ゲル群 B : 半月板全域に凍結解凍処置、ゲル群 C : 滑膜組織に凍結解凍処置、ゲル群 D : 半月板組織全域および滑膜組織の両方に凍結解凍を施行。

	1 週目	6 週目
ゲル群 A	4.5±0.824	13.5±1.134*,**
ゲル群 B	4.17±1.1375	11.0±0.802***,****
ゲル群 C	4.0±1.023	5.125±1.142
ゲル群 D	2.85±0.769	4.625±1.982

全てのデータは平均値 ± 標準誤差で表記。

*6 週目のゲル群 A vs. 6 週目のゲル群 D: $p<0.01$

**6 週目のゲル群 A vs. 6 週目のゲル群 C: $p<0.05$

***6 週目のゲル群 B vs. 6 週目のゲル群 D: $p<0.05$

****6 週目のゲル群 B vs. 6 週目のゲル群 C: $p<0.05$

Table 7. 術後 1 週目、6 週目の修復組織の組織学的スコア。

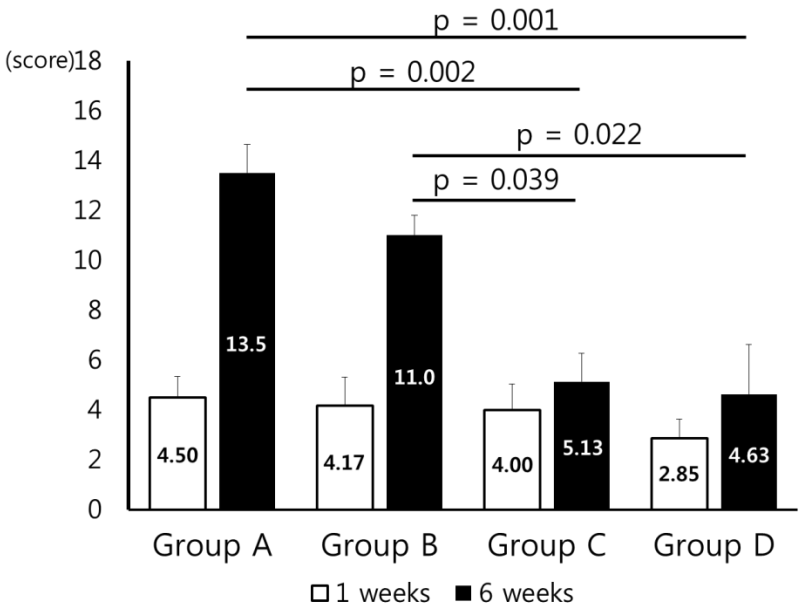

Figure 14. 修復組織の組織学的評価。

考察

第 1 章の実験で我々は家兎半月板損傷モデルにおいて、UPAL ゲルの移植が損傷した半月板の修復を促進し、修復組織の組織学的所見及び力学的強度を改善することを明らかにした。しかし、前回の検討における組織学的評価では、UPAL ゲル移植による半月板再生においてどの組織が細胞源となるのかは明らかにされなかった。UPAL ゲルによって修復した組織内に存在した円形または卵円形の線維軟骨様細胞がどこから由来したのかを明らかにすることは、今後の半月板再生治療を発展させていく上で重要と考えられた。過去の報告によると、Arnoczky らと Zhang らは損傷した半月板の修復組織をなしている細胞は滑膜からであろうと推測している一方で、Webber らは自分の in vivo 実験に基づいて再生した細胞は半月板細胞であろうと推測した (Arnoczky et al., 1988; Webber et al., 1989; Zhang et al., 2016)。その以外にも数多い研究者たちが再生した半月板細胞の由来を推定してきた (Hashimoto et al., 1992; Ishida et al., 2007; Jitsuiki et al., 1994)。これらの過去の報告に基づいて、再生した半月板細胞の細胞源として最も有力な候補は、 滑膜由来中間葉幹細胞(SMSC)あるいは半月板細胞のいずれかと考えられるが、それを明かすための研究はこれまで行なわれたことがなかった。

本実験ではこれまで推測に留まっていた疑問を解決するために行なわれた。具体的には、 SMSC の源泉である滑膜と半月板細胞をそれぞれ、あるいは両方を凍結解凍することで各組織内の細胞の影響を低減させたモデルを用いることで、半月板の欠損部の修復にどうような影響を与えるのかを調査することとした。本検討によって、損傷した半月板の再生細胞の供給源の特定を試みた。本研究の実験モデルは in vivo であり、半月板も滑膜組織も体外に切り離す(detach)ことなく、in situ で該当組織の細胞を死滅させることが可能であることを PI 及び Hoechst 染色によって証明したので、本研究を遂行するに妥当なモデルであると判断した。

本研究の実験モデルを用いた組織学的検討の結果、1 週目にはどのグループ間にも有意差が認められなかったものの、術後 6 週目には凍結解凍で滑膜細胞を死滅させたグループ(ゲル群 C、ゲル群 D)と死滅させなかったグループ(ゲル群 A、ゲル群 B)の間に有意差が認められた。また、半月板を凍結解凍した群と半月板を凍結解凍しなかった群との間には有意差が認められなかった。更に組織学的所見として、半月板にのみ凍結解凍処理を加えたゲル群 B ではゲル群 A に類似した卵円型の線維軟骨細胞が再生組織内に観察された一方で、滑膜に凍結解凍処理を加えたゲル群 C, ゲル群 D では、本来 UPAL ゲル移植において見られたこれらの細胞はほとんど認められなかった。これらの結果に基づいて、我々は損傷した半月板の修復に寄与している細胞の主な供給源は、半月板ではなく滑膜組織由来であると結論づけた。

この研究の限界としては、倫理的な問題もあり、術後 1 週と 6 週の 2 時点でしか 評価を行なっていないことと 1 週目と 6 週目の時間間隔が大きいことが挙げられる。今回の検討では半月板再生に寄与する細胞を供給する組織を同定することが主目的であったため、長期の観察は必要無いと考えて、このような研究計画を立案した。修復組織の経時的な変化や長期的な状態を評価するためには、より連続的で複数の観察点を設けることが望ましい。また、本実験では半月板再生を促進させるために UPAL ゲルを用いているため、純粋な自力治癒ではないことが挙げられる。半月板組織従来の治癒過程は、今回我々が観察したものとは異なる可能性がある。しかし、半月板は貧弱な血管分布のため損傷治癒能力に乏しく、何らかの治癒を促進させる介入が無いと組織修復を観察することが不可能である。また、UPAL ゲルそのものは細胞成分も含んでいないため、修復した組織内の線維軟骨様細胞は家兎本来の細胞から由来したのである。従って今回の検討結果は、半月板組織本来の再生過程に類似した修復過程であると考えられる。

本研究は半月板修復過程において、その修復に関与し再生をもたらす細胞の供給源となる組織を検討した結果、再生細胞が主に滑膜組織に由来していたことを明確にした研究である。本研究結果を踏まえて、半月板損傷の再生治療開発に際して、滑膜および SMSC の役割とその効能を向上させることに重点を置くことが、今後の半月板再生医療における成功の鍵となり得ると考えられる。

総括および結論

- 家兎半月板損傷モデルにおいて、UPAL ゲル移植術の組織修復効果を検討した。

- UPAL ゲル移植によって、肉眼的、組織学的に良好な半月板修復が得られた。また、再生半月板は正常に近い力学特性を示した。

- UPAL ゲルは細胞培養を必要としないscaffoldとして半月板修復効果を有することを示した。

- 滑膜組織に凍結解凍処理を加えて滑膜細胞を死滅させると、UPAL ゲル移植による修復促進効果が抑えられた。一方で、半月板組織に凍結解凍処理を加えても半月板修復の抑制は認められなかった。

- 半月板の修復を主に担う細胞源は、滑膜由来幹細胞であると考えられた。

本研究結果から、従来から修復困難とされている半月板損傷に対する治療成績の向上が期待される。また、半月板修復の主な担い手が滑膜組織であることを明かしたことは、今後の半月板再生医療に重要な方向性を示すものである。これらの知見は、UPAL ゲル移植術の臨床適応を広げるだけではなく、半月板再生研究の新たな基盤を確立するものである。

謝辞

本論文は、筆者が北海道大学大学院医学研究科 医学専攻 機能再生医学講座 整形外科学分野博士課程在学中に行った研究をまとめたものです。本研究に関して終始ご指導ご鞭撻を頂きました整形外科学分野教授 岩崎倫政先生 に心より感謝いたします。

本研究を行うにあたり、高純度アルギン酸ゲルのご提供並びに使用に関するご助言を頂きました持田製薬株式会社の伊佐治三津子様をはじめ、多くの職員の方々に深い感謝の意を表します。また、力学試験に関してご指導いただいた北海道大学大学院先端生命科学研究院　特任助教　野々山貴行先生に深く御礼申し上げます。

これまでの研究課程において数々のご指導を賜りました北海道大学医学部機能再生医学講座整形外科学分野講師の小野寺智洋先生をはじめ、整形外科学分野の諸先生方、研究にご助力頂きました皆様に心よりの感謝を申し上げます。

利益相反

本研究に関連し、使用した高純度アルギン酸ゲルは持田製薬株式会社より提供を受けたものである。

引用文献

Arnoczky, S.P. (1999). Building a meniscus. Biologic considerations. Clin Orthop Relat Res, S244-253.

Arnoczky, S.P., Warren, R.F., and Spivak, J.M. (1988). Meniscal repair using an exogenous fibrin clot. An experimental study in dogs. J Bone Joint Surg Am *70*, 1209-1217.

Aufderheide, A.C., and Athanasiou, K.A. (2005). Comparison of scaffolds and culture conditions for tissue engineering of the knee meniscus. Tissue Eng *11*, 1095-1104.

Baba, R., Onodera, T., Matsuoka, M., Hontani, K., Joutoku, Z., Matsubara, S., Homan, K., and Iwasaki, N. (2018). Bone Marrow Stimulation Technique Augmented by an Ultrapurified

Alginate Gel Enhances Cartilage Repair in a Canine Model. Am J Sports Med *46*, 1970-1979.
Baba, R., Onodera, T., Momma, D., Matsuoka, M., Hontani, K., Elmorsy, S., Endo, K., Todoh,

M., Tadano, S., and Iwasaki, N. (2015). A Novel Bone Marrow Stimulation Technique Augmented by Administration of Ultrapurified Alginate Gel Enhances Osteochondral Repair in a Rabbit Model. Tissue Eng Part C Methods *21*, 1263-1273.

Bian, L., Zhai, D.Y., Tous, E., Rai, R., Mauck, R.L., and Burdick, J.A. (2011). Enhanced MSC chondrogenesis following delivery of TGF-β3 from alginate microspheres within hyaluronic acid hydrogels in vitro and in vivo. Biomaterials *32*, 6425-6434.

Chen, C., Bang, S., Cho, Y., Lee, S., Lee, I., Zhang, S., and Noh, I. (2016). Research trends in biomimetic medical materials for tissue engineering: 3D bioprinting, surface modification, nano/micro-technology and clinical aspects in tissue engineering of cartilage and bone. Biomater Res *20*, 10.

Chevrier, A., Nelea, M., Hurtig, M.B., Hoemann, C.D., and Buschmann, M.D. (2009). Meniscus structure in human, sheep, and rabbit for animal models of meniscus repair. J Orthop Res *27*, 1197-1203.

Cook, J.L., Tomlinson, J.L., Arnoczky, S.P., Fox, D.B., Reeves Cook, C., and Kreeger, J.M. (2001). Kinetic study of the replacement of porcine small intestinal submucosa grafts and the regeneration of meniscal-like tissue in large avascular meniscal defects in dogs. Tissue Eng *7*, 321-334.

DeHaven, K.E., and Arnoczky, S.P. (1994). Meniscus repair: basic science, indications for repair, and open repair. Instr Course Lect *43*, 65-76.

Deponti, D., Di Giancamillo, A., Scotti, C., Peretti, G.M., and Martin, I. (2015). Animal models for meniscus repair and regeneration. J Tissue Eng Regen Med *9*, 512-527.

Hashimoto, J., Kurosaka, M., Yoshiya, S., and Hirohata, K. (1992). Meniscal repair using fibrin sealant and endothelial cell growth factor. An experimental study in dogs. Am J Sports Med *20*, 537-541.

Igarashi, T., Iwasaki, N., Kasahara, Y., and Minami, A. (2010). A cellular implantation system using an injectable ultra-purified alginate gel for repair of osteochondral defects in a rabbit model. J Biomed Mater Res A *94*, 844-855.

Ishida, K., Kuroda, R., Miwa, M., Tabata, Y., Hokugo, A., Kawamoto, T., Sasaki, K., Doita, M., and Kurosaka, M. (2007). The regenerative effects of platelet-rich plasma on meniscal cells in vitro and its in vivo application with biodegradable gelatin hydrogel. Tissue Eng *13*, 1103-1112.

Jiang, D., Zhao, L.H., Tian, M., Zhang, J.Y., and Yu, J.K. (2012). Meniscus transplantation using treated xenogeneic meniscal tissue: viability and chondroprotection study in rabbits. Arthroscopy *28*, 1147-1159.

Jitsuiki, J., Ochi, M., and Ikuta, Y. (1994). Meniscal repair enhanced by an interpositional free synovial autograft: an experimental study in rabbits. Arthroscopy *10*, 659-666.

Jork, A., Thürmer, F., Cramer, H., Zimmermann, G., Gessner, P., Hämel, K., Hofmann, G., Kuttler, B., Hahn, H.J., Josimovic-Alasevic, O., *et al.* (2000). Biocompatible alginate from freshly collected Laminaria pallida for implantation. Appl Microbiol Biotechnol *53*, 224-229.

Kang, S.W., Son, S.M., Lee, J.S., Lee, E.S., Lee, K.Y., Park, S.G., Park, J.H., and Kim, B.S.

(2006). Regeneration of whole meniscus using meniscal cells and polymer scaffolds in a rabbit total meniscectomy model. J Biomed Mater Res A *78*, 659-671.

Katsuragi, R., Yasuda, K., Tsujino, J., Keira, M., and Kaneda, K. (2000). The effect of nonphysiologically high initial tension on the mechanical properties of in situ frozen anterior cruciate ligament in a canine model. Am J Sports Med *28*, 47-56.

Kim, A.R., Hwang, J.H., Kim, H.M., Kim, H.N., Song, J.E., Yang, Y.I., Yoon, K.H., Lee, D., and Khang, G. (2013a). Reduction of inflammatory reaction in the use of purified alginate microcapsules. J Biomater Sci Polym Ed *24*, 1084-1098.

Kim, J.G., Lee, Y.S., Bae, T.S., Ha, J.K., Lee, D.H., Kim, Y.J., and Ra, H.J. (2013b). Tibiofemoral contact mechanics following posterior root of medial meniscus tear, repair, meniscectomy, and allograft transplantation. Knee Surg Sports Traumatol Arthrosc *21*, 2121-2125.

Kobayashi, Y., Yasuda, K., Kondo, E., Katsura, T., Tanabe, Y., Kimura, M., and Tohyama, H. (2010). Implantation of autogenous meniscal fragments wrapped with a fascia sheath enhances fibrocartilage regeneration in vivo in a large harvest site defect. Am J Sports Med *38*, 740-748.

Rieppo, J., Töyräs, J., Nieminen, M.T., Kovanen, V., Hyttinen, M.M., Korhonen, R.K., Jurvelin, J.S., and Helminen, H.J. (2003). Structure-function relationships in enzymatically modified articular cartilage. Cells Tissues Organs *175*, 121-132.

Rodeo, S.A. (2001). Meniscal allografts--where do we stand? Am J Sports Med *29*, 246-261.
Shin, H., Nichol, J.W., and Khademhosseini, A. (2011). Cell-adhesive and mechanically tunable glucose-based biodegradable hydrogels. Acta Biomater *7*, 106-114.

Steinert, A., Weber, M., Dimmler, A., Julius, C., Schütze, N., Nöth, U., Cramer, H., Eulert, J., Zimmermann, U., and Hendrich, C. (2003). Chondrogenic differentiation of mesenchymal progenitor cells encapsulated in ultrahigh-viscosity alginate. J Orthop Res *21*, 1090-1097.

Sukegawa, A., Iwasaki, N., Kasahara, Y., Onodera, T., Igarashi, T., and Minami, A. (2012). Repair of rabbit osteochondral defects by an acellular technique with an ultrapurified alginate gel containing stromal cell-derived factor-1. Tissue Eng Part A *18*, 934-945.

Thie, M., Schlumberger, W., Rauterberg, J., and Robenek, H. (1989). Mechanical confinement inhibits collagen synthesis in gel-cultured fibroblasts. Eur J Cell Biol *48*, 294-302.

Travascio, F., and Jackson, A.R. (2017). The nutrition of the human meniscus: A computational analysis investigating the effect of vascular recession on tissue homeostasis. J Biomech *61*, 151-159.

Tsukuda, Y., Onodera, T., Ito, M., Izumisawa, Y., Kasahara, Y., Igarashi, T., Ohzawa, N., Todoh, M., Tadano, S., and Iwasaki, N. (2015). Therapeutic effects of intra-articular ultra-purified low endotoxin alginate administration on an experimental canine osteoarthritis model. J Biomed Mater Res A *103*, 3441-3448.

Webber, R.J., York, J.L., Vanderschilden, J.L., and Hough, A.J. (1989). An organ culture model for assaying wound repair of the fibrocartilaginous knee joint meniscus. Am J Sports Med *17*, 393-400.

Zellner, J., Pattappa, G., Koch, M., Lang, S., Weber, J., Pfeifer, C.G., Mueller, M.B., Kujat, R., Nerlich, M., and Angele, P. (2017). Autologous mesenchymal stem cells or meniscal cells: what is the best cell source for regenerative meniscus treatment in an early osteoarthritis situation? Stem Cell Res Ther *8*, 225.

Zhang, S., Matsushita, T., Kuroda, R., Nishida, K., Matsuzaki, T., Matsumoto, T., Takayama, K., Nagai, K., Oka, S., Tabata, Y., *et al.* (2016). Local Administration of Simvastatin Stimulates Healing of an Avascular Meniscus in a Rabbit Model of a Meniscal Defect. Am J Sports Med *44*, 1735-1743.