



Title	原因不明の乳児重症肺高血圧症における肺静脈の連結不良を伴う肺毛細管形成異常の割合に関する研究
Author(s)	恩田, 哲雄
Description	配架番号 : 2601
Degree Grantor	北海道大学
Degree Name	博士(医学)
Dissertation Number	甲第14484号
Issue Date	2021-03-25
DOI	<a href="https://doi.org/10.14943/doctoral.k14484">https://doi.org/10.14943/doctoral.k14484</a>
Doc URL	<a href="https://hdl.handle.net/2115/84591">https://hdl.handle.net/2115/84591</a>
Type	doctoral thesis
File Information	Tetsuo_Onda.pdf



# 学位論文

原因不明の乳児重症肺高血圧症における  
肺静脈の連結不良を伴う肺毛細管形成異常  
の割合に関する研究

**(Studies on the Ratio of Alveolar Capillary Dysplasia  
with Misalignment of Pulmonary Veins in Infants with  
Unexplained Severe Pulmonary Hypertension)**

2021年3月  
北海道大学  
恩田哲雄



# 学位論文

原因不明の乳児重症肺高血圧症における  
肺静脈の連結不良を伴う肺毛細管形成異常  
の割合に関する研究

**(Studies on the Ratio of Alveolar Capillary Dysplasia  
with Misalignment of Pulmonary Veins in Infants with  
Unexplained Severe Pulmonary Hypertension)**

2021年3月  
北海道大学  
恩田哲雄

# 目次

発表論文目録および学会発表目録	1
要旨	2
略語表	5
緒言	6
研究方法	10
研究結果	15
考察	19
総括及び結論	22
謝辞	23
利益相反	24
引用文献	25

## 発表論文目録および学会発表目録

本研究の一部は以下の論文に発表した。

Tetsuo Onda, Takuma Akimoto, Itaru Hayasaka, Masahiko Ikeda, Yuta Furuse, Akiko Ando, Yuichi Nakamura, Ryota Honjo, Itsuko Furuta, Atsushi Manabe, Kazutoshi Cho. Incidence of alveolar capillary dysplasia with misalignment of pulmonary veins in infants with unexplained severe pulmonary hypertension: The roles of clinical, pathological, and genetic testing. *Ear Hum Dev* (<https://doi.org/10.1016/j.earlhumdev.2021.105323>)

本研究の一部は以下の学会に発表した。

1. 恩田 哲雄、安藤 明子、池田 雅彦、古瀬 優太、長 和俊、渡利 英道：当院における遺伝性肺疾患の診断支援. 第 17 回 肺サーファクタント分子病態研究会. 2018/7/14 北海道
2. 恩田 哲雄、安藤 明子、池田 雅彦、古瀬 優太、長 和俊、渡利 英道：小児間質性肺疾患における遺伝子診断の有用性. 第 21 回北海道出生前診断研究会. 2018/11/17 北海道
3. 恩田 哲雄、安藤 明子、池田 雅彦、古瀬 優太、長 和俊、渡利 英道：当院における遺伝性肺疾患の診断支援. 第 31 回日本新生児慢性肺疾患研究会. 2018/10/20 埼玉
4. 恩田哲雄、中村雄一、安藤明子、池田雅彦、早坂格、秋元琢真、古瀬優太、長和俊、真部淳：原因不明の小児肺高血圧症における *FOXF1* 遺伝子診断の有用性の検討. 第 52 回日本小児呼吸器学会. 2019/11/15-16 鹿児島
5. T Onda, M Ikeda, Y Furuse, Y Nakamura, A Ando, K Cho: The usefulness of *FOXF1* analysis for infantile pulmonary hypertension of unknown origin. *Hot topics in Neonatology 2019*. 2019/12/8-11. National Harbor, MD, USA

## 要旨

### 【背景と目的】

我々は、遺伝性間質性肺疾患(hereditary interstitial lung disease; HILD)の診断システム構築のため、全国から原因不明の呼吸障害症例を集積してきた。その中には、様々な病態・疾患が含まれており、呼吸障害に加え肺高血圧を呈する症例も多数含まれていた。

肺静脈の連結不良を伴う肺毛細管形成異常 (alveolar capillary dysplasia with misalignment of pulmonary veins, ACDMPV)は、肺胞と肺毛細血管の発生異常により、出生直後から重度の肺高血圧を伴う呼吸障害を呈する疾患であり、その主な責任遺伝子として Forkhead box F1(FOXF1)をコードする *FOXF1* が知られている。ACDMPV は多くの症例が早期新生児期に死亡するため、一般的には致命的と考えられている。しかし、少数ではあるが比較的軽症で経過する症例や、内科的な集中治療ののち肺移植の施行を受けた長期生存例も報告されている。ACDMPV は画像検査や気管支肺胞洗浄液所見では特異的な所見に乏しく、その診断は、肺生検もしくは剖検による病理検査における肺静脈・肺動脈・気管支が並走する不正配列などの特徴的な所見によりなされる。しかし、出生直後から重症肺高血圧を呈する症例では全身状態が非常に不安定であるため、肺生検の実施が困難であり、生前には ACDMPV の診断がなされないことが多い。これらの症例に対し肺移植による生存の道を開くためには、肺生検以外による ACDMPV の診断手段が必要である。

先行研究として、我々が集積した呼吸障害症例のうち、肺の病理検査によりすでに ACDMPV の診断が確定している症例を対象に、*FOXF1* のエキソン領域の解析に加えて、*FOXF1* およびその上流域を含めた領域に対し multiplex ligation dependent probe amplification(MLPA)法によるコピー数解析を行ったところ、90%の症例にいずれかの変異が同定された。これは海外からの報告ともほぼ一致した結果であった。

本研究の目的は、原因不明の乳児重症肺高血圧症に占める ACDMPV の割合を、遺伝子検査を用いて明らかにすることである。またその結果として、日本における ACDMPV の罹患率を推定することが可能になると考えられる。

### 【対象と方法】

全国から集積した新生児例を含む乳児呼吸障害症例のうち、臨床的に肺高血圧を有し、一酸化窒素吸入療法を要した症例を乳児重症肺高血圧症と定義した。乳児重症肺高血圧症のうち、感染症や新生児仮死、胎便吸引症候群など肺高血圧の原因が明らかである症例を研究対象から除外した。また、肺生検あるいは

剖検により病理検査がなされている症例を除外した。原因不明の乳児重症肺高血圧症を対象として、末梢血の白血球から DNA を抽出し、第一に *FOXF1* のエキソン領域について、Sanger 法または次世代シーケンサーを用いてシーケンス解析を行った。次に、シーケンス解析で責任変異を認めなかった症例に対して *FOXI* およびその上流のエンハンサー領域を含む範囲について MLPA 法によるコピー数解析を行った。

### 【結果】

2011 年 2 月から 2020 年 8 月までの期間に日本全国からのべ 203 症例の呼吸障害症例の相談を受けた。そのうち既存の原因で説明不可能な乳児重症肺高血圧症は 53 症例であった。そのうち 23 症例については病理検査がなされており、ACDMPV と診断された症例が 16 例、ACDMPV 以外が 7 症例であった。53 例の乳児重症肺高血圧症から 23 症例の病理診断症例を除いた 30 症例が本研究の対象となった。30 症例全てに対し *FOXF1* のエキソン領域のシーケンス解析を行い、4 症例で責任変異を同定した。責任変異はフレームシフト変異が 2 症例、ミスセンス変異が 2 症例であった。エキソン領域に責任変異が同定されなかった 26 症例に対するコピー数解析の結果、5 症例で欠失が同定された。乳児重症肺高血圧症 53 症例のうち、病理検査による 16 症例と遺伝子検査による 9 症例の合計 25 症例が ACDMPV と診断された。過去の報告では、ACDMPV でありながら遺伝子変異が同定されない例が 10% 程度存在することから、さらに 1 例程度が ACDMPV であると考えられる。

### 【考察】

原因不明の乳児重症肺高血圧症 30 症例のうち、遺伝子検査で 9 症例が ACDMPV の診断に至った。これは解析対象の約 1/3 である。これまでの ACDMPV の確定診断は病理検査によってなされ、本疾患の罹患率は外国では 100~200 万人に 1 人と報告されているが、実際にはもっと高いと考えられている。本疾患の罹患率が過小評価される原因としては、この疾患自体の認知度の低さ、新生児における剖検率の低さ、病変の分布が一様でない場合に肺生検では採取した箇所によって診断が左右される可能性、肺以外の多発先天形態異常を有する症例では肺の病理学的検索がなされていない可能性が挙げられる。我々は 9 年間に全国の総合周産期母子医療センターの約半数から HILD に関する相談を受けた。残りの半分の施設には、症例がなかった可能性とともに HILD が十分に認知されていなかった可能性が考えられる。日本での年間出生数はおよそ 100 万人であり、ACDMPV 診断例が日本全国の半数あるいは全部の施設から集積した症例であると考えれば、9 年間でおよそ 450 万人あるいは

900 万人出生のうちから ACDMPV が 26 症例発生したことになり、ACDMPV の罹患率は 100 万出生に約 3~6 人と推定される。今回遺伝学的に ACDMPV と診断された 9 症例のうち、新生児期発症例は 7 症例、肺外合併症例は 6 症例で、これまでに病理診断で ACDMPV と診断された報告と比べどちらも高い割合であった。新生児期発症例や肺外合併症例が多い原因としては、新生児期発症の重症例では肺生検がより困難であることや、多発先天形態異常の症例では剖検が行われにくいという選択バイアスの可能性が考えられる。本研究では、遺伝子変異の内容と臨床症状または重症度との相関関係を認めなかった。

#### 【結論】

今回我々は日本において長期間に渡り大きな規模で症例を集積することで、希少疾患である ACDMPV の罹患率の推定を初めて行うことができた。本研究によりこれまで推定されていたより ACDMPV の罹患率が高いことが示された。原因不明の乳児重症肺高血圧症では、発症時期や肺外合併症の有無にかかわらず、ACDMPV の可能性を考える必要があり、診断のために遺伝子検査は有用であると考えられた。

## 略語表

本文中および図表中で使用した略語は以下のとおりである。

ACDMPV; alveolar capillary dysplasia with misalignment of pulmonary veins

ASD; atrial septum defect

AVSD; atrioventricular septum defect

BAL; Bronchoalveolar Lavage

CNVs; copy number variations

CoA; coarctation of aorta

ECMO; extracorporeal membrane oxygenation

FOXF1; forkhead box F1

HILD; hereditary interstitial lung disease

NICU; neonatal intensive care unit

MLPA; multiplex ligation-dependent probe amplification

MMIHS, Megacystis Microcolon Intestinal Hypoperistalsis Syndrome

PCR; polymerase chain reaction

PH; pulmonary hypertension

PPHN; persistent pulmonary hypertension of the newborn

## 緒言

新生児期は胎児期の胎盤呼吸から生後の肺呼吸に適応する時期である。胎児期の肺血管は血管抵抗が高く肺血流を抑制しているが、出生して肺呼吸が開始すると肺血管抵抗が急速に低下して肺血流が増加する。新生児仮死などのためにこの適応課程が障害されると、胎児期の肺高血圧 (pulmonary hypertension, PH) が持続する新生児遷延性肺高血圧 (persistent pulmonary hypertension of the newborn, PPHN) を発症する。また、新生児期の肺血管は寒冷刺激や低酸素刺激などにより収縮して機能的な PH を発症しやすい。PH は心臓カテーテル検査で「安静時肺動脈圧の平均値が 20mmHg を超えるもの」と定義される (Simonneau et al., 2019)。しかし、全身状態が不良な新生児では、心臓カテーテル検査を実施すること自体が高侵襲のため困難であり、新生児の PH は小児科医によるベッドサイドでの超音波検査により診断されることが多い。

肺静脈の連結不良を伴う肺毛細管形成異常 (alveolar capillary dysplasia with misalignment of pulmonary veins, ACDMPV) は肺胞と毛細血管の発生異常により生後直後から致死的な PH を呈する希少疾患である。1948 年に MacMahon らは、生後早期に呼吸窮迫症状を呈して死亡した肺外合併症を伴う先天性肺胞異形成の 3 症例を初めて報告した (Mac, 1948)。1981 年に Janney らは、生後すぐから重症 PH を伴う呼吸窮迫症状を呈して生後 40 時間で亡くなった児の死後の病理検査で、特徴的な肺胞毛細血管の配列および形成異常の所見を認めたと報告した (Janney et al., 1981)。これらの報告以降、100 症例を越す ACDMPV が報告されている。ACDMPV のほとんどは散発性の新規発症例であるが、約 10% は同胞発症例であり、何らかの遺伝性素因が示唆される (Boggs et al., 1994)。

病理学的にびまん性の発生異常が原因とされている肺疾患群には、肺胞上皮細胞と肺胞毛細血管が接することなく肺静脈が不正配列を呈するために air-blood barrier の欠如を生じる alveolar capillary dysplasia (ACD)、肺小葉の低形成を主体とする acinar dysplasia (AD)、肺胞低形成を主体とする congenital alveolar dysplasia (CAD) などが混在していた (Deutsch et al., 2007)。現在は、2004 年に Sen らが提唱した以下の ACDMPV の診断基準が主流となっている (Sen et al., 2004)。

- 1) 気管支壁や肺細動脈に沿って広がる肺動脈中膜の強い肥厚
- 2) 肺静脈が肺細動脈に接する位置異常
- 3) 容量減少と構造の単純化を伴う肺胞の発育不良

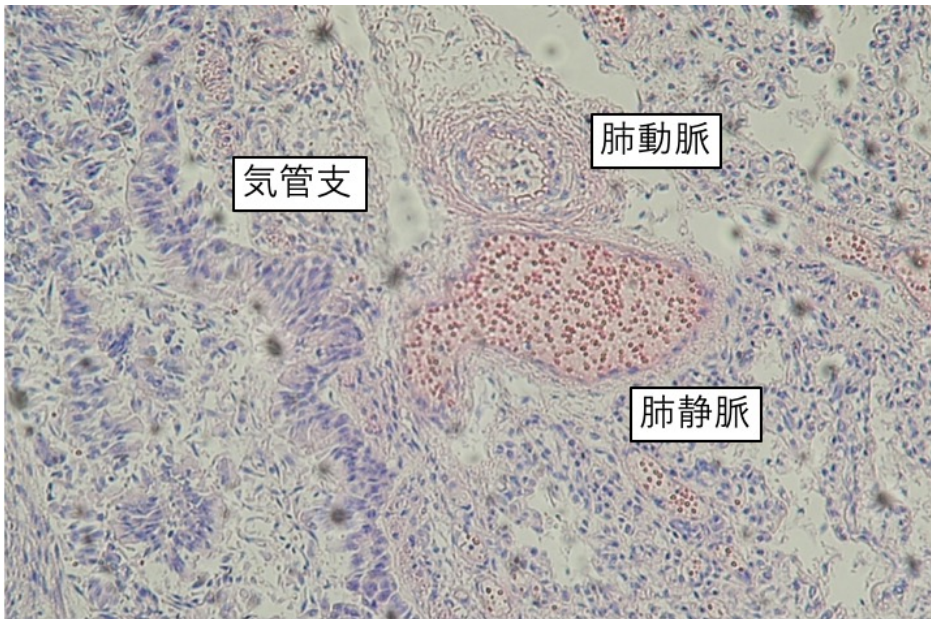


図 1. ACDMPV の病理組織像

- ・肺静脈・肺動脈・気管支が3つとも並走する不正配列(misalignment)
- ・肺動脈中膜の肥厚
- ・肺毛細血管数の減少
- ・並走する気管支より細い肺小動脈

PH の分類は歴史的に変遷を経てきたが、ACDMPV は 2018 年の新ニース分類では Class3 (due to lung disease and/or hypoxia) の小分類 3.5 developmental lung disorders に分類されている (Simonneau et al., 2019)。

ACDMPV 症例の 9 割以上は正期産で仮死なく出生し、6 割の症例が生後 48 時間以内に重度の呼吸窮迫症状と PH による高度なチアノーゼを呈する。治療は PPHN に対する治療と同様に、酸素投与、高頻度人工換気などによる人工換気、鎮静、一酸化窒素吸入療法、シルデナフィル投与、エポプロステノール投与などの肺血管抵抗を下げる治療および、カテコラミンなどの体血圧を上げる治療が行われ、最終的には体外式膜型人工肺 (extracorporeal membrane oxygenation, ECMO) の導入が検討される (Pedersen et al., 2018)。しかし、いずれの治療にも十分に反応しないことが多く、ほとんどの患児は早期新生児期に死亡し長期生存の報告は極めて少ない。一方、乳児期発症例や内科的治療により生存が可能であった比較的軽症例の非典型的 ACDMPV 症例では、肺移植により治癒に至った報告が少数ながら存在する (Towe et al., 2018)。

さらに、ACDMPV の臨床的特徴の一つは、50~80%の症例で多様な肺外合併症を呈することである。VATER 連合のように先天性心疾患、食道気管瘻を含む先

天性消化管異常、腎尿路異常、椎体異常の合併が報告されている (Bishop et al., 2011)。

ACDMPV の確定診断は肺生検あるいは剖検による病理検査でなされるが、病気の正確な罹患率は明らかになっておらず、診断されていない症例が多数あると考えられている。そして、原因不明の PH で病理検査がなされていない症例の中に、どれほどの ACDMPV が存在しているかは全く不明である。

2009 年に Stankiewicz らは、ACDMPV の責任変異について、染色体 16q24.1 に存在する *FOXF1* のヘテロ接合性点変異や、*FOXF1* またはその上流に位置するエンハンサーを含む領域のコピー数変異 (copy number variations, CNVs) を報告した (Stankiewicz et al., 2009)。また、病理検査で ACDMPV が確定した症例のうち 45% に *FOXF1* のヘテロ接合性点変異、45% に CNVs を認めたと報告している (Szafranski et al., 2016)。*FOXF1* はフォークヘッドファミリーに属する転写因子 forkhead box F1 (FOXF1) をコードする遺伝子であり、FOXF1 は肺間葉および血管内皮に発現し、肺上皮からのソニックヘッジホックシグナルの標的である。*FOXF1* のヘテロ接合性の変異により、肺、消化管、尿生殖器および椎体の発生に異常が生じ (Ustiyani et al., 2018)、ヌル変異のマウス胚は致死性である (Mahlapuu et al., 2001)。ACDMPV の大部分は常染色体優性遺伝性の致死性疾患であり、これまでの報告の大半は *de novo* での発症であるが、家族発症の報告も存在し、ACDMPV の遺伝様式については未だ十分に解明されていない (Szafranski et al., 2016)。

我々は、2011 年から遺伝性間質性肺疾患 (hereditary interstitial lung disease; HILD) の診断システム構築のため、全国から原因不明の呼吸障害症例を集積し、現在までのべ 203 症例の遺伝子検査を実施してきた (Akimoto et al., 2014) (Cho et al., 2018) (長, 2018) (Hayasaka et al., 2018)。その中には、様々な病態・疾患が含まれており、呼吸障害に加え PH を呈する症例が多数含まれていた。当初は *FOXF1* を解析対象に含めていなかったが、間質性肺炎を疑って行った肺生検で ACDMPV と診断された症例を経験し、*FOXF1* も解析対象に追加した (Ito et al., 2015)。なお、我々が構築した HILD 遺伝子検査パネルは、2020 年 4 月に肺胞蛋白症 (自己免疫性および先天性) 遺伝子検査として保険収載された。池田らの報告によると、病理検査で ACDMPV と診断確定された 16 症例のうち遺伝子検査が可能であった 13 症例に対し *FOXF1* のエキソン領域のシーケンス解析に加えて *FOXF1* およびその上流のコピー数解析を行なったところ、6 症例で *FOXF1* のエキソン領域に病原性変異を認め、5 症例で *FOXF1* の約 280kb 上流の領域に 45kb 以上の範囲でコピー数低下を認めた。13 症例中 11 症例と、

遺伝子検査を行った症例の約 9 割で遺伝子変異を同定できたことになる。これはこれまでの海外からの報告(Sen et al., 2013a)ともほぼ一致する結果であった。本研究では、原因不明の乳児重症肺高血圧症に対し上記の遺伝子検査を行うことで、遺伝子検査による ACDMPV 診断を行い、乳児重症肺高血圧症に占める ACDMPV の割合を明らかにすることを目的とした。またその結果として、これまで不明であった日本における ACDMPV の罹患率や臨床的な特徴が明らかになると考えた。

# 研究方法

## 1. 対象

2011年2月～2020年8月の期間に全国から相談を受けた乳児呼吸障害症例のうち以下の4項目を満たすものを、原因不明の乳児重症肺高血圧症例として研究の対象とした。

- 1) 呼吸障害例のうち臨床的にPHを有した症例。PHの評価は各施設の主治医がベッドサイドで行った心臓超音波検査で、動脈管もしくは卵円孔における右左方向シャントまたは重症三尖弁逆流の存在で診断した。
- 2) そのうち、一酸化窒素吸入療法を要した症例を重症肺高血圧症例とした。
- 3) 感染症や新生児仮死、胎便吸引症候群などPHの原因が明らかである症例は対象から除外した。
- 4) 肺生検あるいは剖検による病理検査が実施されている症例は結果の如何に関わらず対象から除外した。

## 2. 症例の蓄積

日本新生児成育医学会の新生児稀有疾患（病態）前方視的サーベイランス事業に2012年2月～2016年2月の間登録して、日本全国の周産期センターおよび新生児診療施設にHILDの概要とその診断支援について周知を行った。原因不明の呼吸障害症例について相談を受け、臨床経過に加えて、胸部X線写真や肺CTなどの画像検査所見、血清マーカーの値などの血液検査所見からHILDが疑われる症例について、担当医に追加検査や治療法選択について助言を行うとともに、症例の遺伝子検査を行った。サーベイランス期間は終了しているが、現在もHILD疑い症例についての相談が同様の頻度で続いている。

## 3. 診療情報の収集

各症例の入院施設の主治医から、匿名化した診療情報を入手しデータベース化した。収集した情報は以下の通りである。

- 1) 患者基本情報：年齢、性別、体重、在胎週数、出生体重、アプガースコア、形態異常の有無、発達遅滞の有無、
- 2) 家族歴：家系内における間質性肺疾患の有無
- 3) 疾患情報：臨床経過(PHの有無を含む)、発症時日齢、治療内容(人工肺サーファクタント投与、ステロイド投与、一酸化窒素吸入療法など)とその効果
- 4) 血液検査所見：SP-A、SP-D、KL-6、甲状腺機能、血液ガス分析など
- 5) 画像検査所見：胸部X線写真、肺CT、心エコー検査など

- 6) 病理検査所見：気管支肺胞洗浄液、肺生検、剖検
- 7) 周産期情報：母親の妊娠経過、合併症、検査所見など

#### 4. 遺伝子検査

対象全例について *FOXF1* のエキソンとその両端のイントロンを含む領域の塩基配列解析を行った。塩基配列解析には、2011年2月から2017年12月までは Sanger 法を用い、2018年1月以降は次世代シーケンサーによる解析を行った。エキソン領域に変異を認めなかった症例については、*FOXF1* およびその上流のエンハンサー領域を含む範囲について multiplex ligation-dependent probe amplification (MLPA) 法によるコピー数解析を行った。

##### 1) DNA 抽出

QAamp DNA Blood Mini Kit® (Qiagen、ドイツ) を用いて行った。EDTA-2Na 採血管に採取された血液 2ml を 2500 回転で 10 分間遠心しバフィーコートを得た。溶血検体のためバフィーコートが得られない場合は全血を使用した。バフィーコートと血漿を含むサンプル 200  $\mu$ l に対して付属のカラム 1 個を用い、添付のプロトコルに従って行った。DNA の溶出は付属の緩衝液 (10mM Tris-Cl, 0.5mM EDTA, pH 9.0) 200  $\mu$ l にて行い、NanoDrop 1000® (Thermo Fisher Scientific、アメリカ合衆国) を用いて DNA 濃度を測定し、40ng/ $\mu$ l に調製した。

##### 2) Sanger 法

###### (1) プライマーの設計

ポリメラーゼ連鎖反応 (polymerase chain reaction, PCR) に用いたプライマーを表 1 に示す。*FOXF1* 増幅用のプライマーは、Primer3

(<http://bioinfo.ut.ee/primer3-0.4.0/>) を用いて、エキソンとその両端を含むエキソン領域全体が増幅されるように設計した。設計したプライマーはシグマアルドリッチジャパン社に発注し、TE 緩衝液 (10mM Tris, pH 7.5~8.0, 1mM EDTA) を用いて 10  $\mu$ M の濃度に調整した。

表 1. *FOXF1* プライマーと増幅産物の長さ

プライマー名	プライマー (5' to 3')	増幅産物の長さ
EXON1aF	GTCCTCTTCCTCCTCCTCCTC	
EXON1aR	CCCTCCTCGAACATGAACTC	493
EXON1bF	TGCTTCATCAAGCTACCCAAG	
EXON1bR	GTGGCTGTTCTGGTGCAGATA	645
EXON1cF	CAAGCCCATGTACAGCATGA	
EXON1cR	CTGCCACTCAGACTCGACTTC	583
EXON2F	CCTCTGCCTGAACTCTGAGC	

## (2) PCR の条件

AmpliTaq Gold 360 PCR Master Mix® (Life Technologies、アメリカ合衆国) 10  $\mu$ l を含み、PCR 反応液は総量を 20  $\mu$ l とした。各プライマーの濃度は 0.5  $\mu$ M、DNA テンプレート量は 40ng となるよう調製した (表 2)。

表 2 PCR 反応液の組成

試薬	1 反応当たり
AmpliTaq Gold 360 PCR Master Mix	10 $\mu$ l
水	7 $\mu$ l
Forward Primer (10 $\mu$ M)	1 $\mu$ l
Reverse Primer (10 $\mu$ M)	1 $\mu$ l
DNA (40ng/ $\mu$ l) または水 (negative control)	1 $\mu$ l

PCR には GeneAmp PCR System 2700® (Applied Biosystems、アメリカ合衆国) を用いた。PCR 反応条件を表 3 に示す

表 3. PCR 反応条件

95°C	10 分間
95°C	30 秒間
58°C	30 秒間
72°C	60 秒間 ×35 サイクル
72°C	7 分間

## (3) 電気泳動

2.0% アガロースゲルをアガロースと 0.5x トリス緩衝生理食塩水 (tris buffered saline, TBS) を用いて作成し、135V で 30 分間電気泳動した。泳動後紫外線照射撮影を行い PCR 産物のバンドを確認した。サイズマーカーは TriDye 100bp DNA Ladder® (New England Biolabs、イギリス) を使用した。

## (4) PCR 産物の抽出

電気泳動したアガロースゲルから、QIAquick Gel Extraction Kit® (Qiagen、ドイツ) を用いて PCR 産物の抽出を行った。メス刃を用いて目的のバンドをおよそ 150  $\mu$ l の大きさに 1.5ml のマイクロチューブに切り出し、添付のプロトコルに従って行った。PCR 産物の溶出は付属の緩衝液 (10mM Tris-Cl, pH 8.5) にて行った。

#### (5) 塩基配列の決定

2011年から2017年までは、塩基配列決定法サービス（FASMAC、日本国神奈川県）に委託して塩基配列分析を行った。PCR産物を抽出した溶液13.4 $\mu$ lとプライマー溶液0.64 $\mu$ l（プライマー6.4 $\mu$ mol）を混合し、8連チューブまたは96ウェルプレートを用いて提出した。それぞれのPCR産物につき、PCRに使用したプライマーを用いて順方向および逆方向の両方向からシーケンスを行った。

#### (6) 塩基配列の評価

塩基配列は、既報の塩基配列（NM\_001451.2（*FOXF1*））と比較した。シーケンス波形シグナルの確認は、フリーソフト4peaks（Mek&Tosj.com）を用いて目視で行った。参照配列との比較は、Clustalw

（<http://clustalw.ddbj.nig.ac.jp>）およびMicrosoft Wordを利用して行った。

変異の病原性の評価にはSIFT（<https://sift.bii.a-star.edu.sg>）およびPolyPhen-2（<http://genetics.bwh.harvard.edu/pph2/>）を用いた。また、変異の頻度については、1000 Genomes（<https://www.internationalgenome.org>）とgnomAD

（<https://gnomad.broadinstitute.org>）を用いて確認した。

#### 3) 次世代シーケンサーによる解析

2018年1月以降は次世代配列決定装置（かずさDNA研究所、日本国千葉県）を用いた。抽出したDNAをかずさDNA研究所に提出し、既報の方法により解析を行った（Fujiki et al., 2018）（Fujiki R, 2019）。また、2020年4月より、HILDの8遺伝子についての次世代シーケンサーによる遺伝子検査は保険収容されたため、担当医が直接末梢血検体をかずさDNA研究所に郵送し、その結果の解釈をコンサルトという形で行なっている

次世代シーケンサーライブラリーのサイズ分布はMCE-202 MultiNA システム<sup>®</sup>（島津製作所、日本国京都府）で分析され、KAPA ライブラリ定量キット<sup>®</sup>（Kapa Biosystems、アメリカ合衆国）およびApplied Biosystems 7500リアルタイムPCRシステム<sup>®</sup>（Thermo Fisher Scientific、イギリス）で濃度を測定した。ライブラリーはNextSeq 500 Mid-Output flow cell<sup>®</sup>（Illumina、アメリカ合衆国）を用い、出力モードはペアエンドリード長75bpで行った。

#### 4) MLPA 法

2018年以降、FALCO HOLDINGS に依頼してSALSA MLPA kit<sup>®</sup>、SALSA MLPA probemix P431(A1-0416)FOXF1<sup>®</sup>（MRC-Holland、オランダ）、を用いて行った。2020年以降は、FASMAC に依頼して、SALSA MLPA kit<sup>®</sup>、SALSA MLPA probemix P431(B1-0419) FOXF1<sup>®</sup>（MRC-Holland、オランダ）を用いて行い、波形の解析はCoffalyser.Net（MRC-Holland、オランダ）を使用した。

MLPA kit は、2 種類のオリゴヌクレオチドプローブが目的とする DNA 配列に隣接してハイブリダイズされるように設計されており、ハイブリダイズ後に結合が行われ、連結化されたプローブを PCR で増幅する。それぞれのプローブで挿入配列の長さが調節されており電気泳動でそれぞれの産物が分離されることで、各領域のコピー数が定量できる(Stuppia et al., 2012)。これにより、標的とする領域の最低 40~50 塩基対の欠失を検出することが可能である。図 2 に MLPA 法の概念を示す。

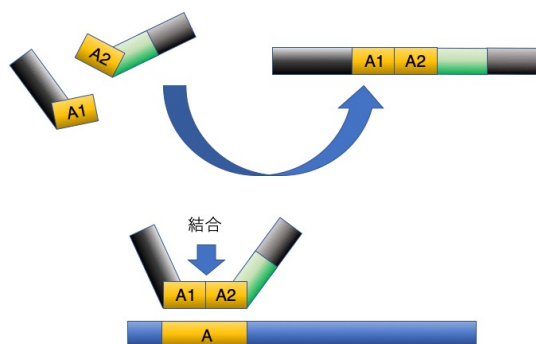


図 2-1

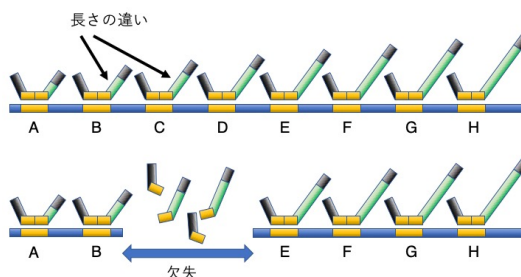


図 2-2

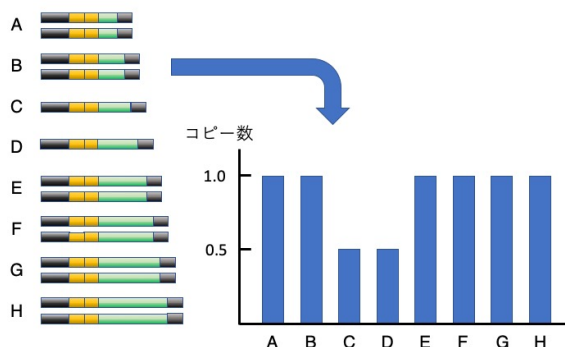


図 2-3

図 2 : MLPA 法の概念

図 2-1 : プローブ A1 と A2 が DNA の領域 A 上で結合する。

図 2-2 : 一方のアレルに欠失があると合成されるプローブの数が減る。

図 2-3 : プローブの長さで認識する領域を区別してコピー数を決定する。

## 5. 両親の遺伝子検査

疾患の原因となりうる遺伝子変異が同定された場合、改めて遺伝カウンセリングを受けた上で、自らの遺伝子検査を希望された場合に限り、両親の末梢血白血球から抽出した DNA を用いて、発端者と同一の変異の有無を解析した。

## 6. 倫理的配慮

研究の内容について主治医から家族へ説明書を用いて説明していただき、研究への参加について書面で同意を得た。症例は連結可能な形で匿名化して個人情報保護に努めた。本研究は北海道大学大学院医学研究院医の倫理委員会より承認を得ている。

## 研究結果

### 1. 対象症例の背景

2011年2月から2020年8月までの期間に、我々は日本全国からのべ203症例の呼吸障害症例の相談を受けた。そのうち臨床的にPHを呈し、一酸化窒素吸入療法を要した症例の中で、原因不明なものは53症例であった。そのうち23症例については病理検査がなされており(病的にACDMPV確定が16症例、ACDMPV以外が7症例)、それらを除いた30症例が本研究の対象となった。男児が17症例、女児が13症例。正期産児が25症例、早産児が5症例で出生週数の中央値と範囲はそれぞれ在胎38週、在胎28-40週であった。低出生体重児は9症例で、出生体重の中央値と範囲はそれぞれ2644g、1146-3798gであった。発症時期は生後48時間以内が24症例、それ以降が6症例であった。先天性心疾患を11症例に、先天性消化管異常を7症例に、腎泌尿器科疾患を3症例で認め、肺外合併症を認めなかった症例は16症例であった。治療は、30症例で一酸化窒素吸入療法が行われ、6症例ではECMOが導入された。転帰は15症例が死亡で、うち10症例は生後1ヶ月以内に亡くなっていた。*FOXF1*のシーケンス解析を、Sanger法で12症例、次世代シーケンサーにより18症例を行った。シーケンス解析で病原性変異を認めなかった26症例に対しMLPA法によるコピー数変異の解析を行った。(図3)

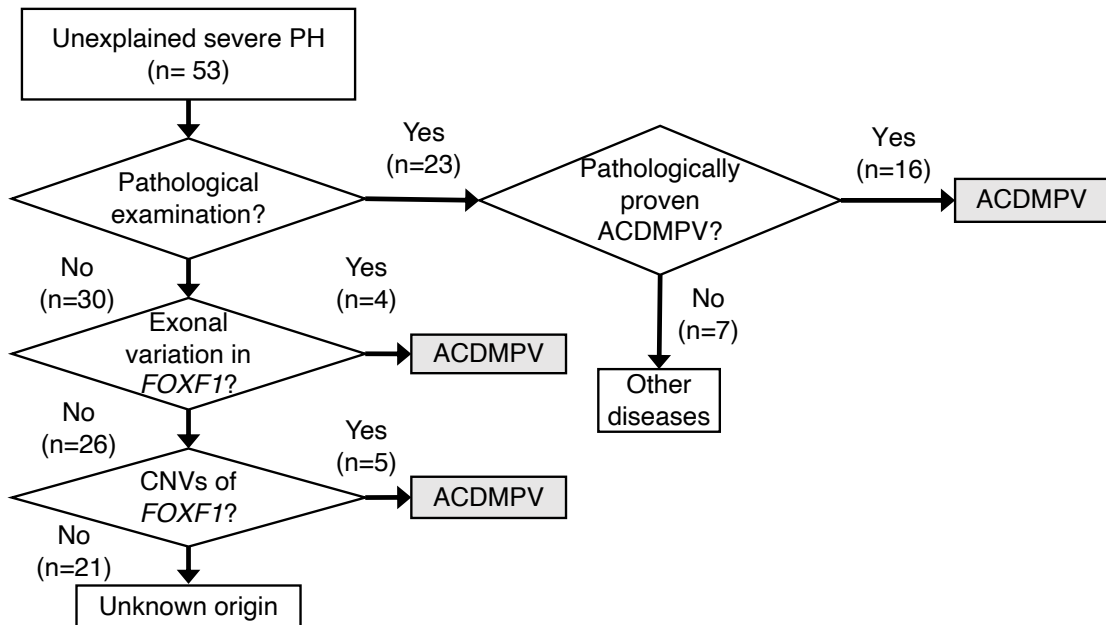


図3.解析の流れ

## 2. 解析結果

### 1) *FOXF1* エキソン領域の塩基配列解析結果(表 4)

シーケンス解析を行った 30 症例のうち 4 症例で *FOXF1* のエキソン領域の変異を認めた。フレームシフト変異が 2 症例(症例 1、2)、ミスセンス変異が 2 症例(症例 3、4)であった。症例 2 は既報と同じフレームシフト変異である。症例 1 は 1000Genome および gnomAD には登録がない、新規のフレームシフト変異であり、ACMG ガイドラインでは Likely pathogenic の判定となる。症例 3 及び 4 は新規のナンセンス変異、両親の遺伝子検査では認めない *de novo* 変異であり、SIFT 及び PolyPhen-2 の in silico 解析の結果より、Likely pathogenic と判断した。

表 4: *FOXF1* エキソン領域の塩基配列解析結果

症例番号	変異	アミノ酸変化	denovo	過去の報告	SIFT	Polyphen-2	1000Genome /gnomeAD	病原性の評価 (ACMGガイドライン)
1	c.487_490del	p.Phe163fs	不明	無し	-	-	登録なし	Likely pathogenic
2	c.691_698del	p.Ala231Argfs	+	有り	-	-	登録なし	Pathogenic
3	c.223T>C	p.Tyr75His	+	無し	Deleterious	damaging	登録なし	Likely pathogenic
4	c.272G>C	p.Gly91Ala	+	無し	Tolerated	damaging	登録なし	Likely pathogenic

### 2) *FOXF1* およびその上流のコピー数解析結果(図 4)

*FOXF1* のエキソン領域に変異を認めなかった 26 症例に対し MLPA 法によるコピー数解析を行った結果、5 症例でコピー数低下を認めた。

症例 5 および 7 には *FOXF1* 自身は含まず *FOXF1* の上流の欠失を、症例 6、8、9 には *FOXF1* からその上流に及ぶ広範囲の欠失を認めた。症例 8、9 では *FOXF1* の下流に位置する *FOXC2* および *FOXL1* のコピー数低下も認めた。

いずれの症例でも *FOXF1* の約 260~280kb 上流の領域からさらに上流に向かってコピー数低下が確認された。今回設定した最も上流のプローブでもコピー数の低下が認められたため、いずれの症例でも欠失の上端は不明であった。

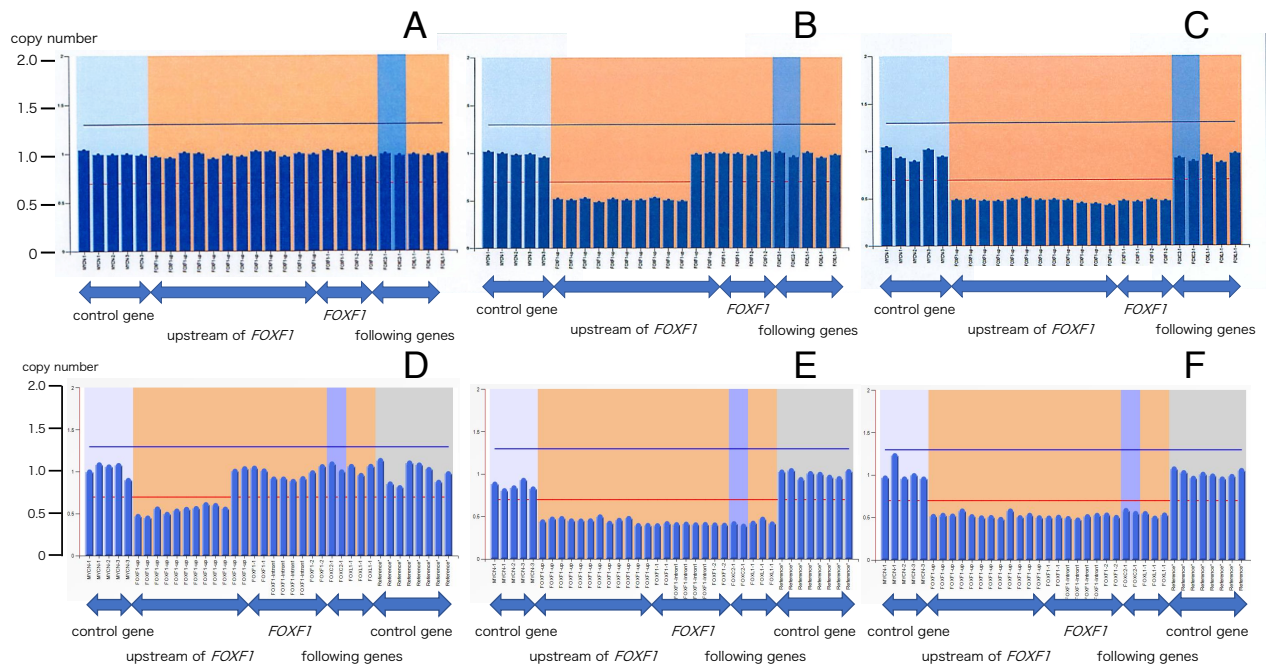


図 4：MLPA 解析の結果

A, control; B, case 5; C, Case 6; D, Case 7; E, Case 8; F, Case 9

責任変異が同定された 9 例のまとめを表 5 に示す。原因不明の乳児重症肺高血圧 53 症例のうち、23 症例は病理検査が行われ、うち 16 症例が ACDMPV の診断であった。病理検査未施行の原因不明の重症肺高血圧症乳児 30 症例のうち、シーケンス解析で *FOXF1* のエクソン領域の病原性変異を 4 症例に、MLPA 法による解析で 5 症例に *FOXF1* の上流を含めた CNVs を認めた。病理検査により ACDMPV と診断された 16 例に遺伝子検査により ACDMPV と診断された 9 例を加えた 25 例が ACDMPV と診断された。

責任変異が同定された 9 例のうち症例 2~5 の 4 症例で、両親についても発端者と同様の変異の有無を調べたが発端者と同じ変異は認めず、これらの 4 症例にみられた変異は全て *de novo* 変異であると考えられた。

表 5.責任変異が同定された 9 症例のまとめ

症例	在胎週数	出生体重(g)	性別	アプガー スコア(1-5分)	発症時期	肺外合併症	転機	遺伝子検査の結果
1	37	1822	男	3/9	出生時	なし	死亡(日齢4)	p.Phe163fs
2	36	2063	男	7/9	出生時	十二指腸閉鎖、 腸回転異常	死亡(日齢13)	p.Ala231ArgfsX61
3	38	2756	男	9/9	4ヶ月	心房中隔欠損	入院中	p.Tyr75His
4	37	3580	男	8/8	1.5ヶ月	腸回転異常	死亡(3ヶ月)	p.Gly91Ala
5	37	2506	男	8/9	出生時	臍帯ヘルニア,十二指腸 狭窄,腸回転異常	入院中	エンハンサー領域を含む欠失
6	41	2600	女	6/8	出生時	大動脈縮窄, 房室中隔欠損	死亡(日齢24)	エンハンサー領域を含む欠失
7	39	2880	女	8/9	出生時	なし	死亡(4ヶ月)	エンハンサー領域を含む欠失
8	38	2142	女	1/7	出生時	MMIHS, 房室中隔欠損, 大動脈縮窄, 左心低形成,	死亡(日齢25)	エンハンサー領域を含む欠失
9	38	2478	男	8/9	出生時	なし	死亡(日齢10)	エンハンサー領域を含む欠失

MMIHS, megacystis microcolon intestinal hypoperistalsis syndrome:巨大膀胱短小結腸腸管蠕動不全症

## 考察

本研究では、原因不明の乳児重症肺高血圧症 53 症例のうち、病理検査が施行されていた 23 症例を除いた 30 症例に対し遺伝子検査解析を行った。その結果、*FOXF1* のエキソン領域の病原性変異を 4 症例に、CNVs を 5 症例で同定した。病理検査が施行されていた 23 症例のうち、16 症例が ACDMPV と診断されていた。池田らの先行研究では、この 16 症例のうち DNA を使用できた 13 症例に対し、本研究と同様のシーケンス解析及び MLPA 法によるコピー数解析を行ったところ、前者で 6 症例、後者で 5 症例に病原性変異が確認され、2 症例では変異を同定できなかった。これはこれまでの海外の報告と同程度であった (Szafranski et al., 2016)。池田らの先行研究におけるエキソン領域の変異ありの症例数、CNVs ありの症例数、どちらの変異も同定されなかった症例数の比率からは、今回の解析対象 30 症例にも、いずれの変異も同定されない ACDMPV の症例が 1 症例程度隠れていることが想定される。以上より、原因不明の乳児重症肺高血圧症 30 症例中 10 症例、つまり解析対象の約 1/3 の症例が ACDMPV であることが推定される。

本研究で同定された *FOXF1* の 4 種類の変異は全てエキソン 1 上に存在していた。症例 2 のフレームシフト変異 (p.Ala231ArgfsX61) はすでに報告のある変異であり (Sen et al., 2013b)、この変異および症例 4 のミスセンス変異 (p.Gly91Ala) と同一の変異が池田の先行研究で病理学的に ACDMPV と確定している症例においても同定されている。また、症例 3 のミスセンス変異 (c.223T>C, p.Tyr75His) の 1 アミノ酸前のミスセンス変異 (c.221T>A, p.Ile74Asn) が報告されている。これら 2 つのミスセンス変異はどちらも *FOXF1* 蛋白の DNA 結合ドメインをコードするアミノ酸 44~148 の範囲に存在しており、病原性である可能性が高い。

本研究における MLPA 解析で同定された CNVs は全て *FOXF1* の上流のエンハンサー領域を含んでおり、この領域に存在するノンコーディング RNA 遺伝子である *LINC01081* や *LINC01082* の欠失が *FOXF1* の読み取りを低下させることが報告されている。この領域の欠失が ACDMPV の原因となっていると考えられる (Stankiewicz et al., 2009)。

また、本研究と同様に *FOXF1* を標的とした解析では病原性変異を同定できない場合にも、全エキソーム解析あるいは全ゲノム解析により病原性と考えられる変異が同定された報告があるため、臨床的に ACDMPV である可能性が非常に高いにも関わらず、*FOXF1* とその上流に病原性変異が同定されない症例についてはこれらの網羅的遺伝子解析の導入が考慮される。

これまでの ACDMPV の確定診断は病理検査によってなされ、本疾患の罹患率は外国での報告では 100~200 万人に 1 人と報告されているが(Goel et al., 2017)、実際にはもっと高いと考えられている。本疾患の罹患率が過小評価される原因としては、第一に、臨床医や病理医にこの疾患が十分認知されていない可能性がある。第二に、病変の分布の問題がある。これまで報告された ACDMPV 症例の約 90%は剖検で診断されており、約 10%は生前の肺生検で得られた肺組織により診断されていた(Eulmesekian et al., 2005)。ACDMPV の病変の分布には diffuse type(86%)以外に patchy type(15%)があり、後者の場合は生検部位によって正確な診断を導けない可能性が指摘されている(Singh et al., 2005)。非典型的な臨床経過を呈した軽症 ACDMPV 患者では、肺病変の分布が均一ではなかったとの報告(Towe et al., 2018)があり、特に非典型例では 1 回の生検では診断が困難な可能性がある。第三に、本疾患の診断根拠となる病理検査の実施率の問題がある。特に、ACDMPV の半数以上に及ぶ肺外合併症を有する症例では、主治医が肺外病変に死因を求めがちであったり、漠然と何らかの先天異常症候群を想定する結果、肺の病理学的検索がなされていない可能性がある。また、小児特に新生児の場合、ご家族が剖検を望まない場合も多い。そこで、病理検査以外の診断方法の確立が、本疾患をより正確に診断し理解するために必要であった。我々は 2011 年からの 9 年間に全国の 116 施設からのべ 203 症例の呼吸障害症例の相談を受けた。そのうち、病理検査により診断された ACDMPV 症例 16 例と遺伝学的検査により ACDMPV と診断された 9 例の合計 25 例は全て総合周産期母子医療センターからの相談症例であり、その施設数は 51 施設であった。全国には 108 施設の総合周産期母子医療センターがあるため、その約半数から ACDMPV 症例を紹介されたことになる。症例の相談がなかった総合周産期母子医療センターについては、ACDMPV を含む HILD 症例の発生がなかった可能性と、我々の研究が周知されていなかった可能性がある。すなわち、本研究は日本における出生児の最低半分から最大全数を網羅していると考えられる。日本の年間出生数はおよそ 100 万人であり、9 年間で 450 万人から 900 万人出生の母数から ACDMPV 症例が 26 症例(確定診断 25 例+推定 1 例)発生したことになる。結果として、ACDMPV の罹患率は 100 万出生に 3~6 人と推定される。ただし、我々の研究の初期においては ACDMPV を積極的に扱っていなかったことや、軽症例や乳児期発症のいわゆる非典型的 ACDMPV では我々に相談がなされていない可能性も考えられ、実際の罹患率はさらに高いことが想定される。

今回病原性変異が同定された症例では、病理検査で ACDMPV と確定された症例を対象とした池田らの先行研究と比べ、肺外合併症を有する症例(9 症例中 6

症例)が多く、生後1か月以内の新生児期発症の割合(9 症例中 7 症例)も高いという特徴があった。この背景には、新生児期発症例は概して全身状態が非常に不良のまま亡くなる症例が多く肺生検を行うことが困難であること、肺外病変がある症例では漠然と何らかの先天異常症候群が想定されて剖検が躊躇された結果として本研究の対象となったなどの選択バイアスが存在する可能性がある。

本研究では、エクソン領域の変異か CNVs かなどの変異の種類や変異の位置と臨床症状や重症度の相関(genotype-phenotype interaction)は一定の傾向は見出せなかった。これらに関しては今後さらなる症例の集積が望まれる。

2020 年から 4 月から *FOXF1* を含む 9 遺伝子を対象とした HILD 関連のパネル検査が保険収載され、これまでより検査提出が容易となり検査対象が拡大することが期待される。典型的な ACDMPV の治療予後が非常に厳しいことには変わりはないが、それでも肺移植による治癒例の報告も少しずつ蓄積されてきており、遺伝学的検査の意義は今後さらに大きくなると考えられる。ただし、遺伝子検査はこれまでの肺生検による病理検査と比べ低侵襲であるが、結果が出るまでの時間がかかるというデメリットがある。患児の治療に生かすためには、より迅速で正確な診断が必要であり、そのためには遺伝子検査と病理検査が相補的な役割を果たすことが重要となる。また、ACDMPV 症例には少数ながら同胞発症例の報告があり、インプリンティングの関与が示唆されている。今後は ACDMPV 症例の同胞における胎児診断への本遺伝子検査の応用も考慮される。(Sen et al., 2013a)

本研究の限界としては、ACDMPV 症例の主治医が ACDMPV についての知識を持ち合わせていない可能性、軽症例や新生児期以降の発症例などの非典型例が未診断である可能性がある。また、今回の研究では PH の評価は各施設の主治医の判断に委ねられており、統一した評価基準では無いことも課題である。

## 結論

本研究は希少疾患とされている ACDMPV の日本における発症率を前方視的に推定した初めての報告である。本研究により、これまで考えられていたよりも ACDMPV の発症率が高いことが明らかになった。原因不明の乳児 PH の症例では、発症時期や肺外合併症の有無にかかわらず、ACDMPV の可能性を考える必要があり、診断のために遺伝子検査は有用である。

ACDMPV は予後不良な疾患であるが、一部には乳児期発症例や軽症例のいわゆる非典型例もあり、肺移植による治癒例の報告も少しずつ蓄積されてきている。だからこそ、迅速に正確な診断を行うことの意義は今後さらに増してくると考えられる。特に新生児期発症の重症例や肺外合併症を有する症例においても ACDMPV の可能性を考え、このような症例こそ遺伝子診断の果たす役割は大きいと考える。

また、ACDMPV では少数ではあるが同胞発症例の報告もあり、インプリンティングの関与が示唆されている。今後は ACDMPV 症例の同胞における胎児診断の可能性が考慮される。

今後はさらなる症例の蓄積により、日本における ACDMPV の臨床的、遺伝学的特徴を明らかにすること、また genotype-phenotype interaction を見出し、遺伝子検査を診断のみならず、重症度診断や予後予測に役立てることが目標である。また本研究で用いた遺伝子検査法では約 10% の ACDMPV 例で遺伝子変異を同定することができておらず、このような症例に対し全エクソーム解析などの網羅的遺伝子検査の適応が考慮される。

## 謝辞

稿を終えるにあたり、本研究にご協力を頂きました患者様とご家族に深く感謝致します。

本研究の機会を与えて下さり、ご指導賜りました、北海道大学大学院医学研究院生殖・発達医学分野小児科学教室 真部淳教授、北海道大学病院周産母子センター長和俊診療教授に深く感謝致します。次世代シーケンサーによる解析につきましてはかずさ DNA 研究所ゲノム事業推進部 小原収部長をはじめ研究所の方々にご協力をいただきました。深く御礼申し上げます。また、様々な面から研究をサポートして下さいました、北海道大学病院周産母子センター古瀬優太先生、池田雅彦先生、安藤明子先生、中村雄一先生、本庄遼太先生に御礼申し上げます。

## 利益相反

開示すべき利益相反はありません。

## 引用文献

- Akimoto, T., Cho, K., Hayasaka, I., Morioka, K., Kaneshi, Y., Furuta, I., Yamada, M., Ariga, T., and Minakami, H. (2014). Hereditary interstitial lung diseases manifesting in early childhood in Japan. *Pediatr Res* 76, 453–458.
- Bishop, N. B., Stankiewicz, P., and Steinhorn, R. H. (2011). Alveolar capillary dysplasia. *Am J Respir Crit Care Med* 184, 172–179.
- Boggs, S., Harris, M. C., Hoffman, D. J., Goel, R., McDonald–McGinn, D., Langston, C., Zackai, E., and Ruchelli, E. (1994). Misalignment of pulmonary veins with alveolar capillary dysplasia: affected siblings and variable phenotypic expression. *J Pediatr* 124, 125–128.
- Cho, K., Yamada, M., Agematsu, K., Kanegane, H., Miyake, N., Ueki, M., Akimoto, T., Kobayashi, N., Ikemoto, S., Tanino, M., *et al.* (2018). Heterozygous Mutations in OAS1 Cause Infantile–Onset Pulmonary Alveolar Proteinosis with Hypogammaglobulinemia. *Am J Hum Genet* 102, 480–486.
- Deutsch, G. H., Young, L. R., Deterding, R. R., Fan, L. L., Dell, S. D., Bean, J. A., Brody, A. S., Nogee, L. M., Trapnell, B. C., Langston, C., *et al.* (2007). Diffuse lung disease in young children: application of a novel classification scheme. *Am J Respir Crit Care Med* 176, 1120–1128.
- Eulmesekian, P., Cutz, E., Parvez, B., Bohn, D., and Adatia, I. (2005). Alveolar capillary dysplasia: a six–year single center experience. *J Perinat Med* 33, 347–352.
- Fujiki, R., Ikeda, M., Yoshida, A., Akiko, M., Yao, Y., Nishimura, M., Matsushita, K., Ichikawa, T., Tanaka, T., Morisaki, H., *et al.* (2018). Assessing the Accuracy of Variant Detection in Cost–Effective Gene Panel Testing by Next–Generation Sequencing. *J Mol Diagn* 20, 572–582.
- Fujiki R, I.M., Ohara O (2019). Short DNA Probes Developed for Sample Tracking and Quality Assurance in Gene Panel Testing. *J Mol Diagn* 21(6), 1079–1094.
- Goel, D., Oei, J. L., Lui, K., Ward, M., Shand, A. W., Mowat, D., Gifford, A. J., and Loo, C. (2017). Antenatal gastrointestinal anomalies in neonates subsequently found to have alveolar capillary dysplasia. *Clin Case Rep* 5, 559–566.
- Hayasaka, I., Cho, K., Akimoto, T., Ikeda, M., Uzuki, Y., Yamada, M., Nakata, K., Furuta, I., Ariga, T., and Minakami, H. (2018). Genetic basis for childhood interstitial lung disease among Japanese infants and children. *Pediatr Res* 83, 477–483.
- Ito, Y., Akimoto, T., Cho, K., Yamada, M., Tanino, M., Dobata, T., Kitaichi, M., Kumaki, S., and Kinugawa, Y. (2015). A late presenter and long–term survivor of alveolar capillary dysplasia with misalignment of the pulmonary veins. *Eur J Pediatr* 174, 1123–1126.
- Janney, C. G., Askin, F. B., and Kuhn, C., 3rd (1981). Congenital alveolar capillary dysplasia—an unusual cause of respiratory distress in the newborn. *Am J Clin Pathol* 76, 722–727.
- Mac, M. H. (1948). Congenital alveolar dysplasia; a developmental anomaly involving pulmonary alveoli. *Pediatrics* 2, 43–57.

Mahlapuu, M., Enerback, S., and Carlsson, P. (2001). Haploinsufficiency of the forkhead gene *Foxf1*, a target for sonic hedgehog signaling, causes lung and foregut malformations. *Development* *128*, 2397–2406.

Pedersen, J., Hedegaard, E. R., Simonsen, U., Krüger, M., Infanger, M., and Grimm, D. (2018). Current and Future Treatments for Persistent Pulmonary Hypertension in the Newborn. *Basic Clin Pharmacol Toxicol* *123*, 392–406.

Sen, P., Gerychova, R., Janku, P., Jezova, M., Valaskova, I., Navarro, C., Silva, I., Langston, C., Welty, S., Belmont, J., *et al.* (2013a). A familial case of alveolar capillary dysplasia with misalignment of pulmonary veins supports paternal imprinting of *FOXF1* in human. *Eur J Hum Genet* *21*, 474–477.

Sen, P., Thakur, N., Stockton, D. W., Langston, C., and Bejjani, B. A. (2004). Expanding the phenotype of alveolar capillary dysplasia (ACD). *J Pediatr* *145*, 646–651.

Sen, P., Yang, Y., Navarro, C., Silva, I., Szafranski, P., Kolodziejska, K. E., Dharmadhikari, A. V., Mostafa, H., Kozakewich, H., Kearney, D., *et al.* (2013b). Novel *FOXF1* mutations in sporadic and familial cases of alveolar capillary dysplasia with misaligned pulmonary veins imply a role for its DNA binding domain. *Hum Mutat* *34*, 801–811.

Simonneau, G., Montani, D., Celermajer, D. S., Denton, C. P., Gatzoulis, M. A., Krowka, M., Williams, P. G., and Souza, R. (2019). Haemodynamic definitions and updated clinical classification of pulmonary hypertension. *Eur Respir J* *53*.

Singh, S. A., Ibrahim, T., Clark, D. J., Taylor, R. S., and George, D. H. (2005). Persistent pulmonary hypertension of newborn due to congenital capillary alveolar dysplasia. *Pediatr Pulmonol* *40*, 349–353.

Stankiewicz, P., Sen, P., Bhatt, S. S., Storer, M., Xia, Z., Bejjani, B. A., Ou, Z., Wiszniewska, J., Driscoll, D. J., Maisenbacher, M. K., *et al.* (2009). Genomic and genic deletions of the *FOX* gene cluster on 16q24.1 and inactivating mutations of *FOXF1* cause alveolar capillary dysplasia and other malformations. *Am J Hum Genet* *84*, 780–791.

Stuppia, L., Antonucci, I., Palka, G., and Gatta, V. (2012). Use of the MLPA assay in the molecular diagnosis of gene copy number alterations in human genetic diseases. *Int J Mol Sci* *13*, 3245–3276.

Szafranski, P., Gambin, T., Dharmadhikari, A. V., Akdemir, K. C., Jhangiani, S. N., Schuette, J., Godiwala, N., Yatsenko, S. A., Sebastian, J., Madan-Khetarpal, S., *et al.* (2016). Pathogenetics of alveolar capillary dysplasia with misalignment of pulmonary veins. *Hum Genet* *135*, 569–586.

Towe, C. T., White, F. V., Grady, R. M., Sweet, S. C., Eghtesady, P., Wegner, D. J., Sen, P., Szafranski, P., Stankiewicz, P., Hamvas, A., *et al.* (2018). Infants with Atypical Presentations of Alveolar Capillary Dysplasia with Misalignment of the Pulmonary Veins Who Underwent Bilateral Lung Transplantation. *J Pediatr* *194*, 158–164 e151.

Ustiyani, V., Bolte, C., Zhang, Y., Han, L., Xu, Y., Yutzey, K. E., Zorn, A. M., Kalin, T. V., Shannon, J. M., and Kalinichenko, V. V. (2018). *FOXF1* transcription factor promotes lung morphogenesis by inducing

cellular proliferation in fetal lung mesenchyme. *Dev Biol* 443, 50–63.

長 (2018). 家族性間質性肺疾患. 間質性肺炎・肺線維症と類縁疾患 (三嶋理晃 編), 231–233.